

Казахский Национальный Медицинский Институт им. С.Д.
Асфендиярова
Модуль Урологии

Клинический протокол МКБ

Подготовила: Мырзашева Раушан.

Курс: 7

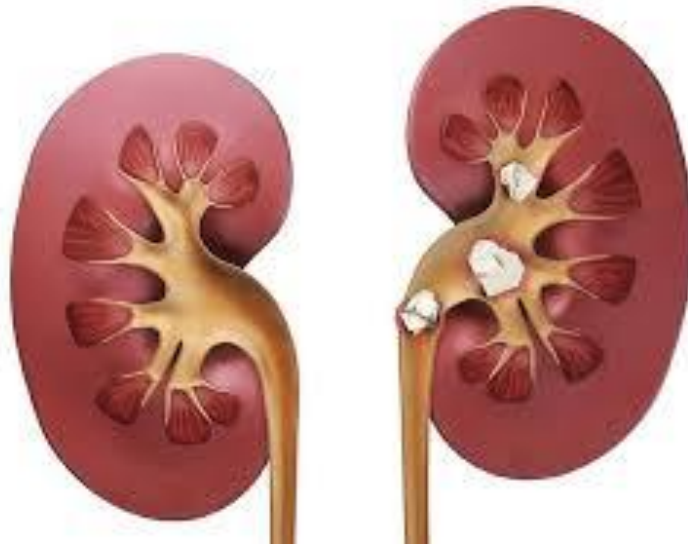
Группа: 711-02

Направление: Общая хирургия

Проверил к.м.н, профессор Сенгирбаев Д.И.

Мочекаменная болезнь

- Мочекаменная болезнь — это заболевание, проявляющееся образованием камней в почках, мочеточнике или мочевом пузыре.



Классификация

- 1. По локализации в органах мочевой системы
 - а. в почках (нефролитиаз)
 - б. в мочеточниках (уретеролитиаз)
 - с. в мочевом пузыре (цистолитиаз)
- 2. По виду камней
 - а. ураты
 - б. фосфаты
 - с. оксалаты
 - д. цистиновые камни и др.
- 3. По течению болезни
 - а. первичное формирование камней
 - б. рецидивное (повторное) формирование камней
- 4. Особые формы мочекаменной болезни
 - а. коралловидные камни почек

Жалобы: боли в поясничной области; кровь в моче; резь при мочеиспускании; повышение температуры тела.

Анамнез: длительное течение мочекаменной болезни с осложнениями.

Факторами риска являются: пожилой возраст, сопутствующие заболевания (ХПН).

Физикальное обследование: при пальпации положительный симптом поколачивания, может определяться увеличенная почка.

Лабораторные исследования: в ОАМ отмечается увеличение СОЭ, лейкоцитоз, лейкоцитурия, повышение шлаков.

Инструментальные исследования:

□ Рентгенологические признаки – размеры почек, тень R-позитивного конкремента, дефект наполнения лоханки или мочеточника за счёт камня, признаки расширения полостных элементов почек, мочеточников.

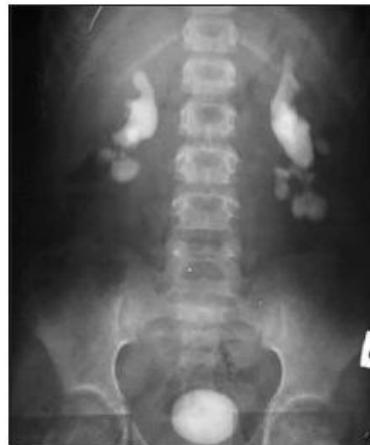

Рис. 2. Обзорная урограмма больного с двусторонними коралловидными камнями и камнем в мочевом пузыре

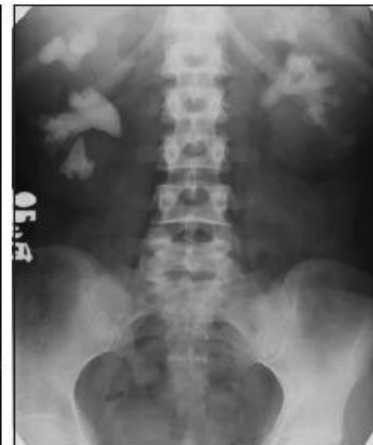

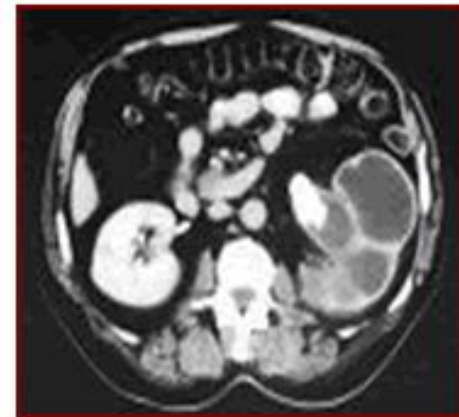
Рис. 3. Обзорная урограмма больного с двусторонними коралловидными камнями при гиперпаратиреозе

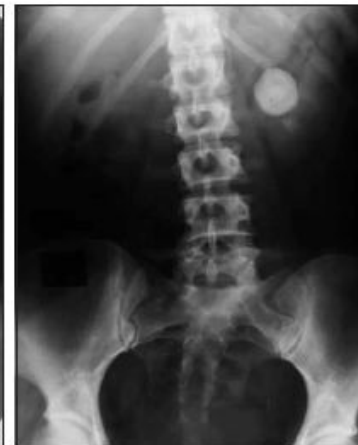

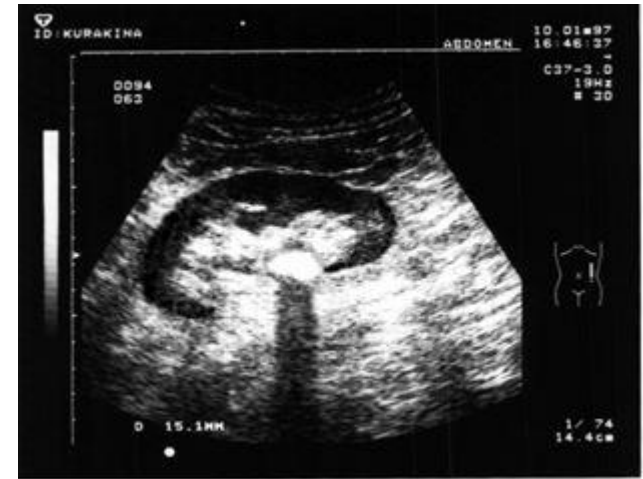Рис. 4. Обзорная урограмма больного с камнем в левой почке

Инструментальные исследования:

- УЗИ почек, мочеточника – наличие акустической тени, дистальнее камня, признаки расширения полостных элементов почек.
- КТ почек, мочеточника – пространственное расположение камней, в т.ч. мелких.



Компьютерная томограмма.
Камень левой почки,
затрудняющий отток
мочи из лоханки.

Тактика лечения:

Полупостельный режим;

Профилактика переохлаждений, физических перегрузок;

Диета стол №7, с ограничением острого, солёного, пряного (согласно показателям уреазной активности). –

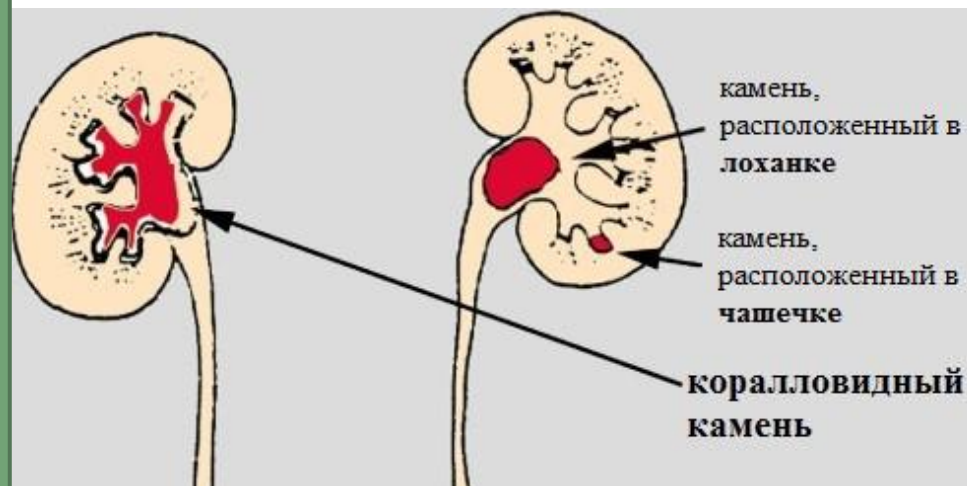
Медикаментозное лечение:

- 1. Антибиотики цефалоспоринового ряда – Цефтриаксон 1 г *2 р/д, в/м 5–7 дней;
- 2. Уросептики фторхинолонового ряда – Ципрофлоксацин 500 мг 2 р/д, пер ос 8 –10 дней;
- 3. Анальгезирующие препараты (Кетопрофен 2,0 в/м при болях, Трамадол 1,0 в/м);
- 4. Спазмолитические препараты (Гиосцина бутилбромид, Дротаверин 1,0 в/м 2 раза в день);
- 5. Противогрибковые: Флуконазол 150 мг 1 раз пер ос

Лапароскопическая (ретроперитонеоскопическая) пиелолитотомия

Показания:

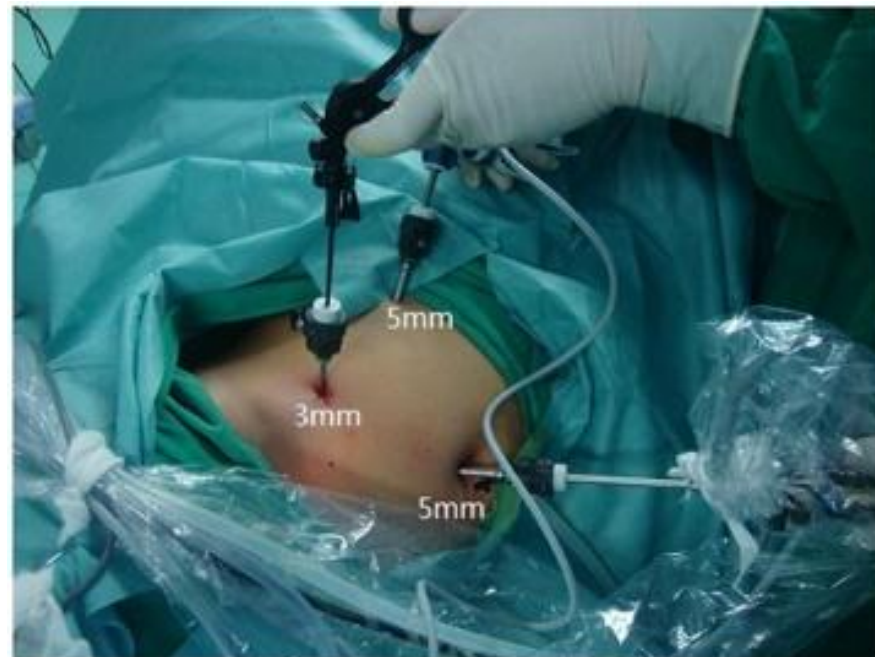- осложненные камни почки; если не удалось избавиться от камня при помощи других методик;
- анатомические особенности (при обструкциях лоханочно-мочеточникового сегмента, дистопиях почки, т.е. при ее ненормальном расположении, например, в области таза);
- выраженное ожирение;
- если ранее была выполнена нефрэктомия по поводу нефункционирующей почки.



Лапароскопическая пиелолитотомия

- Устанавливают мочеточниковый стент и катетер в мочевой пузырь.
- Под общим обезболиванием больной переводится на боковое положение с изгибом стола, как при обычных операциях на органах брюшного пространства. Игла Вереша вводится горизонтально у латерального края прямой мышцы живота на уровне пупка. После создания пневмоперитонеума игла извлекается.
- Разрез кожи на месте извлеченной иглы расширяется, и вводится 10-11 мм троакар для введения лапароскопа.

- Проводится осмотр органов брюшной полости. Операцию можно начинать в положении больного на спине. В этом положении можно создать пневмоперитонеум, ввести троакары, затем перевести больного на латеральное положение. Дополнительные троакары устанавливаются на переднеподмышечной линии рядом с 12-м ребром и несколько выше гребня подвздошной кишки, по средней аксиллярной линии в зависимости от конституции больного, внутренних ориентиров и др. Расположение рабочих троакаров можно изменять в зависимости от операционной ситуации.

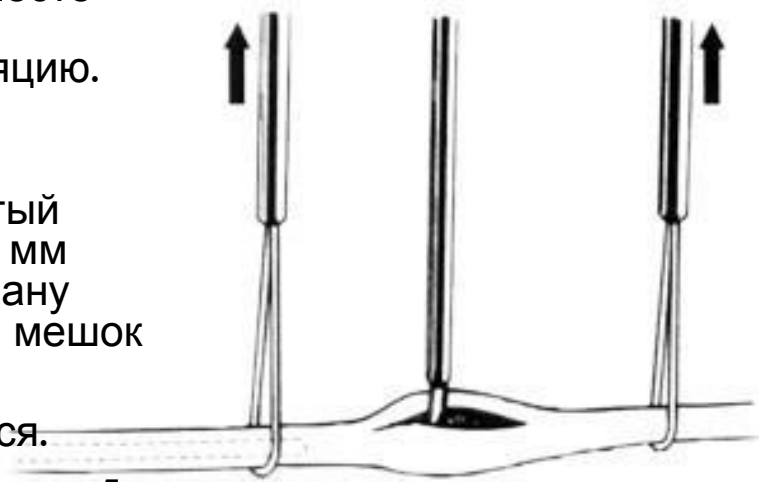


Лапароскопическая пиелолитотомия

- Брюшина вскрывается на 1-2 см латерально в боковом канале параллельно восходящему или нисходящему отделу толстой кишки от печеночной или селезеночной флексуры до верхнего края входа в таз.
- После обнажения забрюшинного пространства приступают к поиску почки, который начинается с выделения забрюшинной клетчатки. Мобилизуется лоханка, в которой под УЗИ наведением проецируется камень.
- После вскрытия ее удаляется камень, и полость лоханки промывается от маленьких фрагментов под УЗИ контролем.
- Забрюшинное пространство дренируется и дефект брюшины закрывается клипсами или эндоскопическими швами.
- Камень удаляется через расширенную рану одного из 10 мм троакаров.
- Троакары удаляются. Кожные раны ушиваются и закрепляются пластырем.

Уретеролитотомия

- После введения троакаров мочеточник идентифицируется среди парауретеральной жировой клетчатки ниже камня. Нередко на месте расположения камня имеется явление периуретерита, который затрудняет манипуляцию. После выделения выше и ниже камня на мочеточник накладывают сосудистые петли.
- Мочеточник рассекается над камнем, и вынутый камень свободно удаляется через один из 10 мм троакаров. Если камень большего размера, рану расширяют и камень помещают в небольшой мешок и удаляют.
- Рана мочеточника ушивается или стентруется.
- 5 мм дренаж устанавливается на месте одного из 5 мм троакаров.
- Троакары удаляются под визуальным контролем, и раны ушиваются. На 10 мм раны накладывают швы, на 5 мм - пластырь. Мочеточниковый стент оставляют в течение более двух недель.



Литература.

- **Клинические рекомендации. Урология**/ под ред. Н. А. Лопаткина. — М.: ГЭОТАР-Медиа, 2007. — 368 с. — всего 49
- **Мочекаменная болезнь. Современные** методы диагностики и лечения / под ред. Ю. Г. Аляева. — М. : ГЭОТАР — Медиа, 2010. — 216 с. — всего 5
- **Неймарк, А. И.** Воспалительные заболевания мочеполовой системы : медицинские аспекты и практические рекомендации / А. И. Неймарк, Б. А. Неймарк, Ю. С. Кондратьева. — Барнаул : Алтайский дом печати, 2012. — 128 с. : ил. — всего 6
- **Урология. Национальное руководство**/ под ред. Н. А. Лопаткина. — М.: ГЭОТАР — Медиа, 2009. — 1024 с. эл. опт. диск (CD-ROM). — всего 5
- **Урология: учеб.** / А. Г. Пугачев; ред. Н. А. Лопаткин. — 6-е изд., испр. и доп. — М. : ГЭОТАР-Медиа, 2005. — 520 с. — всего 72
- **Урология: учеб. пособие**/ Ред. С. Х. Аль-Шукри, В. Н. Ткачук. — М.: Академия, 2005. — 448 с.: ил. — всего 79



Спасибо за
внимание!