

Трансуретральная резекция простаты при ДГПЖ размерами >80 см³

Подготовила: интерн Мырзашева Р.

Курс: 7

Группа: 711-02

Проверил: проф. Сенгирбаев Д.И

Введение

- Доброкачественная гиперплазия предстательной железы (ДГПЖ) — одно из наиболее распространенных заболеваний у мужчин пожилого и старческого возраста, гистологической основой которого является доброкачественная гиперплазия фиброэпителиальной ткани, расположенной в периуретральной зоне простаты.

- ТУР предстательной железы является общепризнанным стандартом оперативного лечения ДГПЖ, что объясняется высокой эффективностью данной методики в избавлении от инфравезикальной обструкции и связанной с ней симптоматики, меньшей, по сравнению с открытой операцией травматичностью вмешательства, возможностью повторения без значительного повышения риска для больного, более коротким периодом реабилитации.

- Однако ряд осложнений ТУР и, прежде всего, кровотечение во время и после операции (возникающее у 0,9-10% пациентов), а также синдром водной интоксикации организма - ТУР синдром (0,1-1% пациентов) - инициировали поиск альтернативных технологий лечения ДГПЖ.

Биполярное электрическое воздействие

- Новое поколение генераторов обеспечивает лучший гемостаз и бережное отношение к тканям за счет более совершенного механизма обратной связи и расчета параметров тока, подаваемого на активный электрод, а применение в качестве ирригационной жидкости электропроводных солевых растворов теоретически устраняет ТУР-синдром.

Принципиальное отличие биполярного от монополярного электрического воздействия заключается в том, что при нем ток не проходит через весь организм больного, а ограничивается петлей и возвращается через внутренний тубус. При этом не происходит утечки электрического тока, поэтому не имеет место непреднамеренный ожог тканей, нет риска воздействия электрического тока на водитель ритма. За счет образования плазменной дуги получается тонкий и деликатный срез, не происходит образования нагара на электроде.

Трансуретральная энуклеация предстательной железы биполярной петлей.

- Трансуретральная энуклеация предстательной железы биполярной петлей - TransUrethral Enucleation with Bipolar (TUEB) является одним из новых методов в спектре биполярных эндоскопических технологий, позволяющих удалять аденому больших размеров.

*Суть метода сводится к «холодному»
вылущиванию гиперплазированной ткани в
пределах хирургической капсулы
предстательной железы, что позволяет
коагулировать сосуды на «протяжении», тем
самым снижая риск интраоперационного
кровотечения*

- Для выполнения манипуляции используется специальный электрод для TUEB, состоящий из толкателя, расположенного на петле электрода для биполярной трансуретральной резекции в физиологическом растворе (TURis) системы фирмы Olympus и обычного петлевого биполярного электрода. Толкатель используется для энуклеации ткани, петлевой электрод для рассечения и коагуляции ткани. Высокочастотный генератор (UES-40) используется для чистой резки при мощности 280-320W и коагуляции при мощности 80-120W.



Рисунок 1.

Петля-электрод
для биполярной

энуклеации предстательной железы.

- а) механический толкатель (черного цвета);
- б) биполярная петля для резекции и коагуляции.

ТЕХНИКА TUEB

- Используя обычный петельный электрод для TURis , создается круговой надрез в области шейки мочевого пузыря и вокруг семенного бугорка с проксимальной стороны
- Используя стандартную технику петельной резекции железа разделяется на три блока (правый, левый и средний), для чего проводится резекция ткани на 12, 5 и 7 часах условного циферблата. Если средняя доля не выражена - аденоматозный узел разделяется на две доли, проводя резекцию ткани на 12 и 6 часах условного циферблата

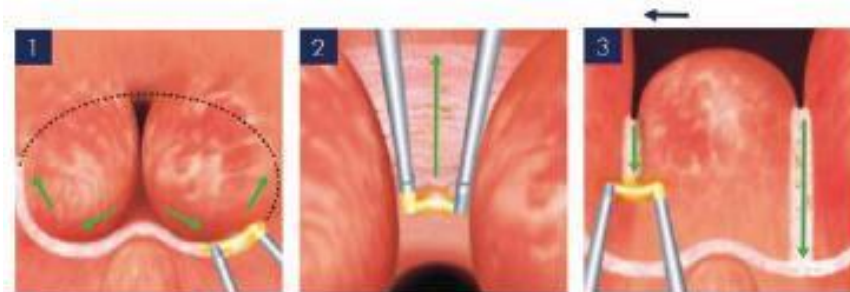


Рисунок 2. Этапы TUEB

1) циркулярное рассечение слизистой в области шейки мочевого пузыря и апикальной части;
2) продольное рассечение слизистой на 12 часах;
3) рассечение слизистой на 5 и 7 часах условного циферблата. Стрелками указано направление рассечения.

ТЕХНИКА TUEB

- Меняется электрод для TURis на электрод для TUEB. От обнаженной области хирургической капсулы вокруг семенного бугорка выполняется диссекция в проксимальном направлении к шейке мочевого пузыря средней и боковых долей предстательной железы. В процессе диссекции также происходит коагуляция и гемостаз сосудов. Энуклеация предстательной железы выполняется тем легче, чем больше объем предстательной железы.
- Измельчение энуклеированной ткани проводится петлей для TURis большого размера или морцеллятором

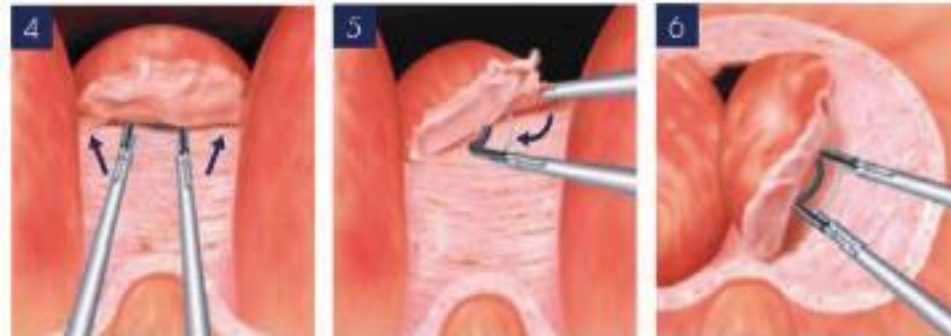


Рисунок 3. TUEB.

4-5) энуклеация средней доли предстательной железы; 6) энуклеация боковых долей предстательной железы. Стрелками указано направление движения петли во время энуклеации.

Заключение.

- Трансуретральная энуклеация предстательной железы (ТУЕВ) - новый метод биполярной эндоскопической хирургии, является эффективным и относительно безопасным оперативным вмешательством, позволяющим удалять ткань ДГПЖ больших объемов. ТУЕВ может выступать как альтернатива открытой аденомэктомии, но, по сравнению с ней, сопровождается меньшим числом осложнений, быстрее происходит активация больного, значительно короче сроки пребывания в стационаре. Данный способ лечения ДГПЖ больших размеров в перспективе должен занять лидирующее положение относительно открытой аденомэктомии и ТУР. Предполагается широкое распространение этого метода как стандартной операционной техники будущего .



Case study

- Пациент С., 56 лет, наблюдался с диагнозом ДГПЖ у уролога амбулаторно на протяжении 12 лет. Получал консервативное лечение ингибиторами 5-альфа-редуктазы, α_1 -адреноблокаторами. Несмотря на проводимую терапию, заболевание прогрессировало, появились признаки хронической задержки мочеиспускания (ХЗМ): утолщение стенок мочевого пузыря, объем остаточной мочи — 80 см³ (по данным УЗИ). Больной перенес эпизод ОЗМ, купированный консервативно. В связи с вышеперечисленным пациенту С. было рекомендовано оперативное лечение.

Case study

- Больному было проведено предоперационное обследование: общеклиническое; определение уровня ПСА крови; ТРУЗИ ПЖ — объем ПЖ — 144 см³; при пальцевом ректальном исследовании: ПЖ плотноэластической консистенции 4 × 6 см, междолевая бороздка сглажена. Установлен клинический диагноз: ДГПЖ II ст. ХЗМ. Из сопутствующей патологии: гипертоническая болезнь, II стадия, 2-я степень, риск 3. Язвенная болезнь желудка, ремиссия. Больному была выполнена биполярная плазмокинетическая ТУРП. Продолжительность операции составила 100 мин. Послеоперационный период протекал без осложнений. Катетер Фолея удален на 2-е сутки после операции, больной получал антибактериальную, гемостатическую, противовоспалительную, а также симптоматическую терапию. Общая продолжительность госпитализации составила 10 койко-дней. Больной выписан в удовлетворительном состоянии с самостоятельным мочеиспусканием под наблюдение уролога амбулаторно.

Список литературы

- Болезни предстательной железы / Под ред. Ю. Г. Аляева. — М. : ГЭОТАР-Медиа, 2009. — 240 с. — (Серия «Библиотека врача-специалиста»).
- Кузьменко В. В. Доброкачественная гиперплазия предстательной железы : монография / В. В. Кузьменко, М. В. Кочетов, Б. В. Семенов. — Воронеж : Изд-во : Новый Взгляд, 2008. — 141 с.
- Горилловский Л. М. Доброкачественная гиперплазия предстательной железы / Л. М. Горилловский, М. Б. Зингеренко // Лечащий врач. — 2003. — № 7. — С. 32–34.
- Оптимизация лечения больных доброкачественной гиперплазией предстательной железы больших размеров : автореф. дис. ... канд. мед. наук / Р. И. Измайлов. — Саратов, 2010. — 20 с.
- Севрюков Ф. А. Использование биполярной трансуретральной энуклеации для лечения доброкачественной гиперплазии простаты больших размеров / Ф. А. Севрюков // Современные технологии в медицине. — 2012. — № 3. — С. 33–37.
- Ткачук В. Н. Осложнения трансуретальной резекции простаты у больных доброкачественной гиперплазией предстательной железы и пути их профилактики : автореф. ... дис. канд. мед. наук / В. Н. Ткачук. — СПб., 2010. — 17 с.
- Урология : национальное руководство / Под ред. Н. А. Лопаткина. — М. : ГЭОТАР-Медиа, 2011. — 1024 с. — (Серия «Национальные руководства»).