

Острые эмболии и тромбозы магистральных артерий конечностей

Классификация

Консервативное лечение

Показания и виды оперативных вмешательств.

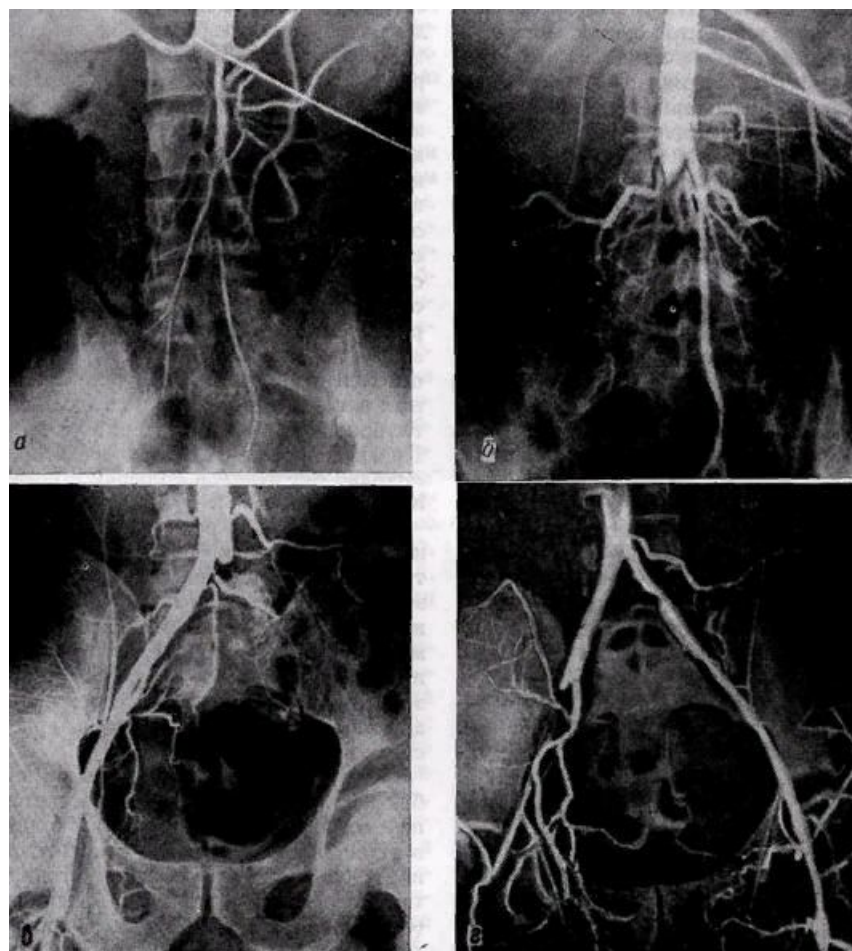
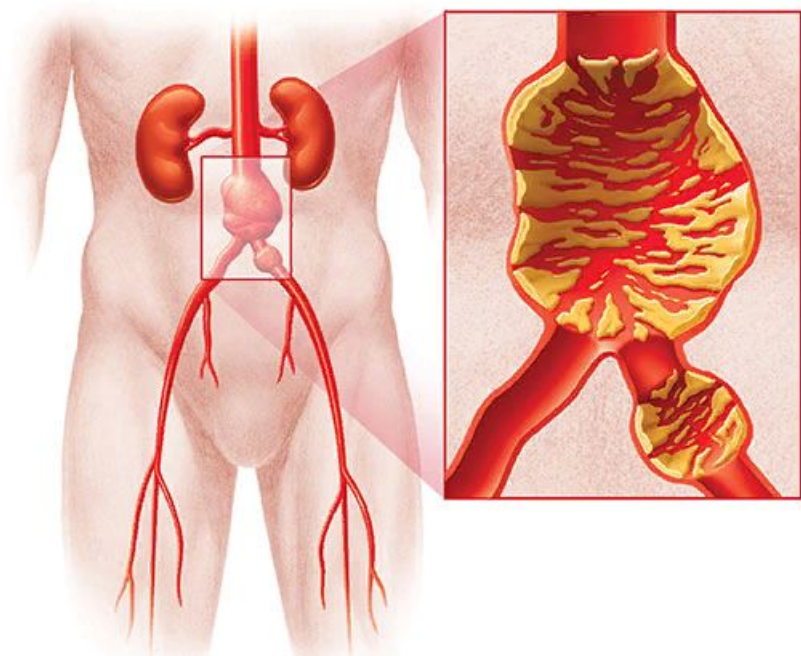
Основная часть.

1. Основные причины возникновения острых тромбозов и эмболий, их частота.

Причины внутрисосудистого тромбообразования были установлены еще в 1856 г. Р.Вирховым, который объединил их в общеизвестную триаду:
повреждение сосудистой стенки,
нарушение состава крови,
нарушение тока крови.

Основной причиной артериального тромбоза является атеросклероз. В зависимости от уровня поражения различают несколько видов тромбозов:

тромбоз бифуркации аорты



Тромбоз подвздошных артерий

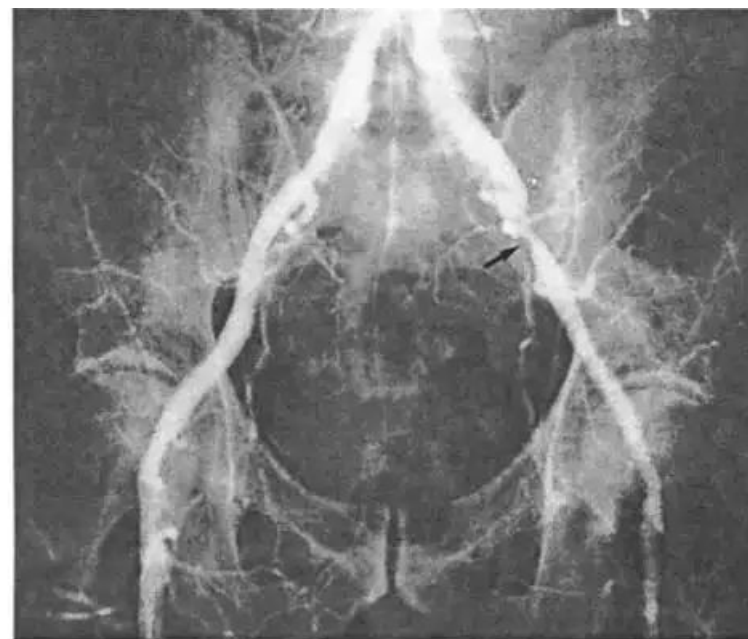
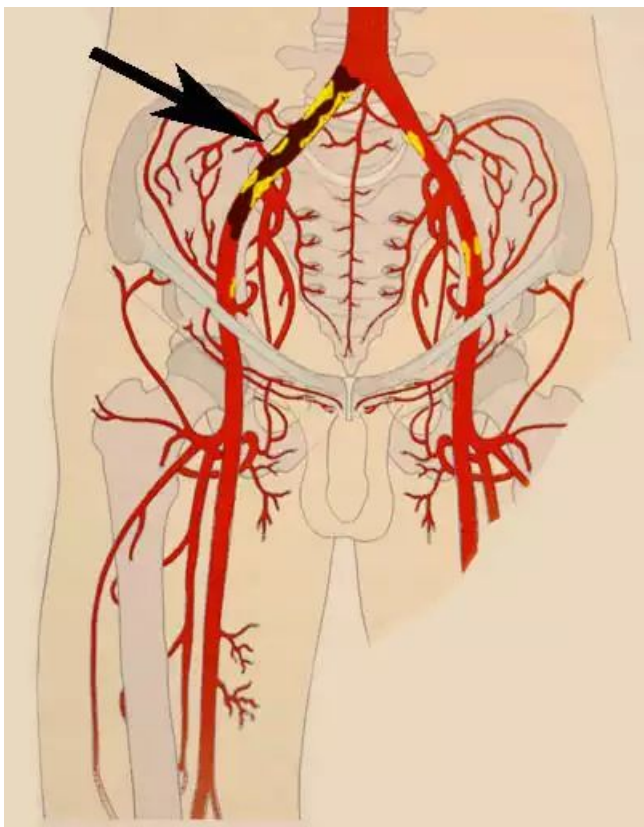
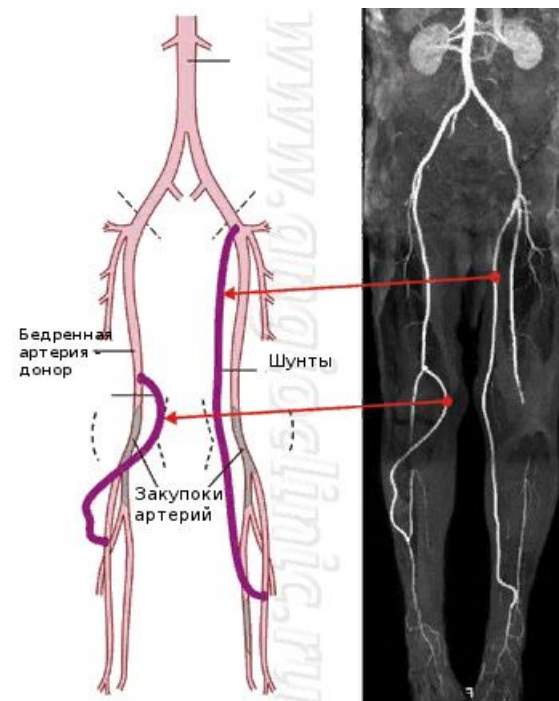
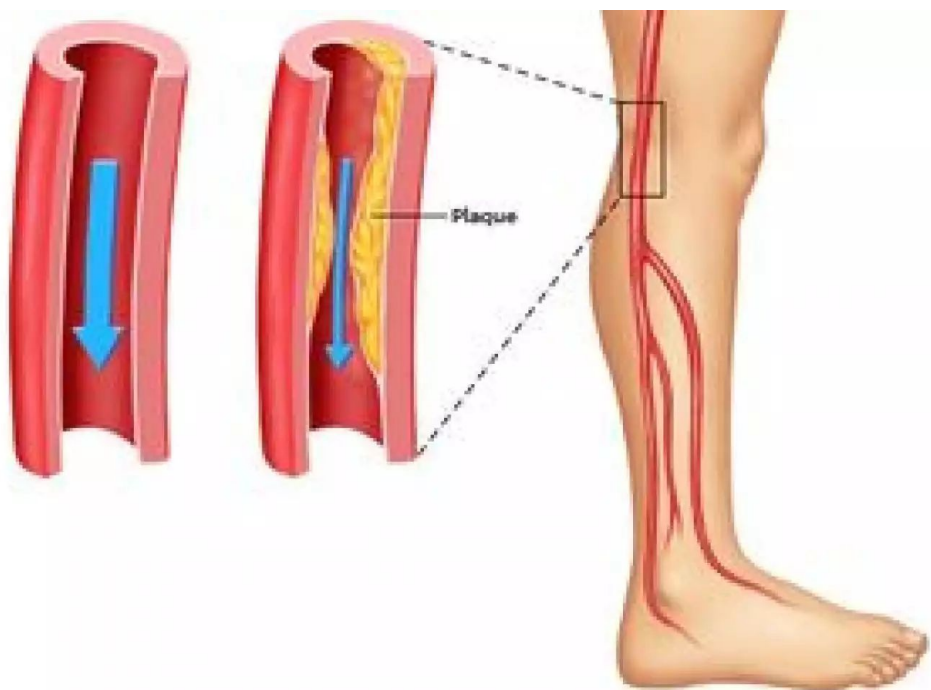
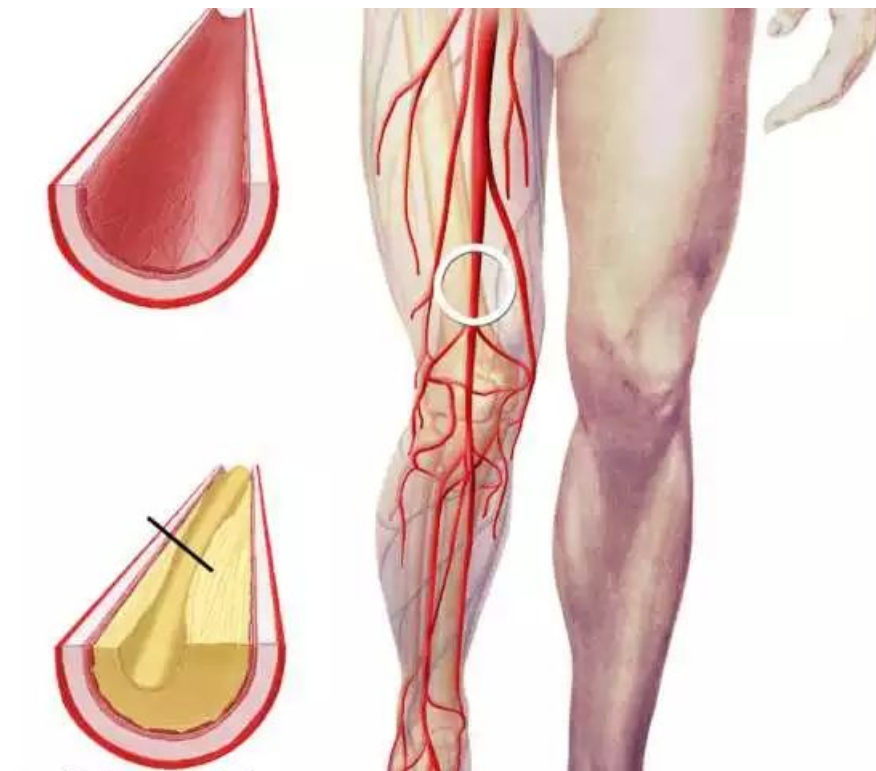
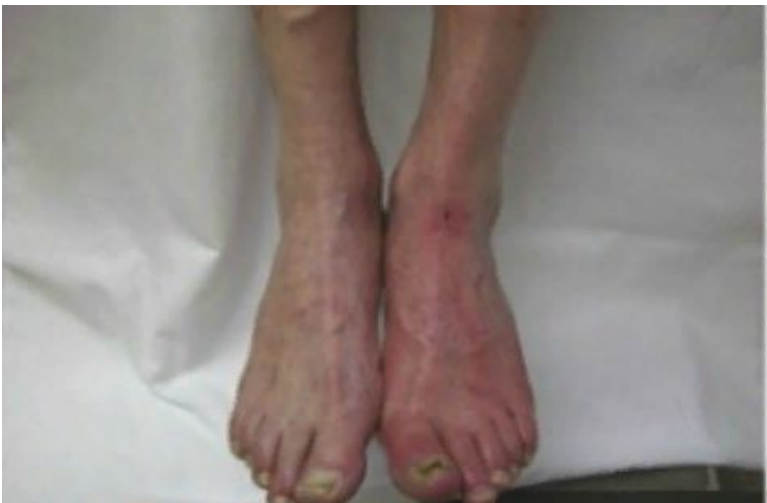

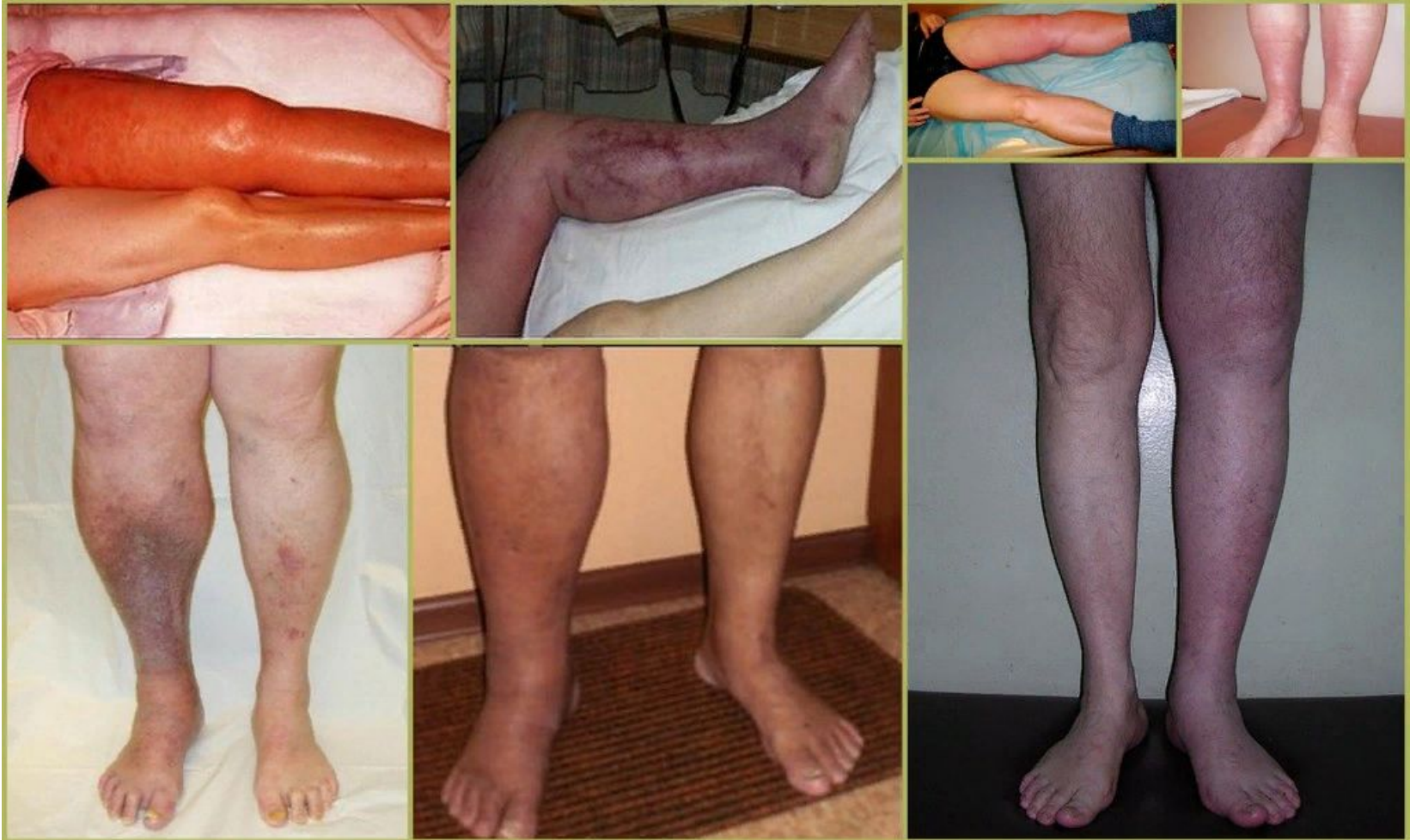Рис. 15.5. Ангиограмма, демонстрирующая наличие атеросклеротического поражения в подвздошных артериях. Обратите внимание на выраженный стеноз левой наружной подвздошной артерии

Тромбоз бедренно-подколенного сегмента

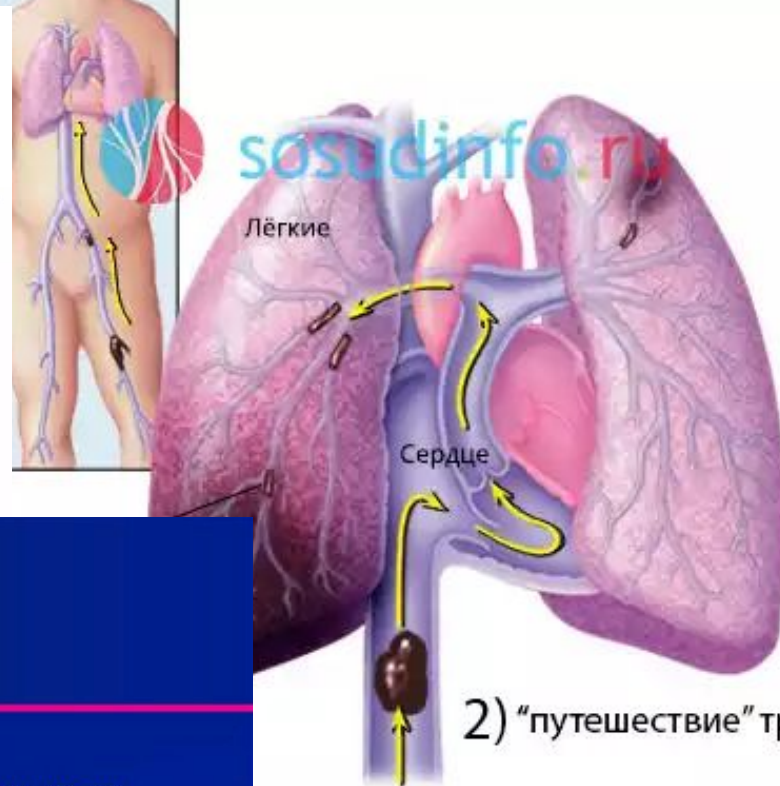
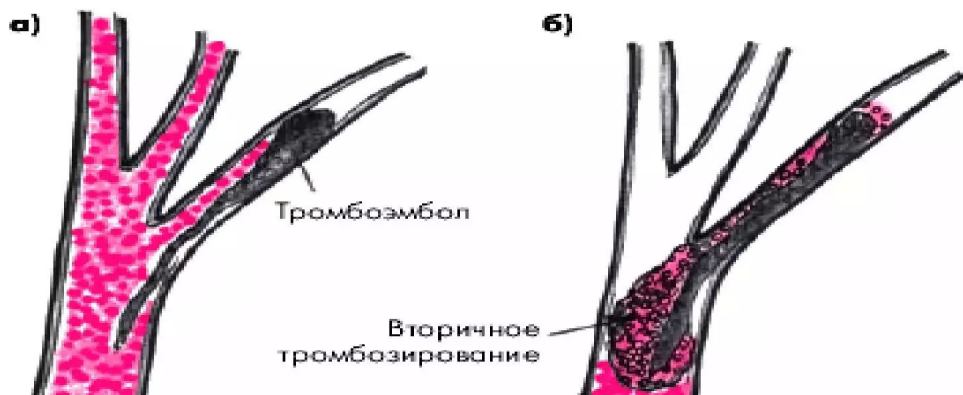

Тромбоз артерий голени



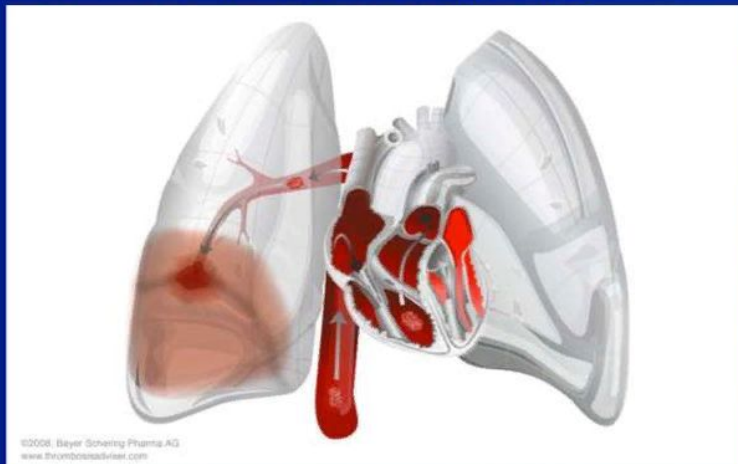


ПАТОГЕНЕЗ ТЭЛА



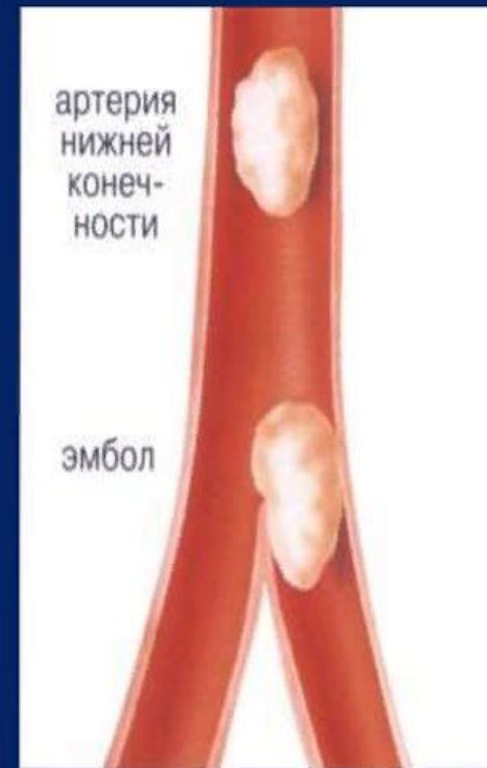
Тромбоэмболия легочной артерии

- ТЭЛА возникает при попадании тромба (эмбола) в легочное кровеносное русло, блокируя главную артерию легких или одну из ее ветвей
- Повышение давления в правых отделах сердца способно приводить к расширению, дисфункции и ишемии стенки правого желудочка [1]
- Симптомы ТЭЛА [1-3]
 - Одышка
 - Боль в грудной клетке
 - тахипноэ, тахикардия
 - Тревожность
 - Кровохарканье
 - Лихорадка



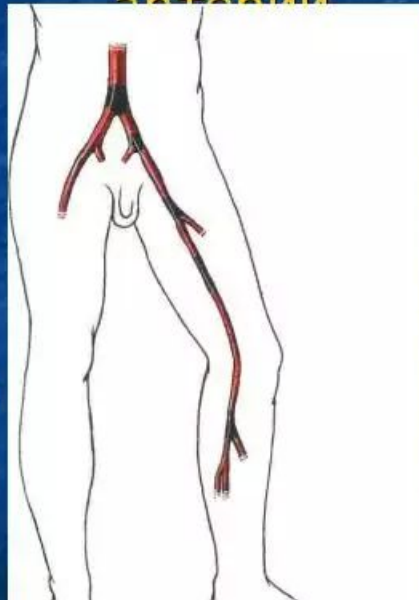
Симптомы эмболии артерий конечностей

- Внезапная боль в месте локализации эмбола, которая затем распространяется на всю конечность;
- Бледность кожи конечности;
- Похолодание пораженного сегмента и его онемение;
- Невозможность активных и пассивных движений;
- Признаки гангрены (пузыри с темной жидкостью, черные пятна).

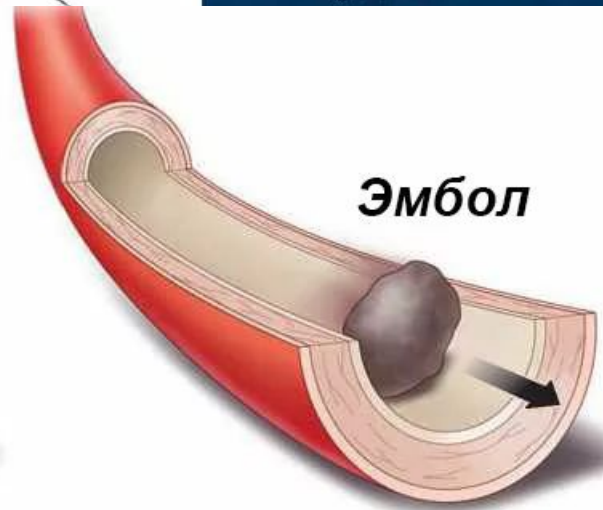
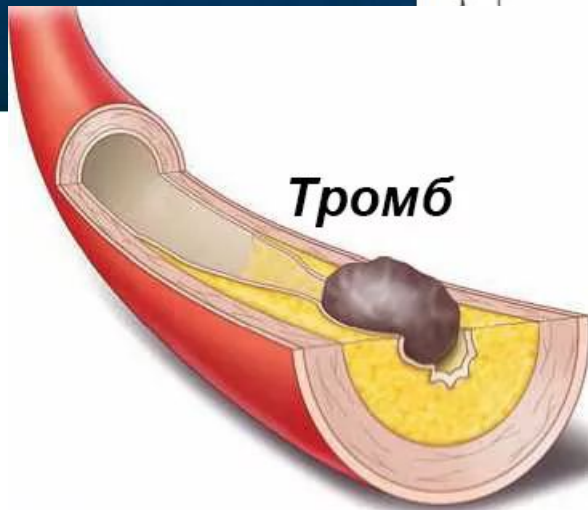


Острая артериальная непроходимость – внезапное прекращение кровотока в артерии

Эмболия – закупорка сосуда тромбом, жиром, воздухом или др. материальными частицами, перенесенными током крови



Тромбоз – закрытие артерии тромбом вследствие патологических изменений свертывающей системы крови на фоне стенозирующих заболеваний сосудов.



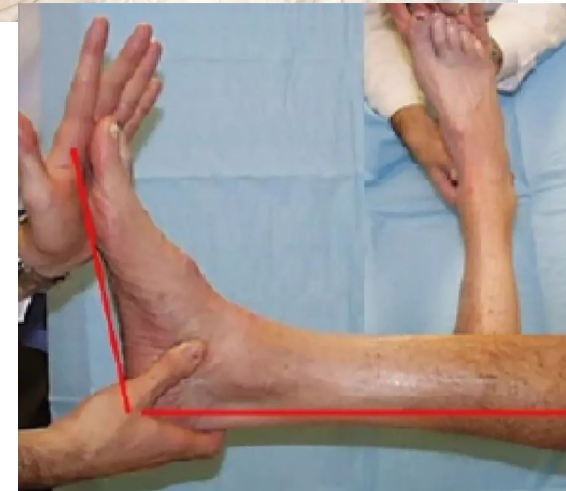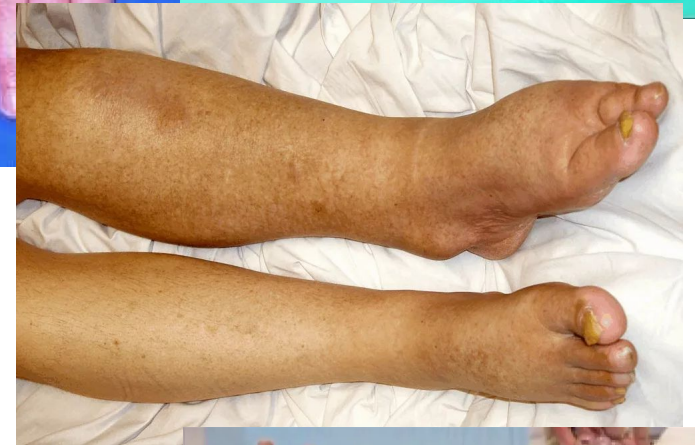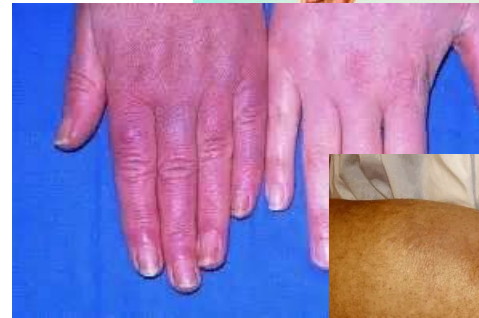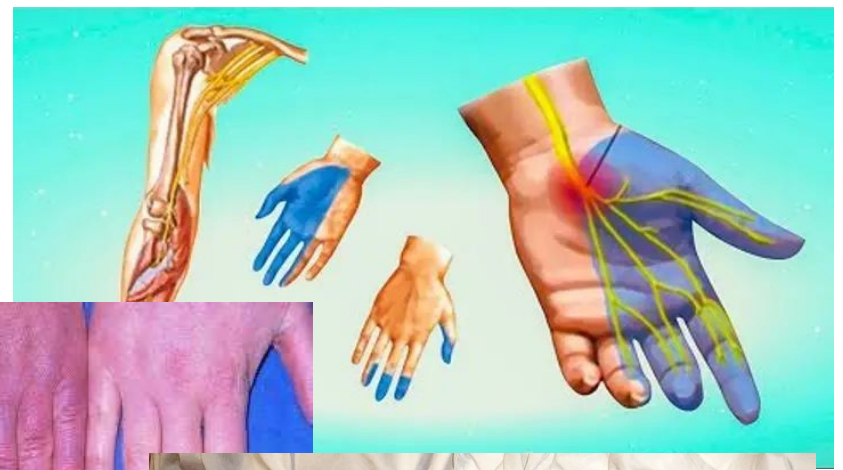синдром острой ишемии

I. Субъективные:

1. боль в пораженной конечности;
2. чувство онемения, похолодания, парестезии.

II. Объективные:

1. изменение окраски кожных покровов,
2. снижение кожной температуры,
3. расстройство чувствительности,
4. нарушение активных движений в суставах,
5. болезненность при пальпации ишемизированных мышц,
6. субфасциальный отек мышц,
7. ишемическая мышечная контрактура.



В зависимости от клинических проявлений выделяют три степени ишемии, а также ишемию напряжения (Савельев В.С.).

Ишемия напряжения (ИН) - признаки ишемии в покое отсутствуют и появляются при физической нагрузке.

Ишемия I степени (И I) - нарушения чувствительности отсутствуют, движения в полном объеме. И I А степень характеризуется наличием чувства онемения, похолодания, парестезиями. При И I Б степени появляются боли в дистальных отделах конечности.

Ишемия II степени (И II) характеризуется расстройствами чувствительности, а также активных движений в суставах от пареза (И II А) до пlegии (И II Б).

Ишемия III степени (И III) характеризуется начинающимися некробиотическими явлениями, что выражается клинически в появлении субфасциального отека (И III А), а впоследствии и мышечной контрактуры парциальной (И III Б) или тотальной (И III В).

Кроме того, по клиническому течению выделяют:

- 1) прогрессирующую ишемию с исходом в гангрену;
- 2) умеренно стабильную
- 3) регрессирующую с переходом в хроническую артериальную недостаточность.

М. Д. Князев и О. С. Белорусов (1977) выделяют три степени ишемии и три степени компенсации острого нарушения кровообращения:

компенсацию,

субкомпенсацию

декомпенсацию.

А. А. Шалимов и Н. Ф. Дрюк (1979) выделяют четыре степени ишемии тканей конечности:

I—легкую ,

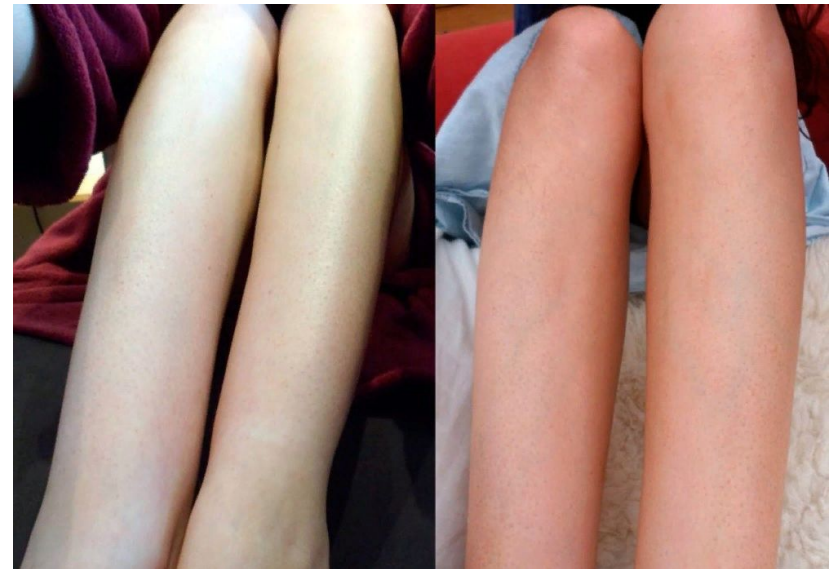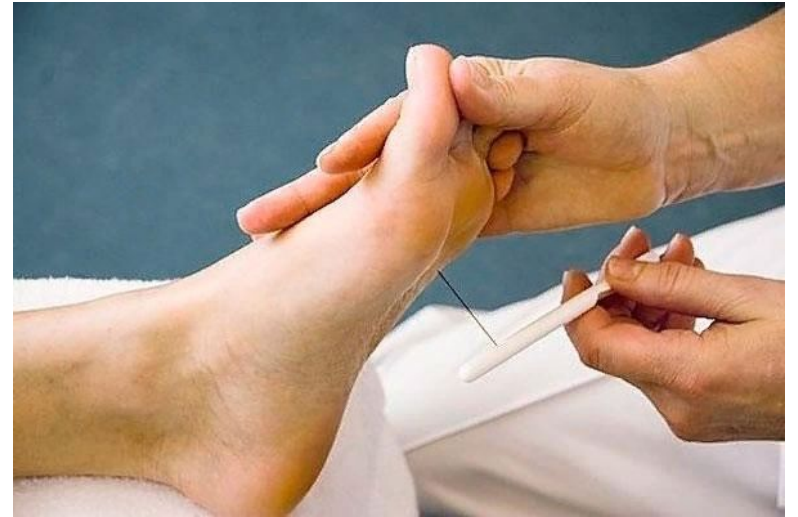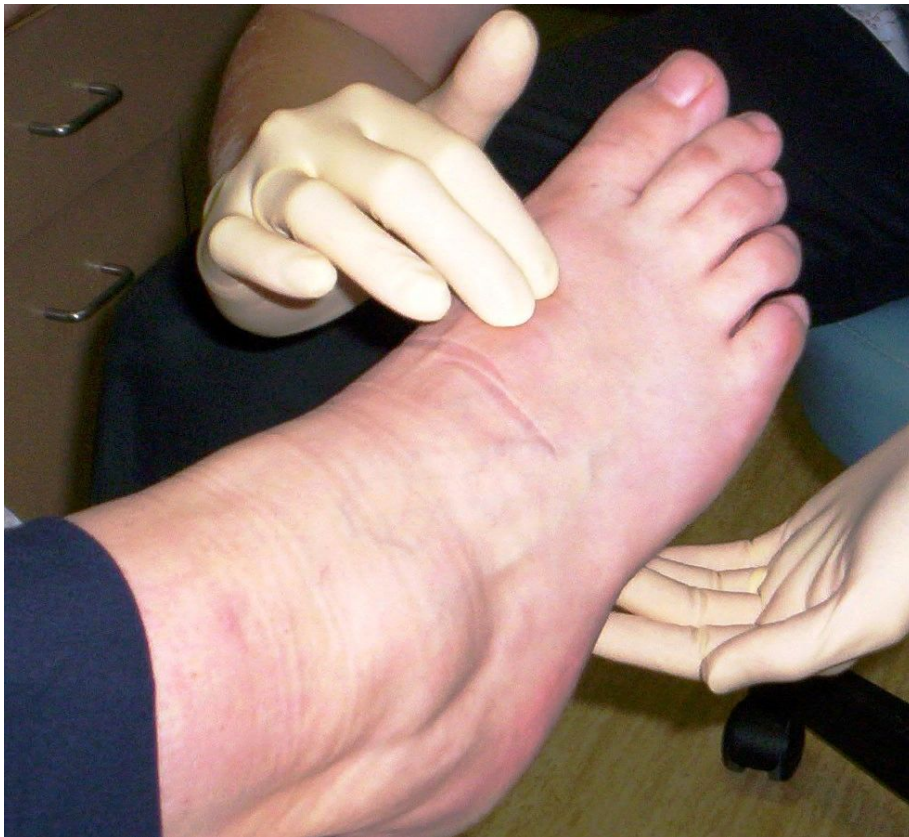II—среднюю,

III — тяжелую

IV — гангрены или необратимых изменений тканей.

Клиническая картина тромбоза магистральных артерий конечностей имеет характерные признаки:

сильные боли в пораженной конечности,
резкая бледность и похолодание кожных покровов,
изменение сначала поверхностной чувствительности, а затем глубокой,
нарушение функции, исчезновение пульса дистальнее места закупорки.



При тромбоэмболии артерии первым симптомом является сильная, острая постоянная боль, захватывающая весь дистальный отдел конечности. Боль беспокоит 95% больных. Обычно она появляется внезапно и интенсивность ее постепенно нарастает.

Симптомы и признаки ТЭЛА

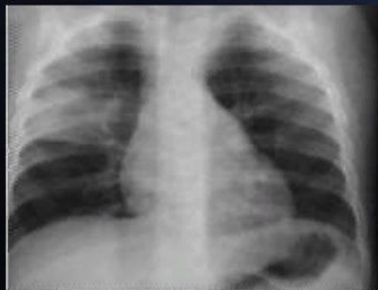Жалобы	Присутствуют
Нарушения дыхания	80%
Боль (плевральная)	52%
Боль (загрудинная)	12%
Кашель	20%
Синкопальное состояние	19%
Кровохарканье	11%

Симптомы	Присутствуют
Тахипноэ ≥ 20 /мин	70%
Тахикардия > 100 /мин	26%
Признаки тромбоза глубоких вен	15%
Цианоз	11%
Лихорадка ($> 38,5^{\circ}\text{C}$)	7%

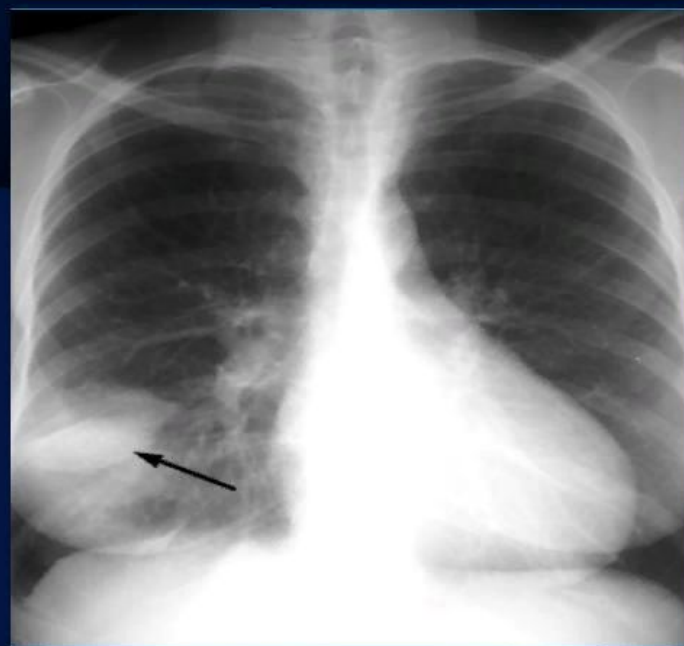
Тромбоэмболия легочной артерии

1. Рентгенография, КТ лёгких:

понижение плотности легочной ткани и обеднение, вплоть до полного исчезновения, легочного рисунка дистальнее места обструкции; ограниченное затенение однородной структуры в субплевральном отделе легкого треугольной или трапециевидной формы.



Тромбоэмболия легочной артерии



При эмболии бифуркации аорты

боль может вызывать шок. Цвет кожных покровов пораженной конечности меняется. бледность, затем появляются цианоз и мраморность.

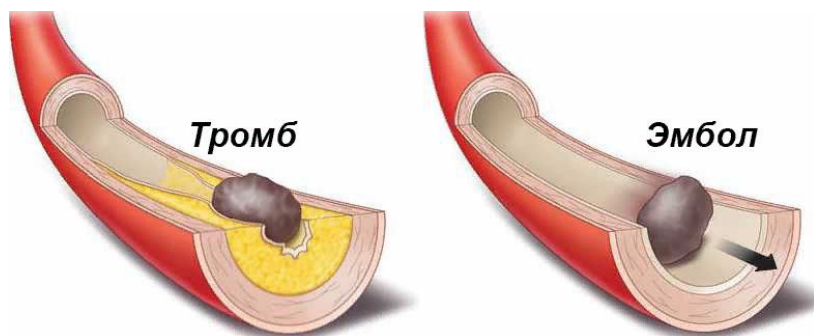
Кожная температура снижается на несколько градусов (до 8°)

Онемение, бледность и похолодание конечности появляются несколько позднее, а затем снижается мышечная сила и утрачиваются активные движения этой конечности.

Сначала появляется поверхностная гиперестезия, затем исчезают тактильная, температурная и болевая чувствительность и, наконец, наступает почти полная поверхностная и затем глубокая анестезия.

Исчезают также поверхностные и глубокие рефлексы.

Тромбоэмболию различной локализации необходимо дифференцировать с острым тромбозом, расслаивающейся аневризмой аорты, острым поперечным миелитом, белой флегмазией.



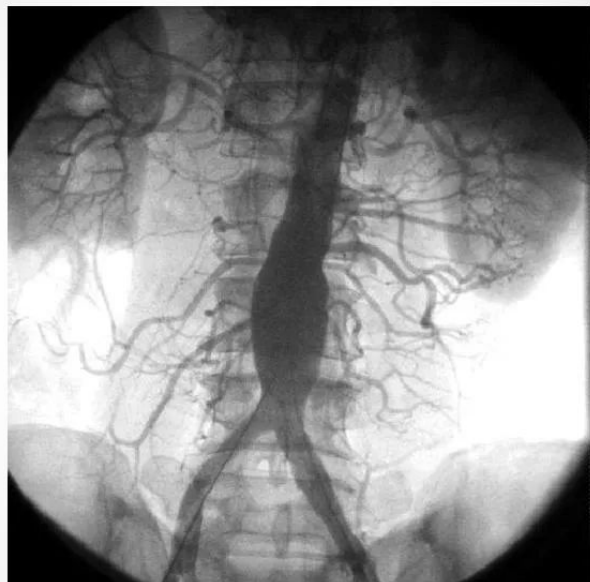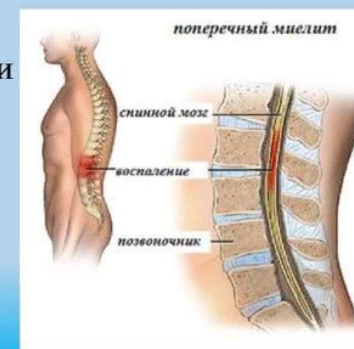Острый миелит – воспаление спинного мозга инфекционной, инфекционно-аллергической природы

Возбудитель: вирусы, бактерии.

Клиника: начало острое (различные синдромы поражения спинного мозга)

- общеинфекционные симптомы
- боли в спине с иррадиацией по корешкам, нарушения чувствительности по сегментарному и проводниковому типу
- Параличи
- тазовые нарушения.

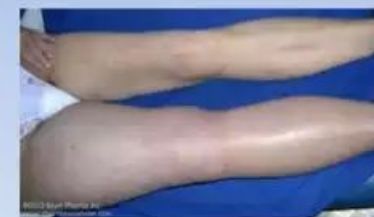Лечение: этиотропная, дегидратационная и симптоматическая терапия.



БЕЛАЯ ФЛЕГМАЗИЯ – РАСПРОСТРАНЕННЫЙ ВЕНОЗНЫЙ ТРОМБОЗ С АРТЕРИАЛЬНЫМ СПАЗМОМ

- ✘ Выраженный отек конечности
- ✘ Молочная окраска кожи
- ✘ Боль по ходу сосудистых пучков

Phlegmasia Alba Dolens



- Painful w
- "Milk leg
- First desc pregnant women.
- Total occ iliofemor system.
- Open sup system.
- Edema, p without

Консервативное лечение

В настоящее время существует единое мнение, что консервативную терапию в качестве пробного лечения следует проводить в течение 2—4 часов при субкомпенсации кровообращения конечности. Для лизиса продолженного тромба применяют препараты, повышающие фибринолитическую активность крови.

Наибольшим распространением пользуется фибринолизин, который успешно применяется как при острых артериальных тромбозах, так и при эмболиях. Препарат применяют в суточной дозе 20000-40000 ЕД. При необходимости дозу можно увеличить до 70000—80000ЕД. Препарат применяют в течение 2-4 сут.

В последнее время в клиническую практику все шире внедряется для лечения острых артериальных закупорок активатор профибринолизина—стрептокиназа (стрептаза).

По данным Е. И. Чазова (1966), стрептокиназа медленнее, но более стойко, чем фибринолизин, повышает фибринолитическую активность крови. Поэтому для ускорения повышенной фибринолитической активности рекомендуется введение 1/4 разовой дозы быстро, в течение 20-30 мин.

Стрептокиназа вводится внутривенно капельно в дозе 200 000-300 000 ЕД с 10000-15000 ЕД гепарина в течение 3-4 Суточная доза составляет 500 000-750 000 ЕД.

Лечебные мероприятия включают в себя

1. Назначение антикоагулянтов (гепарин 10-15 тыс. ЕД однократно перед эвакуацией или по 5 тыс. ЕД 4-6 раз в день в/м или в/в);

2. Инфузионная терапия (глюкоза 5% - 400,0 новокаин 0,25%- 400,0, раствор Рингера, гемодез, реополиглюкин - 400,0 в/в);

3. Введение спазмолитиков (2% раствор папаверина по 4,0-6,0 в/м или в/в; но-шпа по 4,0-6,0 или в/в в день);

4. Назначение препаратов, улучшающих микроциркуляцию (трентал 5,0 в/в 2-3 раза в день; солкосерил 2,0 в/в 2-3 раза в день);

5. Дезагреганты (курантил 2,0-4,0 в/в или в/м, аспирин 0,5 - 3 раза в день);

6. Коррекция метаболических нарушений (4%-8% раствор бикарбоната натрия, витамины В₁, В₆ по 1,0, кокарбоксилаза 50-100 мг, АТФ, аноболические гормоны)

7. Кардиальная терапия (сердечные гликозиды, антиаритмические препараты);

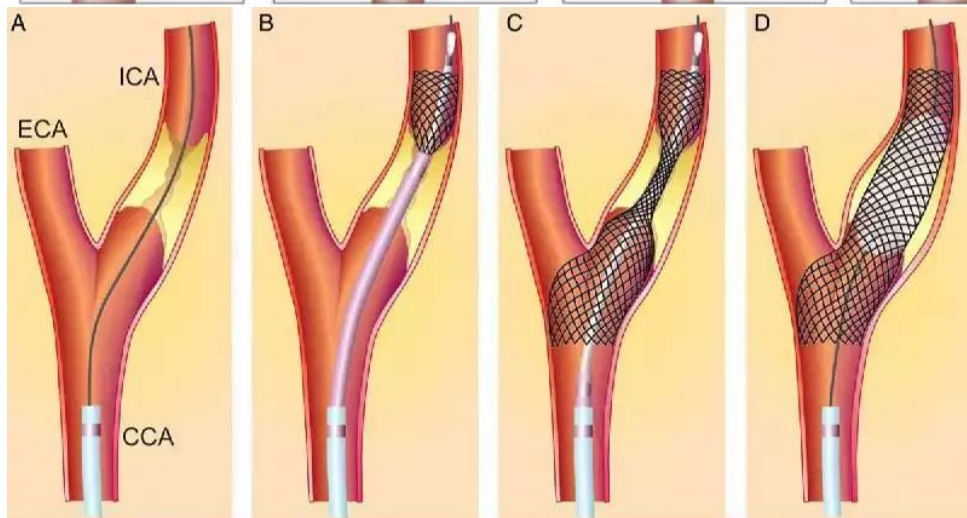
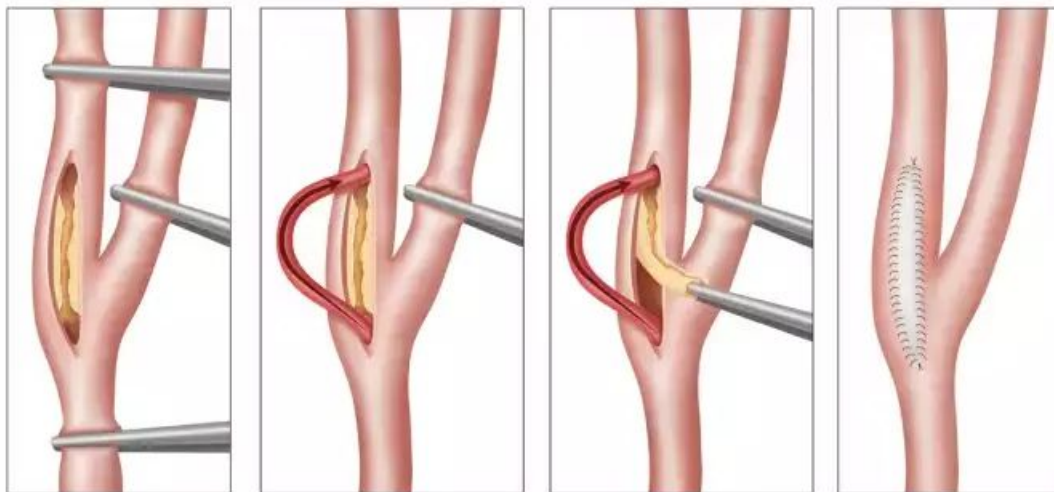
8. Поддержание центральной гемодинамики (коргликон 0,06% - 1,0 в/в, строфантин 0,05% - 1,0 в/в);

9. Экстренная операция при отсутствии противопоказаний.

10. Эвакуация в госпиталь.

Показания и методики операций при острых тромбозах и эмболиях ВИДЕО.

У больных с острыми тромбозами во всех остальных случаях должно быть предпринято оперативное вмешательство по восстановлению кровотока в конечности: тромбэктомия из артерий с боковой пластикой, циркулярным швом артерии, протезирование или шунтирование. Объем и характер операции зависит от протяженности, локализации поражения, общего состояния больного, степени ишемии конечности.



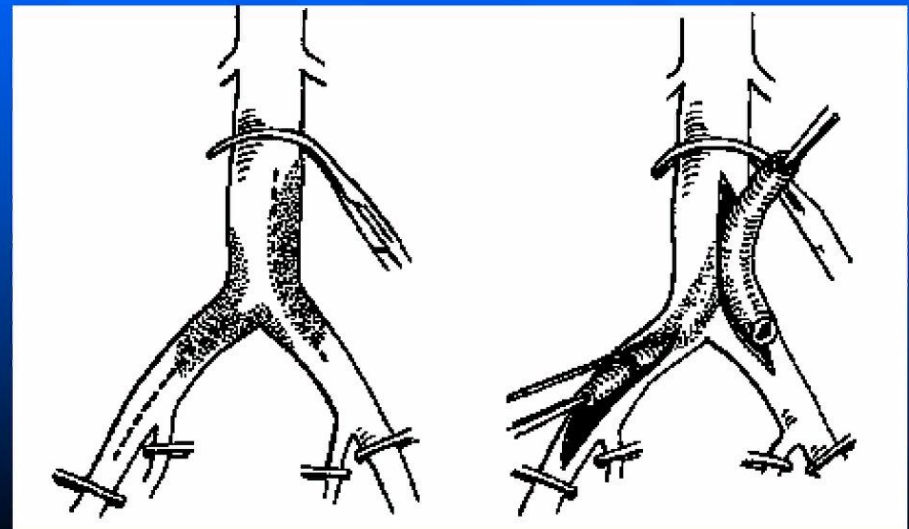
ВИДЕО

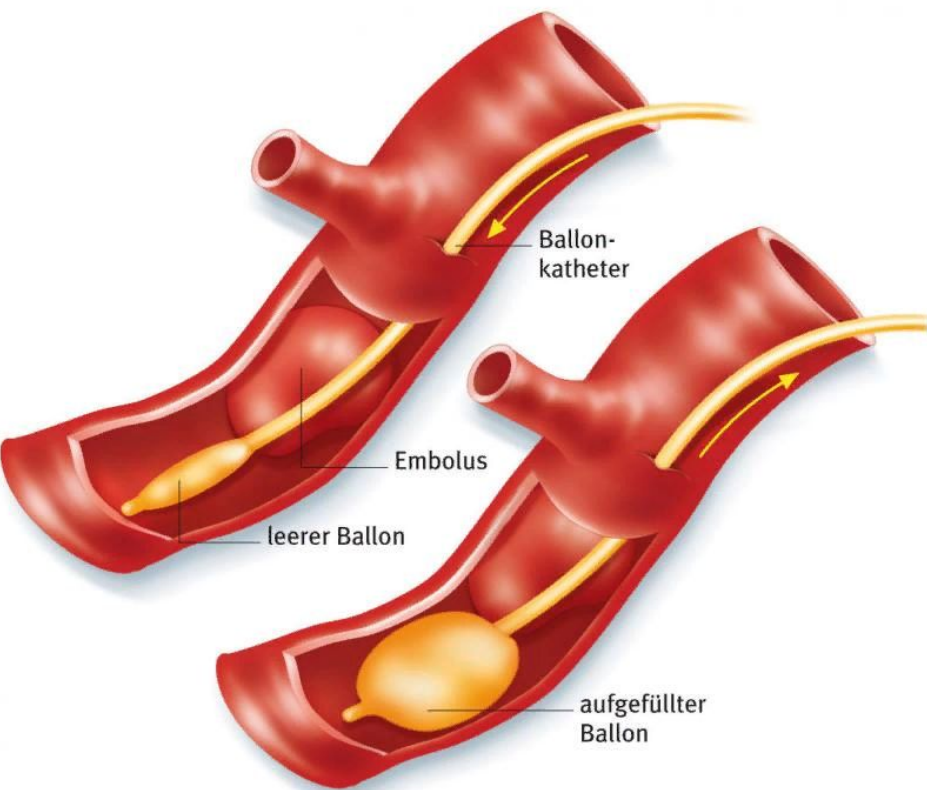
У больных с эмболией аорты и магистральных артерий операцией выбора является тромбэмболэктомия.

При склеротически измененных сосудах тромбэмболэктомия может сочетаться с эндартерэктомией, боковой пластикой артерии или даже операцией шунтирования. Долгое время хирурги применяли метод прямой тромбэмболэктомии. Однако эта операция возможна при поражении поверхностно расположенных сосудов - бедренных, подмышечных и плечевых артерий. При закупорке глубоко лежащих сосудов — бифуркации аорты, подвздошных и подключичных артерий—прямая тромбэмболэктомия сложна и трудоемка, так как требует выделения и обнажения этих сосудов.

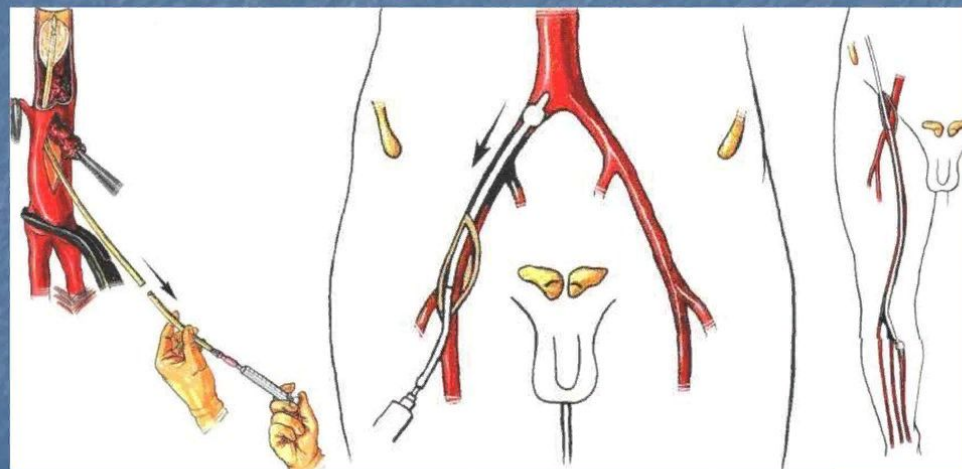
Эти факторы и способствовали разработке методики не прямой тромбэмболэктомии, когда ретроградно или антеградно удаляется эмбол из труднодоступного сосуда через поверхностно расположенную непораженную артерию. Так, обычно при не прямой тромбэмболэктомии из бифуркации аорты, подвздошных артерий и подколенной артерии эмбол удаляют через бедренную артерию, а на верхних конечностях— через плечевую или подмышечную. Методы непрямого удаления эмболов различны: используются зонды, катетеры, пинцеты, зажимы, петли и т. п.

Прямая тромбэктомия





Хирургическое лечение эмболий – эмболэктомия катетером Фогарти



Результаты лечения.

Результаты эмболэктомии значительно улучшились с применением катетера Фогарти. Так, М. Д. Князев и О. С. Белорусов (1977) отметили, что до использования метода баллонной эмболэктомии они имели 8,6% ампутаций и 27,2% летальных исходов, а после эмболэктомии катетером Фогарти число ампутаций снизилось до 3,1%, а летальность до 18%.

Показания к ампутации конечности.

Несмотря на большие возможности восстановительной хирургии, в ряде случаев приходится прибегать к первичной ампутации с целью сохранения жизни больного. Показания для первичной ампутации конечности:

а) ишемическая контрактура, захватывающая не только стопу, но и голень (ишемия IIIВ по классификации В.Н.Савельева);

б) быстро развивающаяся восходящая газовая гангрена и наличие ишемии той же конечности.

Реконструктивные операции не производятся в пред- и агональном состоянии больного.

