



Кафедра:

СӨЖ

Тақырыбы: Стоматологиялық кірісу барысында балалардың төменгі жағында жансыздандырудың түрлерін орындаудың ерекшеліктері

Орындаған: Сатыбалды Ж.А

Факультет : стоматология

Тобы: 12-001-02

Тексерген: Гайсина Д.К

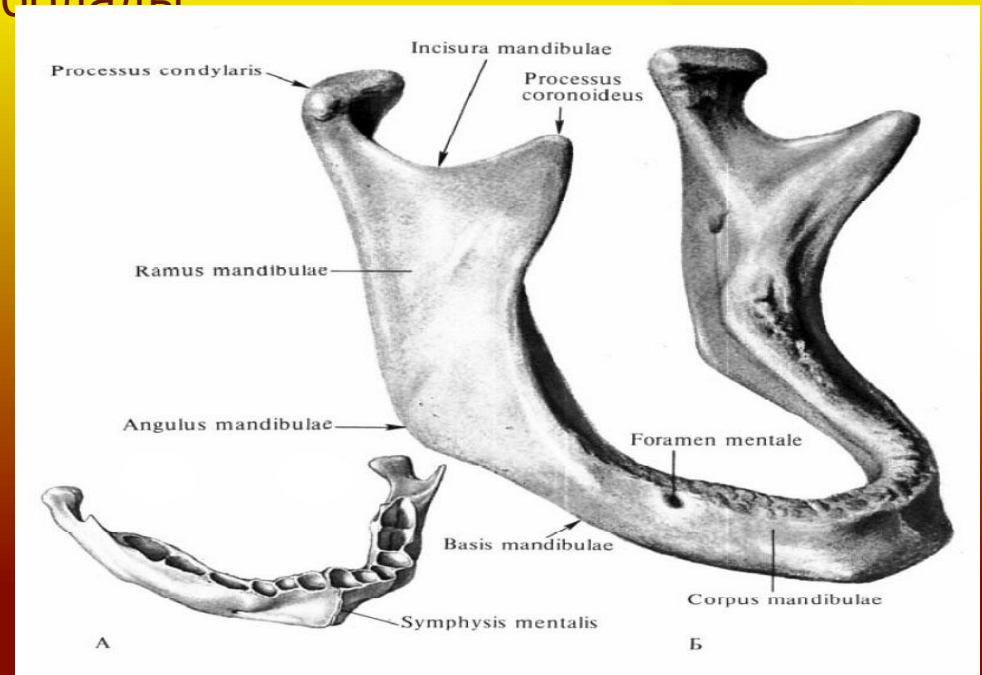
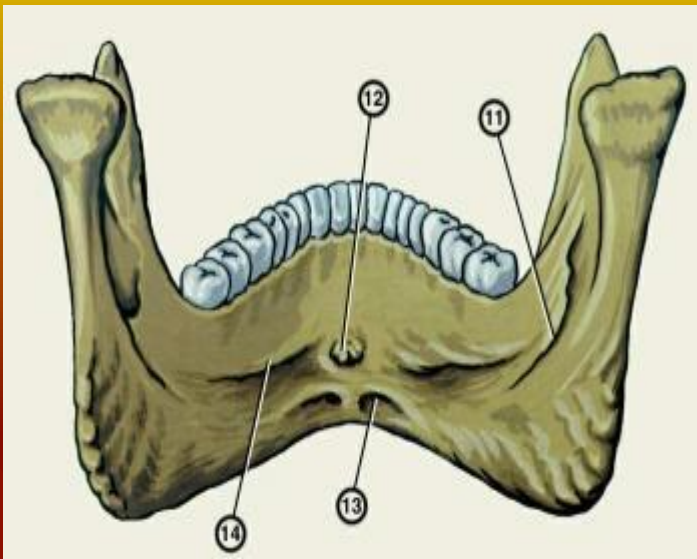
Алматы.2015-жыл

Жоспар:

1. *Төменгі жақсүйек құрылысының анатомиялық ерекшеліктері;*
2. *Төменгі жақсүйегі нервсінің топографиясы;*
3. *Төменгі жақта қолданылатын жергілікті жансыздандыру түрлері*

Төменгі жақ сүйек

- ▣ **Төменгі жақ сүйегі**- бет сүйек қаңқасының ең үлкені және бет сүйектерінің ішіндегі жалғыз қозғалғыш сүйек. Сүйек денесінің және тармағының төменгі бөлігінің іші foramen mandibulae-ға дейін кеуекті болады.

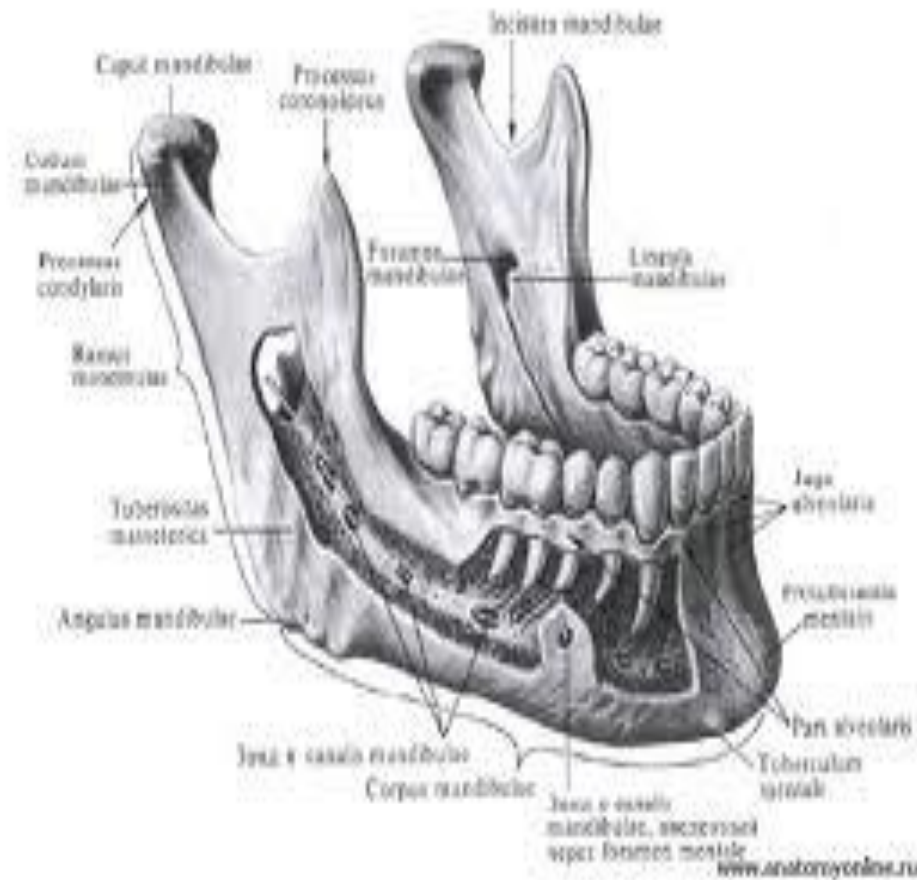


Құрылысы: денесі және тармағы болады. Денесінің екі бөлігі бар:

- a) *Pars alveolaris*, жоғарғы бөлігі;
- b) *Basis mandibulae*, төменгі жиегі.

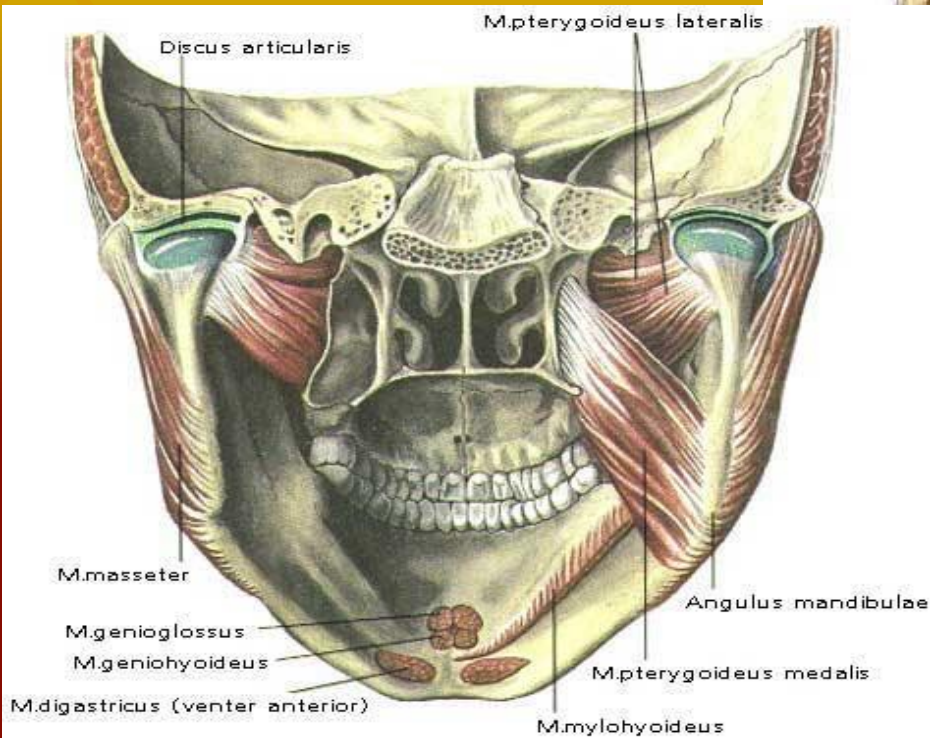
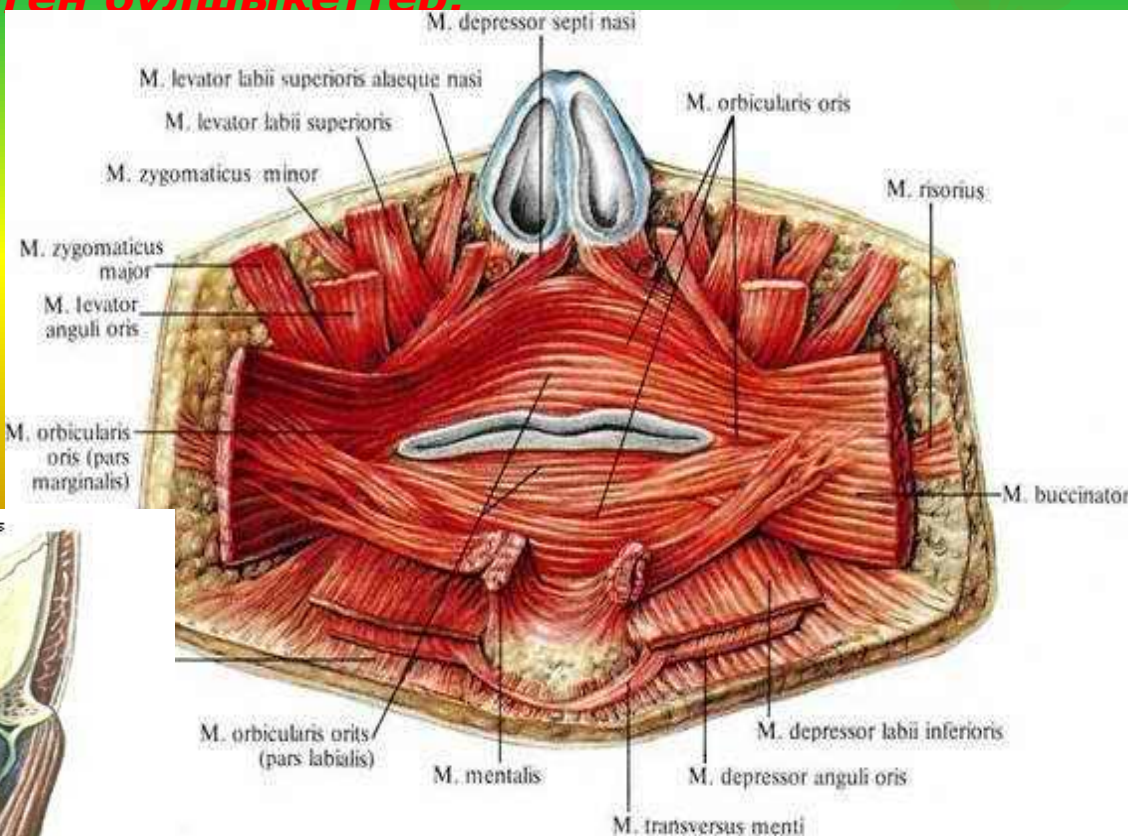
Тармақ жоғары бөлігінде екі өсіндімен аяқталады:

- a) *Тәждік, processus coroneideus*, алдыңғысы(күшті самай бұлшықетінің тартуы әсерінен түзілген);
- b) *Бүртікті, processus condylaris*, артқы(төменгі жақ сүйектің самай сүйекпен буындасуына қатысады).



Төменгі жақ сүйегіне бекіген бұлшықеттер:

- Шайнау бұлшықеті;
- Жақ - тіласты;
- Ұрт;
- Иек;
- Қос қарыншалы;
- Иек - тіласты;
- Иек - тіл бұлшықеттері.



Төменгі жақсүйек нервісінің топографиясы

N.mandibularis- foramen ovale арқылы бассүйектен шыққаннан кейін екі тармақ тобына бөлінеді.

А. Бұлшықет тармақтары:

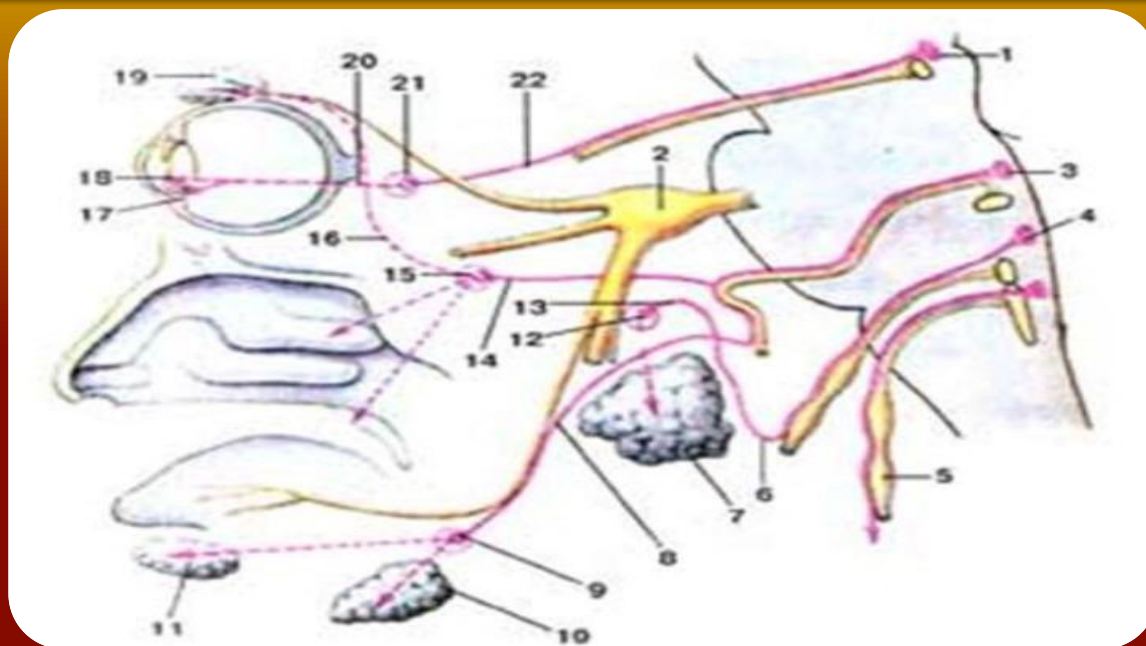
Атлас бұлшықеттерге баратындар: *n.massetericus*, *nn.temporales profundi*, *nn.pterygoidei medialis et lateralis*, *n.tensoris tympani*, *n.tensoris veli palatini*, *n.mylihyoideus*.

Б. Сезімтал тармақтар:

1. *N.buccalis*- ұрттың шырышты қабығына барады.
2. *N.lingualis*- ауыз қуысы түбінің шырышты қабығының астына орналасып, тілдің шырышты қабатын нервтендіреді.
3. *N.alveolaris inferior*- астыңғы тістерге, иек пен төменгі ерін терісіне тармақтар береді.
4. *N.auriculotemporalis*- шықшыт сілекей безіне секреттік тармақтар, шықшыт буынына, құлақ қалқанының алдыңғы бөлігі, сыртқы есту жолы және самай терісіне сезімтал тармақтар береді.

Төменгі жақ невісінде вегетативті жүйеге жататын **екі түйін** бар:

1. **Ganglion opticum, құлақ түйіні**, foramen ovale-нің астында, n.mandibularis-тің медиальді жағында орналасқан кішкене домалақ дене. Оған n.petrosus minus құрамынан талшықтар келеді.
2. **Ganglion submandibulare, төменгі жақсүйекасты түйіні**, медиальды қанат тәрізді бұлшықеттің алдыңғы жиегінде, төменгі жақсүйекасты сілекей безі үстінде, тіл нервiнің астында орналасады. Оған дабыл шегі талшықтары келіп, аяқталады.



Төменгі жақсүйекке жүргізілетін жергілікті жансыздандыру түрлері:

- 1. Мандибулярлы;*
- 2. Торус;*
- 3. Берше - Дубов;*
- 4. Иек;*
- 5. Үшкіл нервтің 3-ші тармақтарын бас қаңқасының түбінен(орталық анестезия);*

Мандибулярлы

- *Нысана көзі: төменгі жақ тесігі. Мандибулярлы жансыздандыру кезінде төменгі альвеолярлы және тілдік нерв жансыздалады. 9 ай мен 1,5 жас аралығында төменгі жақ тесігі альвеолярлы айдаршықтан 5мм төмен орналасады. 3,5 жас пен 4 жас аралығында молярлардың шайнау бетінен 1 мм-ге төмен, 6 жаста уақытша молярлардың шайнау беті шамасында, 9 жаста – молярлардың шайнау бетінен 5 мм жоғары орналасқан. 12жасқа дейін альвеола өсіндісі мен төменгі жақ бұтақтарының өсуімен төменгі жақ тесігі түсіп, төменгі молярлардың шайнау бетінен 3 мм жоғары орналасады.*
- *Солай 5 жасқа дейінгі балаларда нысана көзі төменгі жақ тістерінің шайнау бетінен 1-2 мм төмен орналасқан, ал 5жастан асқан балаларда осы тістердің шайнау бетінен 3-5 мм жоғары орналасқан.*

Мандибулярлы

```
graph TD; A[Мандибулярлы] --> B[Ауызішілік]; A --> C[Ауызсыртылық]; B --> D[Аподактильді]; B --> E[Саусақпен]; C --> F[Жақартылық]; C --> G[Жақастылық]; C --> H[Жақалдылық]; C --> I[Бетсүйекастылық];
```

Ауызішілік

Ауызсыртылық

Аподактильді

Саусақпен

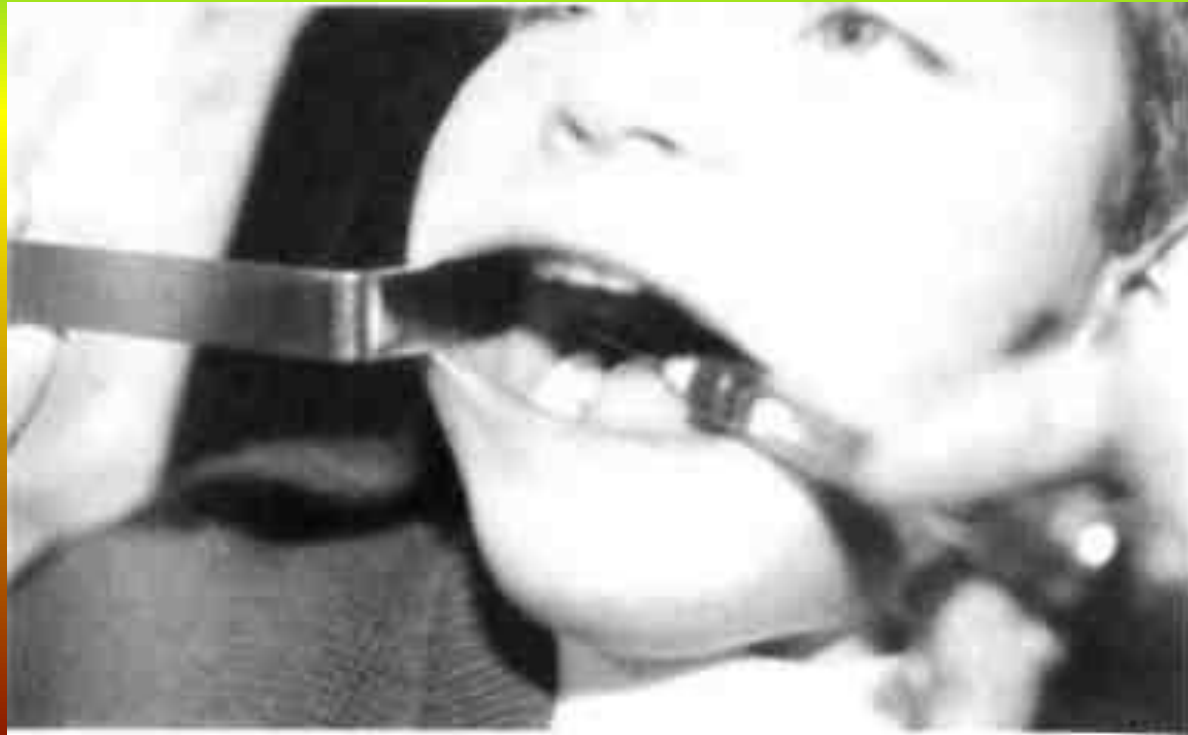Жақартылық
Жақастылық
Жақалдылық
Бетсүйекастылық

Жасалу техникасы

Ауызішілік

(аподактильді)

- Ине шаншылатын орын горизонтальді сызық (үлкен азу тістердің шайнау бетінен жоғары немесе төмен) және вертикальді сызықтың (қанат-жақ қатпарының бойымен жүргізілген сызық) қосылған жері. Инені бұл жерге шаншып, ерітіндіні сүйек бойымен 1,2-1,3 см жылжыта отырып жіберу керек, одан кейін инені қарама қарсы жаққа бұрып сүйекке тигенше енгіземіз. Сол жерде 0,9-1,0 мл жансыздандыру ерітіндісін жібереміз. Одан кейін жұмсақ тіндердің орнын 1-2 мин басып тұрған абзал.



Ауызішілік(саусақпен)

- Сол қолдың сұқ саусақты үлкен азу тіс артындағы шұңқырға қоямыз, сол жерде немесе кішкен төмен шырышты қабатқа ине шаншылады, одан кейін сүйек бойымен 1,2-1,3 см анестетик жібере отырып, одан кейін қарама қарсы жаққа бұрып анестетик жібереміз де тампонмен орнын басамыз. Анестезияның бұл түрі тек V топтағы балаларға ғана жасауға болады (12-15 лет).

-

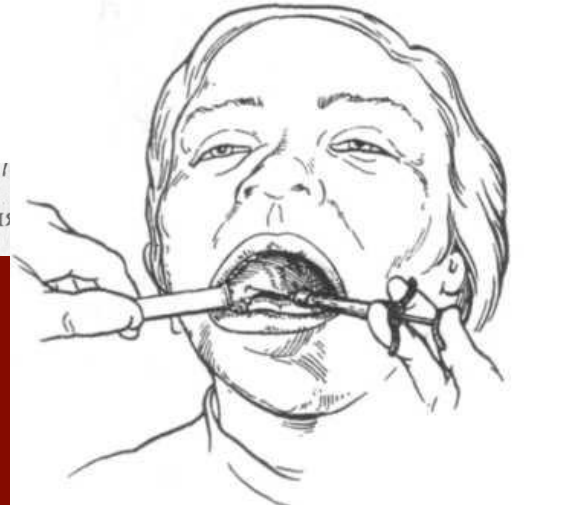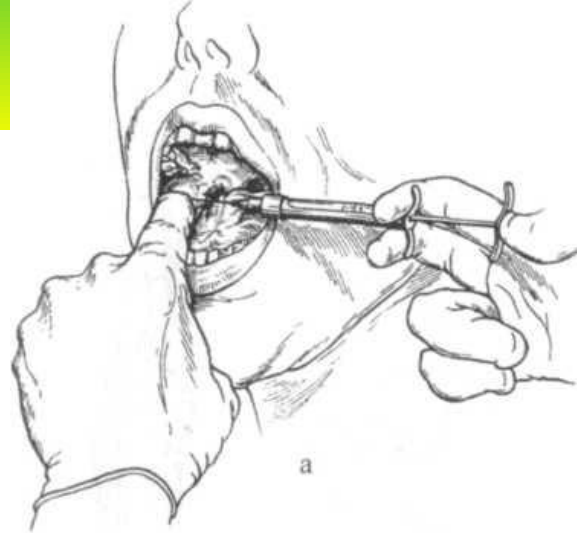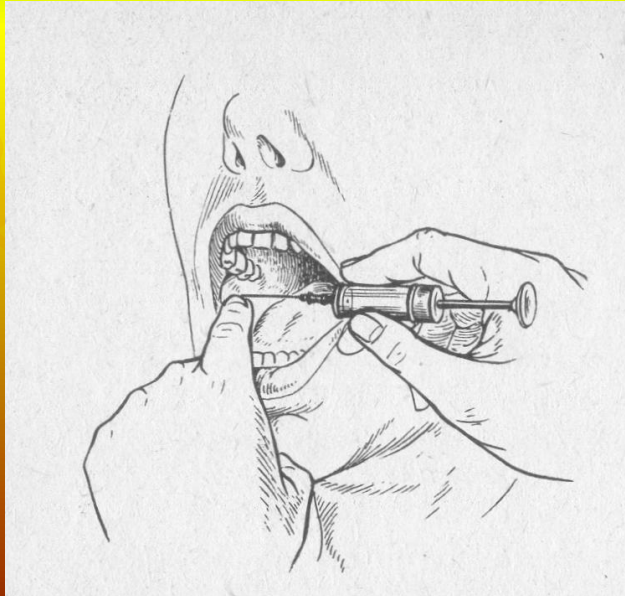


Рис. 21. Внутриворотной метод анестезии у нижнечелюстного отверстия

Торусальді

Балаларда ауызды максимальді аша отырып жасалатын төменгі жақ тіндерін Вейсбрем бойынша жансыздандыру әдісі кең тарарған. Бұл тәсіл анестетикті жақтың бұтағының ішкі жағында орналасқан төменгі жақ білігіне енгізуден тұрады. Ол білік тәждік және буындық өсіндіден шығатын екі сүйекті айдаршытардан жасалған козыректан жоғары орналасқан. Бұл біліктің айналасында жақын орналасқан үш нерв бар: ұрттық, төменгі альвеолярлы, тілдік. Сонымен нысана көзі төменгі жақ сүйектік білік. Міндетті шарт-ауыздың максимальді ашық болуы. Төменгі жақ сүйектік білік тәждік өсіндінің негізіне жақын орналасады. Жасалу техникасы: ауыздың ашылған жағдайында қанат-төменгі жақ қатпары мен ұрттың шырышты қабатының арасындағы сай анықталады. Жақтың қарама қарсы жағынан соңғы жоғарғы үлкен азу тістің шайнау бетінен 1 см төмен сүйекке бағыттап сайдың маңына қарай шырышты қабатқа инені шаншимыз. (*torus mandibulae*) –ға 0,8-0,9 мл анестетик жібереміз. Жұмсақ тіндерді тампонмен басып тұрамыз

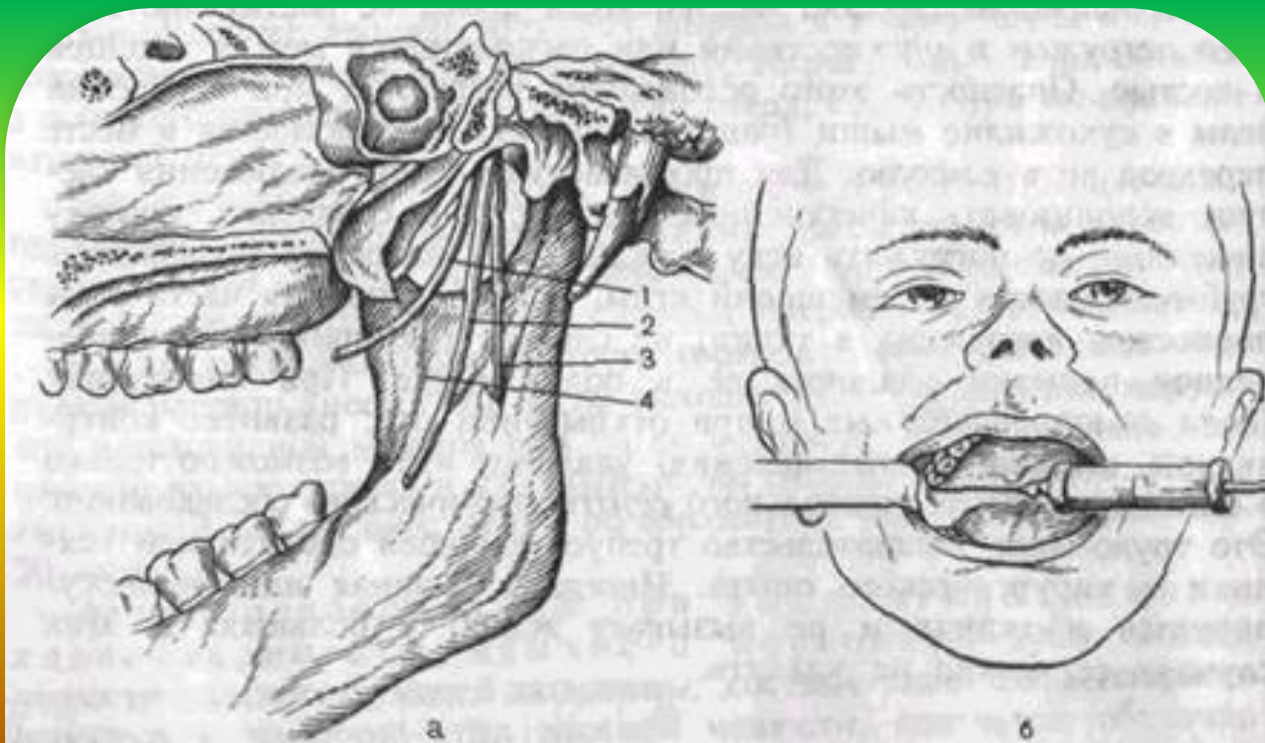


Рис. 23. Торусальная анестезия по М. М. Вейсбреду.

а — расположение нервов в области нижнечелюстного валика; б — положение иглы при торусальной анестезии; 1 — щечный нерв; 2 — язычный нерв; 3 — нижний молярный нерв; 4 — височный гребешок.

Берше-Дубов бойынша

- Жақ қарысып қалғанда шайнау еттерін босаңсыту үшін Берше анестезиясын қолданамыз. Ол үшкіл нервтің үшінші тармағының қимыл талшықтарын жансыздандырады. (шайнау, самайдың терең және қанат тәрізді нервтері.) да науқастың аузында операция іс қимылын жасауға мүмкіндік береді. Жасалу техникасы: Бет сүйегі доғасының астына құлақ түйінінен 2 см алға қарай теріге перпендикулярине шаншып, оны жақ ойығымен 2-2.5 см тереңдікке енгізіп, 2-3 мл анестетик жібереміз. Дәрі осы арадан өтетін төменгі жақ нервісінің қимыл тармақтарына әсер етеді. 10-15 мин соң еттер босаңсып, ауызды жайлап ашу мүмкін болады.
- Берше анестезиясын Дубов әрі қарай жетілдірді. Ол сезу талшықтарын жансыздандыру үшін инені 3-3.5 см дей тереңдікке енгізіп, сыртқы қанат тәрізді еттің ішкі жағындағы қимыл нервтерінен басқа төменгі ұяшыққа, тіл нервтеріне әсер етіп, жақтың қарысқанын жояды. сонымен бірге ауру тісті жұлуға да мүмкіндік болады.
- Уваров инені 4.5 см дейін терең ендіріп, сопақ тесіктен шығатын төменгі жақ нервісін түгелімен жансыздандыру жолын ұсынды.

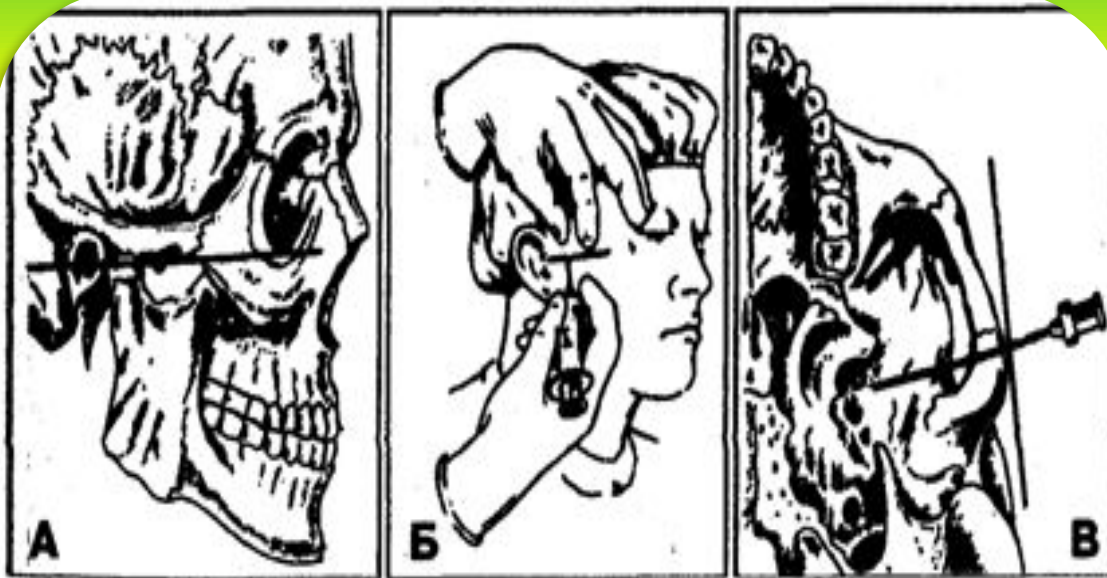
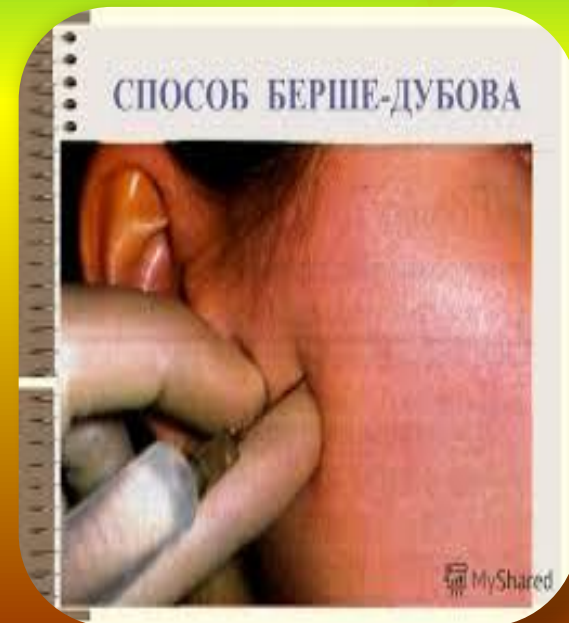

Рис. 10. Проводниковая анестезия III ветви п. *trigemini* по Берше-Дубову. А, Б — место вкола иглы, В — направление и глубина введения



Иек анестезиясы

Ауызішілік

• пр

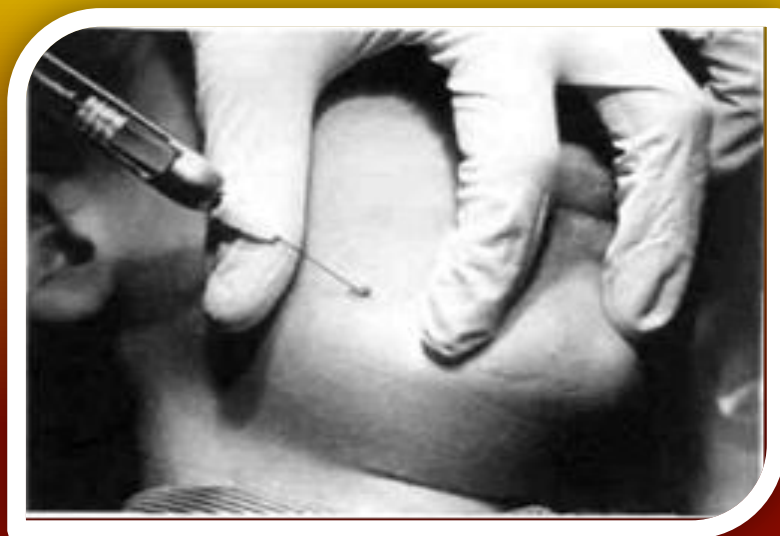Ауызсыртылық

Иек анестезиясы

- *Нысана көзі. Төменгі жақ денесінің дистальді бағытта өсуіне байланысты иекастылық тесіктің орналасуы бала өскен сайын өзгереді. : уақытша тістем кезінде үлкен азу тістердің арасында, ал тұрақты тістем кезінде кіші азу тістер арасында орналасқан. Бала тік отырған кезде коз қарашығының бойымен жүргізгенде иекастылық тесік орналасады.*

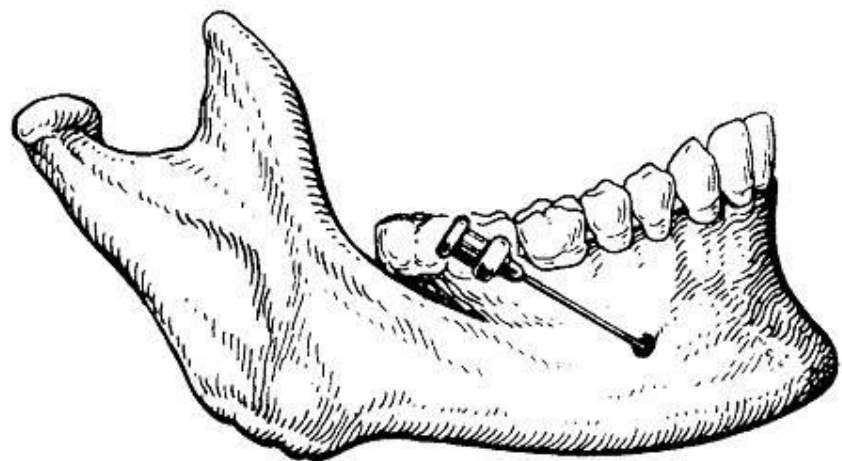
Ауызсыртылық

- *Жасалу техникасы: Иекастылық тесік маңынан теріге сүйекке бағыттап иені шаншимыз. Сол жерде 1-1,2 мл анестетик жібереміз. Жұмсақ тіндерді тампонмен басып тұру қажет.*

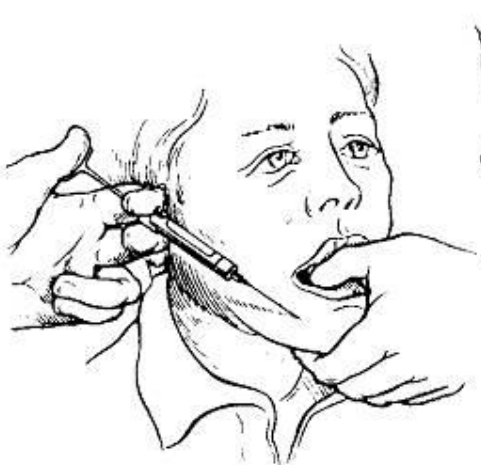

Ауызішілік

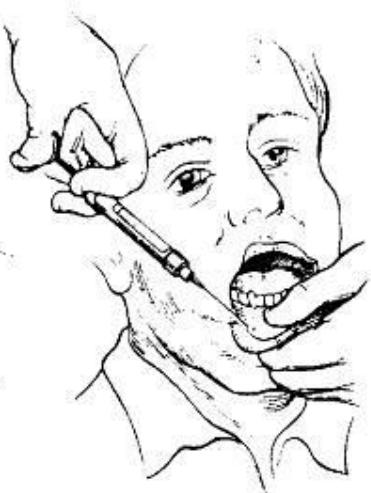- Ауыздың жабық күйінде шпатель немес Фарабеф крүчогымен төменгі ерін мен ұртты кіші азу тістері маңынан ашады.Инені шырышты қабатқа өтпелі қатпардан төмен нысана көзіне бағыттап және 5 мл анестетик жібереді.
- Жансыздану аймағы:иек астындағы тері,төменгі еріннің жартысы,бірінші күрек тіс пен екінші кіші азу тіс аралығындағы альвеола өсіндісінің шырышты қабаты,кіші азу тістер,сүір тіс пен күрек тістің аздап жансыздануы.



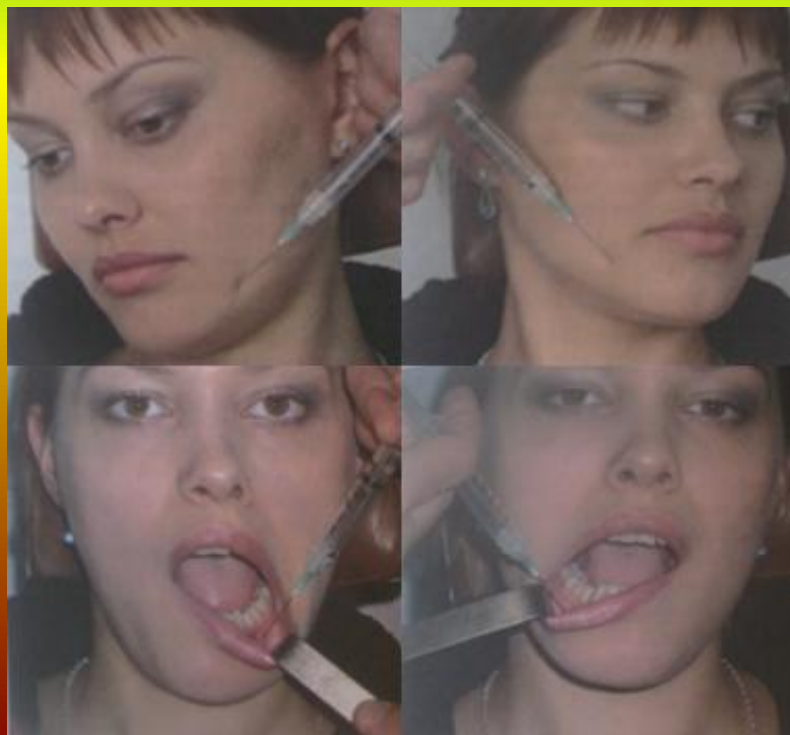а



б



в



внутри и внеротовой способы

Рис. 5.25. Введение обезболивающего средства в подбородочное отверстие.

а — положение иглы; б — внеротовой способ; в — внутриротовой способ.

Орталық жансыздандыру

- Жарақаттар немесе төменгі жақтағы ұзақ жүргізілетін операциялар кезінде және төменгі жақ тесігінен жоғары орналасқан аймақтарға жалпы жансыздандыру жүргізуге мүмкіндік болмаған кезде сопақ тесік маңында жансыздандыру жүргізіледі. Қазіргі кезде төрт жолы бар: бетсүйекастылық, бетсүйекүстілік, төменгі жақастылық, көз жолы арқылы.

Бетсүйекастылық

- Алдын ала сол қолмен анықтап алған бет-альвеляр қырының арт жағына инені шаншып ішке және жоғары бағыттап үстіңгі жақтың бұдырына жетеді. Сүйекті жағалай отырып 4.5-5.5 тереңдікке қанаттаңдай шұңқырының кіреберісіне 1.5-2мл анестетик жібереді.

Қорытынды:

Жергілікті жансыздандыруды жүргізу үшін, операция жасалатын аймақтың нерв бағанының орнын және проекциясын білу керек және де жансыздандыру салдарынан әр түрлі қателіктер мен асқынулар да кездеседі. Кездесетін асқынулардан сақтану үшін жансыздандыру аймағының құрылыс ерекшелігін, қан тамырлары мен жүйке жолдарының проекциясын білген жөн.

Пайдаланған әдебиеттер

1. Т.В. Трегубова “Местное обезболивание в амбулаторной хирургической стоматологии” 2007 жыл;
2. Бараш П.Дж. «Клиническая анестезиология». 2004 жыл;
3. В.В.Афанасьев «Хирургическая стоматология» 2010 жыл;
4. Қайназаров А.Қ., Идрисов Ә.А., Алмабаев Ы.А., Алмабаева А.Ы. «Бас және мойынның клиникалық анатомиясы» 2012 жыл;
5. www.google.kz.

Назарларыңызға рақмет!

