

С.Ж.Асфендияров атындағы қазақ
ұлттық медицина университеті



Казахский национальный медицинский
университет имени С.Ж.Асфендиярова

№ 1 Хирургиялық аурулар
кафедрасы
СӨЖ

Тақырыбы: Жедел аппендициттің атипиялық түрлері. Жүкті әйелдердегі жедел аппендицит

Орындағандар: Омарбек Г.Ж.

Топ: ЖМ13-005-1қ.

Тексерген: Сарманов Н.Е.

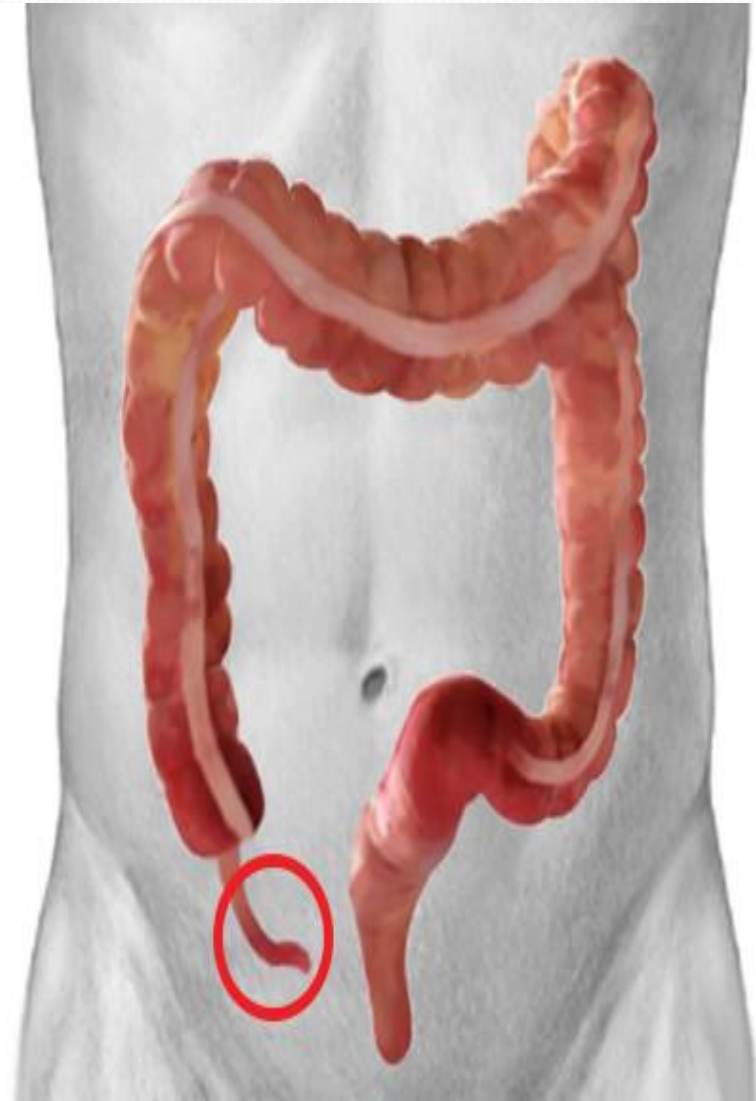
Алматы 2016

Жоспары

- Соқыр ішектің кұрт тәрізді өсіндісінің анатомо-физиологиялық ерекшеліктері;
- Жедел аппендициттің этиологиясы;
- Жедел аппендициттің патогенезі;
- Жедел аппендециттің атипиялық түрлерінің ерекшелігі;
- Жүкті әйелдердегі жедел аппендицит;
- Қорытынды;
- Қолданылған әдебиеттер тізімі.

Соқыр ішектің құрт тәрізді өсіндісінің анатомо-физиологиялық ерекшеліктері

- Соқыр ішектің илеоцекальды бұрышынан 0,5-5см төмен орналасқан құрт тәрізді өсінді (*аппендикс*) *appendix vermiformis* – диаметрі 3-4 мм, ұзындығы 2,5 см-ден 5-10 тіпті 30-40 см-ге дейін жететін түтік тәрізді өсінді.
- Өсіндінің өзінің шажырқайы – *mesoappendix* болады. Шажырқаймен интраперитонеальды, яғни барлық жағынан жабылған. Шажырқай арқылы артериялар мен аттас веналар, лимфа жүйке тамырларымен қамтамасыз етіледі.

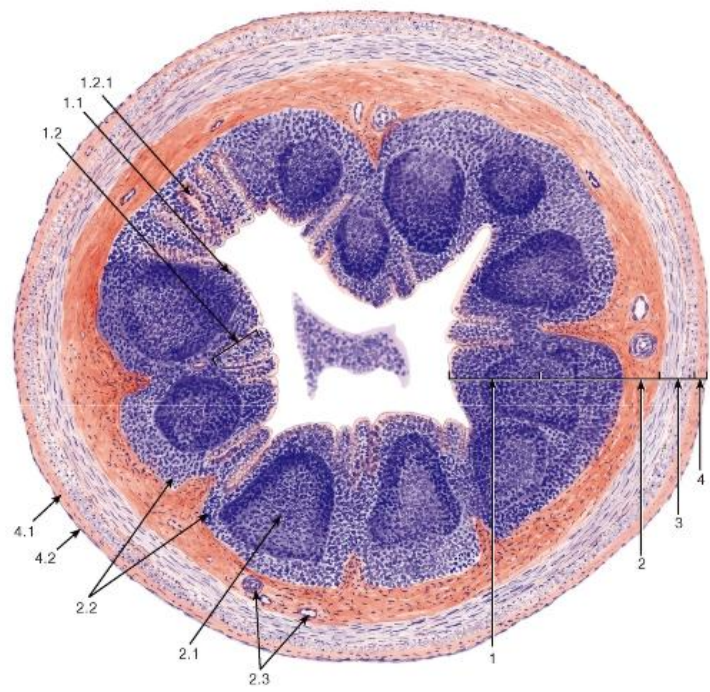


Аппендикс қабырғасы

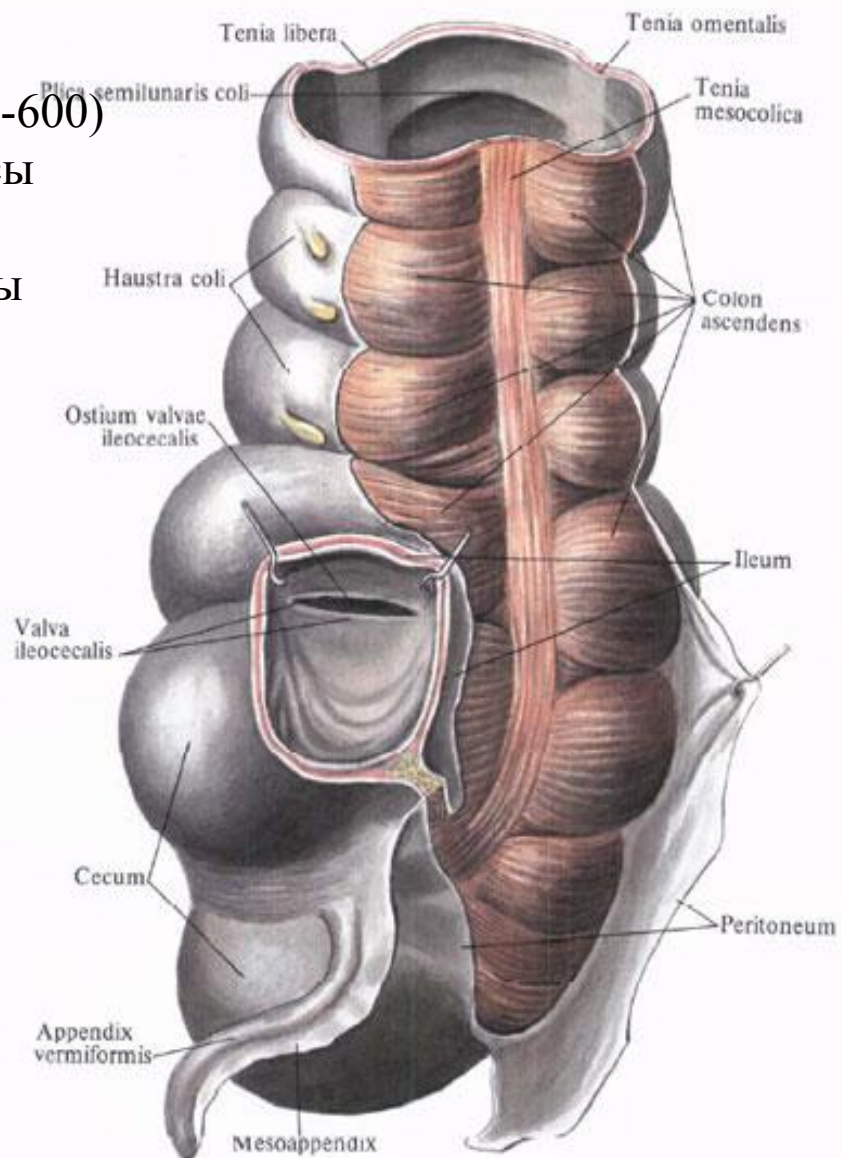
- 1) серозды қабық
- 2) бұлшық етті қабық
- 3) кілегей асты қабық (фолликулалары бар 200-600)

Салли – аппендикс құрсақ қуысының бадамшасы

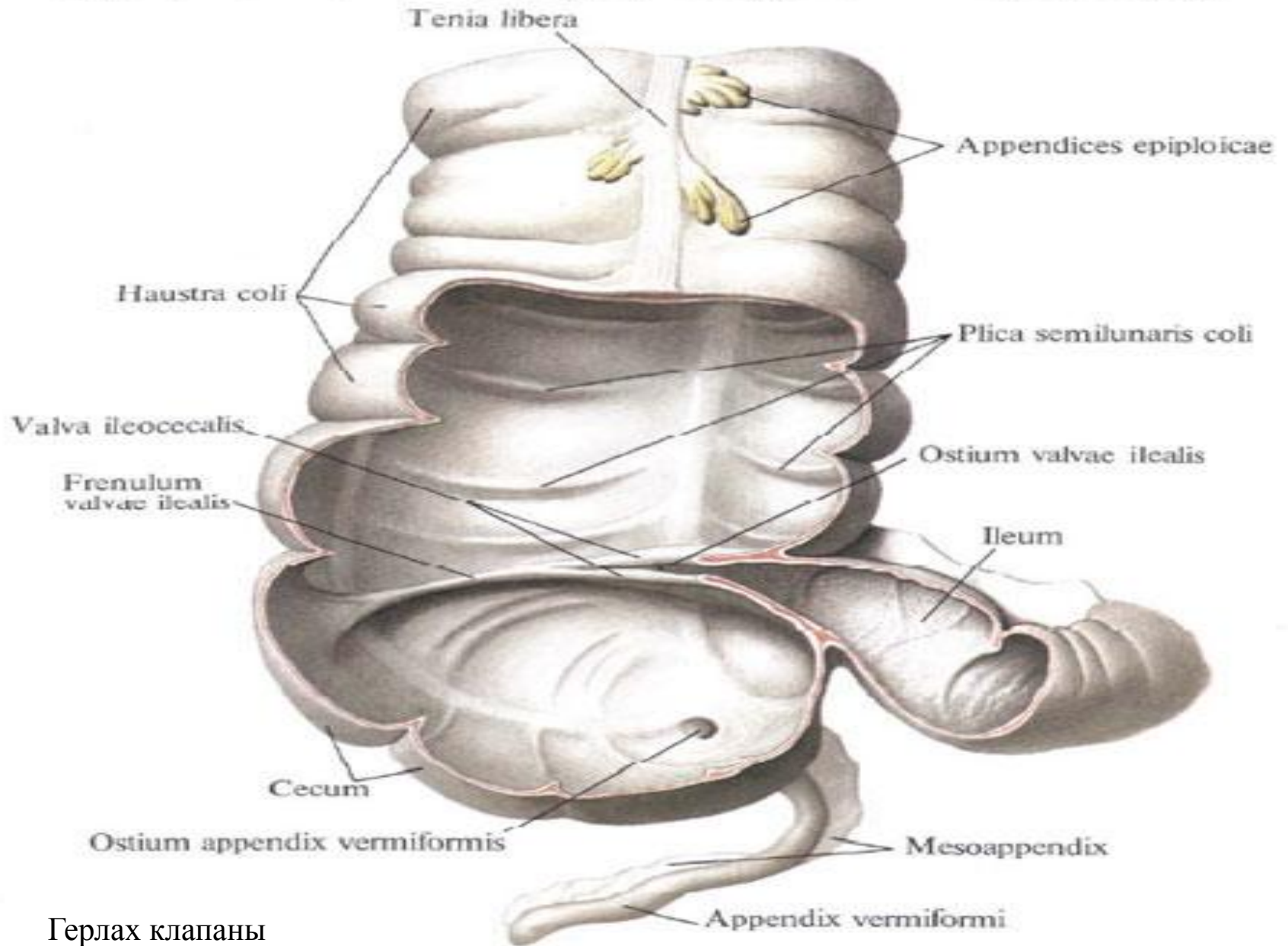
4)кілегейлі қабық – крипталары мен лакуналары бар цилиндрлі эпителиден құралады



Слепая кишка, саесum, и червеобразный отросток, appendix vermiformis; вид сзади



Слепая кишка, саесум, и червеобразный отросток, appendix vermiformis и восходящая ободочная кишка; вид спереди



Герлах клапаны

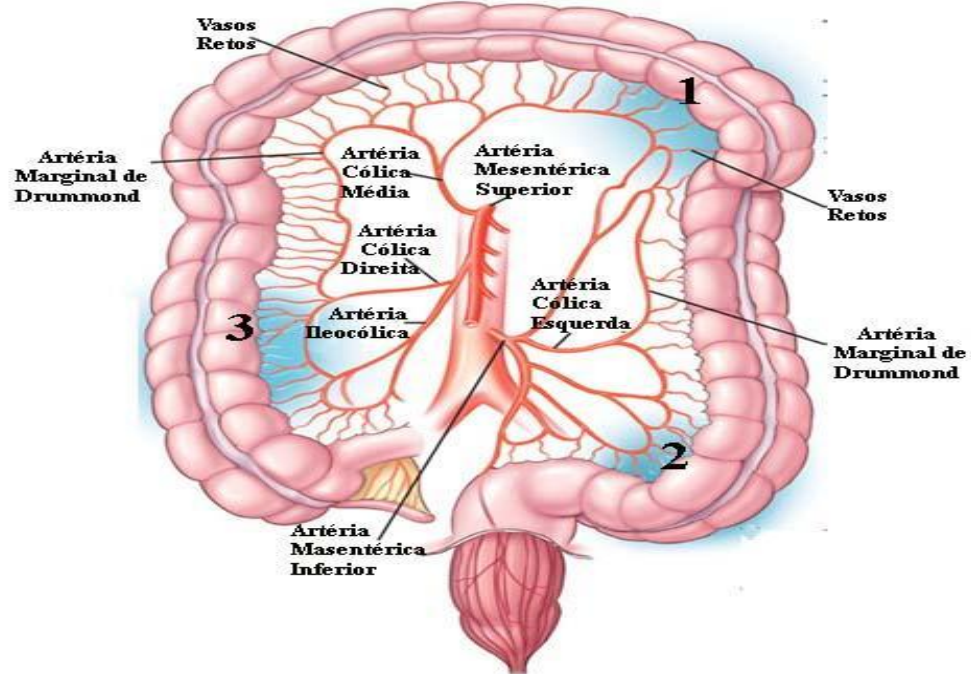
егер бұл клапан болмаса құрсақ қуысының қоқыс шелегі атанады

- Қандануы – aorta abdominalis → arteria mesenterica superior → arteria ileocolica → arteria appendicularis

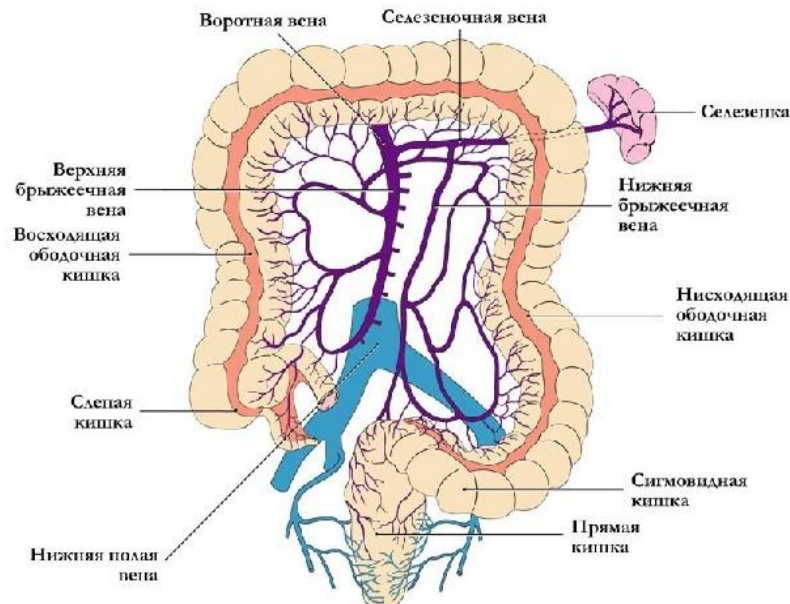
- Аппендикстың артериаларының 60% астамы **функциональды соңғы типті тамырлар**, яғни бір-бірімен анастомоз құрмайды.

- Вена тамырлары аттас болады және қақпа венасына құяды.

- Иннервациясы – кезбе жүйкесі мен құрсақтық, жоғарғы-шажырқайлық симпатикалық жүйкелер арқылы жүзеге асады.



● Венозный отток от кишечника

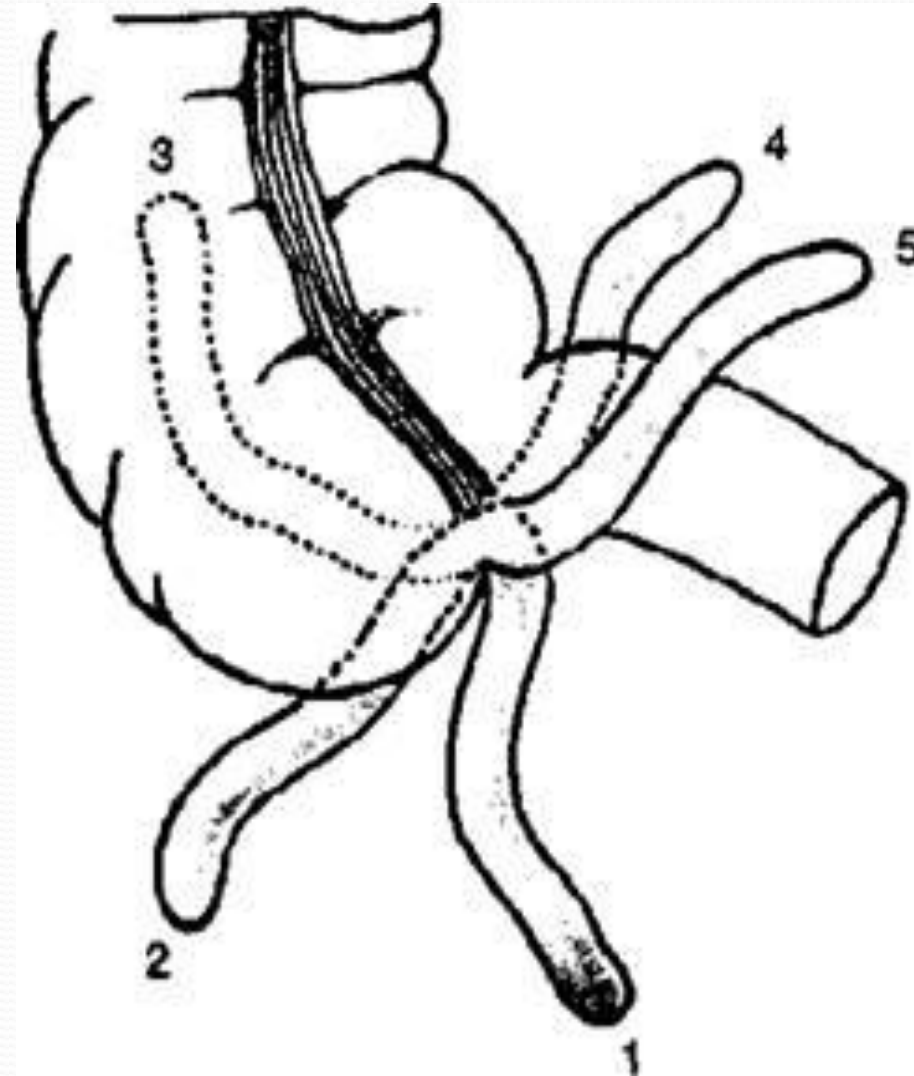


Құрт тәрізді өсімдінің атипиялық орналасуы

- 1) Тік ішекке жақын (жамбас қуысында) немесе төмен - *positio descendens*
- 2) Бүйірге қарай, яғни латеральды – *positio lateralis*
- 3) Соқыр ішектің артында, яғни ретроцекальды *positio reteocoecalis* немесе ішастардан тыс – ретроперитонеальды *positio retroperitonealis*
- 4) Жоғары бағытта *positio ascendens*
- 5) Орта сызыққа (кіндікке қарай), сол жақты немесе медиальды – *positio medialis*

! Өте сирек әйел организмінде аппендикстен жатырдың жұмыр байламымен байланысатын байлам: Кладо байламы немесе *lig.appendicoovari* болады.

Қан тамырлары мен лимфа тамырларының болуы инфекцияның аппендикстен жатырға таралуына алғышарт болып табылуы мүмкін.



Жедел аппендициттің

ЭТИОЛОГИЯСЫ

- Басым энтерогенді жолмен құрт тәрізді өсіндінің қуысына және оның қабырғасына патогенді микроорганизмдердің түсуі. (Ашофф теориясы.1932ж)
- Нервтік және қан-тамырлық теория (Риккер, Русаков) - құрт тәрізді өсіндінің қандануы бұзылып, атрофияланады, жүйкелік импульстерінің өтуі бұзылып, жергілікті микроорганизмдерге қарсы тұру қызметінің бұзылуы жатыр.
- Кузин (1986ж) бойынша:
 - 1) Әр түрлі аллергендермен сенсбилизациялануы баяу типті аллергиялық реакцияның дамуы
 - 2) Құрт тәрізді өсіндінің – феколиттермен, гиперплазияланған лимфа фолликулаларымен, қатерлі ісіктермен, паразиттермен окклюзиялануы.
 - 3) Рефлекторлы – асқазан, ішек, өт жолдарының аурулары есебінен рефлекторлы

Жедел аппендициттің патогенезі

Құрт тәрізді өсімдінің қуысының окклюзиясы
(феколит, қатерлі ісік, стриктура, паразит және т.б.)



Шырыш секрециясы - 0,1-0,2 мл өсімдіні толтырып, қуысшілік қысым артуы

артериальды, венозды қан айналымның бұзылуы.
Ишемия

Бактериялардың өсуі, эпителидің барьерлік-тосқауылдық қызметінің бұзылуы, эпителий зақымдалуы. Ашоффын біріншілік аффектісі

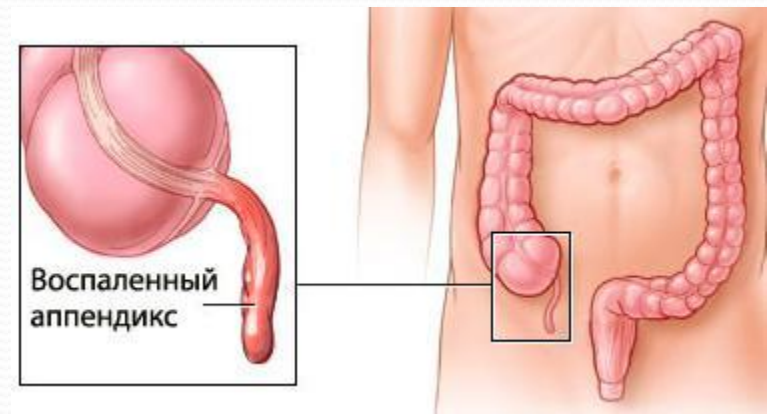
Қабыну және қабынуға қарсы медиаторлар бөлінуі, теңдігінің бұзылуы.

Окклюзиялық емес жол:
Қоректік артерия стенозы,
Өсімді шажырқайының артерияларының тромбозы

Баяу типті аллергиялық реакцияның дамуы:
патофизиологиялық бұзылыс дамуы
ангиоспазм және өсімді қабырғасының деструкциясы

Жедел аппендициттің атипті түрлері

- Жедел аппендицит 20-30% жағдайда атипті түрде өтуі мүмкін. Клиникалық көрінісінің әр түрлі болуы құрт тәрізді өсіндінің құрсақта орналасуы, жасы мен физиологиялық ерекшеліктеріне, қабынуға қарсы жүйелі реакция белгілерінің болуы/болмауына байланысты.



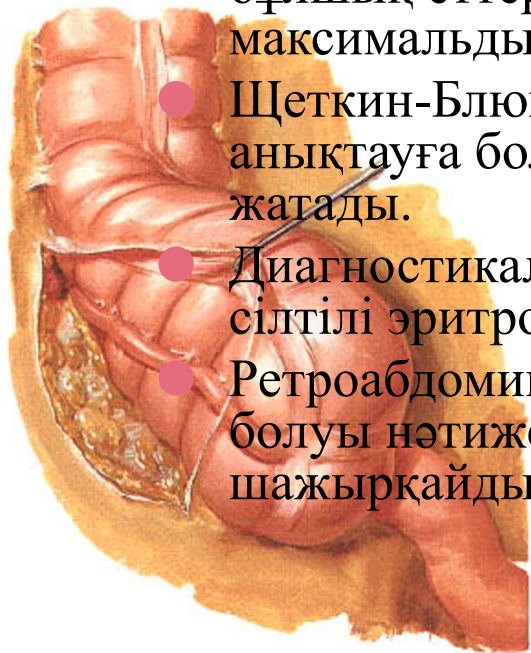● Жиі кездесетін түріне 50-60% жиілікте кездесетін **ретроцекальды аппендицит** жатады. Аппендикс оң бүйрекке, несепарға немесе бел бұлшық еттерімен тығыз жанасып жатуы мүмкін. Ауру сезімі эпигастри мен іштің оң бөлігінде басталып, миграциясы оң бүйірге немесе бел аймағына беріледі. Тұрақты ауру сезімі, аз қарқынды, жүргенде оң жабас-сан буынында көрінуі мүмкін, осы буын контрактурасы болып ақсандап жүру түрінде көрінеді. Соқыр ішектің күмбезінің тітіркенуі 2-3 рет сұйық әрі болтқа тәрізді нәжістің болуымен белгі береді. Ал бүйрекке, несепарға ирритациясы дизуриямен жүреді.

● Негізгі белгілердің бірі – құрсақ бұлшық еттерінің қорғаныштық жиырылуы, тонусының артуы байқалмайды, керісінше оң жақ бел бұлшық еттерінің ригидтілігі анықталады. Ауру сезімінің максимальды шыңы мықын сүйектің қыры немесе іштің оң бүйірінде.

● Щеткин-Блумберг симптомы айқындала бермейді, Пти үшбұрышында анықтауға болады. Образцов симптомы негізгі белгілердің біреуіне жатады.

● Диагностикалық маңызды болып жалпы несеп талдауы, лейкоцит пен сілтілі эритроциттердің болуы болып табылады.

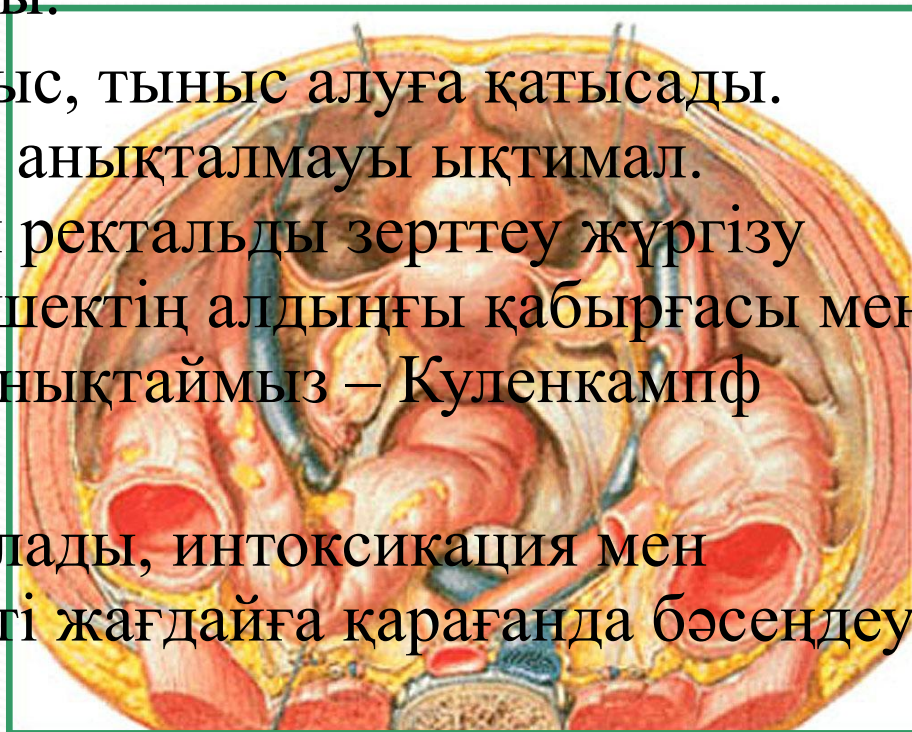
● Ретроабдоминальды клетчатка болуы, иілімдері мен ілмектерінің болуы нәтижесінде қуысының босауы нашар болады, қысқа шажырқайдың болуы – жиі асқынуға әкелуі мүмкін.



- *Төмен орналасуы* немесе *жамбастық* орналасуы 15-20% жиілікте кездеседі, әйелдерде ер адамдарға қарағанда 2 есе жиі. Кіші жамбас кіребесінен жоғары немесе кіші жамбаста жатуы мүмкін. Бұл жағдайларда ауру сезімі қасаға симфизі тұсында немесе оң және сол шап аймағында пайда болады. Тік ішекке жақын болғандықтан жиі сұйық нәжіс, шырышпен және тенезмдер, дизурия дамиды.

- Ішті қарағанда пішіні дұрыс, тыныс алуға қатысады. Щеткин-Блюмберг белгісі анықталмауы ықтимал. Диагнозды нақтылау үшін ректальды зерттеу жүргізу қажет. Осы жағдайда тік ішектің алдыңғы қабырғасы мен оң жағында ауру сезімін анықтаймыз – Куленкампф симптомы.

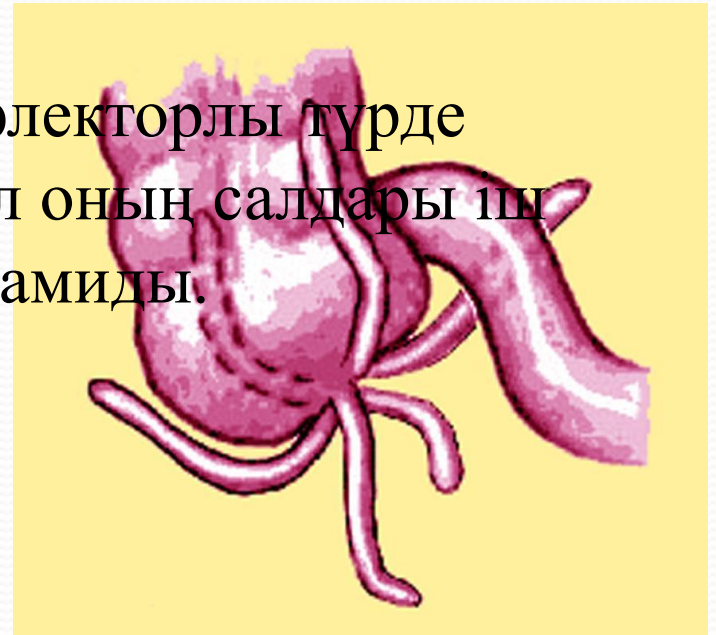
- Қабыну жиі шектелген болады, интоксикация мен лейкоцитарлы өзгеріс типті жағдайға қарағанда бәсеңдеу болады.



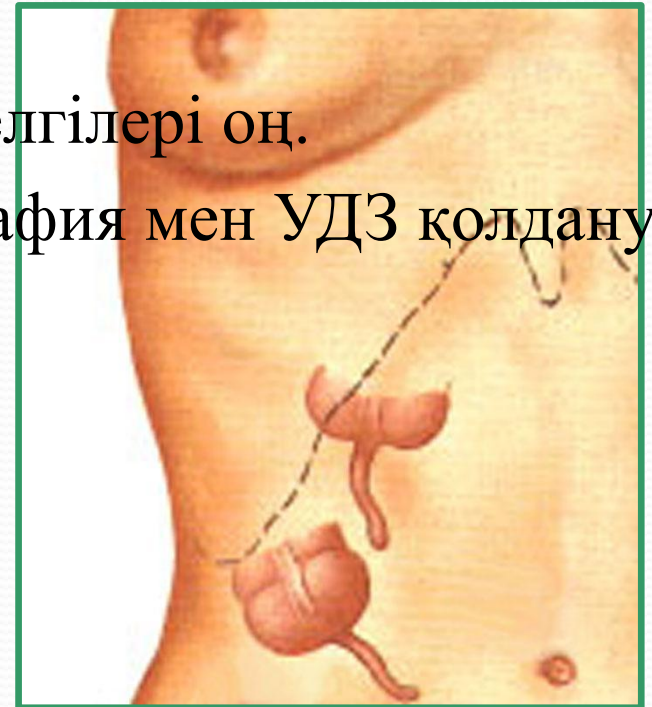● **Медиальды орналасу** 8-10% жиілікте кездеседі. Өсінді ортаңғы сызыққа қарай аш ішек шажырқайының түбіріне қарай жақын орналасқан. Сол себепті де клиникалық белгілері өте қарқынды дамиды.

● Ауру жайылған сипатта немесе іштің төменгі оң квадрантында дамиды. Жергілікті ауру сезімі, құрсақ бұлшық еттерінің құрысуы мен Щеткин-Блюмберг кіндік тұсына өте айқын білінеді.

● Аш ішек шажырқайының түбірі рефлекторлы түрде тітіркеніп аш ішек парезі дамиды, ал оның салдары іш кебуі. Дегидратация дамып, қызба дамиды.



- ***Бауыр астылық варианты*** 2-5% ауру сезімі эпигастриде басталып, оң гипогастриге таралады. Өт жолынан шетке латеральды – алдыңғы қолтық асты сызығы бойында орналасқан. Іш бұлшық еттерінің құрысуы оң гипогастриде және эпигастриге иррадиациясы, ішастардың тітіркену белгілері байқалады.
- Ситковский, Раздольский, Ровсинг белгілері оң.
- Диагностика мақсатында рентгенография мен УДЗ қолдану тиімді



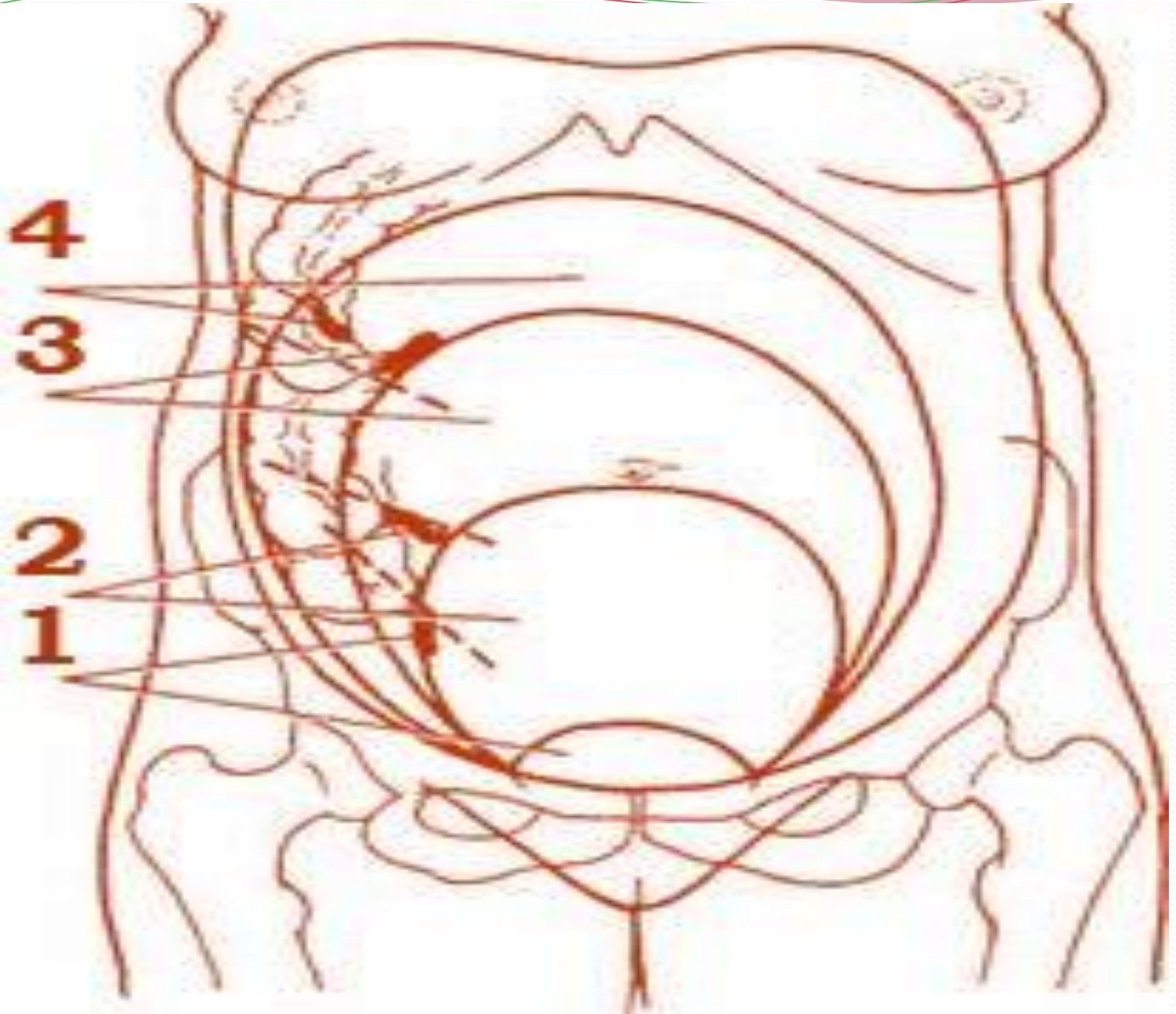
- *Сол жақтық орналасу* өте сирек кездеседі. Бұл форма ішкі ағзалардың керісінше орналасуы (situs transversus) немесе оң жақ өрлеуші жиек ішектің аса қозғалмалылығы есебінен дамуы мүмкін. Барлық аппендицит белгілердің барлығы кездеседі, тек сол жақта.
- Дәрігерге жүректің декстрапозициясы мен бауырдың сол жақта орналасуын білу көп ақпаратты болады.

Өсінді орналасуы	Ауру сезімінің орналасуы	Құрсақ қабырғасының ауру сезімі	Іш бұлшық еттерінің құрысуы	Дизурия, тенезм	Ректальды немесе вагинальды тексеруде ауру сезімі
Мықын аймағында	эпигастрий, оң мықын аймағы	оң төменгі квадрант	оң төменгі квадрант	сирек	сирек
Бауыр астылық форма	эпигастрий, оң гипогастрий	оң жоғарғы квадрант	оң гипогастрий	жоқ	жоқ
Ректоцекальды орналасуы	ауру миграциясы болмауы мүмкін, әлсіз ауру сезімі оң жақта	сирек оң төменгі квадрант, жиі оң бел аймағыда	оң бел аймағыда	болуы мүмкін	жоқ
Жамбастық орналасуы	қасаға симфизі немесе сол жақ	кездеспейді	кездеспейді	әрқашан	жиі
Медиальды орналасуы	кіндік аймағы, сирек мықын	кіндік тұсында	оң жақта	жоқ	сирек

Жүктілерде болатын жедел аппендицит

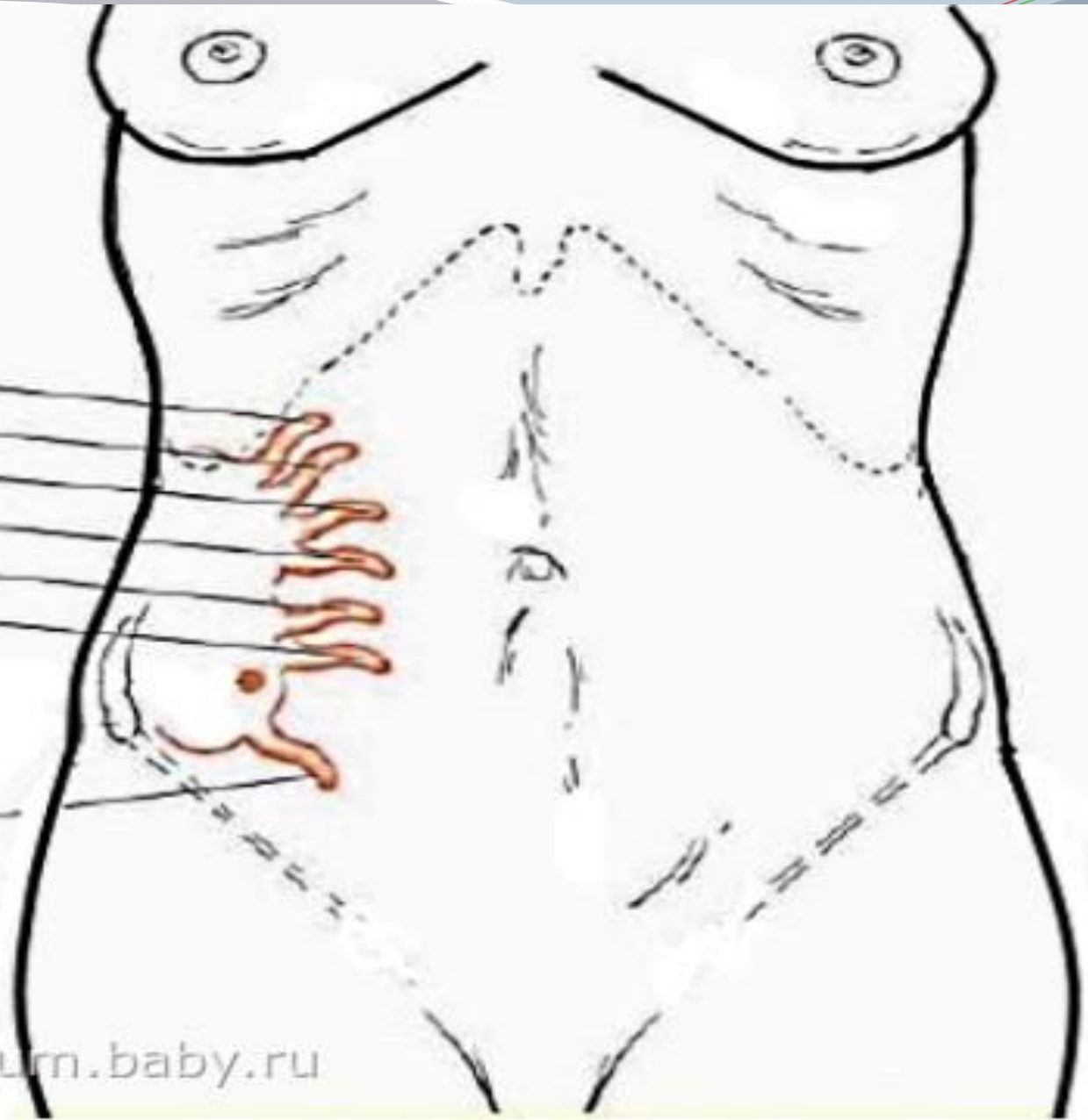
- Жүктілерді жедел аппендицит – жүктілерде жедел операцияға көрсеткіш болып табылатын ауру. 1:700 және 1:3000 жиілікте кездесуі мүмкін. Жүктіліктің ІІ триместрінде жиі және І,ІІІ триместрде сирек дамиды.
- Жүктілерде жедел аппендицит жиі деструктивті түрде өтеді себебі:
 - 1) Иммунитеттің төмендеуі, физиологиялық анемия –ТТА, В12ТА; лейкоцитоз, солға жылжумен;
 - 2) Прогестерон гормоны АІЖ моторикасының төмендеуіне, іш қатуға, ішек парезі мен жиі іш кебуіне әкеледі. Ішкі ағазалар жоғары көтерілуі, құрсақ бұлшық еттерінің релаксациясы. Шажырқай көтерілгенде өсіндіні қоршай алмай, өсінді қан айналымы бұзылады.
 - 3) Ұрықтың сілтілі фосфотазасы мен амилазасы артып, қабынуға қарсы реакция төмендейді.

- Жүктіліктің 20 аптасына дейін жедел аппендицит жүкті емес кезде болатын аппендициттен айырмашылығы аз.
- Ауру сезімі қарқынды емес, құрсақ бұлшық еттерінің құрысуы әлсіз. Токсикоз есебінен жүрек айну, құсу болуы мүмкін. Гипертермия болмауы мүмкін немесе субфебрильды болуы мүмкін.
- Маңызды белгілердің бірі Бартомье-Михаэльсон – науқас оң жағынан жатқанда жатыр өсіндіні қысып, пальпацияда ауру сезімі дамиды. Щеткин-Блюмберг, Ситковский, Ровсинг симптомдары оң болады.



8 мес
7 мес
6 мес
5 мес
4 мес
3 мес

нормальное
положение



- Жүктіліктің екінші жартысында температура артуы, күсу, болады. Белгілері өте пиелонефритке ұқсас болады. Пиелонефритте ауру сезімі оң бүйірде латеральды орналасады.
- Тараненко симптомы – денені сол қырынан оң қырына бұрылғанда ауру сезімінің күшеюі.
- Алдер симптомы – егер Тараненко симптомынан кейін ауру сезімі ұзақ сақталуы.
- Егер де жүкті әйелде жедел аппендицитке күманданғанда жедел операция аппендэктомияны лапароскопиялық немесе лапаротомиялық операция (Мак-Бурней-Волкович-Дьяканов әдісімен) жүргізу арқылы ана мен баланың өмірін сақтап қалуымыз мүмкін.

Қорытынды:

- Жедел аппендициттің атипиялық түрлері клиникалық белгілерінің әр түрлігімен және анатомо-топографиялық орналасуына байланысты – асқынулардың жылдам дамуымен қауіпті. Дұрыс диагностика мен дұрыс емдеу тактикасын жүргізу үшін маңызды болып табылады.
- Жүктіліктің кезінде болатын жедел аппендициті дер кезінде емдеу және дұрыс операция жасай білу ана мен баланың өмірін сақтауға көмектеседі.

Қолданылған әдебиеттер тізімі:

- Р.Д.Синельников - Атлас анатомии человека – Москва, 1996;
- А.Нурмаков – Хирургия – Алматы, 2009;
- М.И.Кузин – Хирургические болезни – Москва, 2005;
- Г.М.Савельева – Акушерства – Москва, 2000;
- Э.К.Айламазян – Акушерство. Национальное руководство – Москва, 2000;
- <http://appendicit.net/simptomu/atipichnye-formy-appendicitov.html>