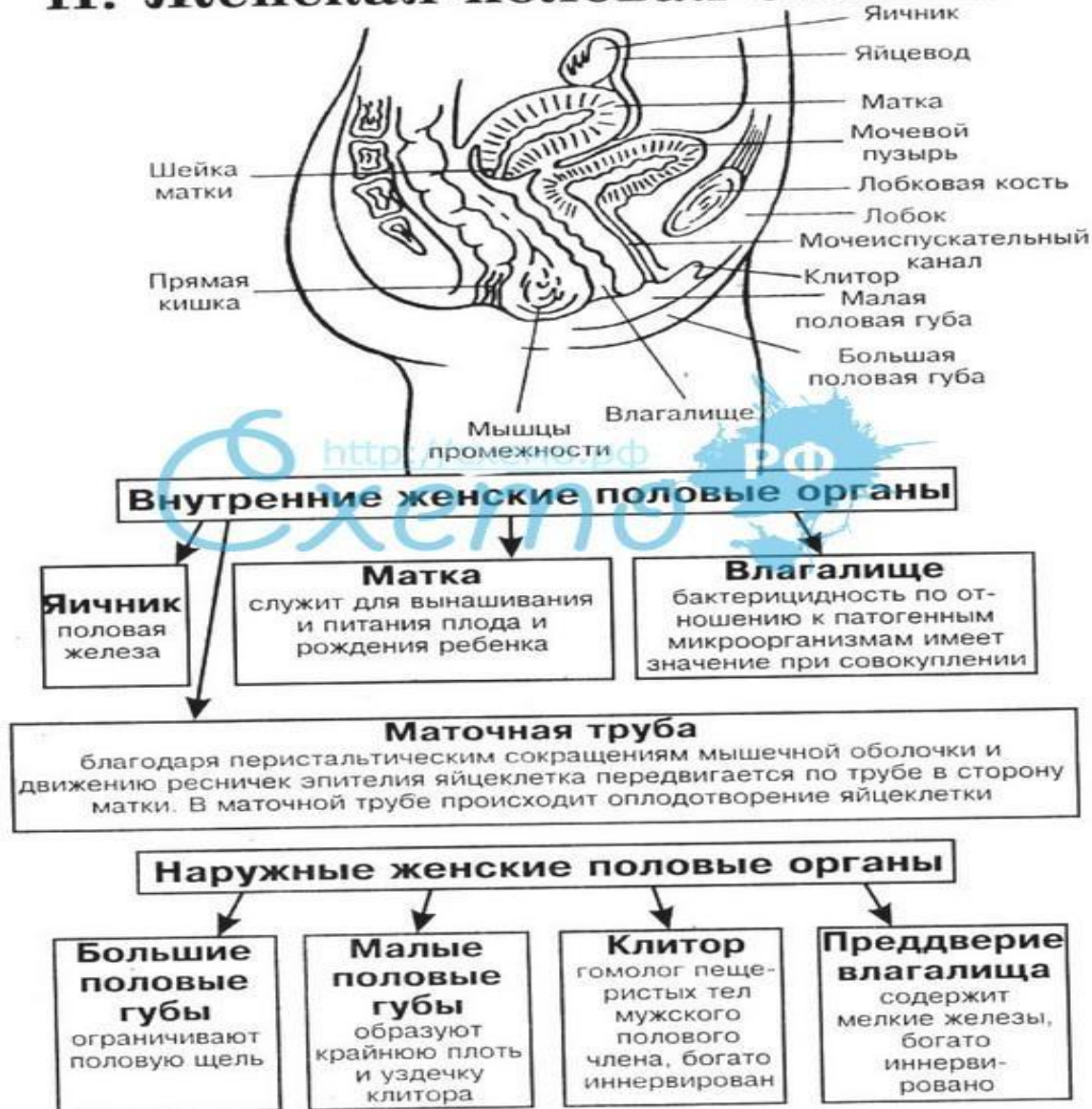


Женская половая система

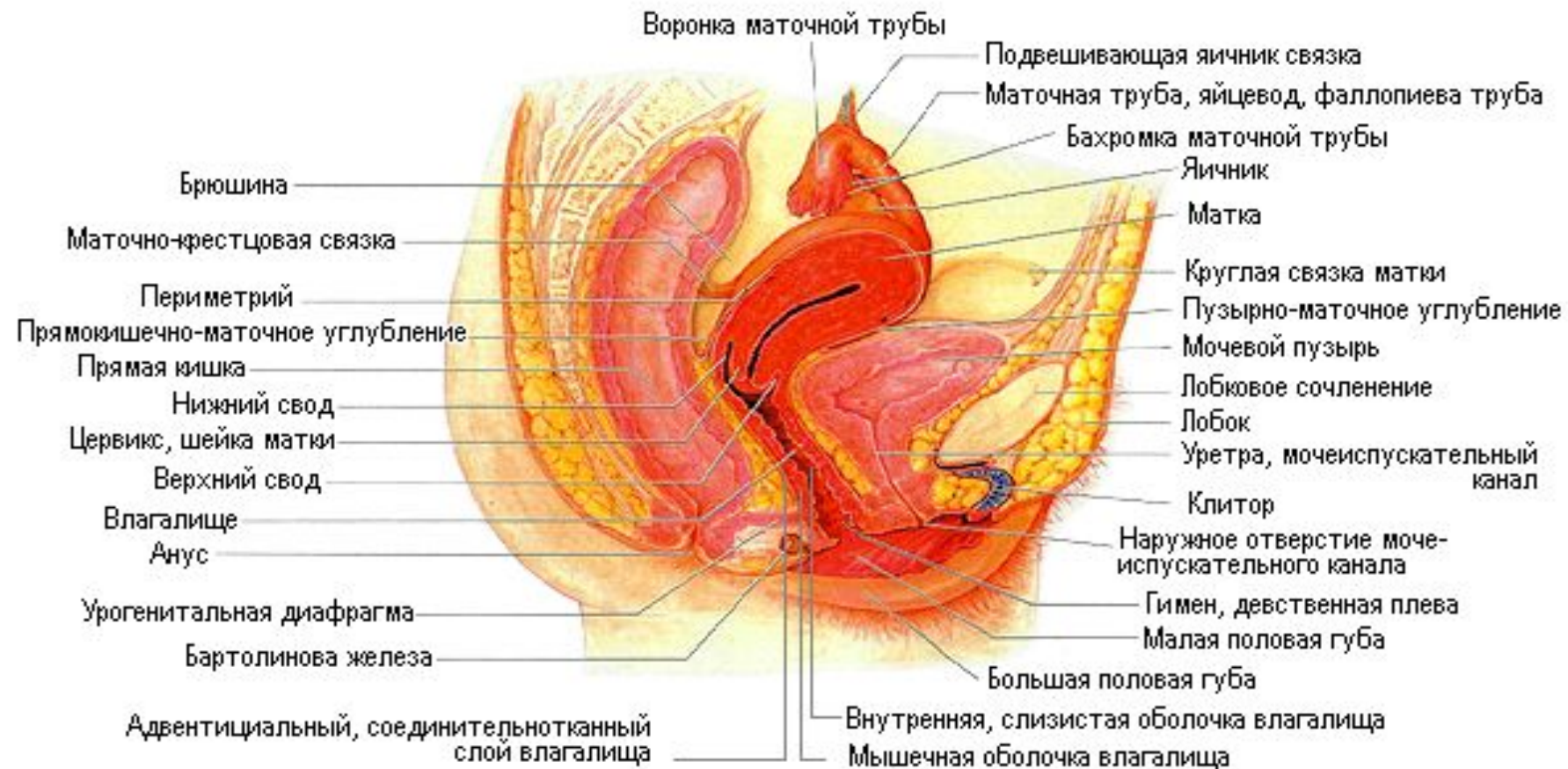Половая система человека

II. Женская половая система



Синтопия матки

Внутренние половые органы женщины



Фиксирующий аппарат –

СВЯЗКИ МАТКИ

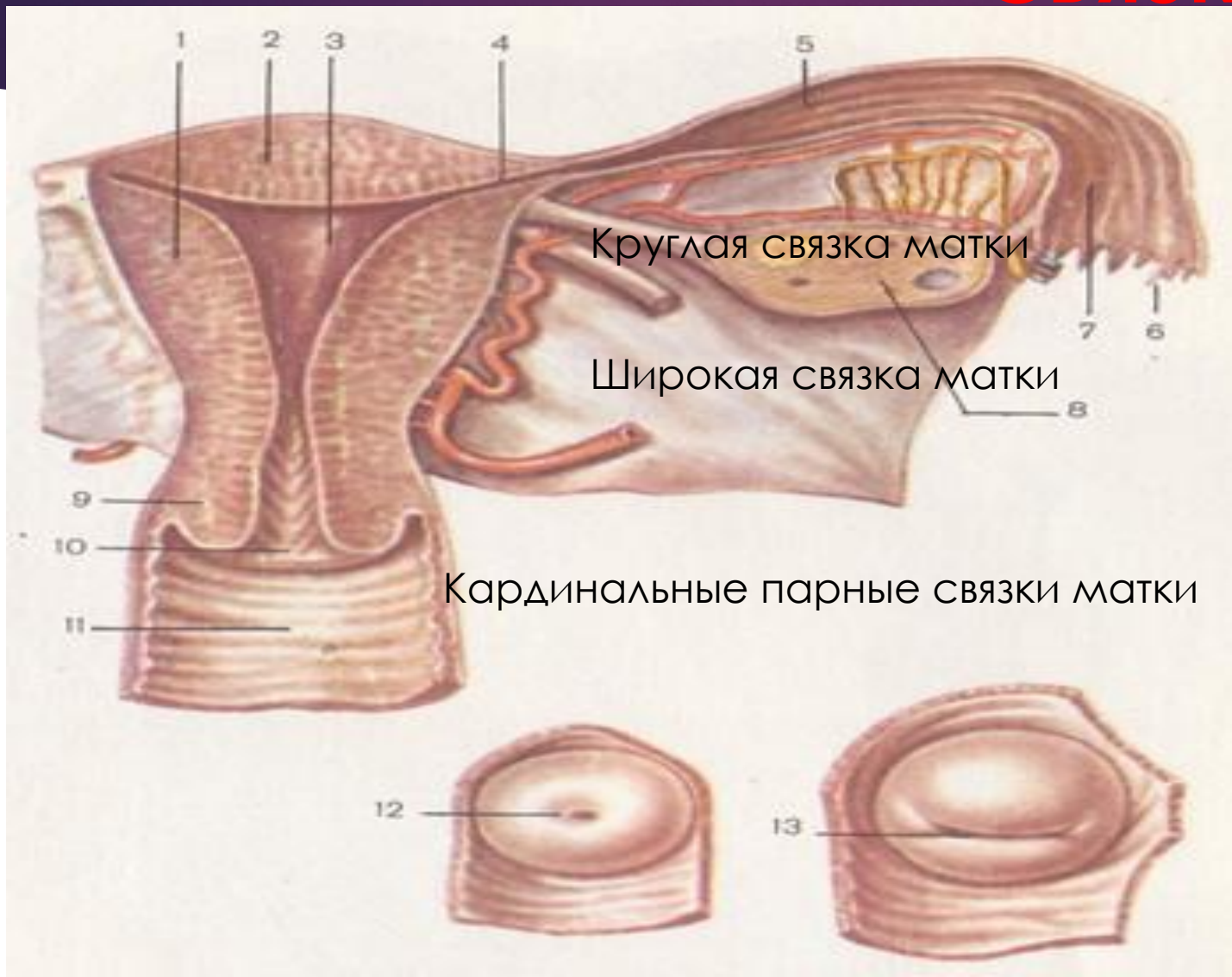
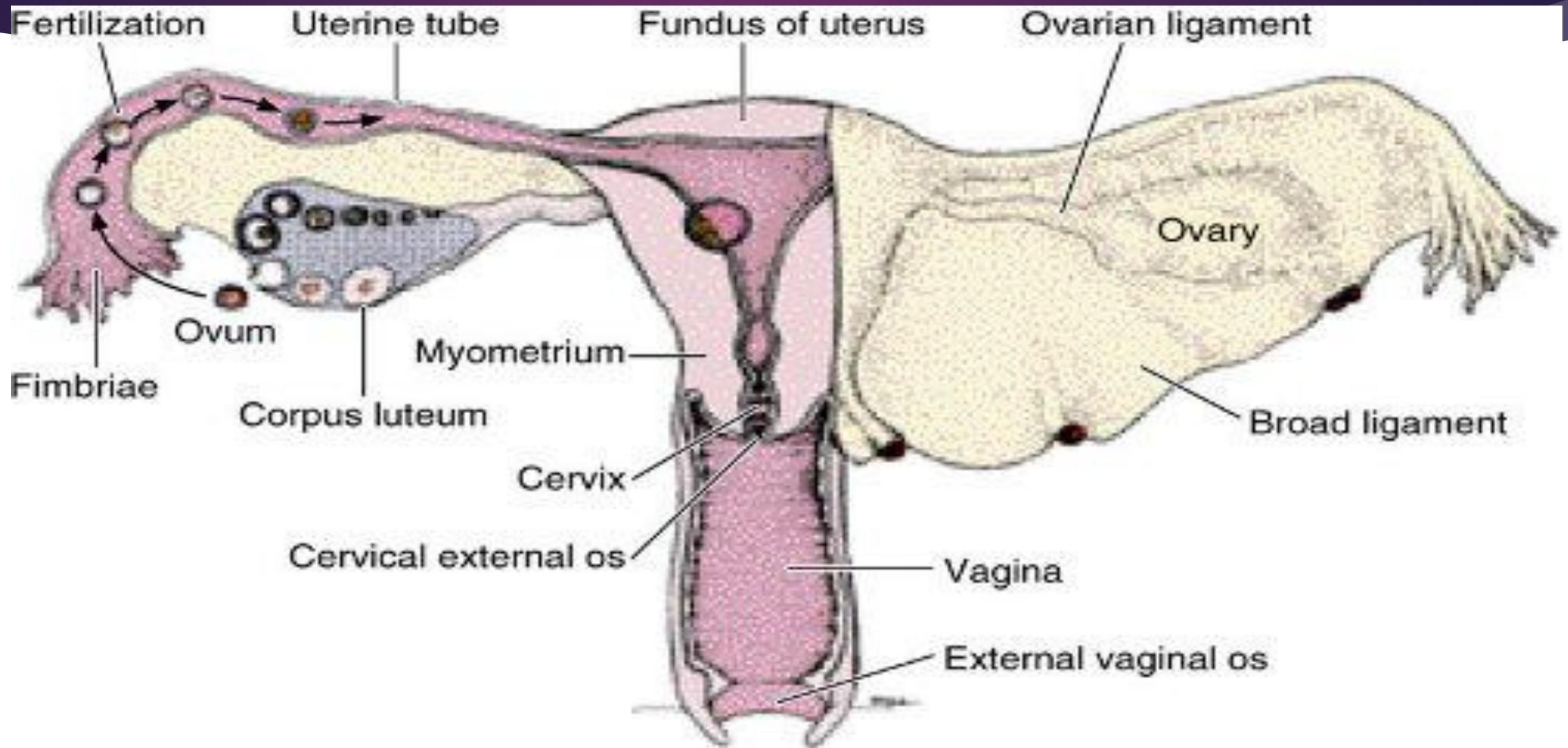
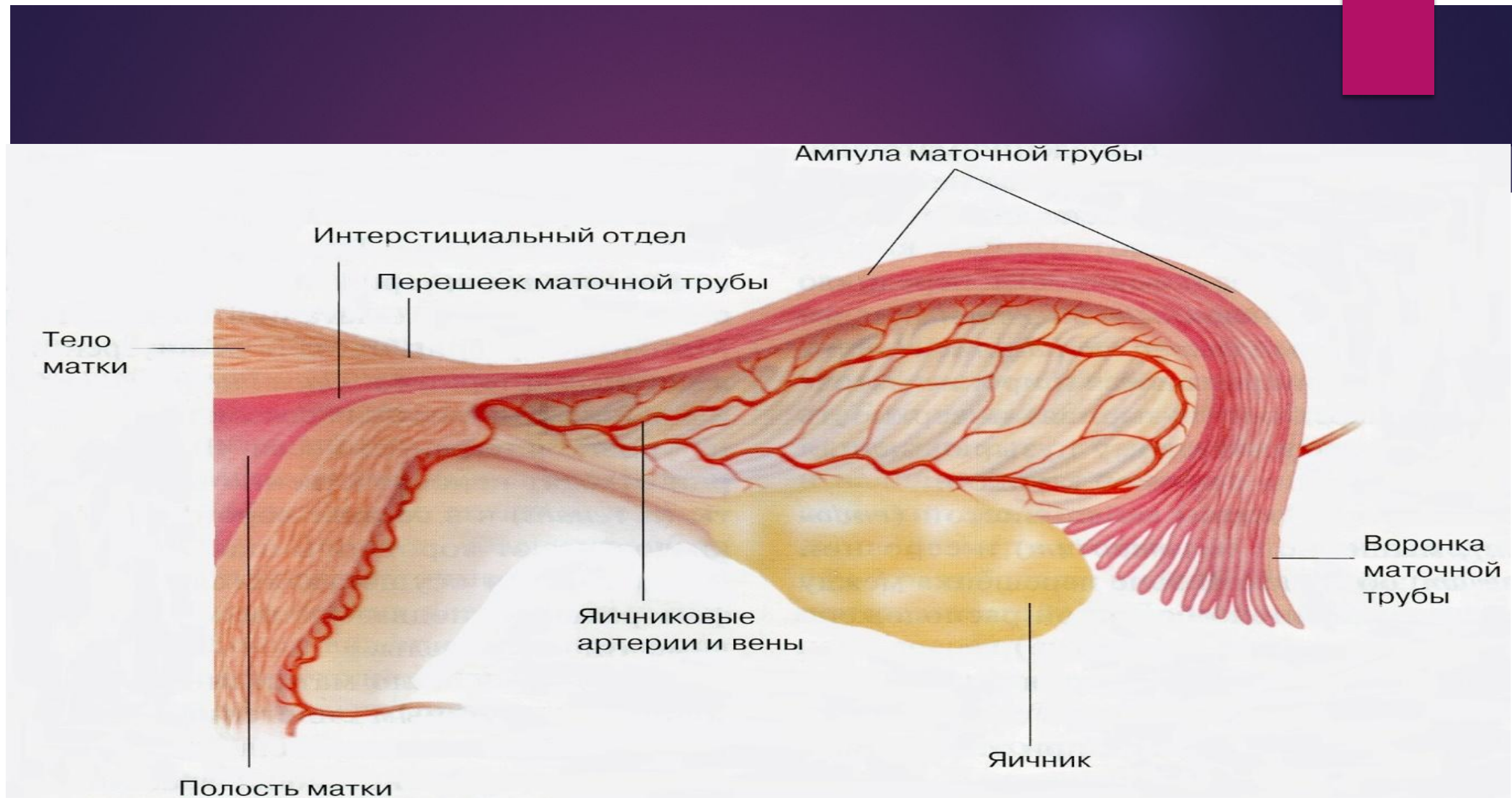


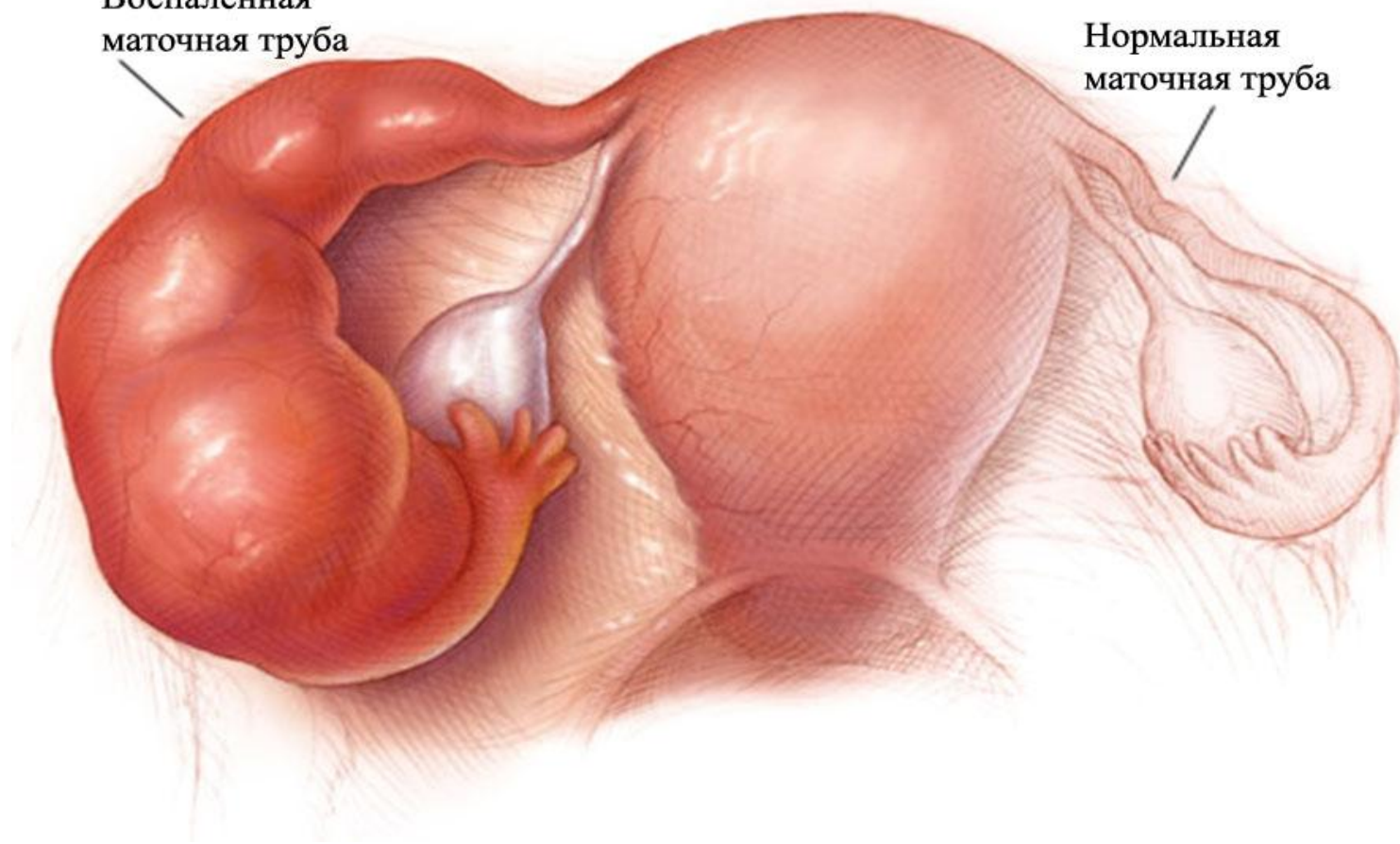
Схема перемещения яйцеклетки





Воспаленная
маточная труба

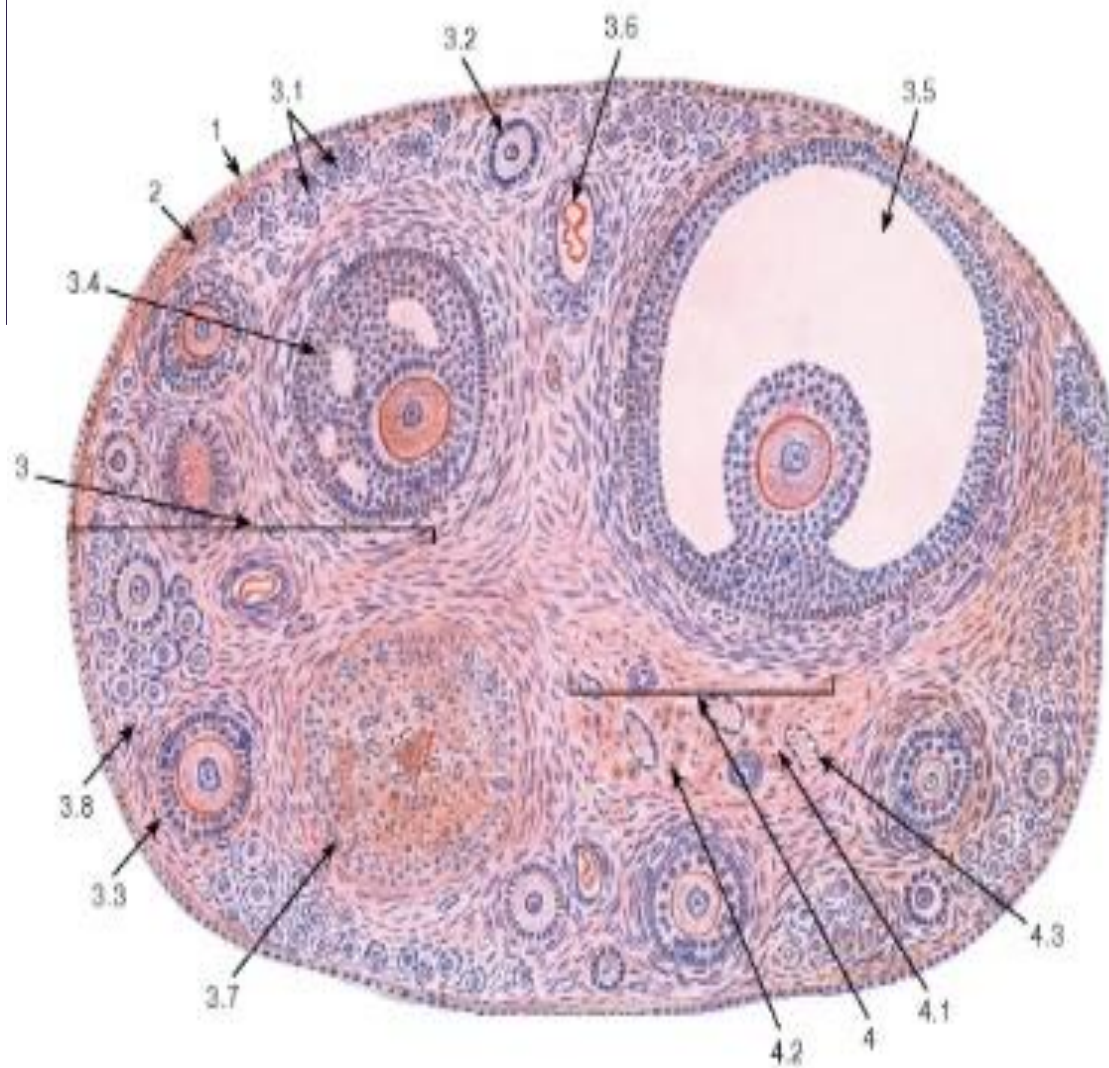
Нормальная
маточная труба




Воронка с бахромками (фото)



Строение яичника

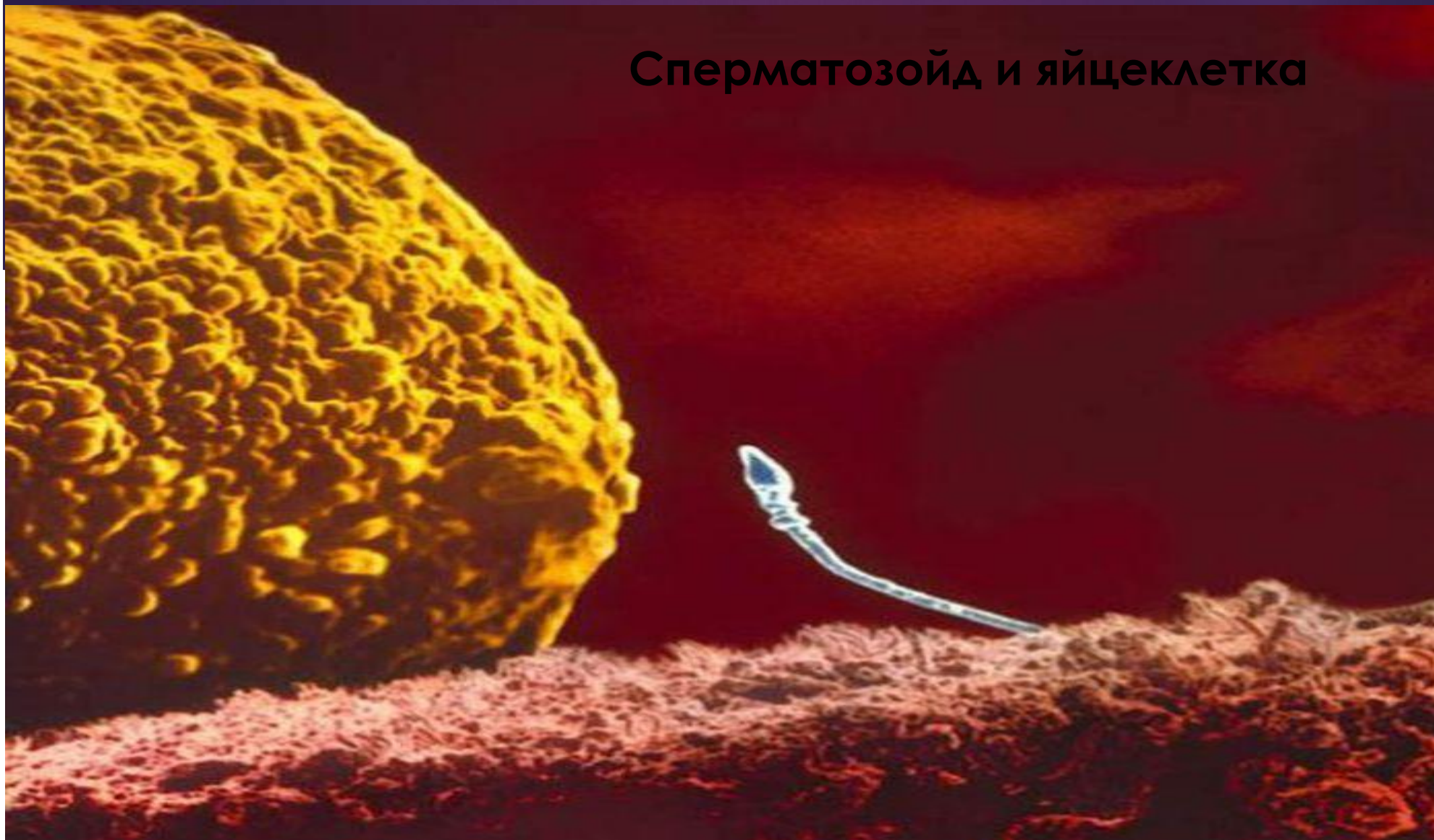

1 - поверхностный эпителий (мезотелий); 2 - белочная оболочка; 3 - корковое вещество: 3.1 - примордиальные фолликулы, 3.2 - первичный фолликул, 3.3 - вторичный фолликул, 3.4 - третичный фолликул (ранний антральный), 3.5 - третичный (зрелый предовуляторный) фолликул - граафов пузырек, 3.6 - атретический фолликул, 3.7 - желтое тело, 3.8 - строма коркового вещества; 4 - мозговое вещество: 4.1 - рыхлая волокнистая соединительная ткань, 4.2 - хилусные клетки, 4.3 - кровеносные сосуды

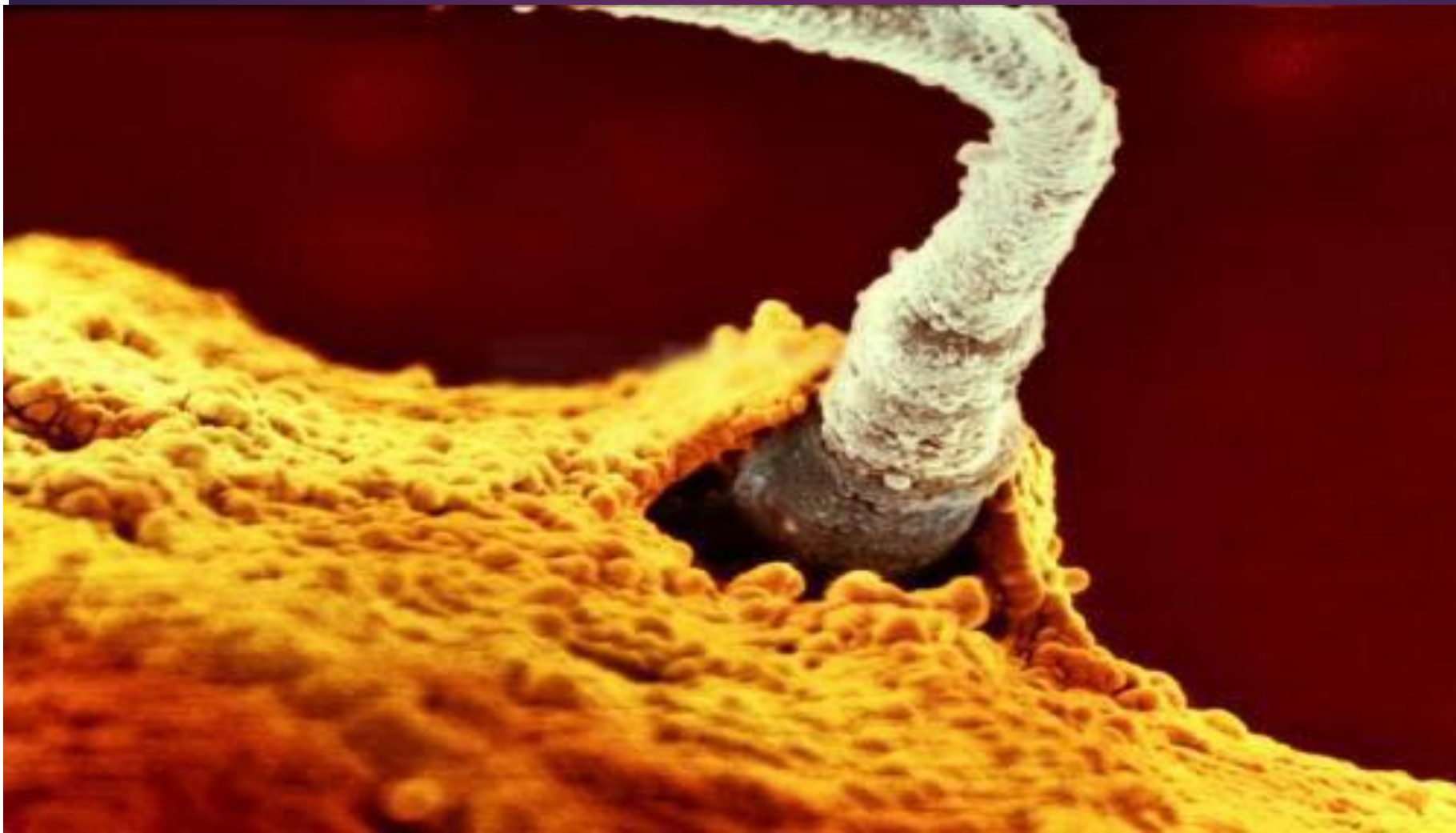

яйцеклетка

Сперматозойд и яйцеклетка



Оплодотворение



Варианты имплантации оплодотворённой яйцеклетки

