


Радионуклидная диагностика толстокишечных стазов у детей

**Некрашевич М.Я.,
Погорелая Ю.А.
Студентки 6 курса, 3 медицинского
факультета**

**Кафедра хирургии, детской хирургии
и анестезиологии**

**Научный руководитель –
доцент Музалев А.А**





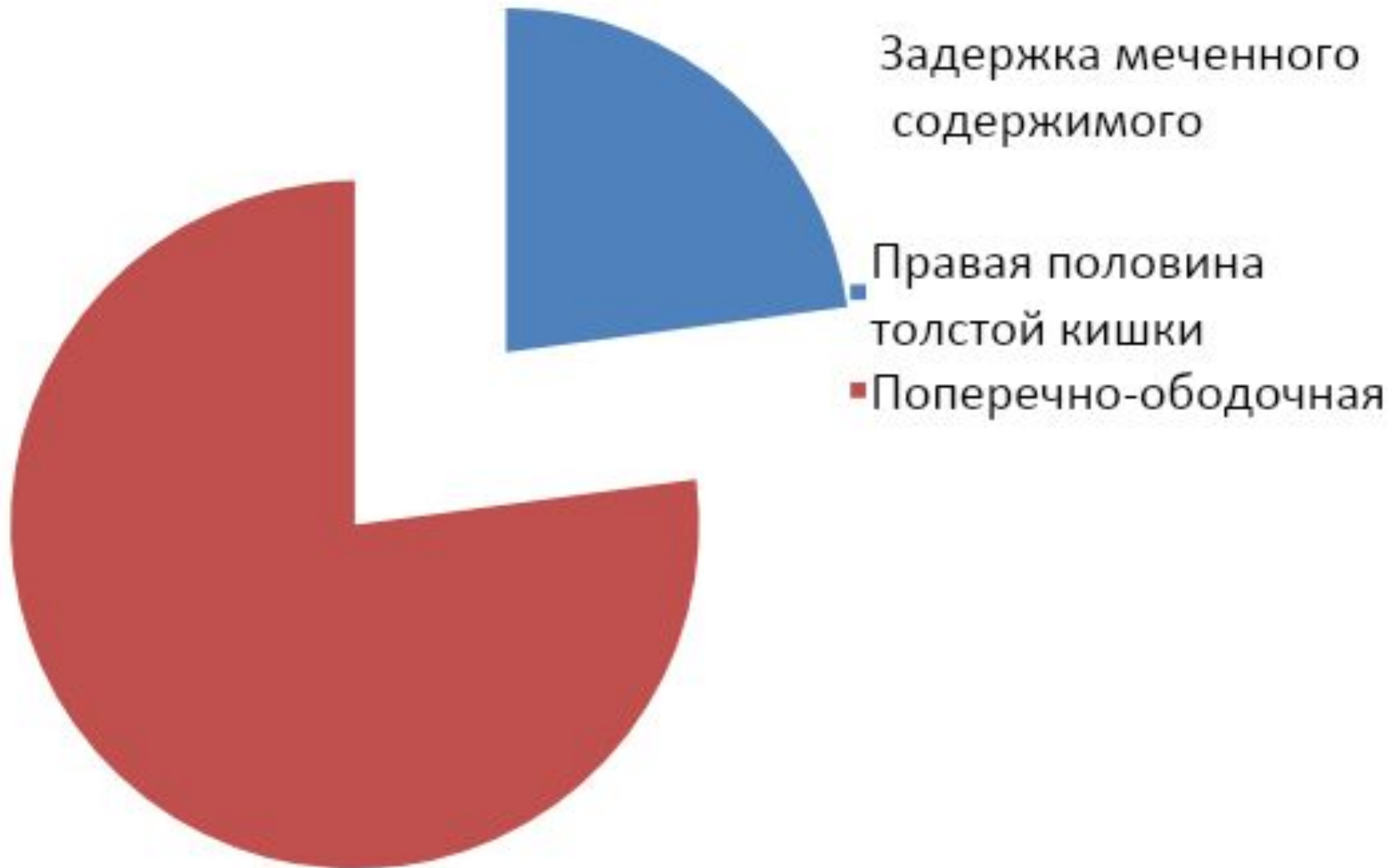
Как известно, количество пациентов с жалобами на боли в животе и хроническую задержку стула в практике педиатров и детских хирургов огромно, что затрудняет установление диагноза. Так же и болезнь Пайра проявляется абдоминальным болевым синдромом и хроническим толстокишечным стазом.



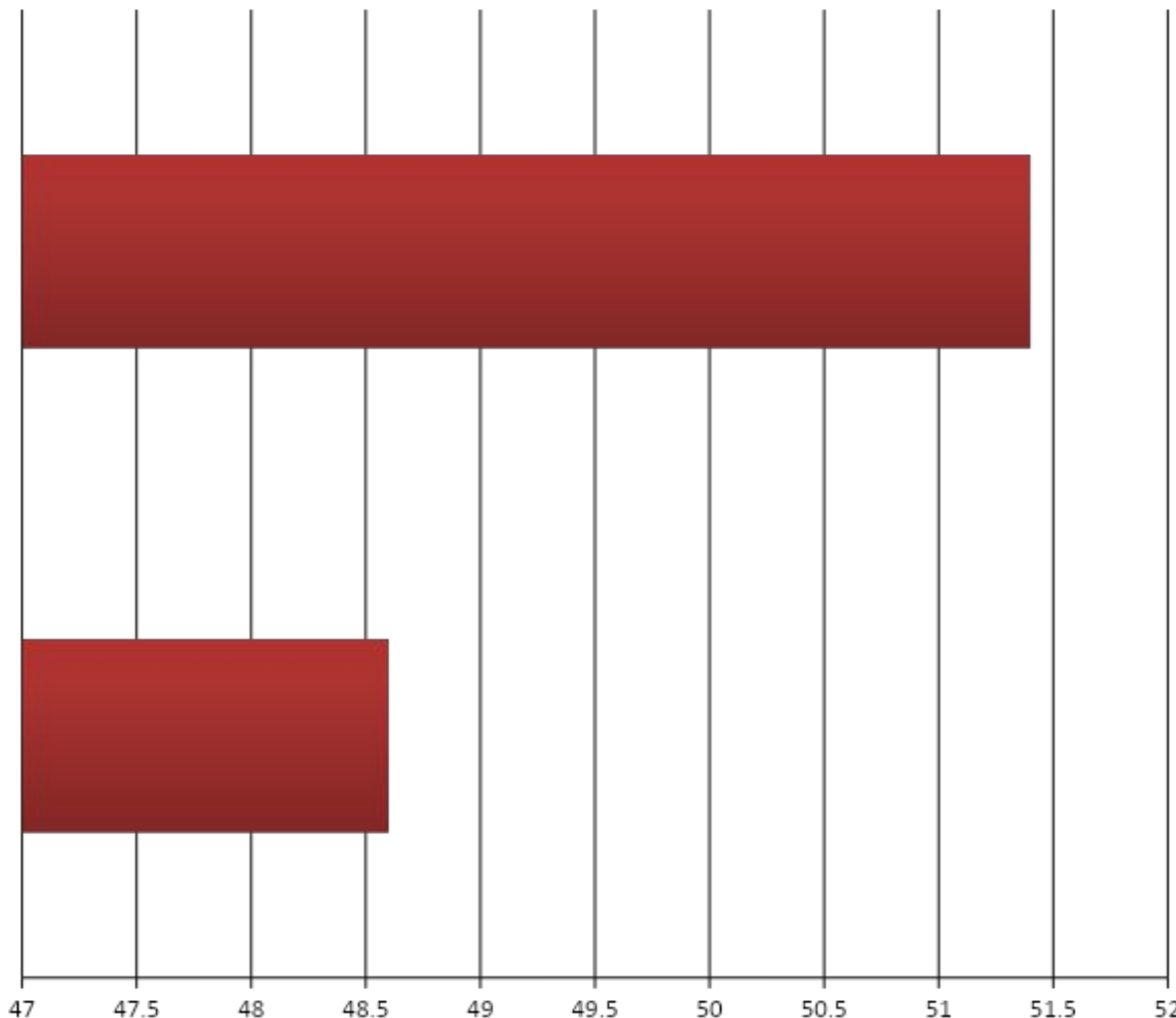
Цель исследования:

Оптимизация диагностики заболеваний, сопровождающихся нарушением функции опорожнения кишечника у детей.

Объективный анализ историй болезни



Полное опорожнение от радиофармпрепарата



В сроки до 72
часов – 18
(51,4%) больных

От 24 до 48
часов
наблюдалось у
17 (48,6%)
больных

Преимущество в радионуклидной диагностике:

01 >

Он не связан с каким-либо неприятными ощущениями

02 >

Находясь в кишечнике, препарат не подвергается всасыванию и не влияет на моторику органа

03 >

Регистрация эвакуаторной функции производится без ущерба здоровья

04 >

Метод не дает осложнений и не требует специальной подготовки больного



Вывод

Таким образом, использование радионуклидного метода диагностики толстокишечного стаза является существенным подспорьем в установлении клинического диагноза и методом выбора при выяснении причины нарушения функции опорожнения толстой кишки у детей.