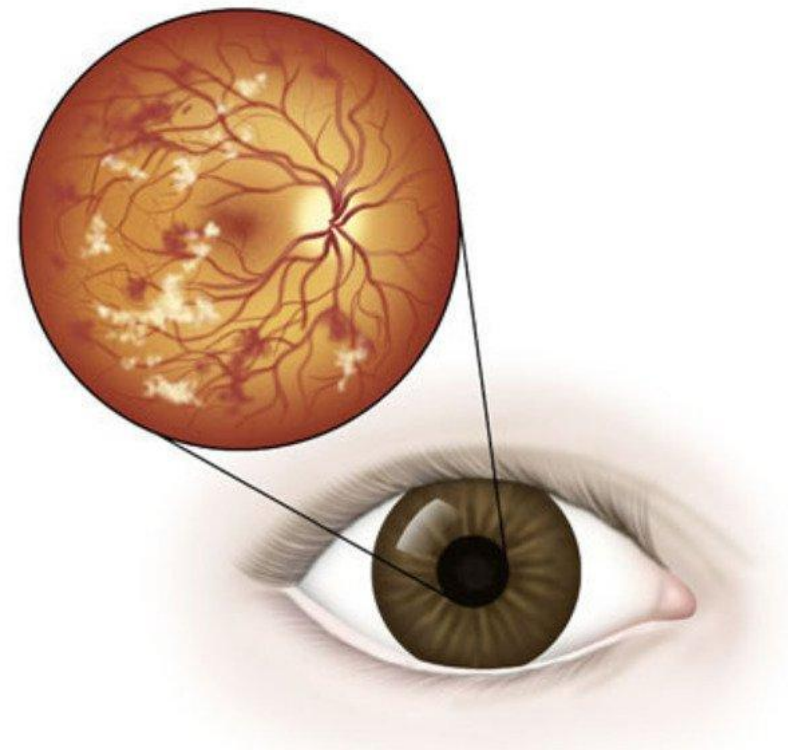



# ДИАБЕТИЧЕСКАЯ ПАПИЛЛОПАТИЯ

Выполнила клинический ординатор 1 года СЗГМУ им. Мечникова  
Горюшкина Е.В.






# ОПРЕДЕЛЕНИЕ

- Диабетическая папиллопатия представляет собой односторонний или двусторонний отёк диска зрительного нерва у больного сахарным диабетом с признаками минимальной или умеренной дисфункции зрительного нерва и без признаков внутриглазного воспаления или повышенного внутричерепного давления.
- 



# ЭПИДЕМИОЛОГИЯ И ЭТИОЛОГИЯ



Приблизительно в 70% случаев — диабетическая папиллопатия возникает при сахарном диабете 1-го типа. В 60% случаев процесс односторонний. Точная причина не определена, хотя предполагают, что в основе лежит слабовыраженная неартериитная ишемическая оптическая нейропатия.




# АНАМНЕЗ

- Диабетическая папиллопатия может протекать бессимптомно или вызывать жалобы на нечеткость зрения. Реже возникает преходящее «затуманивание» зрения. Неврологические симптомы отсутствуют.

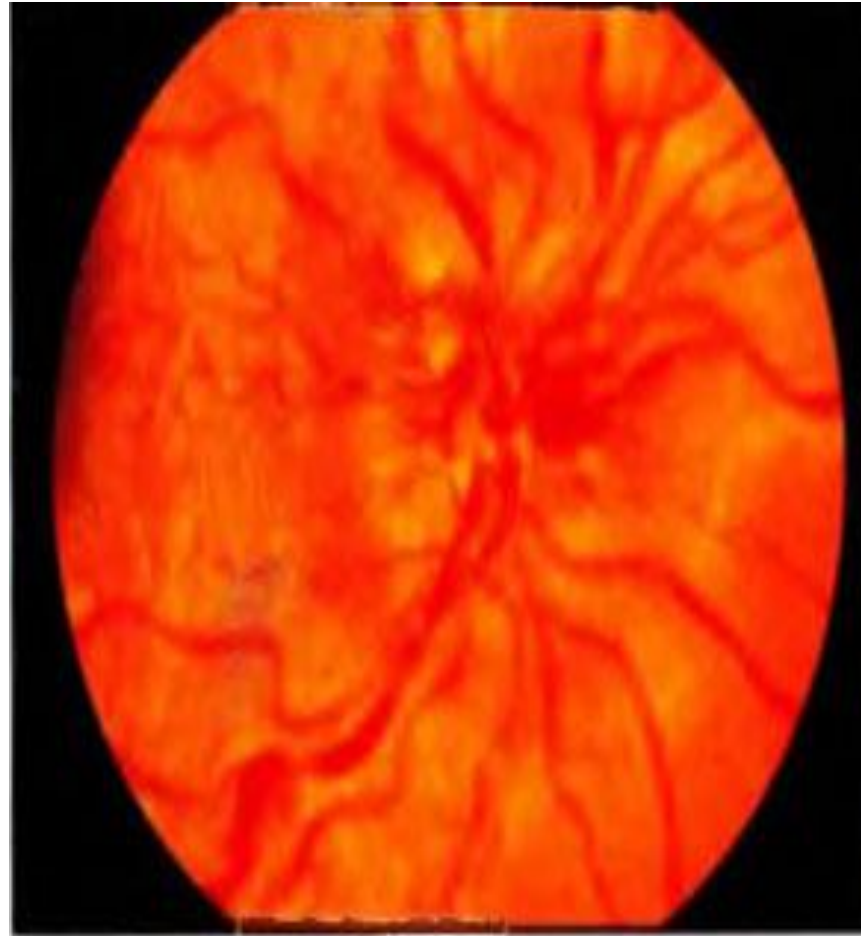


# ВАЖНЫЕ КЛИНИЧЕСКИЕ ПРИЗНАКИ

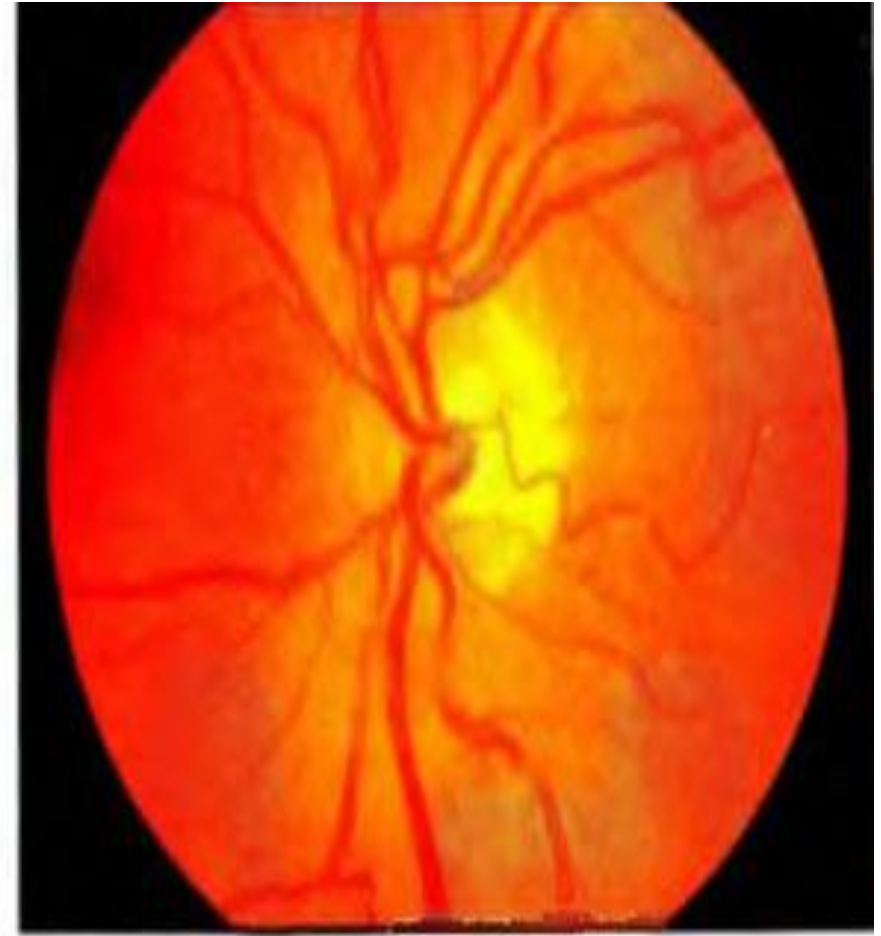Наблюдается отёк диска зрительного нерва с проминенцией поверхностных сосудов и мелкими кровоизлияниями на диске. Возможен афферентный зрачковый дефект, обычно слабовыраженный. В 75% случаев возникает снижение зрения.



А. Отёк диска зрительного нерва с геморрагиями при диабетической папиллопатии. Б. На парном глазу определяют нормальный диск зрительного нерва и отсутствие явных признаков диабетической ретинопатии.



А



Б

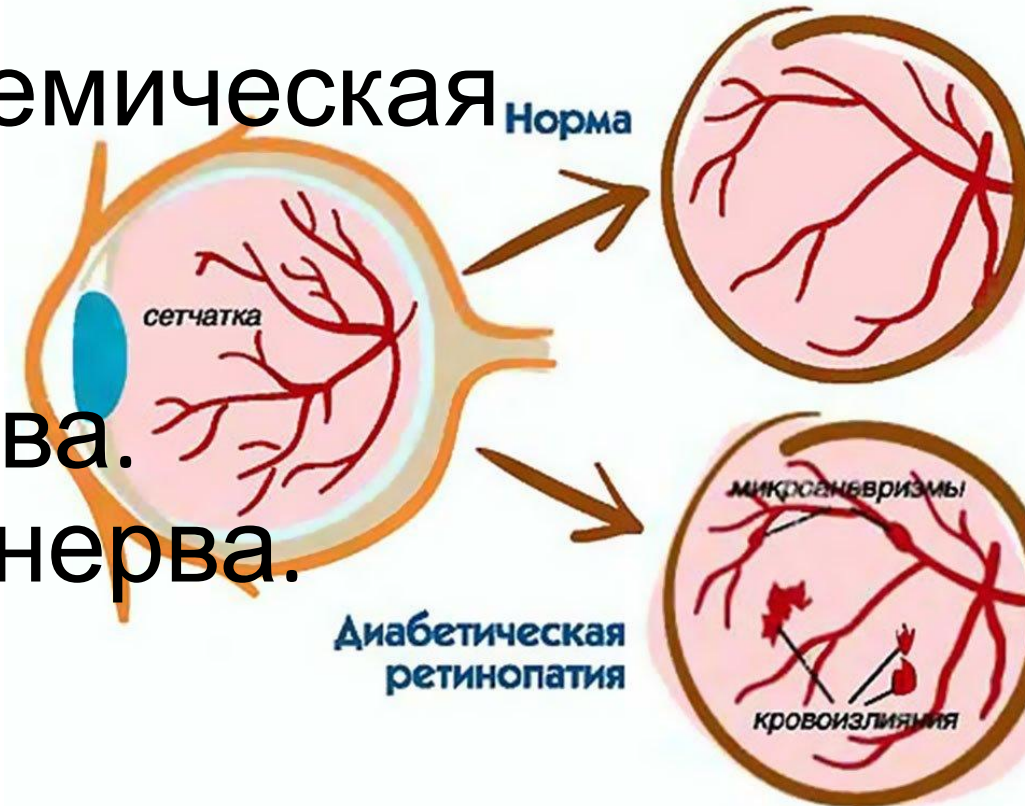


# СОПУТСТВУЮЩИЕ КЛИНИЧЕСКИЕ ПРИЗНАКИ

- Нередко диабетическая папиллопатия, также как передняя ишемическая оптическая нейропатия, развивается на фоне «стеснённого» диска зрительного нерва (диск с нечёткими краями при небольшом размере склерального кольца).

# ДИФФЕРЕНЦИАЛЬНАЯ ДИАГНОСТИКА

- Неоваскуляризация диска зрительного нерва при пролиферативной диабетической ретинопатии.
- Неартериитная передняя ишемическая оптическая нейропатия.
- Неврит зрительного нерва.
- Друзы диска зрительного нерва.
- Застойный диск зрительного нерва.

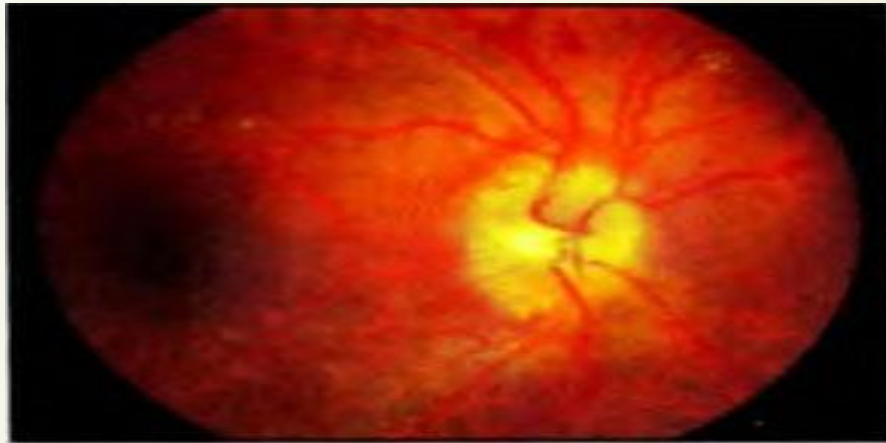




# ДИАГНОСТИКА

В целом при соответствующей клинической картине дополнительного обследования не требуется. В атипичных случаях показано использование визуализирующих методов диагностики, таких как магнитнорезонансная томография. Для контроля зрительных функций целесообразно исследовать поля зрения. Для дифференцировки диабетической папиллопатии от НВД можно использовать флюоресцентную ангиографию, однако это редко бывает необходимо. При диабетической папиллопатии на флюоресцентной ангиограмме (рис. 3-35), как правило, нет значительного просачивания красителя, тогда как при НВД наблюдается выход красителя в полость стекловидного тела.

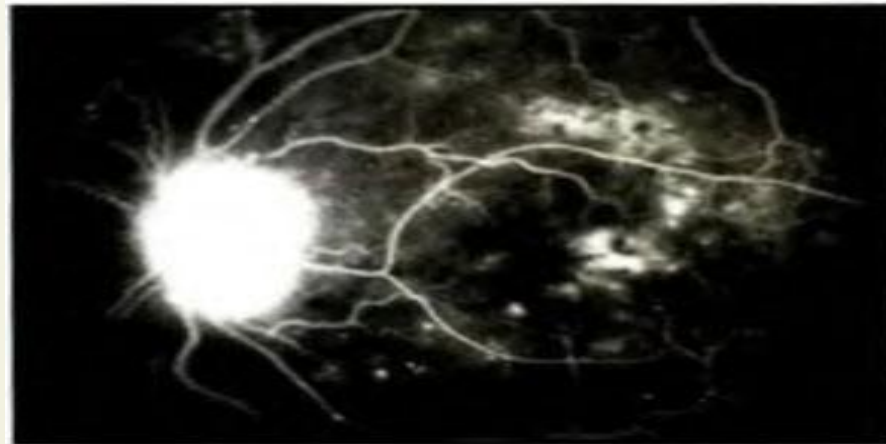
А. Диабетическая папиллопатия с отёком диска зрительного нерва, рассеянные кровоизлияния в сетчатку и твёрдые экссудаты. Б. Гиперфлюоресценция диска зрительного нерва и немногочисленные ретинальные микроаневризмы. В. Показано прокрашивание диска зрительного нерва без существенного выхода красителя в полость стекловидного тела



А



Б



В

