



ФГБОУ ВО

ПСПбГМУ имени академика И.П. Павлова

Кафедра акушерства, гинекологии и репродуктологии

Зав. кафедрой д.м.н. профессор Беженарь Виталий Федорович

# Беременность и роды при остром аппендиците

Подготовила: Барышникова Татьяна Сергеевна  
Студентка лечебного ф-та, 511 группы

Санкт-Петербург

2019 год

# *Определение. Эпидемиология*

**Острый аппендицит (ОА)** – воспаление червеобразного отростка слепой кишки

Частота ОА у беременных: **0,05 - 0,12%**

- **I триместр - 24-30%**
- **II триместр - 42-45%**
- **III триместр - 23-25%**
- **После родов - 6-8%**

**Простые формы** – у 63% беременных

**Деструктивные формы** – у 37% беременных

# *Этиопатогенез острого аппендицита у беременных*

**Этиология:** условно-патогенная аэробная и анаэробная флора, вегетирующая в кишечнике (особенно бактероиды, анаэробные кокки и кишечная палочка)

**Причины, способствующие возникновению воспалительного процесса в червеобразном отростке:**

- смещение слепой кишки и червеобразного отростка вверх и кнаружи постепенно увеличивающейся в размерах маткой
- связанные со смещением перегибы, растяжение или компрессия червеобразного отростка
- нарушение моторики, опорожняемости и ухудшение кровоснабжения стенки червеобразного отростка
- снижение способности тканей к отграничению воспалительного процесса, что способствует быстрому прогрессированию воспалительного процесса.
- возникающая при беременности склонность к запорам, это ведет к застою содержимого и повышению вирулентности кишечной флоры
- гормональные сдвиги (повышенная секреция прогестерона), приводящие к перестройке лимфоидной ткани

# *Классификация острого аппендицита*

1) **Катаральный** аппендицит (поражение слизистого и подслизистого слоя аппендикса)

2) **Деструктивный** аппендицит:

V- флегмонозный (с перфорацией, без перфорации)

V- гангренозный (с перфорацией, без перфорации)

3) Аппендицит, **осложненный**:

- перитонитом (местным, разлитым, диффузным)

- аппендикулярным инфильтратом

- периаппендицитом (тифлитом, мезентериолитом)

- периаппендикулярным абсцессом

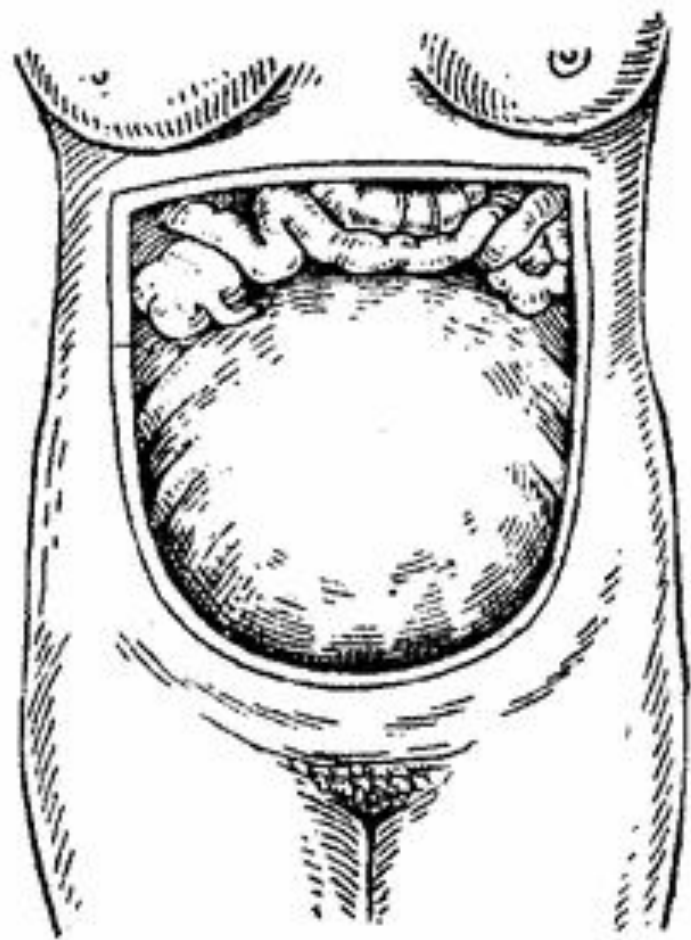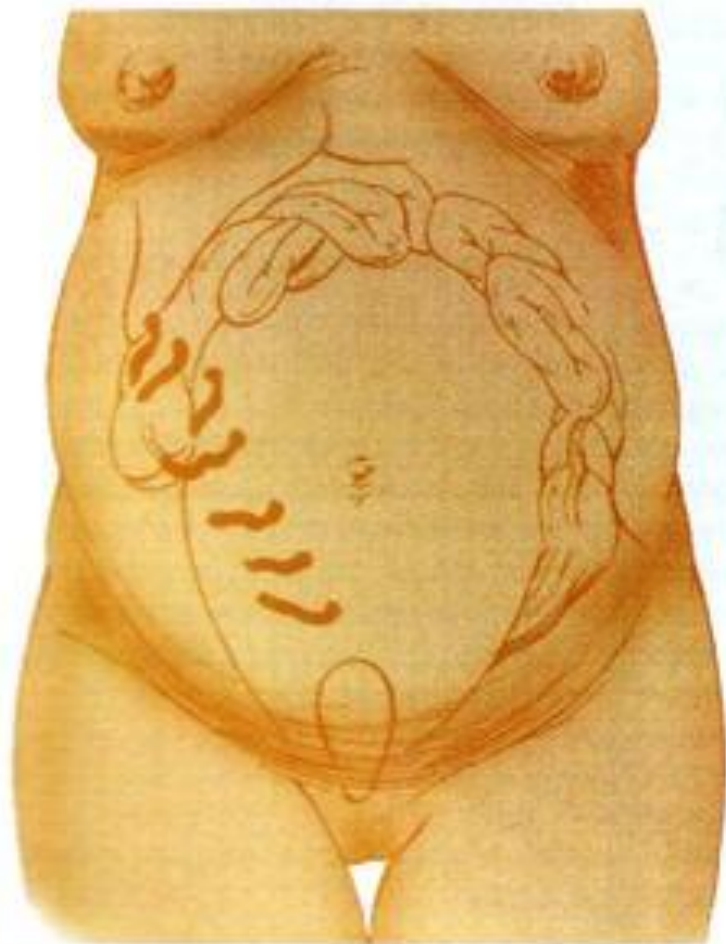- абсцессами брюшной полости (поддиафрагмальными, подпеченочными, межпетельными)

- абсцессами и флегмонами забрюшинного пространства

- пилефлебитом

- абдоминальным сепсисом

**Изменение локализации аппендикса  
во время беременности.**



# Клиническая картина в I триместре

- Начинается с острой боли в животе в области пупка, распространяется по всему животу, позже переходит в правую подвздошную область
  - Тошнота, возможна рвота
  - Язык вначале слегка обложен и влажен, затем становится сухим
  - Повышение температуры тела до 38 и выше, но может оставаться нормальной
  - Пульс в первые сутки учащен до 90-100 в минуту
  - Появляются типичные для аппендицита симптомы:
    - симптом **Щеткина — Блюмберга** часто выражен, возникает рано. Легко определить в I триместре и сложнее или невозможно во второй половине беременности, тк аппендикс не имеет близкого контакта с париетальной брюшиной, будучи смещен кзади и выше беременной маткой
    - симптом **Бартоломье-Михельсона** (усиление болей при пальпации в положении больной на правом боку, когда аппендикс придавлен маткой, а не на левом, как у небеременных) часто выражен
    - симптом **Ровзинга** (усиление болей в области слепой кишки при надавливании в левой подвздошной области) не всегда выражен
    - симптом **Ситковского** (усиление болей в положении больной на левом боку) не всегда выражен
  - Нейтрофильный лейкоцитоз (выше  $12-14 \times 10^9/\text{л}$  )
- NB! У беременных лейкоцитоз до  $12 \times 10^9/\text{л}$  - явление физиологическое!**

# *Клиническая картина во II триместре*

- Наиболее опасен острый аппендицит во второй половине беременности, особенно в III триместре.
- Изменение реактивности организма беременной способствует быстрому прогрессированию воспалительного процесса, а смещение слепой кишки вместе с червеобразным отростком кверху и кзади не создает условий для его отграничения
- Наиболее резкая болезненность может быть не в правой подвздошной области (точке Мак-Бурнея), а выше, в подреберье
- Несмотря на остроту и тяжесть течения воспалительного процесса, четкие клинические признаки аппендицита часто отсутствуют из-за изменения локализации аппендикса, больших размеров матки и перерастяжения брюшной стенки

# *Дифференциальная диагностика острого аппендицита у беременных*

- Ранний токсикоз
- Почечная колика (хромоцистоскопия: при почечной колике индигокармин не выделяется из обтурированного мочеточника)
- Правосторонний пиелонефрит (с 16 нед., когда аппендикс смещается вверх, аппендицит начинается с болей, пиелонефрит – с озноба, рвоты, лихорадки и лишь после этого возникают боли. Симптом Пастернацкого «+» при пиелонефрите. Пиурия при исследовании мочи – признак пиелонефрита)
- Холецистит
- Панкреатит
- Острый гастрит
- Внематочная беременность
- Пневмония
- Перекрут ножки кисты яичника



# *Диагностика*

Время для подтверждения или исключения острого аппендицита **ограничено от 3 до 6 ч**, т.к. у беременных женщин существует серьезная угроза быстрого или даже стремительного развития деструктивных и осложненных форм заболевания!

- Жалобы
- Анамнез
- Динамика заболевания (контролируют динамику температуры тела в течение 2 часов, картины крови (лейкоцитоз, сдвиг лейкоцитарной формулы влево), биохимическое исследование крови, анализ мочи)
- Визуальный осмотр живота
- Пациентка указывает на локализацию боли методом «указательного пальца»
- Поверхностная пальпация, затем глубокая (Пальпацию живота у беременной проводят не кончиками пальцев, а "плоской рукой", поскольку при ОА ищут не конкретную болезненную точку, а достаточно обширную область без четко выраженных границ)
- УЗИ органов малого таза и органов брюшной полости
- Диагностическая лапароскопия (до 16 нед. Беременности и в послеродовом периоде)

# Лечение

Только **хирургическое**. Экстренная аппендэктомия производится сразу же после подтверждения клинического диагноза

## **Хирургические доступы при аппендэктомии:**

- **В I триместре** беременности (до 12 недель): типичный косой переменный разрез в правой подвздошной области (по методике Волковича-Дьяконова); возможно использование оперативной лапароскопии
- **Во II триместре** беременности (до 28 недель): параректальный доступ; выполнение аппендэктомии из косо-переменного доступа в правой подвздошной области по методике Волковича-Дьяконова до 24 недель беременности (доступ должен быть широким, > 7-9 см)
- **В III триместре** беременности и осложненных формах ОА - нижнесрединная лапаротомия, часто лапаротомия по Пфаннштилю

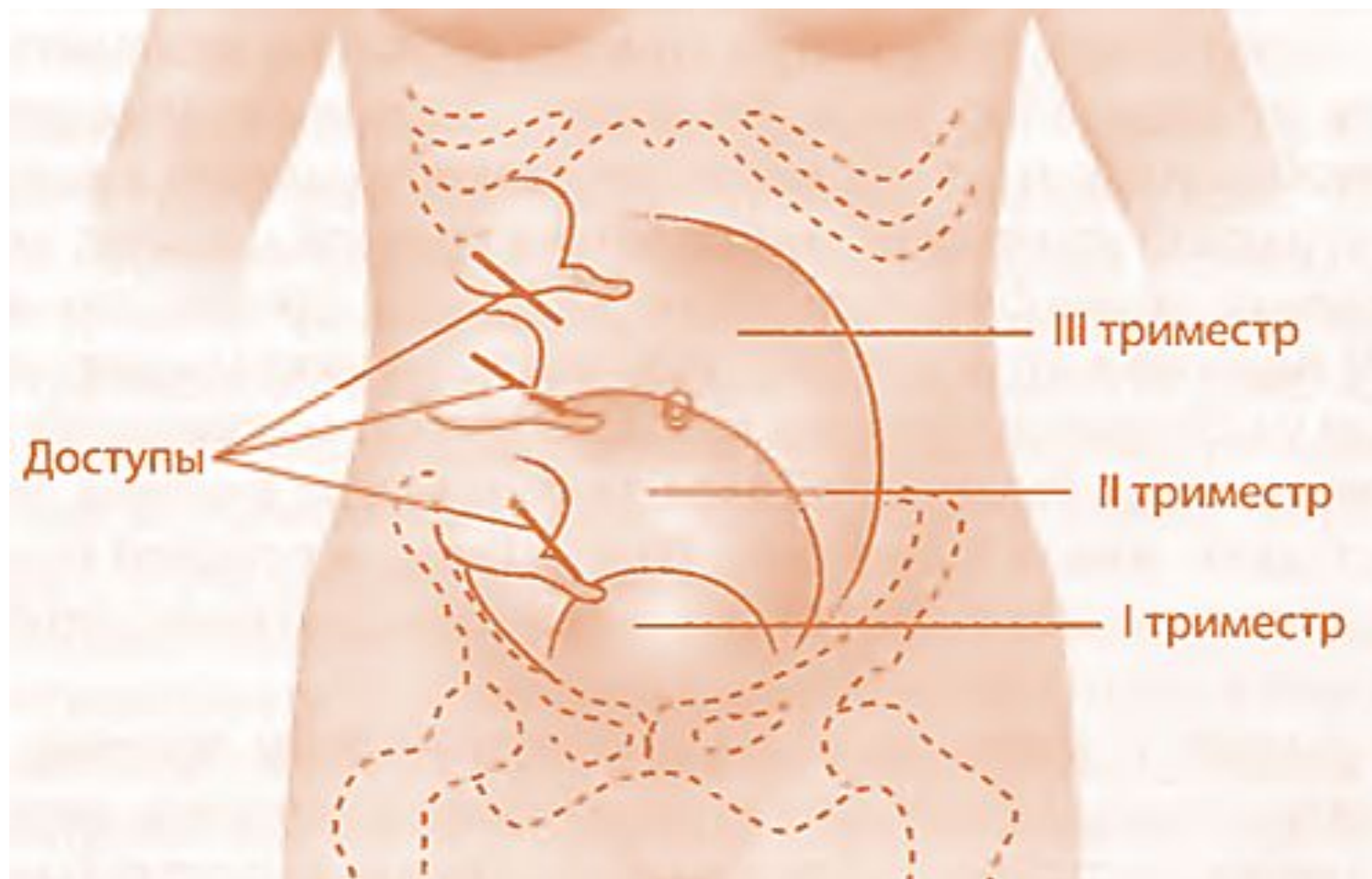
При доношенной или почти доношенной беременности (36-40 нед.) ввиду неизбежности родов на фоне перитонита операцию начинают с кесарева сечения, затем, после ушивания матки и перитонизации шва, производят аппендэктомию и лечение перитонита.

**Любая форма ОА, в том числе осложненная перитонитом, не служит показанием к прерыванию беременности**

Кесарево сечение производится по сугубо акушерским показаниям:

- преждевременная отслойка нормально расположенной плаценты, кровотечение
- при предлежании плаценты, угрожающий разрыв матки

# Оперативное лечение



# Послеоперационный период

- **В I триместре** для предупреждения прерывания беременности:

физический покой

постельный режим

седативные средства (отвар пустырника, валерианы)

спазмолитики (дротаверин) по 40 мг 3 раза в сутки

по показаниям - микронизированный прогестерон или дидрогестерон

- **Во II и III триместре** для предупреждения родовой деятельности после операции выполняют токолитическую терапию:

- инфузионная терапия 25% раствором магния сульфата во время хирургического вмешательства с последующим продолжением в послеоперационном периоде (до 4-6 г сухого вещества в сутки)

- по окончании магниальной терапии необходимо использовать таблетированные формы гексопреналина в суточной дозе 3 мг в сочетании с блокаторами медленных кальциевых каналов

При развитии преждевременных родов (с 24 по 34 нед. беременности) и в раннем послеоперационном периоде показана профилактика РДС у новорожденных глюкокортикоидами (24 мг на курс, дексаметазон по 8 мг - 3 инъекции с интервалом 8 ч или бетаметазон по 12 мг - 2 инъекции с интервалом 12 ч), применение токолиза  $\beta$ -адреномиметиками

- Для профилактики послеоперационных инфекционных осложнений назначают антибактериальную терапию, которую в I триместре выполняют полусинтетическими пенициллинами, а во II и III триместре - полусинтетическими пенициллинами или цефалоспорины