

ҚР ДЕНСАУЛЫҚ САҚТАУ МИНИСТРЛІГІ  
С.Ж.АСФЕНДИЯРОВ АТЫНДАҒЫ  
ҚАЗАҚ ҰЛТТЫҚ МЕДИЦИНА  
УНИВЕРСИТЕТІ



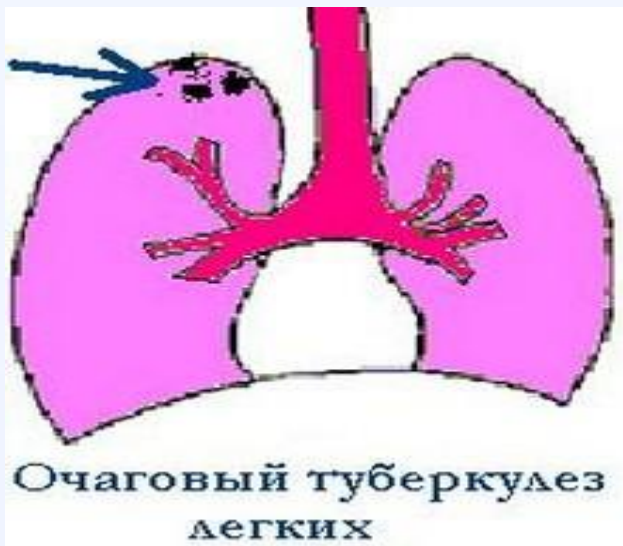МИНИСТЕРСТВО ЗДРАВООХРАНЕНИЯ РК  
КАЗАХСКИЙ НАЦИОНАЛЬНЫЙ  
МЕДИЦИНСКИЙ  
УНИВЕРСИТЕТ ИМЕНИ С.Д.АСФЕНДИЯРОВА

# Өкпенің ошақты туберкулезі

Орындаған: Раманкүл Зейнеп  
Курс: VI  
группа: 10-001-1

Өкпенің ошақты туберкулезі---- ол аздаған ошақтар 2-10мм, өкпеде бірінші рет немесе туберкулездің басқа түрлерінің емінің соңы нәтижесінде пайда болған көбінесе продуктивті қабыну реакциясымен сипатталады.

Бірінші рет тыныс алу ағзалары туберкулезімен ауырған науқастардың ішінде ошақты туберкулездің үлесі 10-18 пайызға дейін анықталады, ал туберкулезге қарсы жүргізетін диспансерде есепте тұратын науқастардың ішінде 24-25 пайызға дейін болады. Балалар мен жасөспірімдерге қарағанда ошақты туберкулез ересектер арасында жиірек кездеседі, өйткені ол туберкулез инфекциясының екінші кезеңінде, яғни ТМБ ағзаға алғаш рет жұққаннан соң бірнеше жылдардан кейін немесе біріншілік туберкулезден емделіп жазылғаннан кейін пайда болады



# Патогенезі және патологиялық анатомиясы

- Өкпенің ошақты туберкулезі, ескі жазылған посттуберкулезді ошақтардағы немесе біріншілік немесе екіншілік туберкулез жазылғаннан кейінгі қалған тыртықтағы (эндогенді инфекцияның реактивациясы) инфекциясының өршуінен, (эндогенді, ішкі инфекцияның) қайта белсенді түріне, активация нәтижесінде немесе аэрогенді немесе алиментарлы ТМБ суперинфекция салдарынан дамиды.
- Осыған қоса физикалық және психикалық жарақаттар, созылмалы аурулар, қант диабеті, маскүнемдік, нашақорлық, АИТВ инфекция т.б

# Клиникалық көрінісі

- Өкпенің ошақты туберкулезінің клиникалық белгілері аз симптомды немесе симптомсыз болады. Науқастарда интоксикация, температурасы тұрақсыз субфебрильді жоғарлауы, жұмыс істеу қабілетінің төмендеуі, көңіл күйенің жабырқауы, бүйірінде ауыру сезіміне, құрғақ немесе аз қақырықты жөтелге, кейде қан түкіруге шағымданады. Науқастарда 1/3 бір немесе бірнеше симптомдар анықталады, ал 2/3інде симптомсыз өтеді.

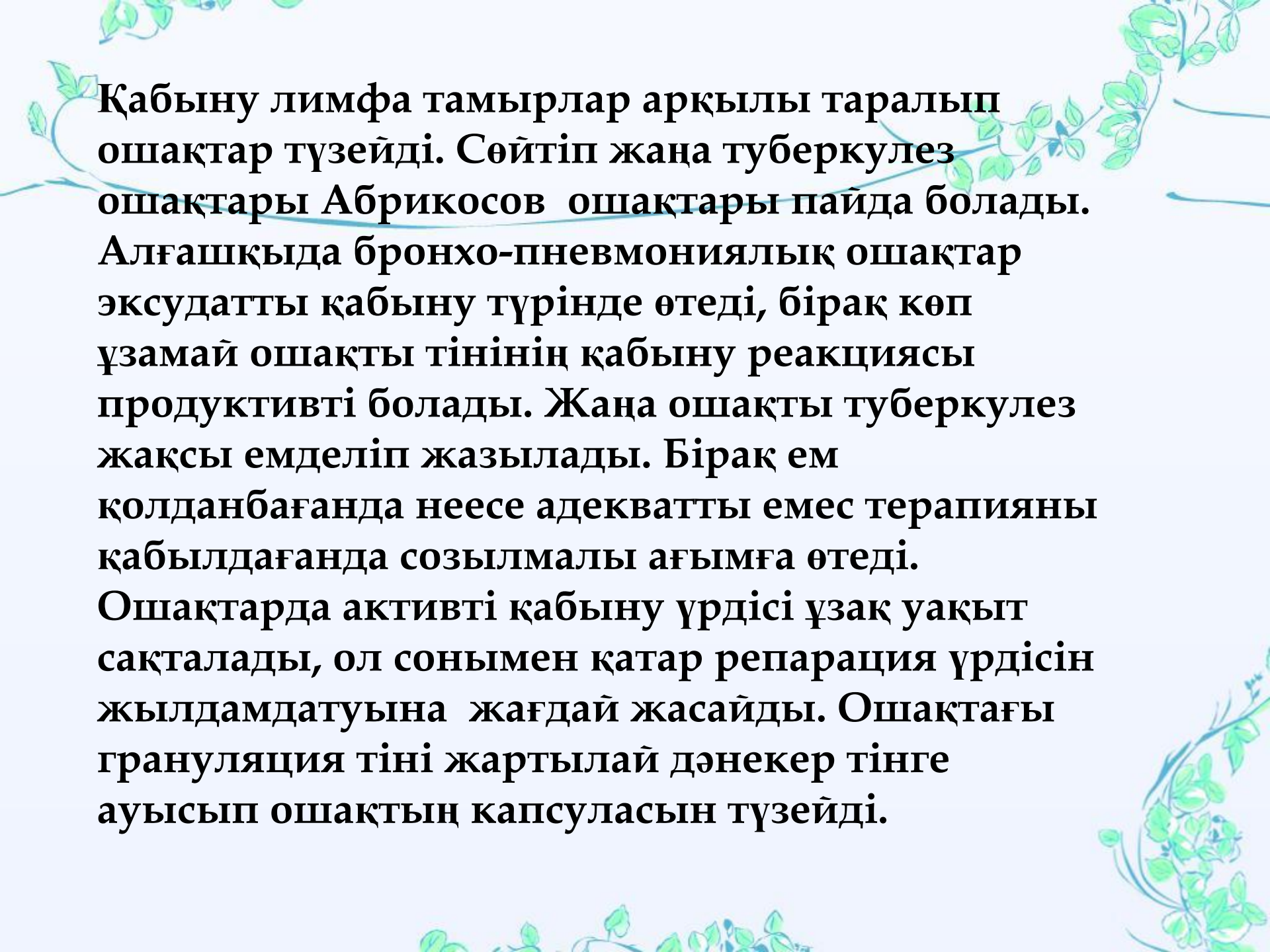
# Клиникалық түрлері

**-Өкпенің жаңа ошақты  
туберкулезі**

**- Өкпенің созылмалы ошақты  
туберкулезі**

# Жаңа ошақты туберкулез

- Бірінші рет пайда болған алғашқы өзгерістер, әдетте өкпенің жоғарғы бөліктерінде дамиды, оған ТМБ лимфа бездерінен немесе аэрогенді жлымен бронхтар немесе лимфа тамырларына өтедіжіне өте сирек гематогенді жолмен таралады. Өкпе паренхимасының зақымдануы майда бронхтардың немесе лимфа тамырлардың туберкулезді қабынуы мен басталады. Бронхтардың қабынуында пайда болған казеозды массалардан ТМБ көршілес жатқан өкпе ұшындағы субапикалды және апикалды бронхтарға түседі, олардың айналасына ацинозды-нодозды(түйінді) және лобулярлы ошақтар түзіледі.



**Қабыну лимфа тамырлар арқылы таралып ошақтар түзеді. Сөйтіп жаңа туберкулез ошақтары Абрикосов ошақтары пайда болады. Алғашқыда бронхо-пневмониялық ошақтар эксудатты қабыну түрінде өтеді, бірақ көп ұзамай ошақты тінінің қабыну реакциясы продуктивті болады. Жаңа ошақты туберкулез жақсы емделіп жазылады. Бірақ ем қолданбағанда неесе адекватты емес терапияны қабылдағанда созылмалы ағымға өтеді. Ошақтарда активті қабыну үрдісі ұзақ уақыт сақталады, ол сонымен қатар репарация үрдісін жылдамдатуына жағдай жасайды. Ошақтағы грануляция тіні жартылай дәнекер тінге ауысып ошақтың капсуласын түзеді.**

# Созылмалы ошақты туберкулез

- Созылмалы ошақты туберкулездің басқа генездегі түзілісі капсуляцияланған казеозды ошақтардың қабықтануы, сонымен қатар өкпе туберкулезінің басқа түрлерінің кең таралған формаларының регрессия (кері қайту қайтуында) кезінде фиброздың түзілуі. Осындай ошақтың өршуінде оның капсуласына лимфоциттер мен нейтрофилдер енеді, олар бөлінген протеолитикалық ферменттердің көмегімен казеозды массаларды жұмсартып, қопсытады, ерітеді. Осы жағдайда ТМБ активтенеді, ошақтан бөлінген казеоздың кішкентай кесекшелерімен бірге ТМБ басқа бронхтарға өтіп, сол жерде казеозды бронхит және жаңа ошақтарды түзейді.




# Диагностика

Ошақты туберкулез кезінде аускультация мен перкуссияның мәні аз. Кейде перкуратолы дыбыстың қысқаруы, тек созылмалы ошақты туберкулезда анықталады және аускультациясында құрғақ сырыл естіледі.

Рентгенологиялық зерттеу: өкпенің ошақты туберкулезінің ең алғаш рентгенологиялық көрінісі - ол бояу қанықтығы әлсіз, нәзік торлы, пішіні анық емес, жолақ тәріздес көлеңкелер көрінеді. Әрі қарай тексергенде оның тұсында шектелген көлеңке көлемі 1мм немесе 1см дейін, пішіні дұрыс емес, қанықтығы әлсіз, шеті, жиегі анық емес топтасқан көлеңкелер көрінеді. Жаңа ошақты туберкулез кезінде жиі кальциленген кеуде ішілік лимфа бездері немесе өкпеде бірен саран кальцинаттар байқалады, олар әдетте I, II сегменттерде, кейде 6 сегментте орналасады. Ал созылмалы OTде 4мм-6мм дейін, бояу қанықтығы орташа немесе қанық болады. Ошақтардың шеті, жиегі анық, тіпті кальций

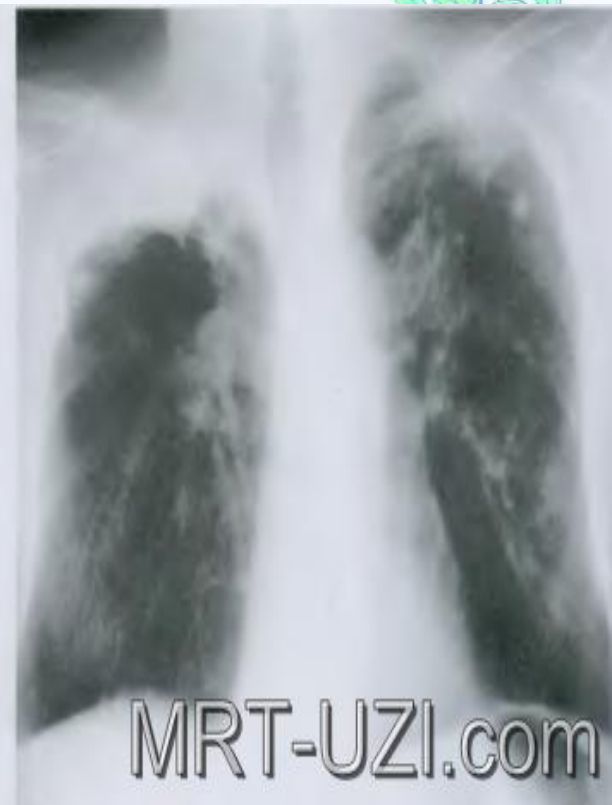
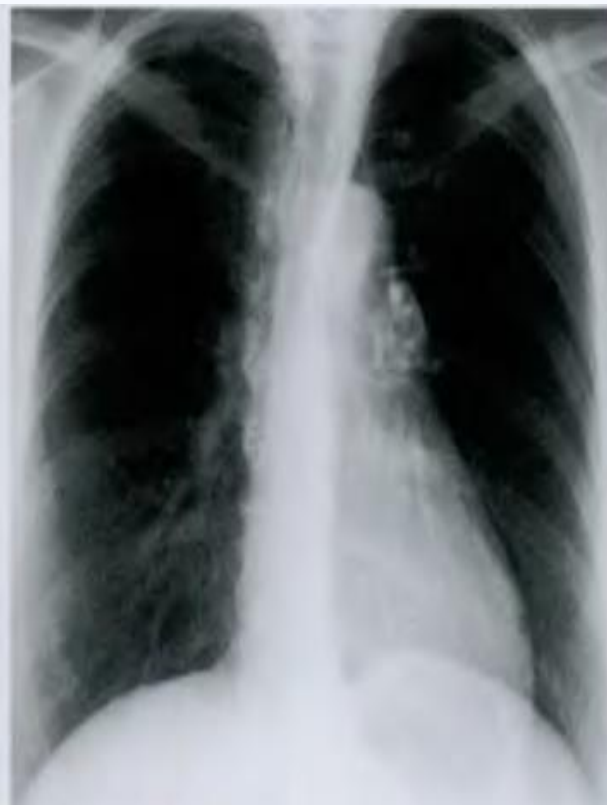
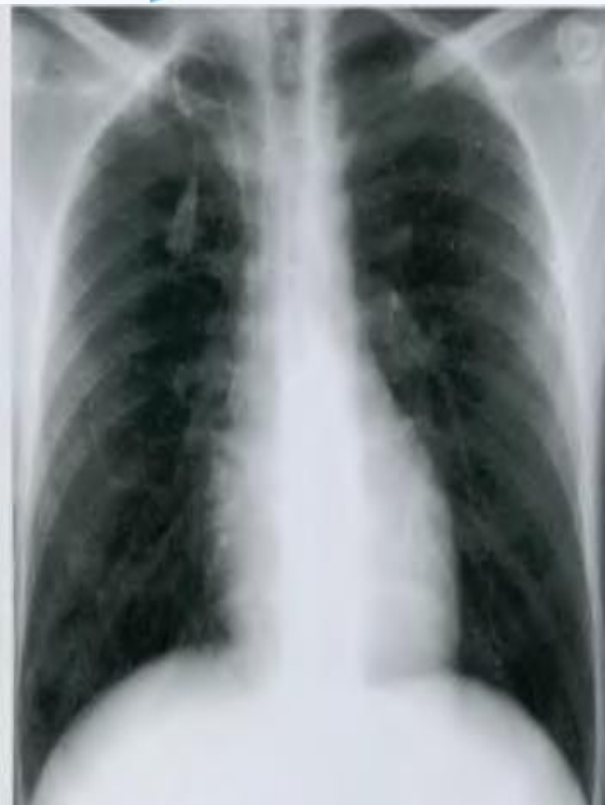
Фото рентгенограмм с очагом Гона (инфильтрат в верхушке правого легкого): прослеживается дорожка к правому корню и последовательная кальцинация пятна на фоне лечения



**Туберкулин диагностикасы-орташа айқындықта болады. Лабораторлық зерттеу:бактериоскопиялық зерттеу қақырықты қоректік ортаға себеді,тек науқастардың 50пайызында ғана анықталады.**

**Жалпы қан анализінде өзгеріс болмайды, тек кейбір науқастарда геммограммада нейтрофильдер көбейіп, лимфациттер азаяды,ЭТЖ жоғарылайды.**

**Бронхоскопиялық әдіс тек созылмалы ошақты туберкулезде бронхтардың деформациясын және диффузды жайылған эндобронхитті анықтау мүмкін.**



# Емі

- Протокол бойынша науқастардың категориясына қарай емделеді