

Электрокардиография

- Природа зубцов ЭКГ
- Зубец P- возбуждение кардиомиоцитов предсердий в ответ на ПД пейсмекера;
- Зубец Q – возбуждение кардиомиоцитов межжелудочковой перегородки
- Зубец R - возбуждение кардиомиоцитов верхушки желудочков
- Зубец S - возбуждение кардиомиоцитов оснований желудочков
- Зубец T- реполяризация кардиомиоцитов желудочков

Электрокардиография

Интервалы ЭКГ

PQ – отражает скорость распространения возбуждения от предсердий к желудочкам (0,12-0,18 с)

QRS -отражает скорость распространения возбуждения по желудочку (0,06-0,10 с)

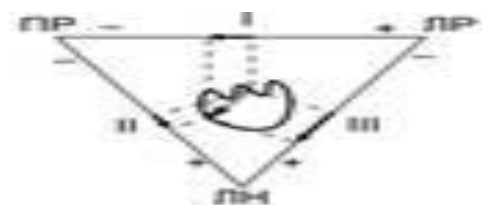
QRST –электрическая систола сердца, отражает длительность электрической активности кардиомиоцитов желудочков

RR- длительность цикла;

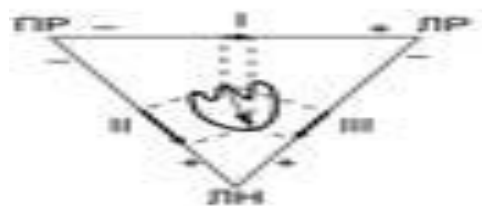

Частота сердечных сокращений = $60\text{с} : \text{RR.с}$

**Систолический показатель, СП = $(\text{QRST}:\text{RR})\times 100\%$
Отражает длительность активного состояния (не должен быть более 40%)**

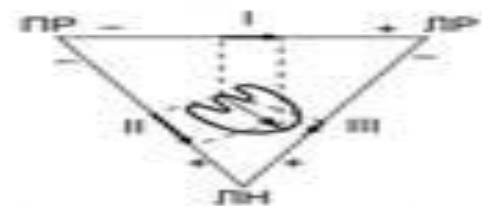
Варианты отклонения электрической оси сердца



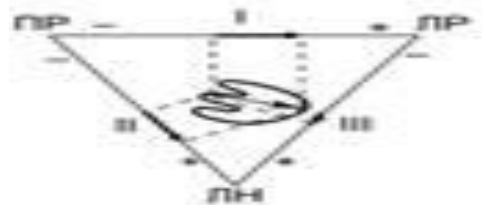
Отклонение вправо



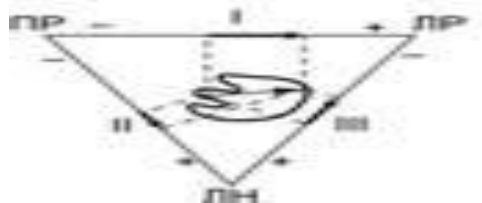Вертикальное положение




Нормальное положение



Горизонтальное положение



Отклонение влево



Электрокардиография

- **Нормограмма** (нормальное положение ЭОС) характеризуется углом α от $+30^\circ$ до $+70^\circ$. ЭКГ-признаки:
- зубец R преобладает над зубцом S во всех стандартных отведениях;
- максимальный зубец R во II стандартном отведении;
- в aVL и aVF также преобладают зубцы R, причём в aVF он обычно выше, чем в aVL.
- Формула нормограммы: $R_{II} > R_I > R_{III}$.

Электрокардиография

- Вертикальное положение характеризуется углом α от $+70^\circ$ до $+90^\circ$. ЭКГ-признаки:
- равная амплитуда зубцов R во II и III стандартных отведениях (или в III отведении чуть ниже, чем во II);
- зубец R в I стандартном отведении небольшой величины, но его амплитуда превышает амплитуду зубца S;
- комплекс QRS в aVF положителен (преобладает высокий зубец R), а в aVL — отрицательный (преобладает глубокий зубец S).
- Формула: $R_{II} \approx R_{III} > R_I, R_I > S_I$.

Электрокардиография

- **Правограмма.** Отклонение ЭОС вправо (правограмма) — угол α более $+90^\circ$. ЭКГ-признаки:
- зубец R максимален в III стандартном отведении, в II и I отведениях он прогрессивно уменьшается;
- комплекс QRS в I отведении отрицательный (преобладает зубец S);
- в aVF характерен высокий зубец R, в aVL — глубокий S при малом зубце R;
- Формула: $R_{III} > R_{II} > R_I$, $S_I > R_I$.

Электрокардиография

- Горизонтальное положение характеризуется углом α от $+30^\circ$ до 0° . ЭКГ-признаки:
- зубцы R в I и II отведениях практически одинаковы, или зубец R в I отведении несколько выше;
- в III стандартном отведении зубец R имеет небольшую амплитуду, зубец S превышает его (на вдохе зубец r увеличивается);
- в aVL зубец R высокий, но несколько меньше зубца S;
- в aVF зубец R невысокий, но превышает зубец S.
- Формула: $R_I \approx R_{II} > R_{III}$, $S_{III} > R_{III}$, $R_{aVF} > S_{aVF}$.

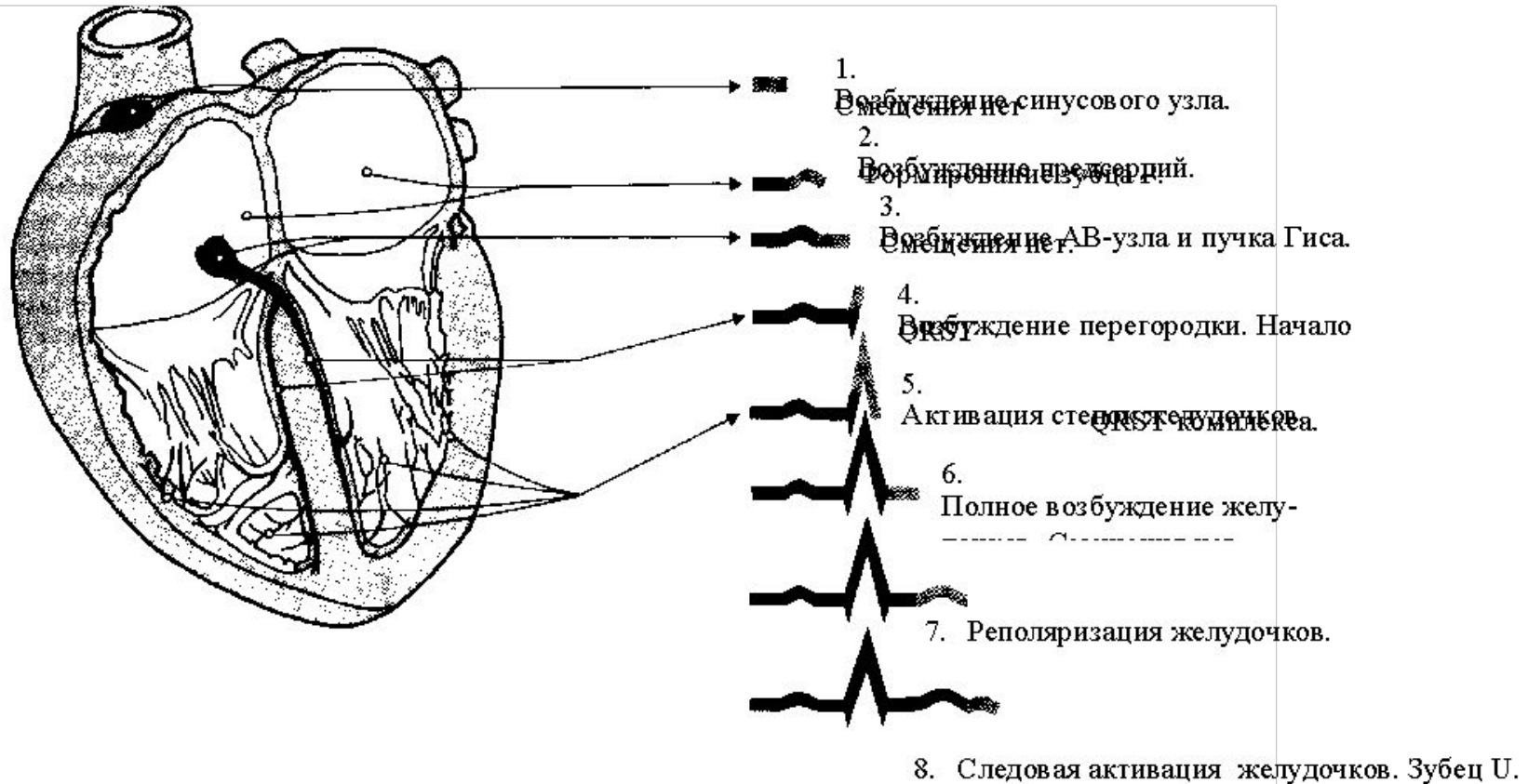
Электрокардиография

- **Левограмма.** Отклонение ЭОС влево (левограмма) — угол α менее 0° (до -90°). ЭКГ-признаки:
- зубец R в I отведении превышает зубцы R в II и III стандартных отведениях;
- комплекс QRS в III отведении отрицательный (преобладает зубец S; иногда зубец r отсутствует полностью);
- в aVL зубец R высокий, почти равен или больше зубцу R в I стандартном отведении;
- в aVF комплекс QRS напоминает таковой в III стандартном отведении.
- Формула: $R_I > R_{II} > R_{III}$, $S_{III} > R_{III}$, $R_{aVF} < S_{aVF}$.

Электрокардиография

- **ПРИБЛИЗИТЕЛЬНАЯ ОЦЕНКА ПОЛОЖЕНИЯ ЭЛЕКТРИЧЕСКОЙ ОСИ СЕРДЦА.**
- Для запоминания отличий правограммы от левограммы применяют приём, состоящий в следующем.
- При рассматривании своих ладоней загибают большой и указательный пальцы, а оставшиеся средний, безымянный и мизинец отождествляют с высотой зубца R. «Читают» слева направо, как обычную строку.
- Левая рука — левограмма: зубец R максимален в I стандартном отведении (первый самый высокий палец — средний), во II отведении уменьшается (безымянный палец), а в III отведении минимален (мизинец).
- Правая рука — правограмма, где ситуация обратная: зубец R нарастает от I отведения к III (равно как и высота пальцев: мизинец, безымянный, средний).

ФОРМИРОВАНИЕ ЗУБЦОВ ЭКГ



Электрокардиография

Стандартные отведения позволяют определить положение электрической оси сердца.

- При нормальном положении электрической оси $R_{II} > R_I > R_{III}$.
- При отклонении электрической оси сердца вправо $R_{III} > R_{II} > R_I$. Чем больше отклонение вправо, тем меньше R_I и глубже S_I
- . При вертикальном положении электрической оси $R_{III} = R_{II} > R_I$.
- При отклонении электрической оси влево $R_I > R_{II} > R_{III}$, $S_{III} > R_{III}$. Чем больше отклонение оси влево, тем меньше R_{III} и глубже S_{III} .
- При горизонтальном положении сердца $R_I = R_{II} > R_{III}$.