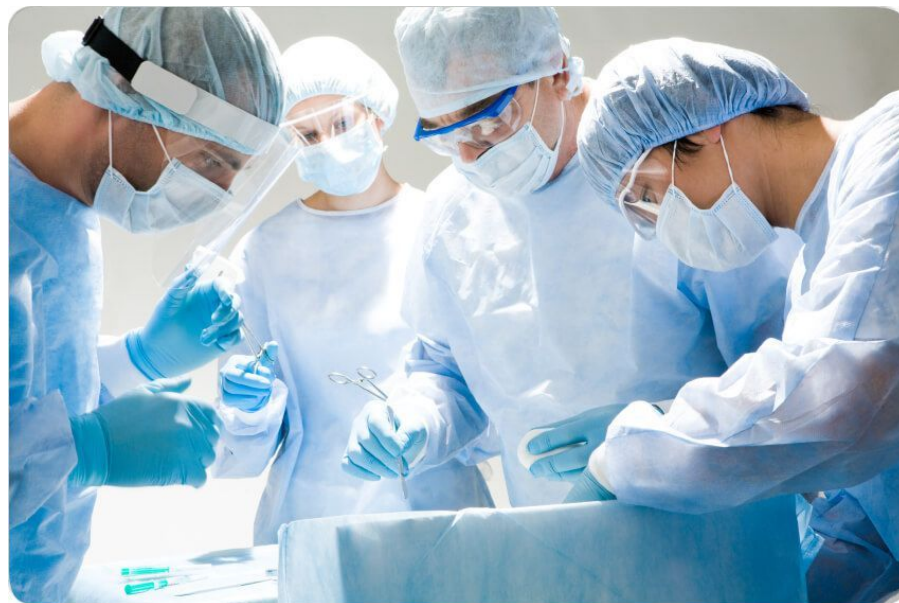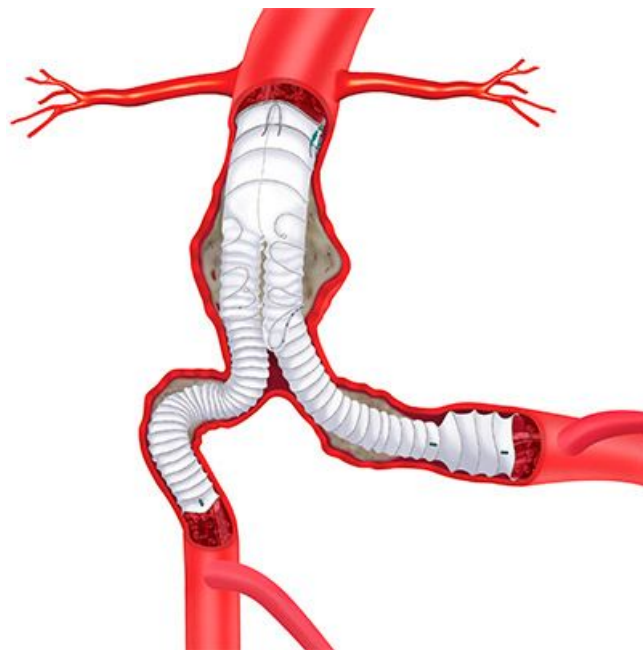


# **Риски и осложнения эндоваскулярного лечения аневризм торакоабдоминального отдела аорты**

Доклад подготовила: Кравцова  
Екатерина 4 курс, лечебное дело,  
СПбГУ.

- **Преимущества** EVAR по отношению к открытым операциям состоит в уменьшении времени вмешательства (2,9ч против 3,7 ч), кровопотери (200 мл против 1000мл), снижении необходимости в гемотрансфузии (0 доз крови против 1), длительности ИВЛ (3,6 ч против 5 ч), длительности пребывания в стационаре (3 дн.против 7 дн.) и в отделении интенсивной терапии (1 дн. против 4 дн.).
- **Недостатки** эндопротезирования состоят в рентгеновском облучении больного (в среднем 23 мин.против 0 мин.) и введении контрастного препарата (в среднем 132,5мл против 0 мл) [1]



# Риски плановой операции

## Факторы риска

- **ВОЗРАСТ.** Исследования риска операционной смертности среди групп пациентов показали, что такой риск повышается с увеличением возраста. Многие считают, что не возраст как таковой определяет риск, а возможность наличия тяжелых сопутствующих заболеваний, таких как нарушения функционирования почек или легких
- **ПОЛ.** Несмотря на то что в ряде сообщений авторы оценивают смертность при плановых операциях у женщин выше, чем у мужчин, эти оценки не всегда статистически достоверны. При оценке смертности в стандартных условиях обычно получается, что показатели у мужчин и женщин равны
- **СОПУТСТВУЮЩИЕ ЗАБОЛЕВАНИЯ.**[2]

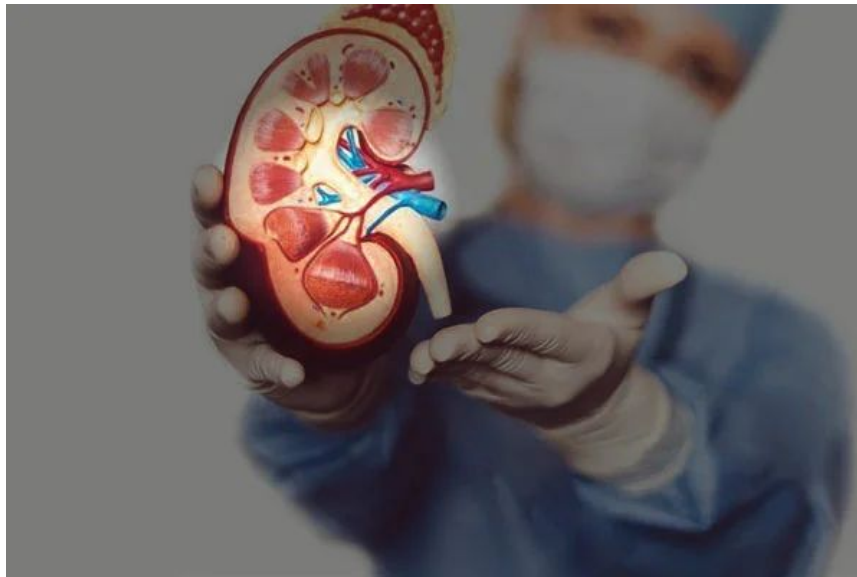## Оценка сердечной деятельности

- Предоперационная оценка сердечной деятельности у всех больных, которым планируется выполнить операцию по поводу АБА, имеется высокий риск развития кардиальных осложнений (20%) и, соответственно, связанных с ними летальностью (50–70%)
- Перед эндопротезированием брюшной аорты тоже необходимо оценить функциональный резерв, наличие факторов риска и провести хотя бы минимальное обследование в виде суточного мониторирования ЭКГ и трансторакальной ЭХО-КГ. По результатам этих исследований можно принять решения о целесообразности проведения кардиальных стресс-тестов. [3]



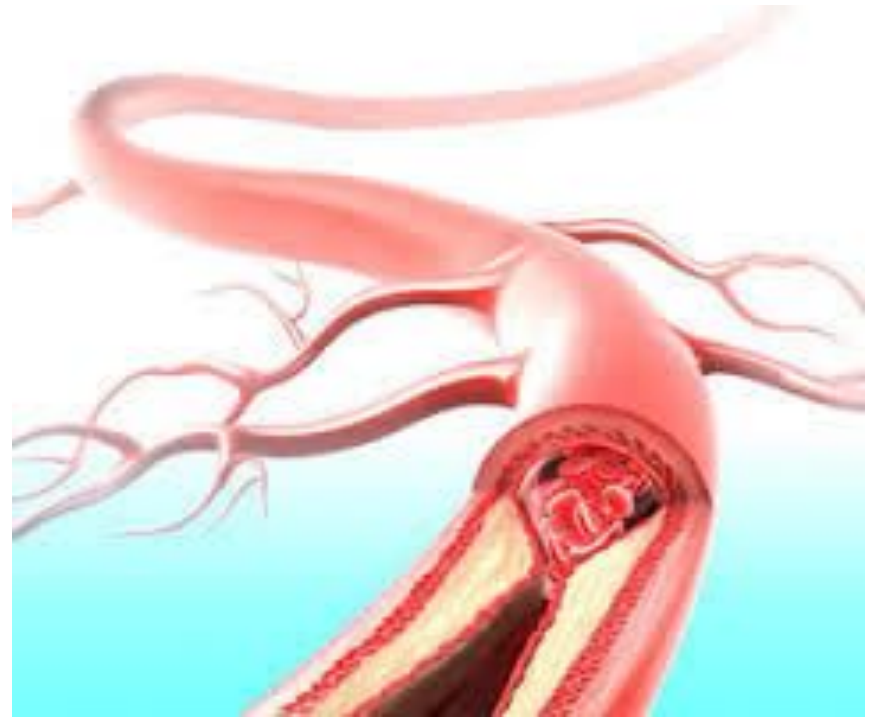
# Оценка почечной функции

- Эндопротезирование влечёт за собой повышенный риск развития почечных осложнений, по большей части в связи с необходимостью введения контрастного препарата (контраст-индуцированная нефропатия), эмболией ветвей почечной артерии при манипуляциях катетером в этой области и ранними или поздними тромбозами почечных артерий, связанными с миграцией стент-графта или покрытием устьев артерий супраренальными стентами. Контраст-индуцированная нефропатия, обычно возникает между 24 и 72 часами после введения контрастного вещества, риск ее развития составляет 0,6–2,3% в общей популяции. [3]



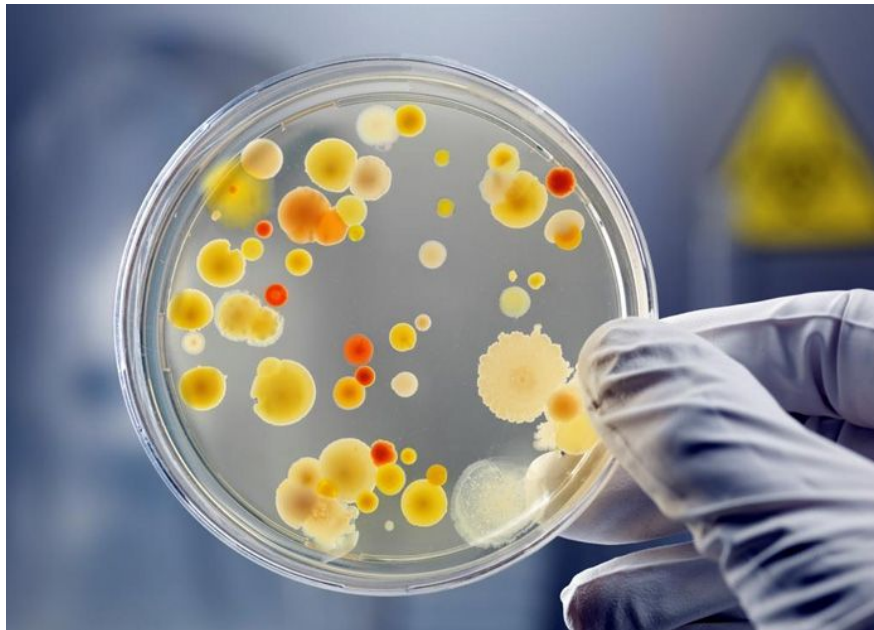# Ишемия органов

- Среди самых неприятных осложнений EVAR – ишемические (висцеральных органов, спинного мозга, почек). Самая распространенная причина их появления – дистальная эмболия или ишемия/реперфузия после имплантации внутриаортального баллона. Спинальная ишемия наблюдается до 11,5% случаев эндопротезирования по поводу разрыва аневризм [438], она является следствием окклюзии внутренней подвздошной артерии, длительной функциональной окклюзии аорты.[4]



## Инфекция протеза

- Частота инфицирования синтетических протезов варьирует от 0,3 до 6%. Это число зависит от локализации протеза, но все они находятся в группе риска развития инфекции, как в момент имплантации, так и позднее, при гематогенной диссеминации во время/Проявления парапротезной инфекции могут быть весьма различными: от сепсиса до нагноения на бедре или формирования ложной аневризмы. Чаще всего высеваются стафилококки, на первом месте стоит *S.epidermidis*, за ним следуют *S.aureus* и *E.coli* [2]

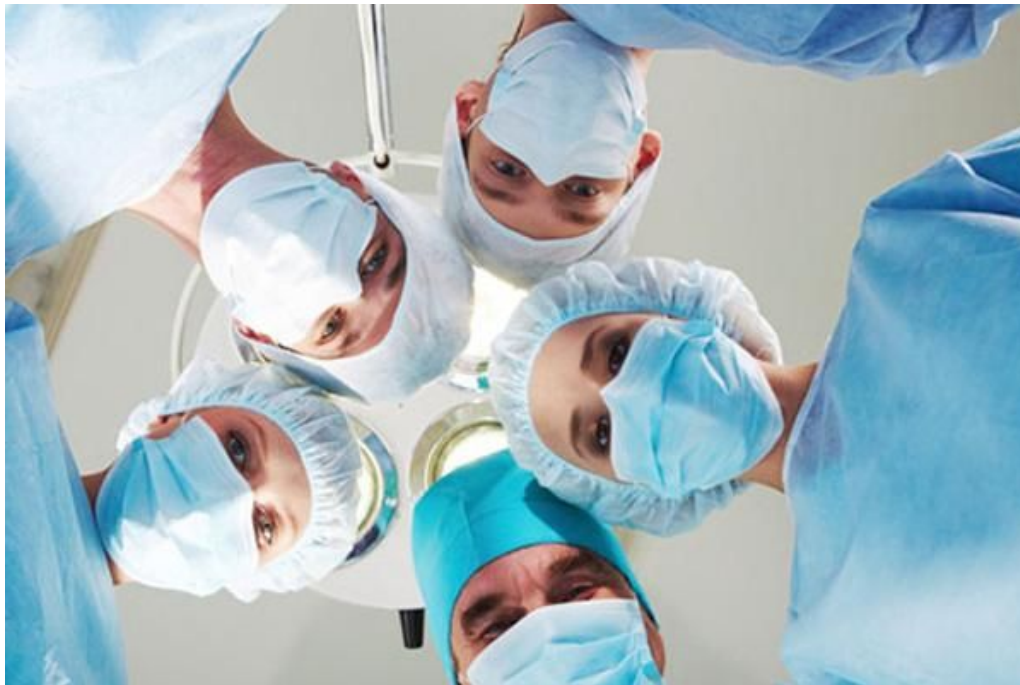

## Другие осложнения

- Спонтанная **аортокавальная фистула** является редким осложнением АБА и наблюдается с частотой 2–4% при разрыве аневризмы. Летальность при таком осложнении достигает 30%. Вероятно, фистула образуется вследствие некроза стенки аорты, ведущего к воспалительному процессу в адвентициальной оболочке, который сопровождается разрывом аорто-кавального соединения.
- Редко после EVAR развивается так **называемый постимплантационный синдром**, длящийся до 10 дней. после операции, представляющий собой лихорадку, недомогание, боли в пояснице, транзиторное повышение С-реактивного белка, лейкоцитов, температуры тела. Считается, что синдром связан с высвобождением цитокинов после тромбоза аневризматического мешка.
- **Послеоперационная миграция стент-графтов**
- **Эндолики [3].**

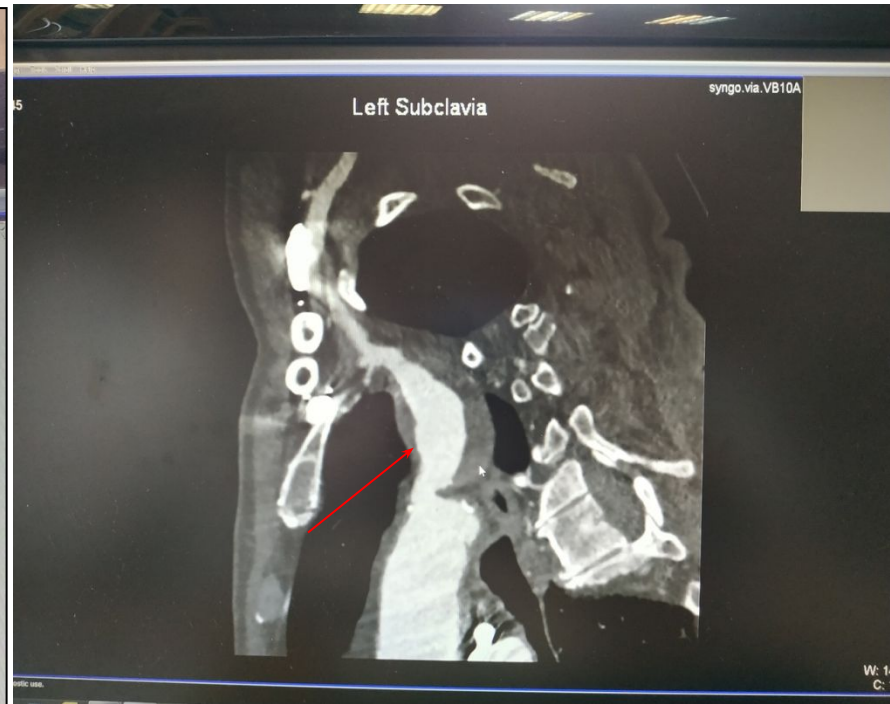
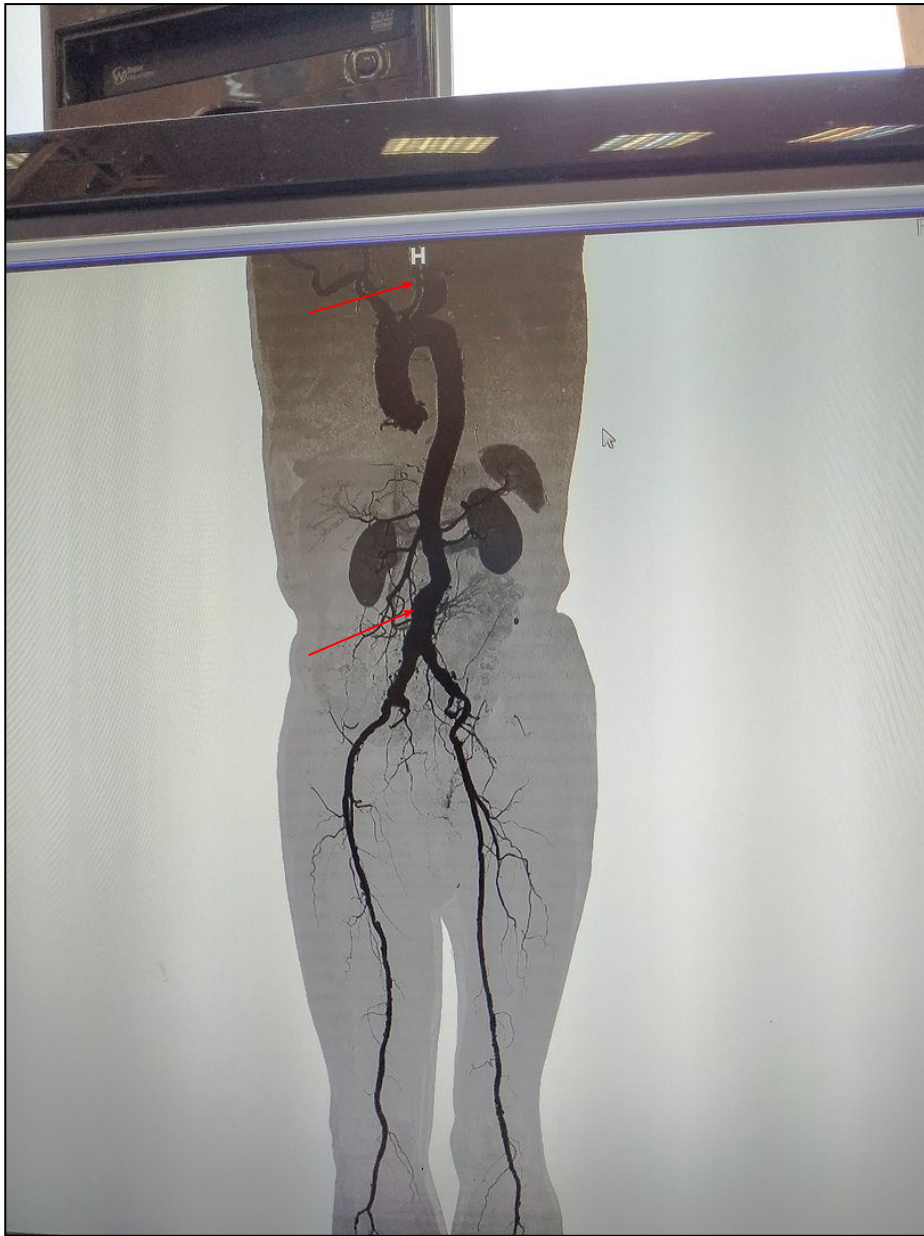
- Будущее эндопротезирования — за устройствами с боковыми ответвлениями, которые позволят проводить изоляцию аневризмы поверх крупных ветвей аорты, сохраняя в них кровоток. В настоящий момент использование эндоваскулярного лечения ТААА позволяет снизить смертность за счет отказа от обширного торакоабдоминального доступа.



# Клинический случай

- Пациент Петров Борис Владимирович 73 года. Считает себя больным с 2018 года, когда планировалось выполнение герниопластики, выполнили УЗИ брюшной полости, выявлена аневризма брюшной аорты. Для уточнения выполнена МСКТ - АГ брюшной аорты и нижних конечностей. Выявлена аневризма брюшного отдела аорты 41x38 мм. По рекомендации было выполнено МСКТ – АГ всей аорты и нижних конечностей выявлена аневризма левой подключичной артерии и подтверждена аневризма брюшного отдела аорты.
- Пациенту показано 2 операции: 1. резекция аневризмы ПА, репозиция ПА в ОСА; 2. эндопротезирование инфраренальной аорты.



# Список литературы

- 1. PJ, Karthikesalingam A, Poloniecki JD, Hinchliff e RJ, Holt PJ, Karthikesalingam A, Poloniecki JD, Hinchliff e RJ, Loftus IM, Thompson MM. Loftus IM, Thompson MM. Propensity scored analysis of out- Propensity scored analysis of outcomes after ruptured abdominal aortic aneurysm. Br J Surg. comes after ruptured abdominal aortic aneurysm. Br J Surg. 2010; 97: 496 2010; 97: 496–503
- 2. [http://www.angiolsurgery.org/recommendations/2013/recommendations\\_AAA.pdf](http://www.angiolsurgery.org/recommendations/2013/recommendations_AAA.pdf)
- 3. Сосудистая хирургия по Хаймовичу в 2х т. Т. 2 / Под ред. Э.Ашера . – М.: Бином. Лаборатория знаний, 2012. – 39 с.
- 4. Joyce M, Kelly C, et al. Pravastatin, a 3-hydroxy-3-methylglutaryl coenzyme A reductase inhibitor, attenuates renal injury in an experimental model of ischemia-reperfusion. J Surg Res 2001; 101: 79–84.