




# Травмы глаза



Повреждения органа зрения являются причиной односторонней слепоты в 50% случаев и двухсторонней в 20% случаев

**Травмы органа зрения по условиям и причинам, которые их вызывают, разделяют на:**

- *промышленные*
- *Сельскохозяйственные*
- *Бытовые*
- *Детские*
- *боевые (военные)*
- *криминальные*

# Виды травм глаза

## *По степени тяжести*

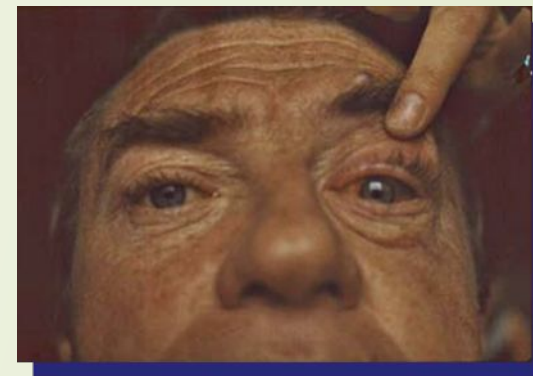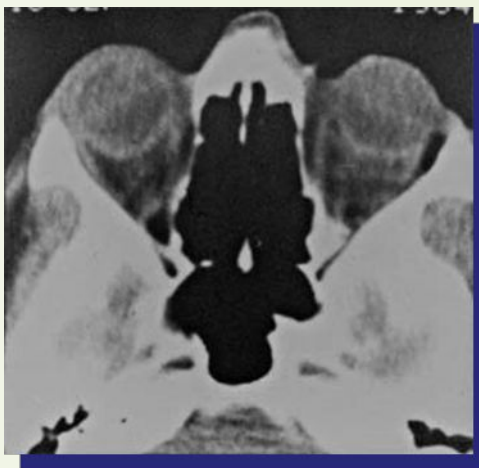
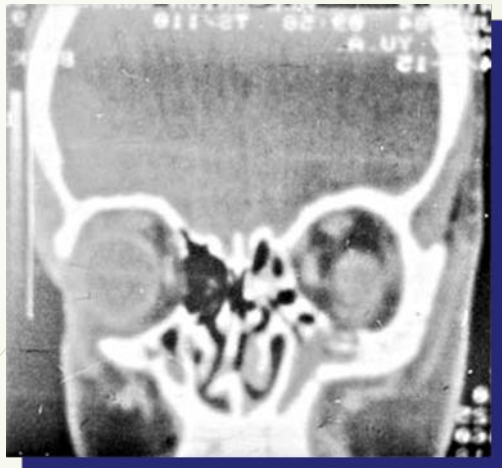легкие (не приводят к снижению функций органа зрения), средней тяжести (снижение функций носит временный характер), тяжелые (стойкое снижение функций глаза), особо тяжелые (не исключена потеря глаза).

## *По глубине поражения*

непроникающие (экстраокулярные инородные тела, эрозии, ожоги, контузии) и проникающие (нарушена целостность фиброзной оболочки глаза на всю её толщину).

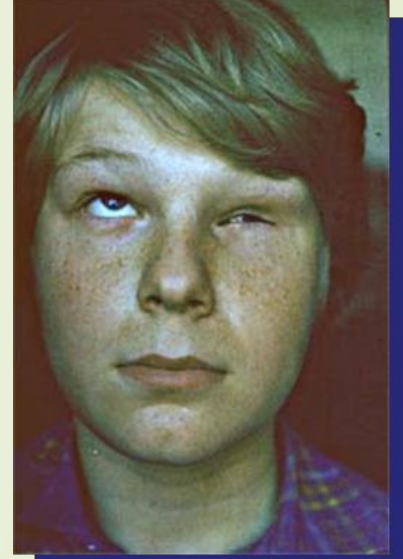
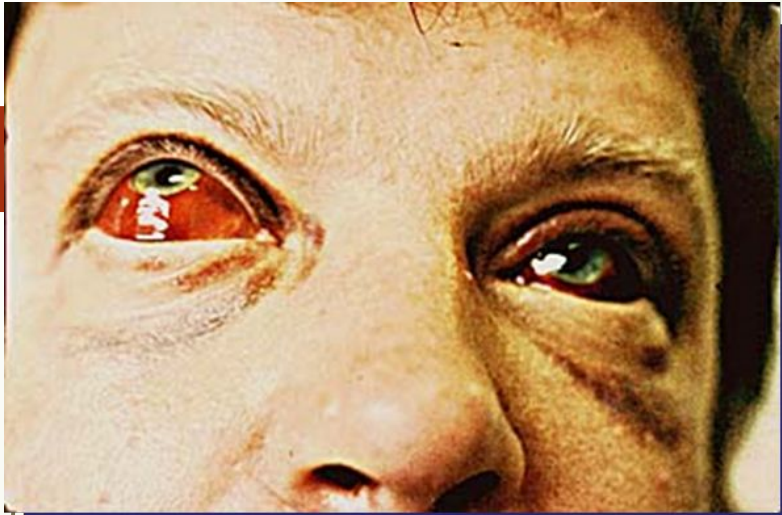## *По локализации*

повреждение придаточного аппарата, повреждение глаза, сочетанные повреждения глаза и придаточного аппарата



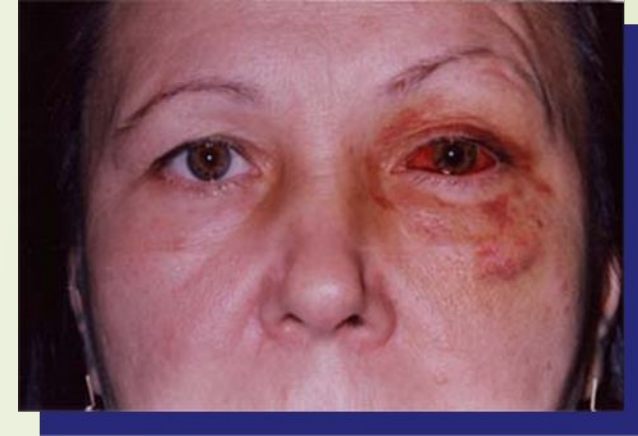## Виды повреждения придаточного аппарата глаза

- ушибы мягких тканей орбитальной области (гематомы)
- ранения мягких тканей (век, слезных органов)
- контузии орбиты (ретробульбарные гематомы)
- переломы костей орбиты (взрывные, с повреждением орбитального кольца)  
инородные тела орбиты



Клиническая картина ретробульбарной гематомы:

- экзофтальм
- ограничение подвижности глазного яблока
- оптическая нейропатия (в тяжелых случаях)

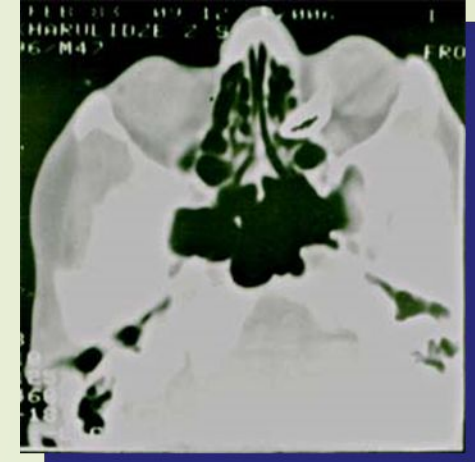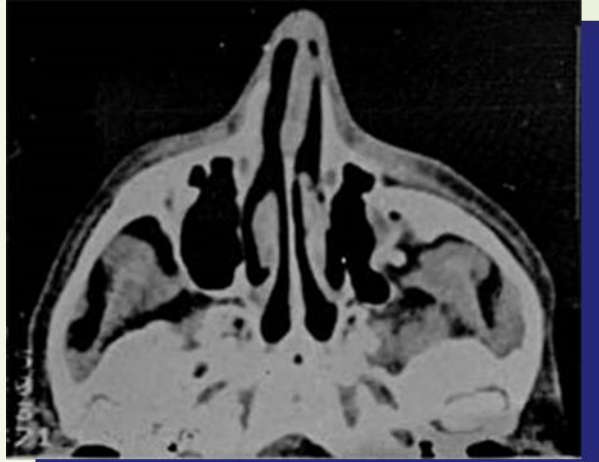
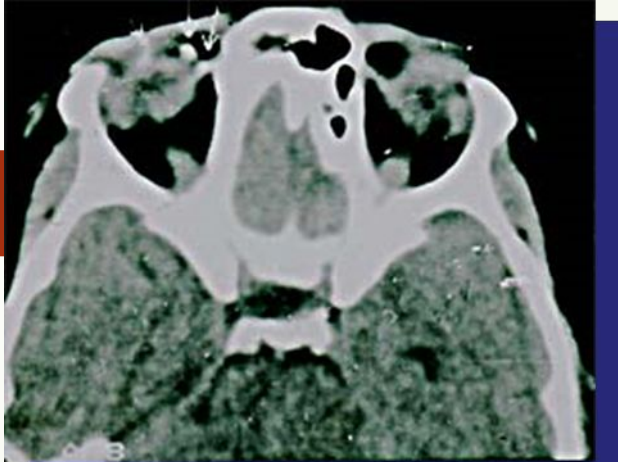


### Взрывные переломы орбиты:

- мелкооскольчатые переломы наиболее тонких стенок орбиты (медиальной и нижней)
  - без повреждения орбитального края
- формируются под давлением гидравлической волны замкнутого орбитального пространства  
связаны с ударом по глазу и вызваны смещением глазного яблока в орбите


### Клиническая картина взрывного перелома:

энофтальм  
гипофтальм  
ограничение подвижности глазного яблока  
диплопия



## Диагностика переломов орбиты:

1. Рентгенография орбит в носоподбородочной проекции
2. Компьютерная рентгеновская томография орбит и головного мозга.

- 
- **Травмы глазницы** имеют различные проявления: боли, почти сразу возникает диплопия. При переломах возможен экзофтальм или энофтальм, подкожная эмфизема, отек и гематомы век, ограничение движений глаза, птоз (опущение века). Возможны раны мягких тканей, закрытые и открытые переломы. Часто сочетаются с травмами глазного яблока.
  - **Контузии глазницы** – тупые травмы, при которых не нарушена целостность тканей. Жалобы на боли, ограничение подвижности, образование гематомы, покраснение. Острота зрения снижается, т.к. происходит повреждение глазного яблока.
  - **Травмы глазного яблока** имеют различные механизмы возникновения и разную клиническую картину. Могут быть тупые (контузии), непроникающие и проникающие травмы.
  - **Раны век** бывают не сквозные и сквозные; без повреждения и с повреждением свободного края века; рваные, колотые или резаные. При сквозных повреждается веко на всю толщину (кожа, мышцы и хрящ).





## Топография ранений глазного яблока:

- - корнеальные (роговичные)
- - корнео-склеральные
- - склеральные

# КОНТУЗИИ

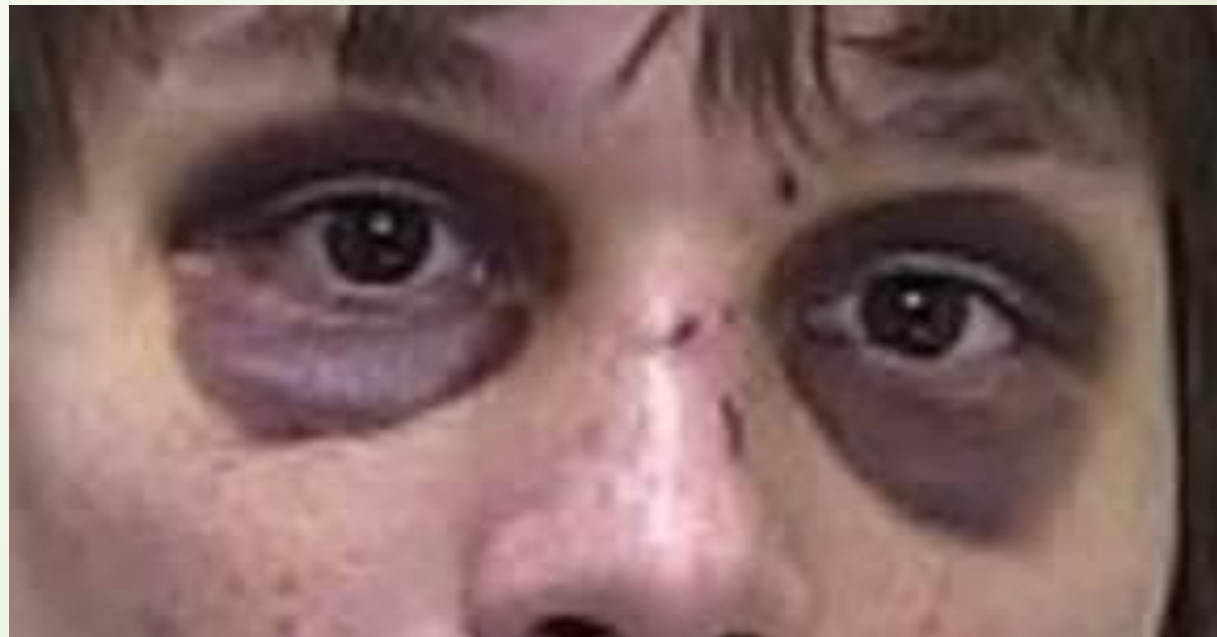**Бывают** прямые (при непосредственном воздействии на глазное яблоко) и непрямыми (вследствие сотрясения головы или туловища).

В зависимости от силы удара, эластичности тканей глаза и наличия сопутствующей патологии, оболочки могут **надрываться или разрываться**.

**Пациента беспокоят** боли, тошнота, головокружение, покраснение глаза, снижение зрения, туман перед глазами, плавающие помутнения.

**При объективном осмотре** может быть отек роговицы, кровоизлияние в переднюю камеру (гифема), частичный или полный отрыв радужки, паралич сфинктера зрачка (неправильная форма зрачка, отсутствие реакции на свет), кольцо Фоссиуса на передней капсуле хрусталика (отпечаток пигментной каймы радужки), парез или паралич цилиарной мышцы (нарушена аккомодация), травматическая катаракта, вывихи и подвывихи зрачка, кровоизлияния в хориоидею, на сетчатке – берлиновское помутнение и/или кровоизлияния, её разрывы, отслойка (может произойти в отдаленные сроки).

При контузии придаточных частей глаза могут быть кровоизлияния под кожу век и конъюнктиву: **СИМПТОМ ОЧКОВ**





# Непроникающие ранения

**Бывают** с наличием или отсутствием инородных тел.

**Появляются** ощущение инородного тела, слезотечение, светобоязнь, невозможность открыть глаз.

**При объективном обследовании** видны инородные тела век, роговицы или конъюнктивы, поверхностная и глубокая инъекция глазного яблока.

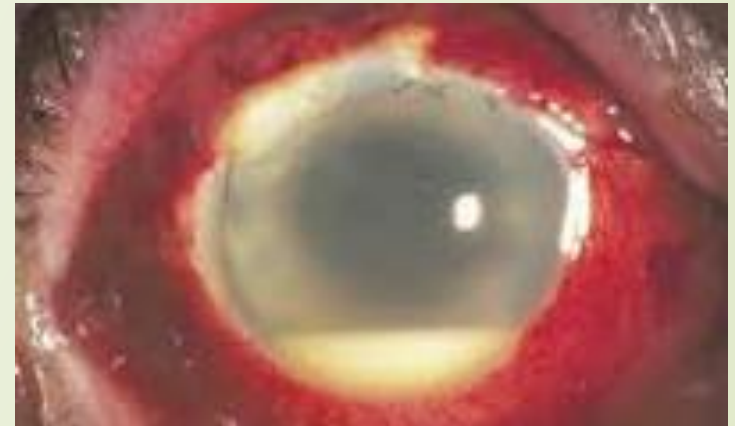
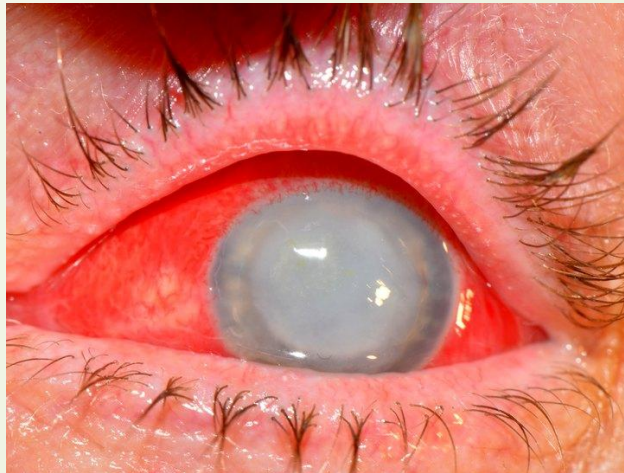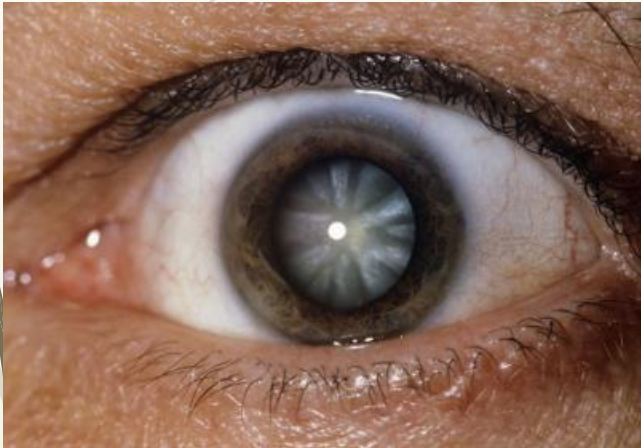
# Абсолютные признаки проникающего ранения

- наличие сквозной раны в наружной оболочке глаза;*
- наличие сквозной раны в наружной оболочке глаза;*
- выпадение внутренних оболочек глаза;*
- выпадение внутренних оболочек глаза;*
- наличие инородного тела в глазу наличие инородного тела в глазу*


Также косвенными признаками являются мелкая или глубокая передняя камера, неправильная форма зрачка, отрыв радужки, гипотония глаза, гемофтальм

# Осложнения проникающих ранений:

Травматическая катаракта



Эндодальмит

- 
- **эндофтальмит** – воспаление стекловидного тела гнойного характера, 60-80 процентов случаев приводят к слепоте. Наблюдается общее недомогание, лихорадка, глаз гипотоничен, веки и конъюнктивы отечны и гиперемированы, за хрусталиком – абсцесс стекловидного тела желто-серого цвета.
  - **Панофтальмит** во всех случаях приводит к слепоте и опасен для жизни больного. Это воспаление всех оболочек глаза, быстро переходит на орбиту и воспалительный процесс может распространяться на головной мозг. Инфекция проникает в момент травмы или уже после неё. Самым распространенным возбудителем является стафилококк. Сначала возникает гнойный иридоциклит, затем формируется абсцесс стекловидного тела, потом в процесс вовлекается сетчатка, сосудистая и фиброзная оболочки глаза. В передней камере гной, за ней ничего не просматривается, роговица и веки отечны, появляется экзофтальм.
  - **Симпатическая офтальмия** – вялотекущее воспаление негнойного характера на неповрежденном глазе при проникающем ранении второго глаза. Чаще развивается через 1-2 месяца после травмы. Протекает в виде иридоциклита или нейроретинита. Первые признаки – незначительная инъекция сосудов конъюнктивы, небольшая болезненность, светобоязнь. Затем появляются симптомы иридоциклита, гипертензия сменяется гипотонией, а затем субатрофией глаза.

# Обследование пациента с травмой

## Глаза

**внешний осмотр** – зачастую заметны повреждения в виде ран, кровотечений, инородных тел. Возможен отек, гематомы век, экзофтальм или эндофтальм

**определение остроты зрения** – при многих травмах снижена из-за отсутствия полной прозрачности оптических сред глаза

**периметрия** - определение чувствительности роговицы (при многих травмах и ожогах снижена)

определение внутриглазного давления – возможна как гипертензия, так и гипотензия

**осмотр в проходящем свете** – видны инородные тела или повреждения, связанные с травмой

**выворот верхнего века**, чтобы не пропустить находящиеся на слизистой инородные тела

**биомикроскопия** с окрашиванием роговицы флуоросцеином

**гониоскопия** проводится для осмотра угла передней камеры и диагностики повреждений цилиарного тела и радужки

**офтальмоскопия** прямая и непрямая, а также при помощи линзы Гольдмана помогает определить такую патологию, как контузия сетчатки, внутриглазные инородные тела, отслойка сетчатки

**рентгенография** орбиты и черепа в двух проекциях - рентгенография с использованием протеза Балтина-Комберга для определения местонахождения внутриглазного инородного тела

**компьютерная томография** орбиты и глаза для определения наличия рентгеннегативных инородных тел

**УЗИ глаза** помогает определить состояние внутренних оболочек и сред глаза, а также месторасположение и количество инородных тел

**флуоресцентная ангиография** показана для выявления участков, которые необходимо отграничить при помощи лазерной коагуляции сетчатки.

**общеклинические анализы** крови, мочи, сахар, кровь на RW, ВИЧ-инфекцию, HBs-антиген - консультации травматолога, нейрохирурга, терапевта



# Лечение

**Легкая контузия глазницы** в большинстве случаев требует амбулаторного лечения, но осмотр врача-офтальмолога обязателен. Сразу после травмы необходимо приложить холод на область повреждения, закапать дезинфицирующие капли (можно обычный альбуцид), при сильных болях принять обезболивающее и обратиться в ближайший травмпункт. Врач уже может назначить гемостатические препараты внутрь или внутримышечно (этамзилат или дицинон), а также препараты кальция, йода и улучшающие трофику (эмоксипин укол внутримышечно или парабульбарно - под глаз).


В более тяжелых случаях случаях требуется строгий постельный режим. При любых повреждениях целостности тканей обязательно введение противостолбнячной сыворотки и/или анатоксина.



**Раны век** подлежат хирургической обработке с накладыванием швов и при повреждении слезного канальца в него вставляется зонд Полака.


**Инородные тела роговицы** при их поверхностном расположении подлежат удалению в условиях приемного покоя с последующим назначением антибактериальных капель и мазей. При этом после местного обезболивания извлекают инородное тело и окалину вокруг него при помощи инъекционной иглы.

**При контузиях глазного яблока** лечение может быть консервативным и оперативным. Обязательным является постельный режим и холод на область травмы. Назначают следующие группы препаратов: гемостатические (останавливают кровотечение), антибактериальные (антибиотики местного и общего действия), диуретики (уменьшают отек тканей), противовоспалительные (нестероидные и гормональные), физиотерапевтическое лечение (УВЧ, магнитотерапия). Хирургическому лечению подлежат разрывы склеры и сетчатки, вторичная глаукома, травматическая катаракта).



# Ранения век. Правила первичной хирургической обработки (ПХО).

- - Не допускать иссечения тканей ( иссекаются только нежизнеспособные ткани).
- - Необходимо восстанавливать нижний слезный каналец при отрыве нижнего века ( лигатура в слезных канальцах )
- - Послойное ушивание век 8-образным швом.
- - Обязательная иммобилизация век – закрытая глазная щель (на швах или в результате сшивания век - блефароррафия)



**При проникающих ранениях** : закапывают капли с антибиотиками (Флоксал, Тобрекс и др.), накладывают стерильную биную повязку, транспортировка производится в положении полулежа, при необходимости обезболивают (местное или общее), вводят противостолбнячный анатоксин или сыворотку, внутримышечно или внутривенно – антибиотики широкого спектра действия (пенициллины, цефалоспорины, макролиды и др.). В стационаре в зависимости от вида и степени травмы производят оперативное лечение. Это может быть ревизия раны и первичная хирургическая обработка, удаление внутриглазных инородных тел, профилактика разрывов сетчатки при их угрозе (склеропломбаж, лазерная коагуляция), удаление инородных тел, имплантация интраокулярной линзы при травматической катаракте. В тяжелых случаях решают вопрос об энуклеации глазного яблока в течение 1-2 недель после травмы.