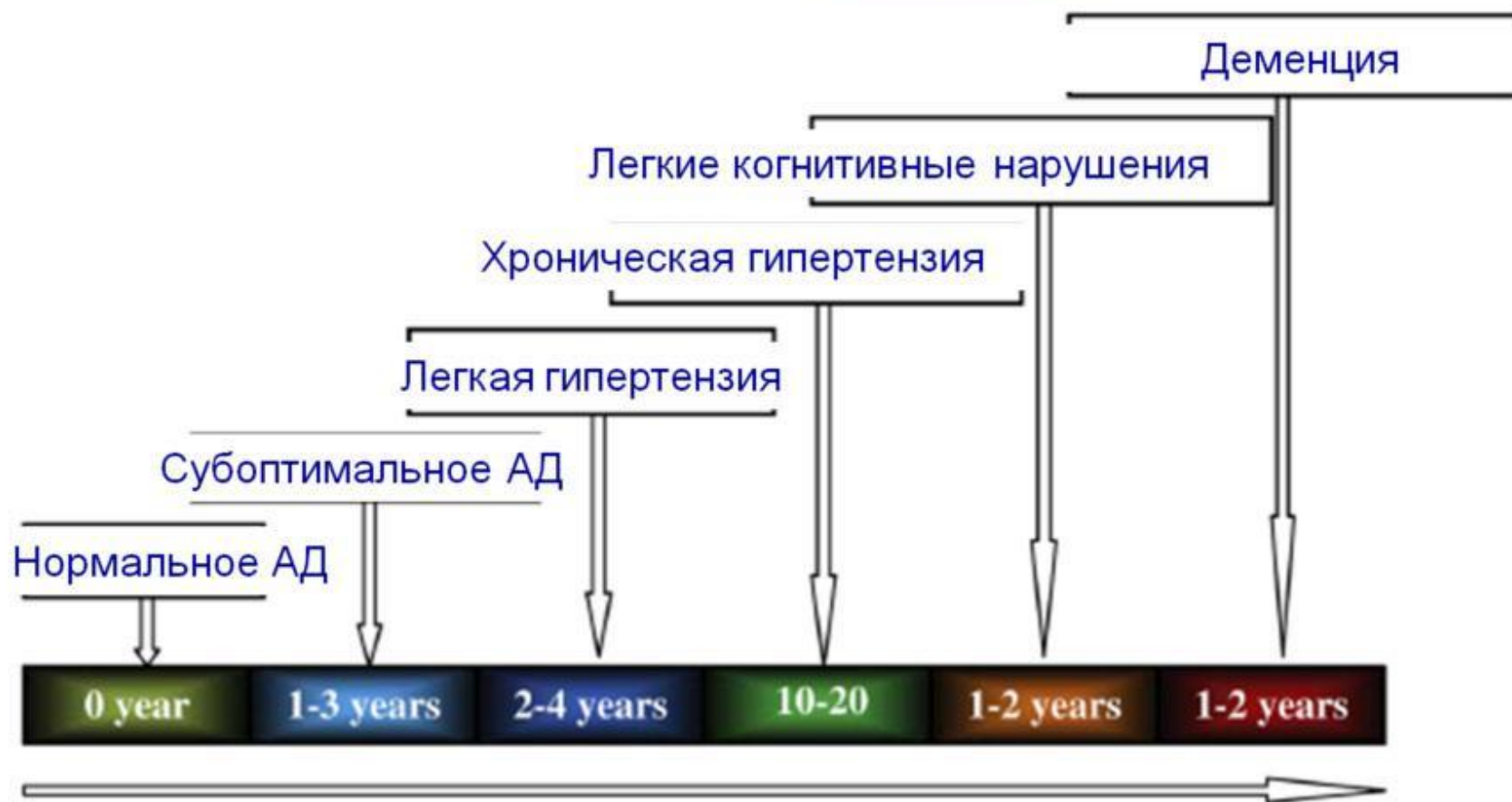


Континуум «гипертензия - деменция»



Одним из органов-мишеней артериальной гипертензии (АГ) является головной мозг, а именно его сосудистая система и вещество. На фоне АГ возможно развитие их морфологических изменений, а также патологическое изменение мозгового кровотока.

Влияние АГ на сосудистую систему мозга. Прогрессирующая артериальная гипертензия может стать причиной деструктивных изменений сосудов микроциркуляционного русла и мозговых артерий: плазмо- и геморрагий в их стенки, первичного некроза миоцитов средней оболочки. Следствием этого становятся гипертонические облитерации и стенозы артерий, образование перегибов сосудов, потеря ими тонуса. Возможно патологическое удлинение и извитость экстрацеребральных артерий, истончение их стенок, гипертрофия средней оболочки. Экстракраниальные сосуды также деформируются, в них могут образовываться фиброзные бляшки.

Влияние АГ на вещество головного мозга.

Патологические процессы, сопровождающие артериальную гипертензию, приводят к поражению белого вещества и к развитию гипертонической энцефалопатии. В глубоких отделах головного мозга могут наблюдаться как диффузные, так и мелкоочаговые изменения. Лакуны обычно локализируются в белом веществе, присутствующем в лобной и теменной долях, мосту мозга, зрительном бугре, хвостатом ядре. Указанные патологические изменения могут не сопровождаться какими-либо симптомами. В то же время поражение головного мозга нередко предваряет развитие сосудистой деменции. У некоторых больных возможно нарушение части когнитивных функций. При артериальной гипертензии происходит развитие персистирующего отека и разрежение тканей мозга в перивентрикулярной области (лейкоареоз). Подобные изменения подобны естественному процессу старения головного мозга, сопровождающемуся уменьшением его массы, расширением и углублением борозд и т. д.

Изменение мозгового кровотока

При длительном течении АГ наблюдается сдвиг пределов диапазона ауторегуляции мозгового кровообращения в сторону более высоких показателей артериального давления. Так, если у здоровых людей нижняя граница ауторегуляции составляет 50–70 мм рт. ст., то у гипертоников – 110–120 мм рт. ст. Из-за этого даже незначительное снижение кровяного давления может усугубить перфузионные нарушения и вызвать нарастание неврологических расстройств. Зоны мозговой гипоперфузии могут расширяться при проведении неадекватной антигипертензивной терапии. Данное явление может наблюдаться как у пациентов с признаками церебрального поражения, так и при отсутствии неврологической симптоматики.