

Фурункул и карбункул лица. Рожистое воспаление лица. КЛИНИКА, ДИАГНОСТИКА И ЛЕЧЕНИЕ.

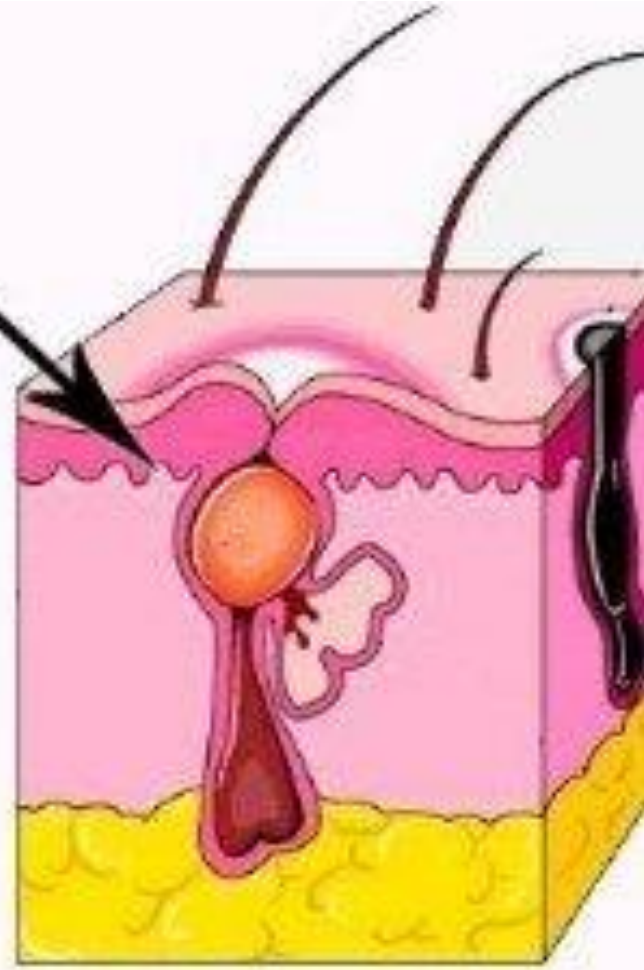
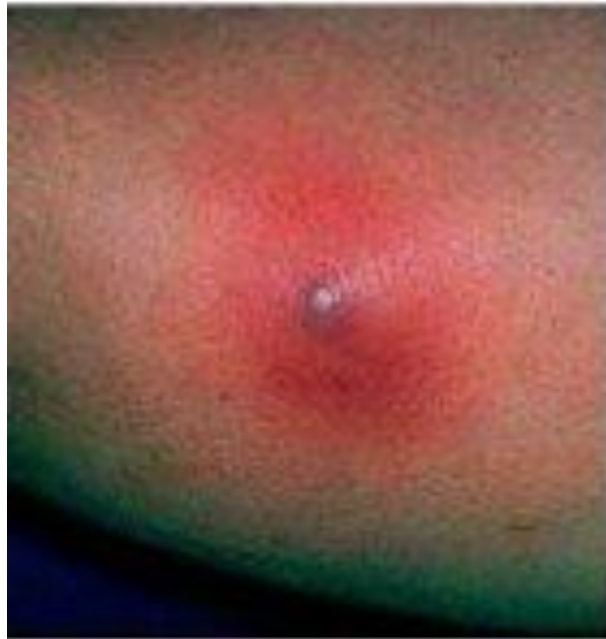

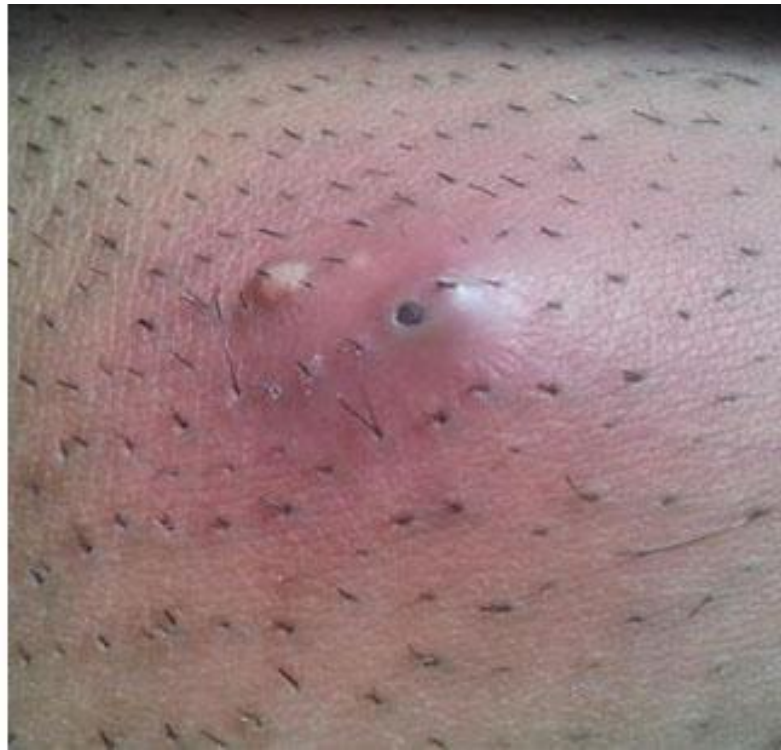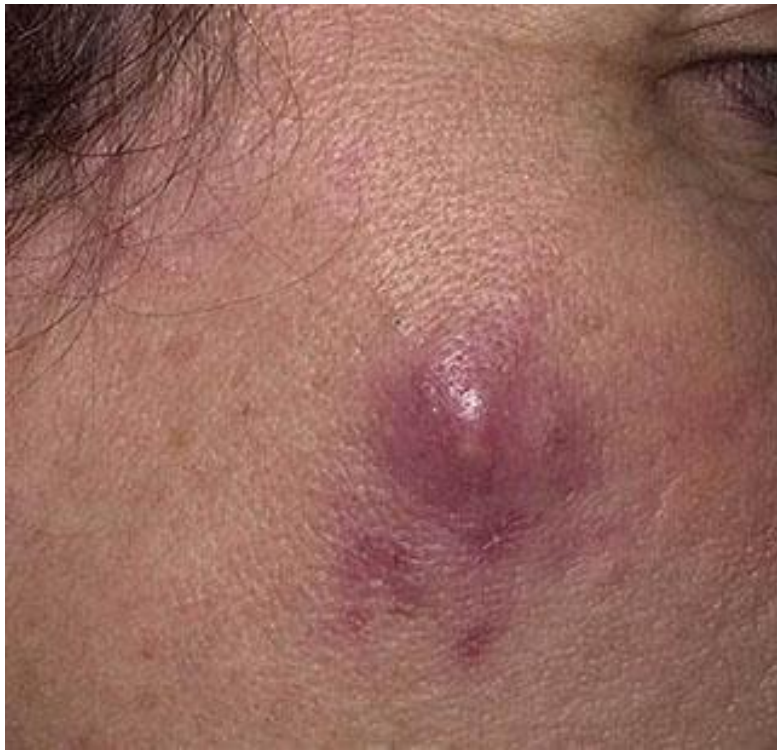Фурункул — острое гнойно-некротическое воспаление волосяного фолликула и окружающей соединительной ткани.

- Заболевание наблюдается чаще у лиц молодого возраста. По данным С. М. Курбангалеева и соавт., фурункулы у 64,2%, карбункулы у 15,1% больных локализуются на лице. Большое влияние на распространение заболевания оказывают климатические, профессиональные и бытовые факторы.



Фурункул






ЭТИОЛОГИЯ И ПАТОГЕНЕЗ.

- Возбудителем заболевания чаще всего является золотистый, реже белый стафилококк. Особенно большое значение в возникновении фурункулов имеет инфицирование волосяного фолликула, сальной железы и окружающих их тканей через выводные протоки и участки кожи с поврежденным эпидермисом. Инфицирование возникает в случаях нарушения целостности эпидермиса при ссадине, порезе во время бритья.






К ПРЕДРАСПОЛАГАЮЩИМ ФАКТОРАМ В ВОЗНИКНОВЕНИИ ФУРУНКУЛОВ ЛИЦА ОТНОСЯТ ЗАГРЯЗНЕНИЕ КОЖИ МАЗУТОМ, МАШИНЫМ МАСЛОМ ИЛИ ГРУБЫМИ ЧАСТИЦАМИ ПЫЛИ (ИЗВЕСТЬ, ЦЕМЕНТ, УГОЛЬ).

ФАКТОРАМИ, ПРЕДРАСПОЛАГАЮЩИМИ К ВОЗНИКНОВЕНИЮ ФУРУНКУЛОВ, МОГУТ БЫТЬ ТАКЖЕ НЕБЛАГОПРИЯТНЫЕ МЕТЕОРОЛОГИЧЕСКИЕ УСЛОВИЯ, ОХЛАЖДЕНИЕ, ПЕРЕГРЕВАНИЕ ОРГАНИЗМА, НАРУШЕНИЯ НЕРВНОЙ, ЭНДОКРИННОЙ СИСТЕМ, АВИТАМИНОЗ, ИНТОКСИКАЦИЯ. ОСОБОЕ ЗНАЧЕНИЕ В ВОЗНИКНОВЕНИИ ЗАБОЛЕВАНИЯ ИМЕЕТ НАРУШЕНИЕ УГЛЕВОДНОГО ОБМЕНА. УСТАНОВЛЕНО, ЧТО БОЛЕЕ 20% БОЛЬНЫХ САХАРНЫМ ДИАБЕТОМ СТРАДАЮТ ФУРУНКУЛЕЗОМ. ЧАСТЫЕ РЕЦИДИВЫ ОДИНОЧНЫХ ФУРУНКУЛОВ ОБУСЛОВЛЕНА СЕНСИБИЛИЗАЦИЕЙ КОЖИ К СТАФИЛОКОККОВОЙ ИНФЕКЦИИ. ТАКОЕ ТЕЧЕНИЕ ЗАБОЛЕВАНИЯ ОПРЕДЕЛЯЮТ КАК ФУРУНКУЛЕЗ.

Стадия	Характеристика
Инфильтративная стадия	<p>На поверхности кожи появляется инфильтрат – участок отека, покраснения и уплотнения. Он болезненный, постепенно увеличивается в размерах, достигая в среднем 1 – 3 см. Кожа вокруг инфильтрата тоже становится отечной и болезненной. Беспокоит чувство покалывания. Характерная особенность: инфильтрат всегда образуется вокруг волоса, так как стафилококки поражают в первую очередь волосяной фолликул, и размножаются внутри него. На этой стадии фурункула в обиходе часто употребляется фраза «чирей созревает».</p>
Гнойно-некротическая стадия	<p>Отмечается через 3 – 4 дня после возникновения первых симптомов фурункула. В центре инфильтрата появляется стержень, состоящий из гноя и отмерших тканей. Его конец выступает над поверхностью кожи в виде гнойничка.</p> <p>В определенный момент времени тонкий слой ткани, прикрывающий стержень, ломается, происходит выход гноя и отмершей ткани наружу. После этого наступает значительное улучшение. Все симптомы уменьшаются: отечность и покраснение начинают проходить, боли больше не беспокоят. В простонародье это состояние обозначают фразой «чирей прорвался».</p>
Стадия заживления	<p>После отторжения гноя рана, оставшаяся на месте фурункула, начинает заживать. Если фурункул был небольшим, то после заживления на коже не остается никаких признаков. Гнойники больших размеров оставляют после себя рубцы.</p>

Фурункулез — множественное, часто рецидивирующее возникновение фурункулов, возникающее, как правило, у ослабленных и истощенных больных, при наличии гипо- и авитаминозов.

Клиника. Фурункулы лица обычно локализуются в области губы, подбородка, носа, реже на коже лба и щек. В развитии фурункулов различают три стадии.



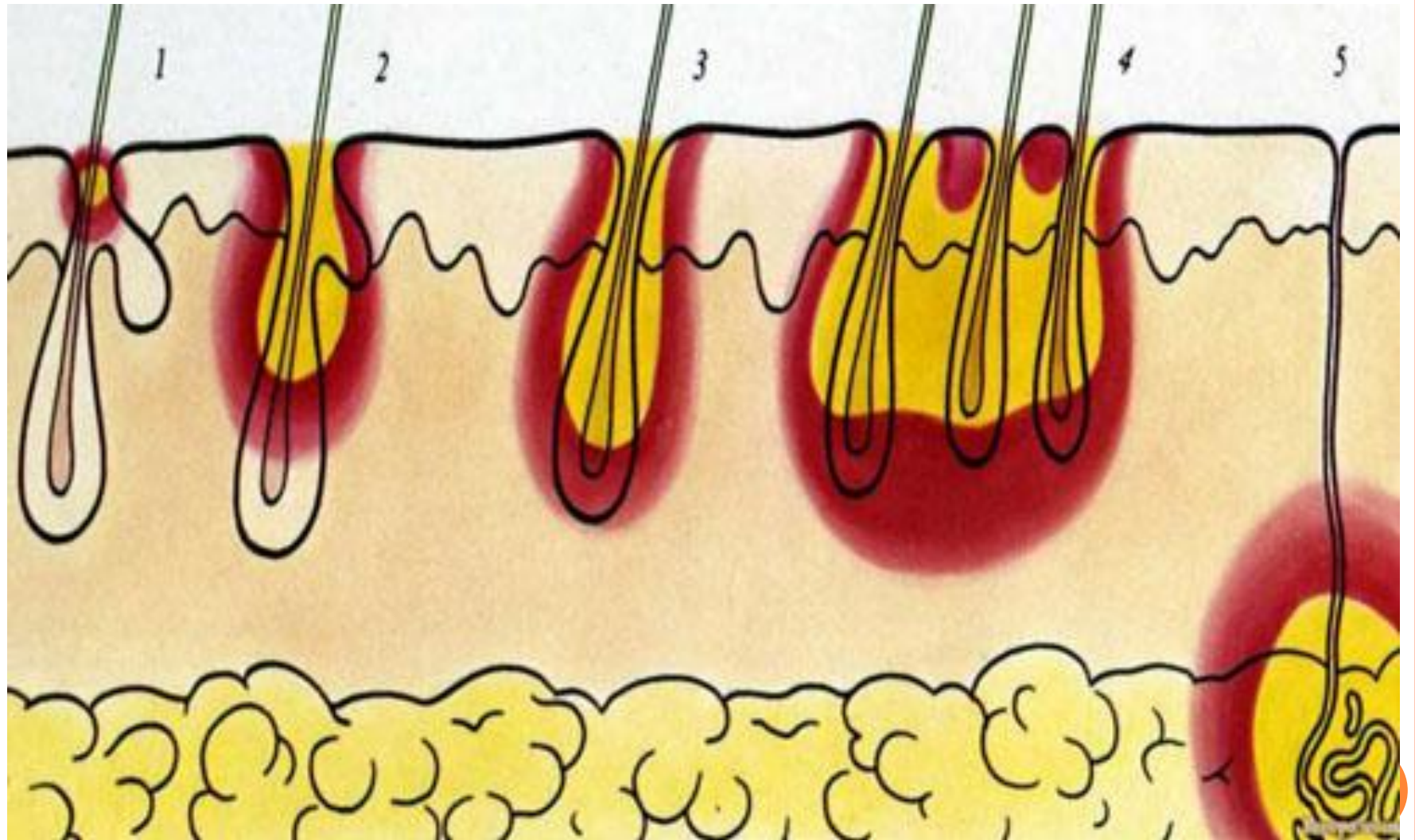
- Возникновению осложнений способствуют анатомо-топографи-ческие особенности этой области. Кожа лица отличается богатой васкуляризацией. В ней расположена густая венозная сеть, которая особенно выражена вблизи средней линии лица. Для лицевой вены характерна большая склонность в образовании тромбов и последующему гнойному их распаду с образованием метастазов. При тромбозе угловой вены направление тока крови в ней меняется и кровь устремляется из лицевой вены в вены глазницы, а затем в венозные системы головного мозга и его оболочек. Распространение бактериальных тромбов происходит не только по малому, но и по большому кругу кровообращения с формированием септических очагов.

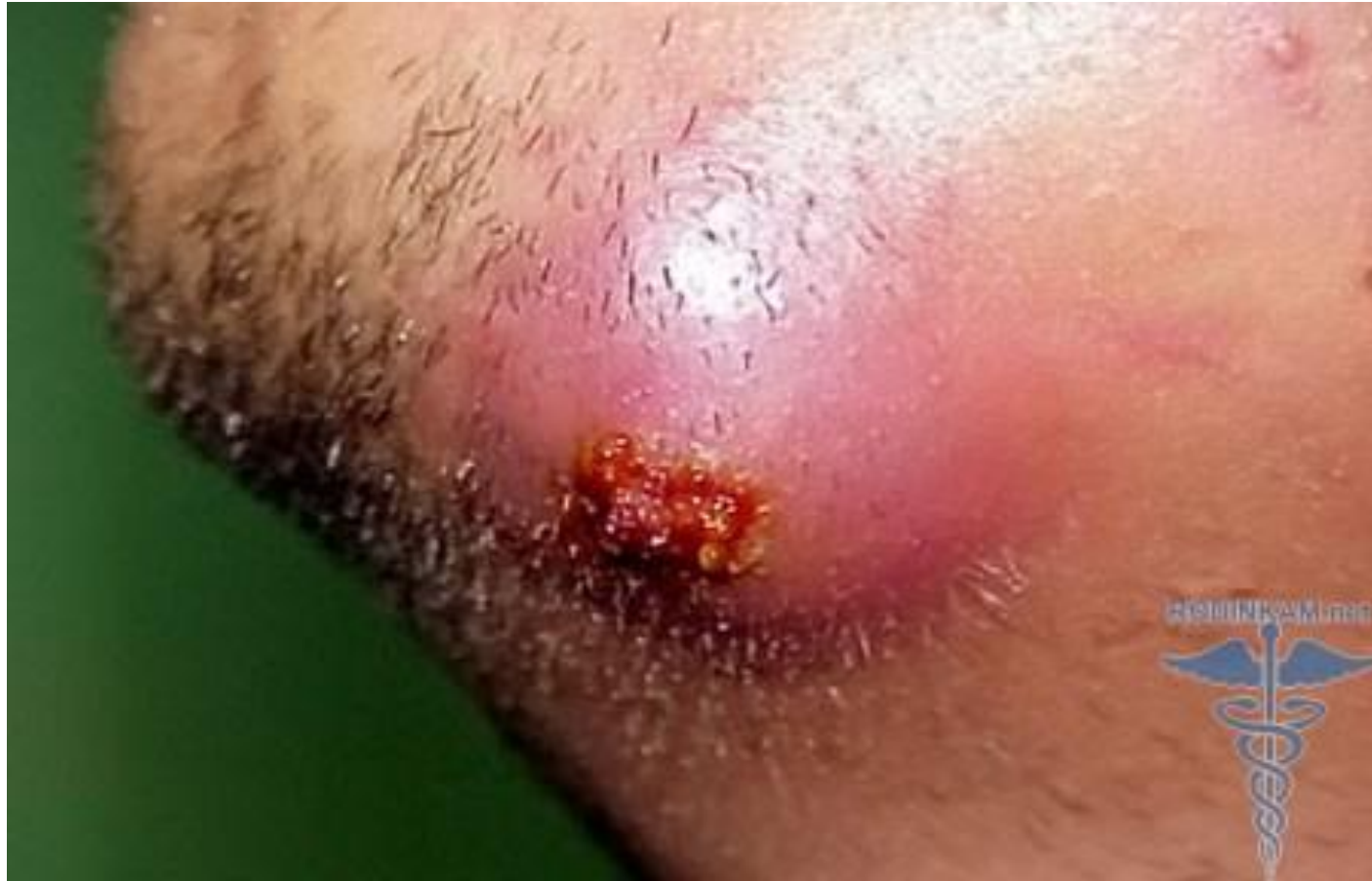

Фурункул лица может осложниться образованием карбункула, при котором одновременно поражается несколько волосяных фолликулов. В отличие от фурункула карбункул является разлитым гнойно-некротическим воспалением глубоких отделов кожи и подкожной жировой клетчатки. Этиология и патогенез карбункула такие же, как и фурункула. Карбункул чаще возникает у пожилых, истощенных больных.

Развитие карбункула, как и фурункула, начинается с образования пустулы. Однако при карбункуле быстро появляется плотный резко болезненный инфильтрат, распространяющийся не только на все слои кожи, но и подкожную жировую клетчатку. Кожа над инфильтратом имеет сине-багровую окраску. Для карбункула характерно появление нескольких гнойно-некротических «головок». Впоследствии в центральной части карбункула происходят размягчение и отторжение некротизированной ткани







Карбункулу лица, как правило, сопутствует региональный лимфаденит. Состояние больных тяжелое. Температура тела достигает 39—40 °С. Нередко наблюдается потрясающий озноб.

Имеют место и другие симптомы гнойно-резорбтивной лихорадки (выраженный лейкоцитоз, сдвиг лейкоцитарной формулы влево, резкое увеличение СОЭ, бледность кожных покровов).

- Карбункулы лица чаще, чем фурункулы, осложняются тромбофлебитом лицевых вен и тромбозом кавернозного синуса, септикопиемией и др. По наблюдениям С. Д. Сидорова у 5 % больных с фурункулами лица и у 40,8% больных с карбункулами лица возник тромбофлебит лицевых вен и тромбоз кавернозного синуса



АНТИБИОТИКИ, КОТОРЫЕ ПРИМЕНЯЮТ ДЛЯ ЛЕЧЕНИЯ ФУРУНКУЛОВ

Название	Применение
<ul style="list-style-type: none">• Пенициллины: ампициллин• амоксициллин• амоксиклав	Антибиотики из группы пенициллинов являются самыми старыми. Многие из них по-прежнему остаются эффективными против стафилококков и других микроорганизмов. Пенициллины – антибактериальные препараты широкого спектра действия.
<ul style="list-style-type: none">• Цефалоспорины: <u>цефазолин</u>• цефтриаксон• цефуроксим• цефотаксим	Обычно более эффективны по сравнению с пенициллинами. Эти антибиотики назначаются чаще всего, так как обладают относительно невысокой стоимостью при выраженном эффекте. Выпускаются в виде порошков для разведения и инъекций.
Гентамицин	Достаточно мощный антибактериальный препарат, но имеет ряд противопоказаний. Ни в коем случае не может применяться у детей и беременных женщин. Выпускается в виде таблеток, растворов для инъекций и мазей. Местные формы (мази) имеют меньше противопоказаний.
Тетрациклин	Антибиотик широкого спектра действия. Эффективен против многих видов микроорганизмов. Может применяться для общей (в таблетках) и местной (в виде мази) терапии фурункулов.
Левомецетин	

МЕТОДЫ ЛЕЧЕНИЯ ФУРУНКУЛЕЗА:

Метод	Описание
УФ-терапия	Ультрафиолетовое излучение обладает антибактериальным действием, способствует регенерации тканей.
Лазеротерапия	<ul style="list-style-type: none">• Эффекты лазерного излучения: уничтожение болезнетворных микроорганизмов• улучшение кровообращения и регенерации кожи• уменьшение болей
Т-активин	Иммуностимулятор, способствует образованию и активации лейкоцитов – иммунных клеток. Лечение Т-активином проводится под строгим контролем врача.
Антистафилококковый иммуноглобулин	Иммуноглобулины – антитела, которые обеспечивают защиту организма от чужеродных антигенов. При фурункулезе применяют антитела, вырабатываемые против стафилококков. Лечение проводится под строгим контролем врача.
Интерферон	Лекарственный препарат, стимулирующий общие защитные силы организма.
Антибиотики	См. выше «Антибиотики, которые применяют для лечения фурункулов»
Ринолейкин	Лекарственный препарат, стимулирующий общие защитные силы организма.

МАЗИ ПРИ ФУРУНКУЛЕЗЕ

Гентамицин	<p>Описание: Мазь в тубиках, от 15 до 80 г. Гентамицин – антибиотик, эффективный при многих видах инфекций, в том числе стафилококковой.</p> <p>Способ применения: Наносить на места расположения фурункулов 2 – 3 раза в день. Обычно курс лечения продолжается 7 – 14 дней.</p>
Тетрациклин	<p>Описание: Тетрациклин – антибиотик широкого спектра действия. Эффективен против многих видов микроорганизмов, в том числе стафилококков. Выпускается в тубиках по 100 г.</p> <p>Способ применения 1. Наносить небольшое количество мази на места расположения фурункулов 2 – 3 раза в день.</p> <p>Способ применения 2. Делать повязки с тетрациклиновой мазью. Менять через каждые 12 – 24 часов.</p>
Левомецетин	<p>Описание. Левомецетин мощный антибиотик, оказывающий выраженный эффект при гнойных процессах. Выпускается для местного кожного применения при фурункулезе в виде линимента (густая масса наподобие мази). Продается в тубиках по 25 и 30 г, в банках по 25 и 60 г.</p> <p>Способ применения: Делать повязки с левомецетиновым линиментом, менять раз в день.</p>

Левомеколь	<ul style="list-style-type: none">• Активные вещества: левомецетин – антибактериальное средство, активное при гнойных инфекциях• метилурацил – лекарственное средство, стимулирующее регенерацию тканей <p>Описание. Левомеколь не только обладает выраженными антибактериальными свойствами, но и стимулирует регенерацию тканей. Поэтому его применяют при больших вскрывшихся фурункулах для скорейшего очищения и заживления.</p> <p>Способ применения: Пропитать мазью стерильную марлевую салфетку и наложить ее на рану. Наложить повязку. Осуществлять перевязки ежедневно.</p>
Синтомицин	<p>Описание. Синтомицин – антибиотик, который по своей химической структуре сильно напоминает левомецетин. Выпускается также в виде линимента, в банках по 25 г.</p> <p>Способ применения. Нанести линимент на область расположения фурункула. Наложить поверх повязку. Производить перевязки ежедневно.</p>
Димексид	<p>Описание. Медицинский препарат, относящийся к группе нестероидных противовоспалительных средств (НПВС). Устраняет воспаление, болезненность.</p> <p>Способ применения: Смочить димексидом стерильную марлевую салфетку. Приложить к месту расположения фурункула, наложить повязку. Делать перевязки ежедневно.</p>

ЭФФЕКТИВНОСТЬ ИХТИоловой мАЗИ в ЛЕЧЕНИИ фурунКуЛЕЗА

Ихтиоловая мазь – это мазь, приготовленная на основе активного компонента ихтиола. Он обладает противовоспалительным, антисептическим и обезболивающим действием. Ихтиоловая мазь широко применяется при лечении фурункулов.

Антибактериальные свойства ихтиоловой мази распространяются на все штаммы стрептококков и стафилококков.

Выраженный обезболивающий и противовоспалительный эффект ихтиоловой мази проявляются через несколько часов после ее нанесения на поверхность фурункула.

Способ применения ихтиоловой мази при фурункулезе

На поверхность фурункула наносят необходимое количество ихтиоловой мази, так, чтобы она покрыла гнойник в виде лепешки. Сверху кладут ватный тампон и приклеивают его при помощи лейкопластыря. Смену тампона нужно осуществлять через каждые 8 часов. Примерно через сутки наступает улучшение.



КАК ПРОВОДИТСЯ ЛЕЧЕНИЕ ФУРУНКУЛА ПРИ САХАРНОМ ДИАБЕТЕ?

Сахарный диабет II типа (инсулиннезависимый)

Инсулин вырабатывается. Однако рецепторы клеток (белки, с которым соединяется вещество для проникновения внутрь) в органах и тканях либо не реагируют на него, либо их чувствительность понижена. Поэтому поступление глюкозы в клетки нарушено.

Назначаются две группы лекарственных средств:

Препараты, которые повышают чувствительность рецепторов клеток к инсулину и понижают всасываемость глюкозы из кишечника: Глюкофаж, Метформин.

Препараты, стимулирующие клетки поджелудочной железы синтезировать инсулин — например Гликлазид, Диабефарм, Манинил и другие

Сахарный диабет I типа (инсулинозависимый)


Поджелудочная железа либо не синтезирует инсулин, либо вырабатывает его в недостаточном количестве. В этом случае назначается заместительная терапия с подбором индивидуальной дозы.

Существуют инсулины, которые имеют разное действие по продолжительности: короткие, средние и длительные.

В идеале больной должен получать длительные и/или средние инсулины в течение суток. Таким образом достигается дозированное поступление инсулина в организм, которое имитирует нормальную работу поджелудочной железы.



КАРБУНКУЛ: ЛЕЧЕНИЕ И ПРОФИЛАКТИКА

- При отсутствии признаков интоксикации лечение проводится в амбулаторных условиях. В данном случае необходим комплексный подход, включающий:
 - лечение антибиотиками в сочетании с препаратами сульфаниламидного ряда;
 - обкалывание патологического очага антибиотиками;
 - физиотерапевтическое лечение, которое включает в себя УВЧ-терапию, УФО, а при необходимости – ВЛОК и УФОК;
 - обработку очага воспаления и накладывание антисептической повязки;
 - прием обезболивающих препаратов;
 - удаление карбункула хирургическим путем (если процесс достиг некротической стадии).
 - Профилактика карбункула проводится в следующих направлениях:
 - поддержание в постоянной чистоте белья;
 - правильная гигиена кожи;
 - своевременная обработка ран и других повреждений кожных покровов;
 - лечение стафилококковых инфекций;
 - правильное питание;
 - коррекцию веса.
- 

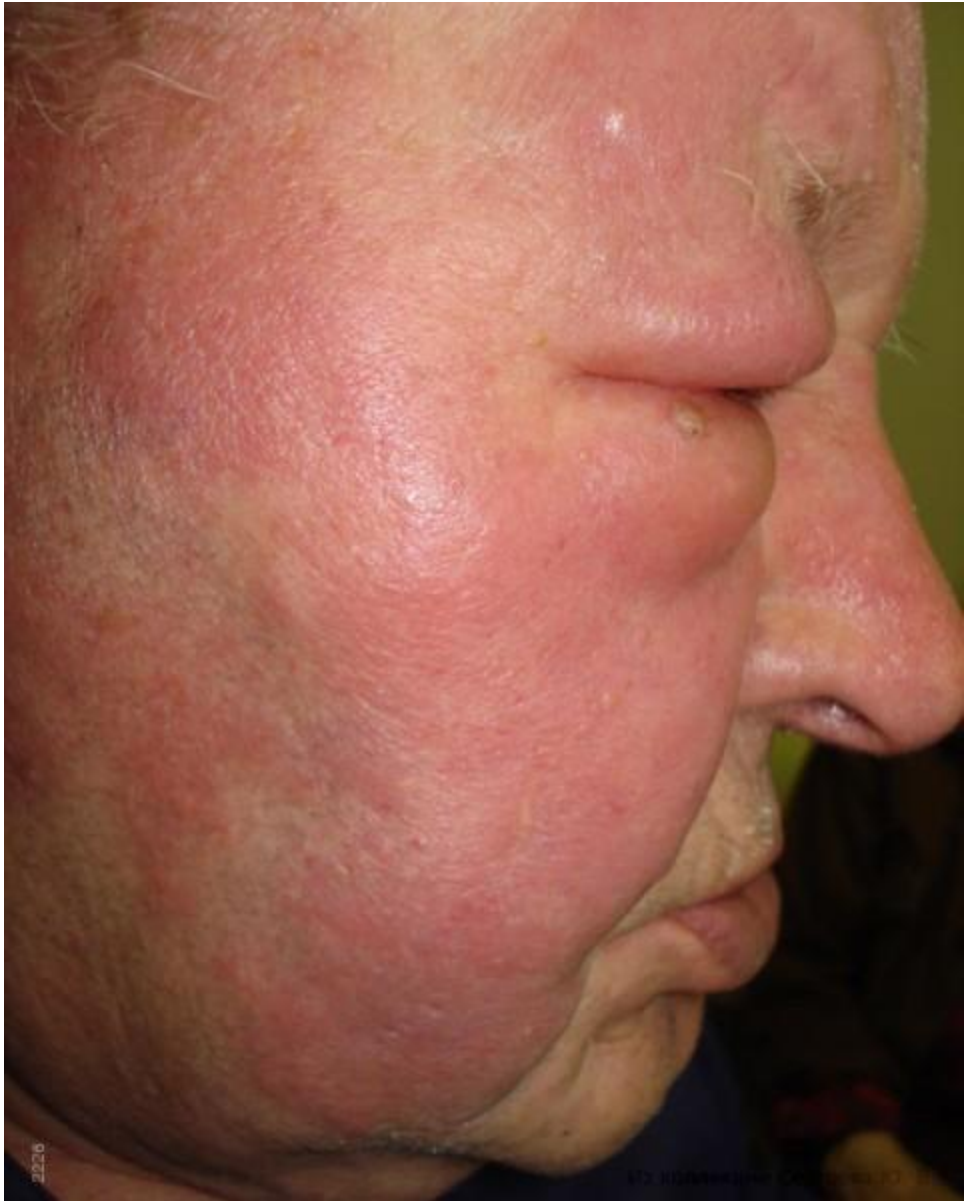ПРОФИЛАКТИКА ФУРУНКУЛОВ И КАРБУНКУЛОВ ЛИЦА — ЭТО ПРЕЖДЕ ВСЕГО ПРЕДОТВРАЩЕНИЕ ГНОЙНИЧКОВЫХ ЗАБОЛЕВАНИЙ КОЖИ, САНАЦИЯ ПОЛОСТИ РТА И НОСА, ЯВЛЯЮЩИХСЯ ОСНОВНЫМ РЕЗЕРВУАРОМ ПАТОГЕННЫХ СТАФИЛОКОККОВ В ОРГАНИЗМЕ ЧЕЛОВЕКА. ПРОФИЛАКТИКА РАЗВИТИЯ ОСЛОЖНЕННЫХ ФОРМ ТЕЧЕНИЯ ФУРУНКУЛА И КАРБУНКУЛА ЗАКЛЮЧАЕТСЯ В НЕДОПУЩЕНИИ ПОПЫТОК ВЫДАВЛИВАНИЯ ГНОЙНИЧКОВ НА ЛИЦЕ.



□ Рожа — инфекционно-аллергическая болезнь, протекающая с выраженной интоксикацией, высокой температурой тела и характерным местным воспалительным очагом серозно-геморагического характера с лимфангиитом и регионарным лимфаденитом.

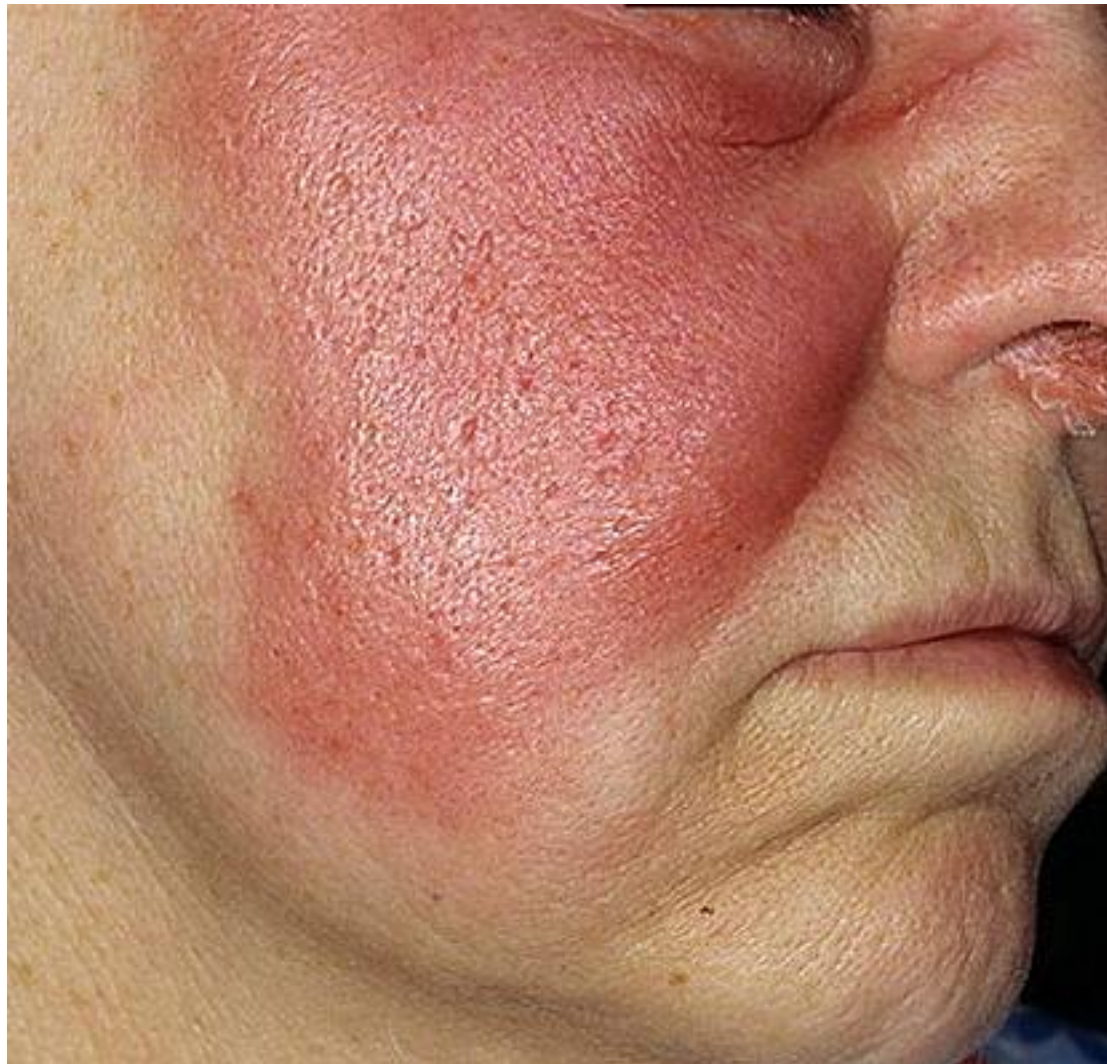□ Этиология и патогенез. Возбудителем рожи является бета-гемолитический стрептококк группы А. В результате вторичного инфицирования из местного воспалительного очага стали выделять стафилококки, кишечную палочку и другие микроорганизмы.





12226





Внедрение бета-гемолитического стрептококка происходит при поврежденной коже. Возбудитель заболевания размножается в лимфатических капиллярах дермы. Образующиеся экзо- и эндотоксины проникают в кровеносное русло, что приводит к выраженной интоксикации, которая проявляется ознобом и высокой температурой тела больного. В дерме и сосочковом слое кожи образуются иммунные комплексы. Из-за внутрисосудистого свертывания крови и нарушения целостности сосудистой стенки происходят тромбообразование и микрокровоизлияния. Возникает местный геморрагический синдром, приводящий к образованию в коже геморагий и пузырей с серозным и геморрагическим содержимым. Заболеванию рожей может способствовать аллергизация организма к стрептококку и его токсинам.

КЛИНИКА

- Для рожи характерно острейшее начало. Инкубационный период устанавливается лишь при посттравматической роже, он составляет 2—3 суток. Местный очаг на лице и волосистой части головы локализуется в 25%. Эритема и отек развиваются одновременно в виде эритематозного пятна, возвышающегося над поверхностью кожи. Чаще очаг имеет эритематозно-геморрагический и булезно-геморрагический характер. При локализации очага на лице суживаются глазные щели; очаг распространяется на щеки, лоб, веки, нередко на ушные раковины, волосистую часть головы. Поражению кожи сопутствует шейный лимфаденит. Возможно распространение очага и на слизистую оболочку ротоглотки. На лице очаг может формироваться с первых часов болезни.



Степень интоксикации организма зависит от тяжести заболевания. Температура тела повышается до 39—40 °С, появляется озноб. Местные осложнения при роже встречаются редко. Могут возникать нагноившаяся гематома, абсцесс, флегмона, сепсис.

Диагноз рожи ставят на основании осмотра. Принимается во внимание острейшее начало болезни, высокая температура тела, выраженная интоксикация, характерный местный очаг и лимфаденит с лимфангиитом.

Рожу следует дифференцировать от тромбоза вен лица, которому предшествует фурункул или карбункул.



ЛЕЧЕНИЕ

- Важным компонентом является антибактериальная терапия. При инфекции средней степени тяжести назначают феноксиметилпенициллин внутрь по 0,5 г 4 раза в сутки. Продолжительность лечения 14 дней. В острых случаях быстрый эффект дает внутривенное введение бензилпенициллина по 1 млн. ЕД 4 раза в сутки, курсовая доза — 48 млн. ЕД, затем его заменяют пероральными препаратами. В настоящее время для лечения рожи предложен антибиотик группы макролидов — рокситромицин в таблетках 0,3 г в сутки в 1 или 2 приема внутрь за 1 час до еды. При неприятных ощущениях в виде жжения, жара в ранние сроки применяются примочки с раствором фурацилина (1:5000), риванола (1:1000), при вскрытии пузырей проводят УФ-облучение, лазерную терапию. Большинство больных рожей лечится в амбулаторных условиях. Показанием к госпитализации является тяжелое течение болезни с выраженной интоксикацией.

