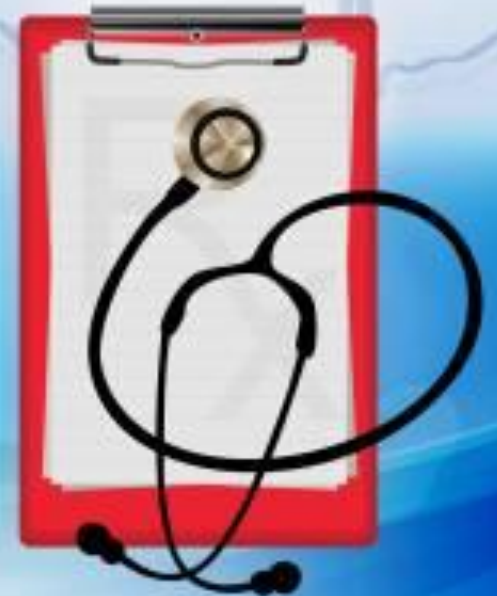
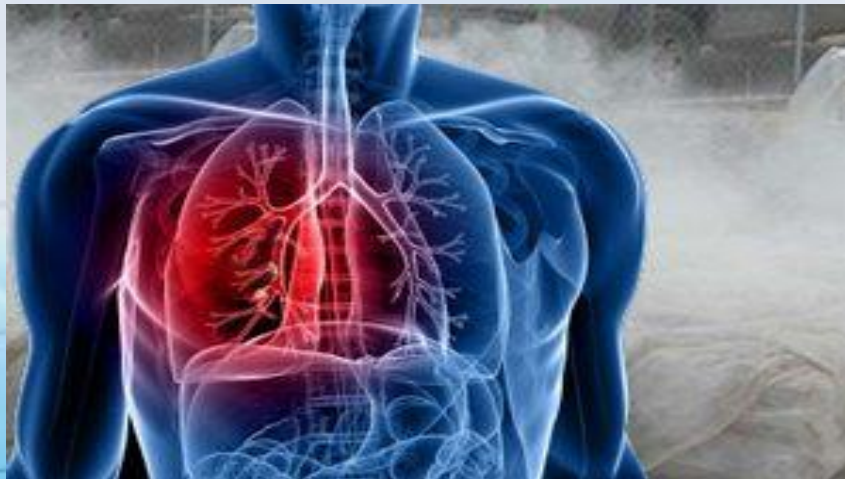
Қарағанды медицина колледжі

ПРОЦЕДУРТИКА ПӘНІ

Тақырыбы: Силикоз



Орындаған: III-І тобы
Тажина Бота

ЖОСПАР:



1. Силикоз туралы түсінік

2. Силикоз кәсіби ауру

3. Перкуссия

4. Бронхоскопиялық зерттеу

5. Клиникасы. Симптомдары

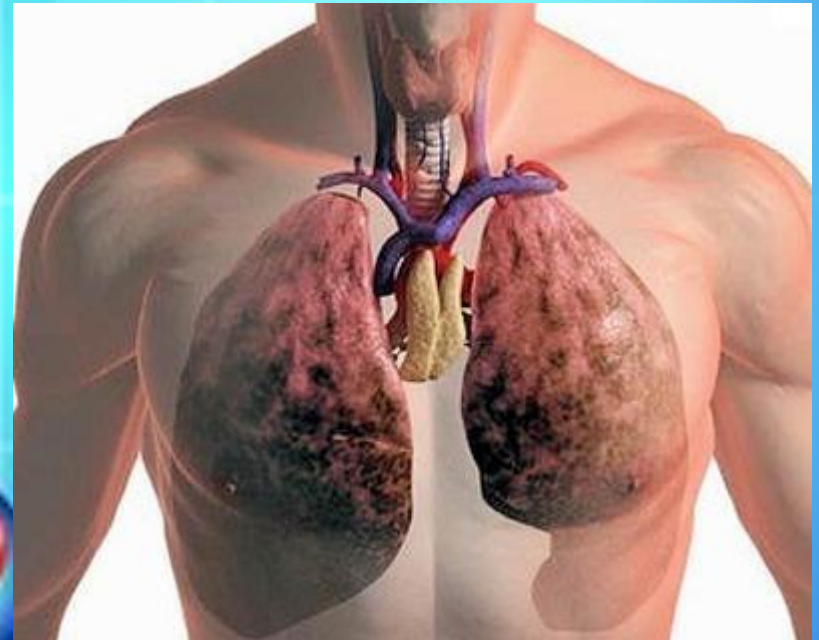
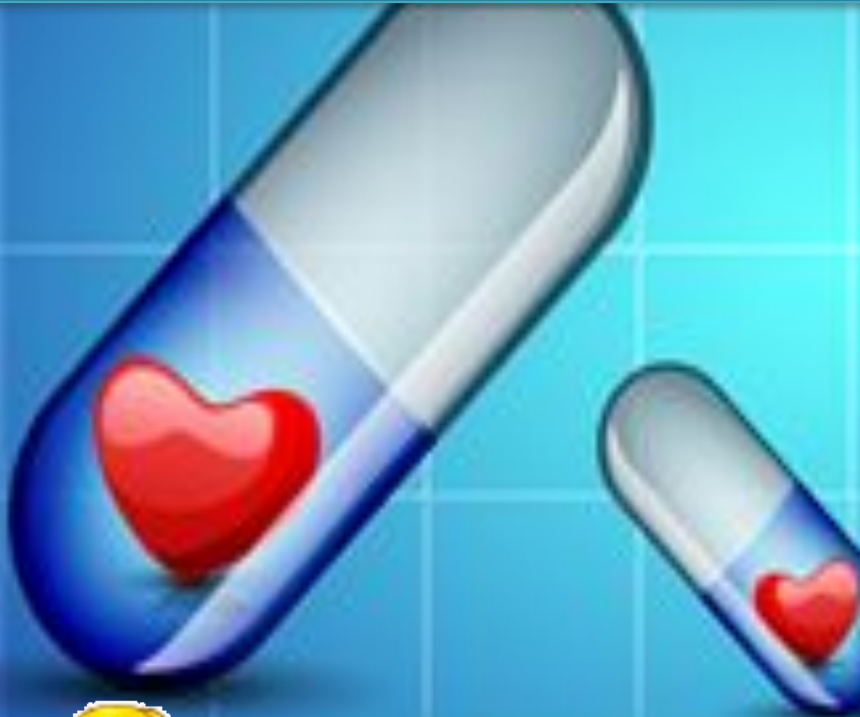6. Алдын алуы

7. Емі



Силикоз

Силикоз (латынша *silicium* — кремний) — өкпеде кремний қос тотығының жиналуынан дамидын сырқат. Силикоз — **пневмокониоздар** (грекше *pneumon* — өкпе және *konía* — шаң), өндірістік шаң-тозаңмен ұзақ уақыт тыныс алу нәтижесінде пайда болатын өкпе ауруларының бір түрі.

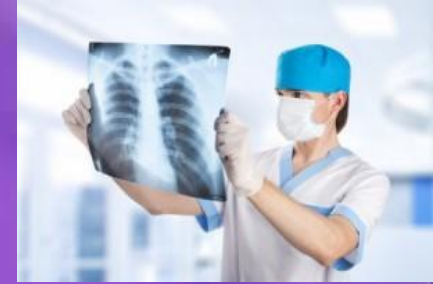
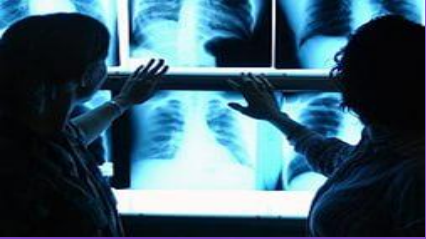
Силикоз-кәсіби ауру

БҰЛ АУРУ ТАУ-КЕН, КЕРАМИКА ӨНДІРІСІНДЕ, МЕТАЛЛ ҚҰЮ ЦЕХЫНДА, КӨМІР ӨНДІРУ САЛАСЫНДА ЖҰМЫС ІСТЕЙТІНДЕР АРАСЫНДА ЖИІ КЕЗДЕСЕДІ. АУРУДЫҢ ДАМУЫ ТЫНЫС ОРГАНДАРЫНА ТҮСКЕН ШАҢ-ТОЗАҢНЫҢ ТҮРІНЕ БАЙЛАНЫСТЫ. КВАРЦ ТОЗАҢДАРЫ ӨКПЕНІҢ АРАЛЫҚ ТІНІНДЕ ЖИНАЛЫП, СОЛ ЖЕРДЕ ҮДЕМЕЛІ ТҮРДЕ СКЛЕРОЗ ТУДЫРАДЫ. ӨКПЕГЕ ЖИНАЛҒАН КРЕМНИЙ ҚОС ТОТЫҒЫ ЕРІП, КРЕМНИЙ ҚЫШҚЫЛЫНА АЙНАЛАДЫ ДА, СОЛ ЖЕРДЕГІ ТІНДЕРГЕ ЗИЯНДЫ ӘСЕР ЕТЕДІ.



Клиникалық-рентгенология зерттеулер бойынша Силикоздың:



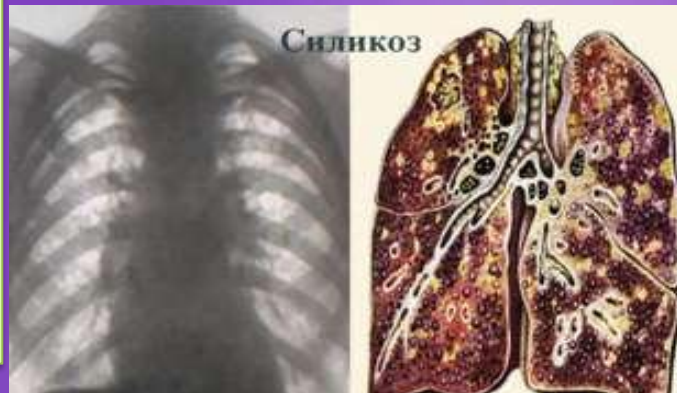Түйінді

Түйінді силикоз өкпеде диам. бірнеше мм-ден бірнеше см-ге дейін жететін сұр, қара сұр түсті түйіндердің пайда болуымен сипатталады. Бұл түйіндерді микроскоппен қарағанда, гиалинденген қатты дәнекер тіннен тұратыны көрінеді. Өкпе тіні бұл кезде тығыз, көп жері авасыз, серпімді болады.



Аралық (интерстициалды)

Силикоздың жиі кездесетіні — аралық түрі. Ол дәнекер тіннің бронхтар мен қан тамырлары айналасында, альвеоланың (өкпедегі кеңірдек тарамы) шетінде өсіп, жайылады.



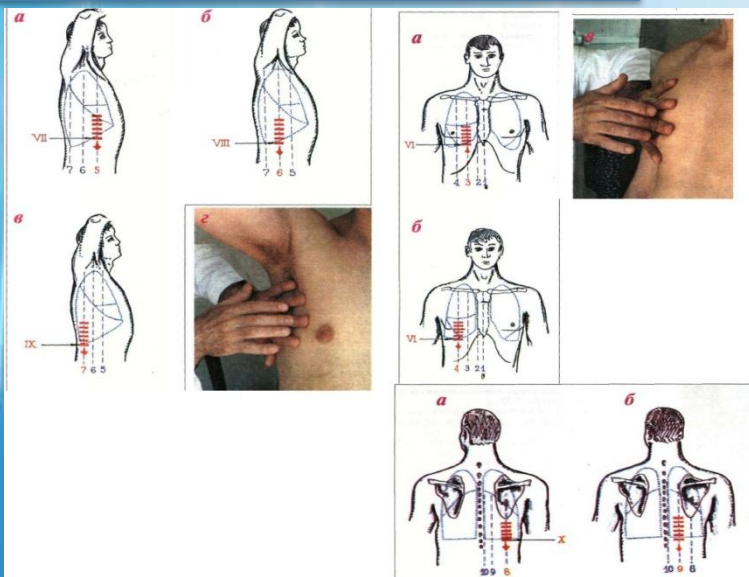
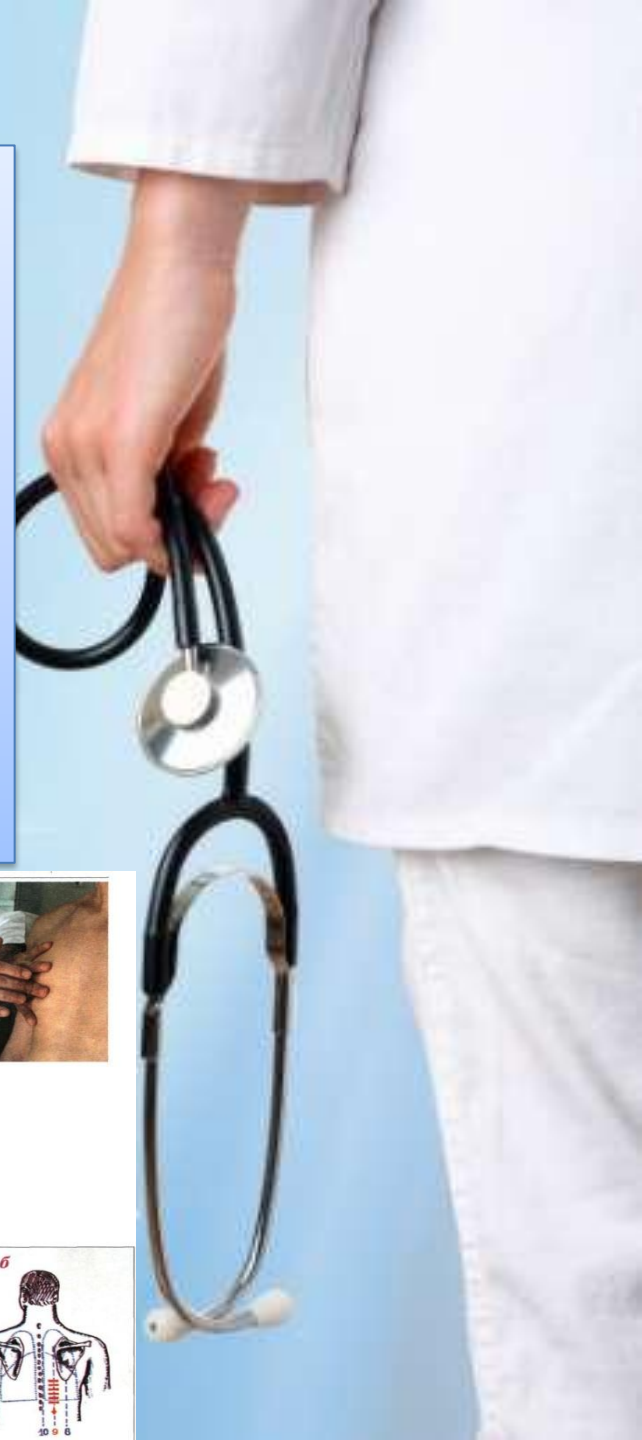Ісікті

Ісік тәрізді Силикоз өкпедегі түйіндердің бір-бірімен қосылып кетуі нәтижесінде ірі ошақтардың пайда болуымен сипатталады. Бұл түйіндер ыдырағанда өкпеде ірі қуыстар (каверна) түзіліп, оған стафилоккок, стрептококк (екіншілік инфекция) түскенде, өкпеде созылмалы қабыну дамиды.



ПЕРКУССИЯСЫ

Перкуссияны кеуденің оң бөлігінен бастап жасайды; плессиметр саусағын бұғана үсті шұңқырына, **бұғанаға** паралель қойып орташа күшпен оң және сол бөліктердің симметриялық аймақтарына перкуссия жасайды; осы әдіспен тікелей бұғаналар үстінен соққы түсіріледі; содан соң перкуссия **1, 2, 3** қабырғаралықтарға бұғана ортаңғы сызығы бойымен оң және сол бөліктердің симметриялық аймақтарын салыстыра отырып жасайды. Кеуде алдынан сол жақта перкуссия жүрек түсіне дейін жүргізіледі (**IV қабырға дейін**)



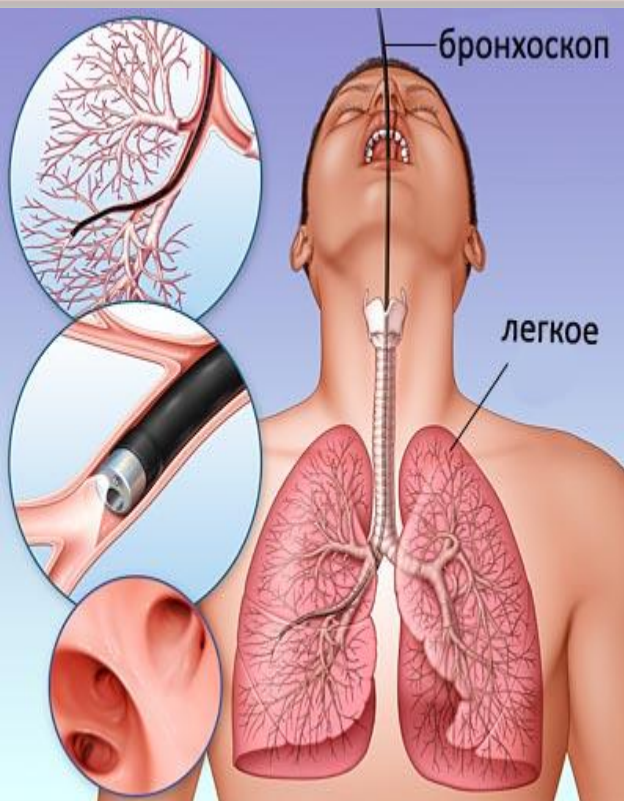Салыстырмалы перкуссиясының нәтижесі келесідей болуы патологиялық жағдайды айқындайды:



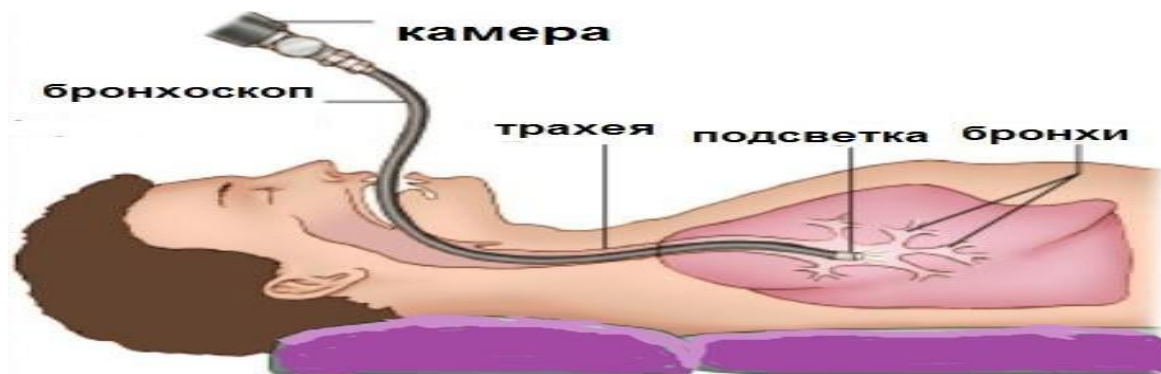
- ЕКІ ЖАҚТА АШЫҚ ӨКПЕЛІК САҚТАЛҒАН ДЫБЫС;
- БІР ЖАҒЫНДА ПЕРКУТОРЛЫҚ ДЫБЫС ТАРАЛЫП НЕМЕСЕ
- ШЕКТЕЛІП ТҰЙЫҚТАЛҒАН; ШЕКТЕЛГЕН АЙМАҚТА (ЖАУЫРЫН СЫЗЫҒЫ БОЙЫМЕН 6-7 Қ/А) ТҰЙЫҚТАЛҒАН ТИМПАНИКАЛЫҚ;
- ӨКПЕНІҢ БАРЛЫҚ АЙМАҒЫНДА КОРАПТЫ ДЫБЫС;
- БІР ЖАҒЫНДА ЖОҒАРЫДАН ТӨМЕН ҚАРАЙ ТИМПАНИКАЛЫҚ ДЫБЫС.



Бронхоскопиялық зерттеу:



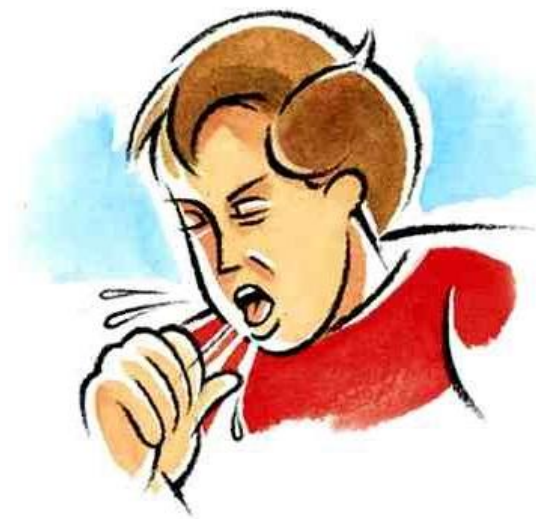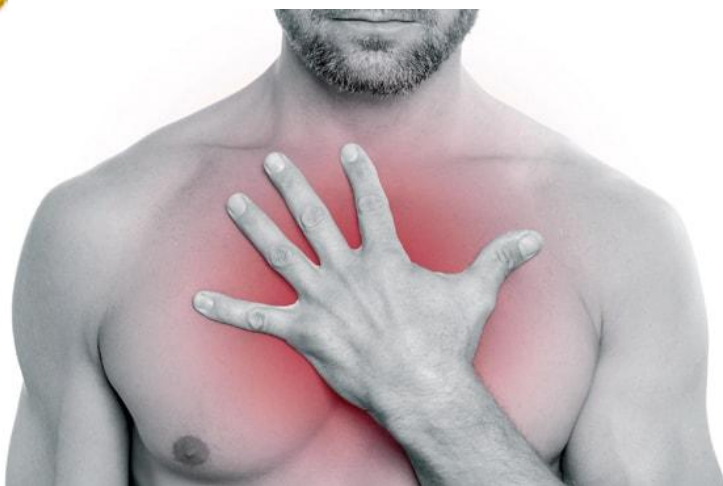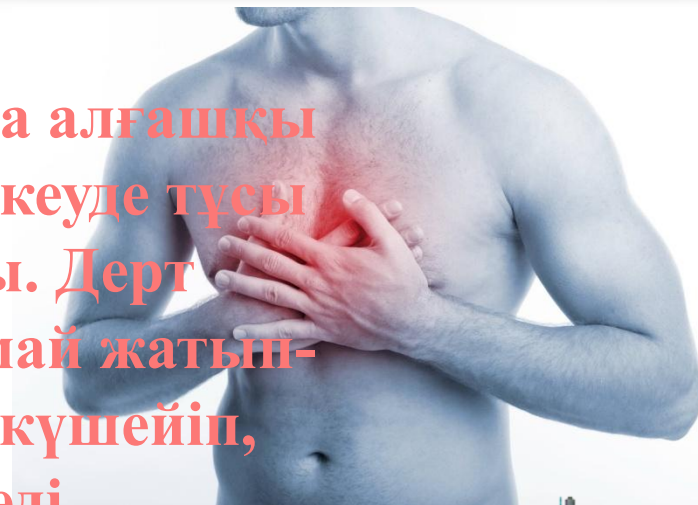
Бұл әдістің мәні зор, мысалы ол силикоз диагнозын нақтылай түседі. Бронхтардың кілегей қабаттарында көмір шаңының сіңіп қалғаны көрінеді. Туберкулезді бронхоаденит бронх туберкулезінің жылан көзді түрімен асқынған кезде бронхоскопияның тек диагностикалық емес, емдік те маңызы бар. Бронхоскопия кезінде, бронхтардың тесігінің қабынып тарылғаның, үлкейген лимфа түйіндерінің әсерінен қабырғаларының ретракциясын катаральды немесе іріңді эндобронхитті көруге болады.



Клиникасы:



Силикозбен ауырғанда алғашқы кезде науқас елтігеді, кеуде тұсы шаншып ауырады. Дерт асқынса адам қозғалмай жатып ақ елтігеді, жөтелуі күшейіп, қақырық түседі.

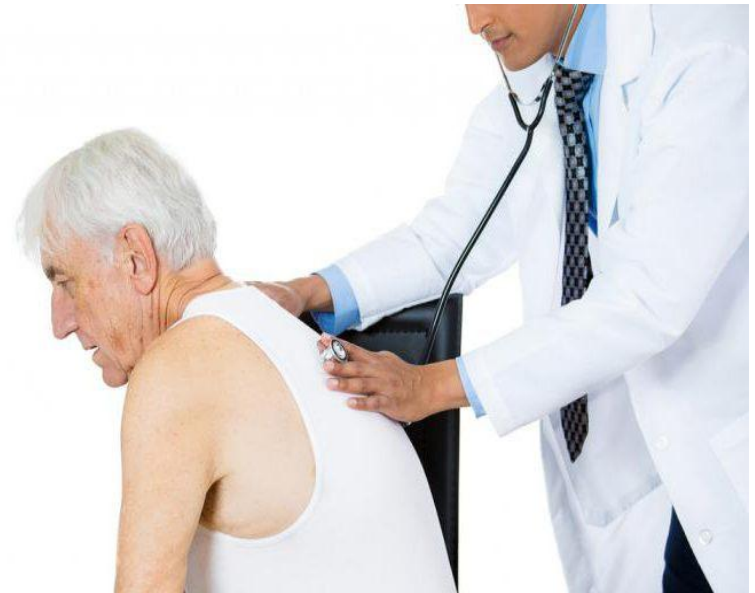




Аурудың алдын алу



Силикоз өте ауыр өтеді. Аурудың алдын алу шараларының ең бастысы — өнеркәсіп орнында шаң-тозанды белгілі мөлшерден асырмау, еңбек гигиенасын сақтау.



Емі:



- ✓ стероидтық гормондар,
- ✓ туберкулезге қарсы дәрі-дәрмектер қолдану,
- ✓ калориясы жоғары, құрамы белок пен витаминге бай тамақтар ішу,
- ✓ арнайы санаторийлерде емделу





№1 ТАПСЫРМА. СӨЙЛЕМДІ ТОЛЫҚТЫР

Силикоз (латынша *silicium* —)

перкуссия 1, 2, 3 қабырғаралықтарға бұғана ортаңғы сызығы бойымен оң және сол бөліктердің аймақтарын салыстыра отырып жасайды.

Бұл ауру ,
 жұмыс істейтіндер арасында жиі кездеседі.

Бронхоскопия кезінде, бронхтардың тесігінің қабынып тарылғаның, үлкейген лимфа түйіндерінің әсерәнен қабырғаларының ретракциясын катара болады.

Силикозбен ауырғанда алғашқы кезде науқас
 ауырады.

өкпенің аралық тінінде жиналып, сол жерде үдемелі түрде склероз тудырады