

# НАРУШЕНИЕ ФУНКЦИИ АВТОМАТИЗМА СИНУСОВОГО УЗЛА

Автоматизм - способность сердца вырабатывать импульс, вызывающие возбуждение. В норме наибольшим автоматизмом обладают клетки синусового узла, расположенные в правом предсердии.

Расстройства функции автоматизма могут быть обусловлены нарушениями выработки импульсов в синусовом узле или повышением автоматизма нижележащих центров.

Нарушения ритма, обусловленные расстройством образования импульсов в синусовом узле, называются **НОМОТОПНЫМИ**.

К ним относятся:

- синусовая тахикардия,
- синусовая брадикардия,
- синусовая аритмия
- проявления синдрома слабости синусового узла.

Нарушения ритма, обусловленные преобладанием автоматизма эктопических ритмов называются гетеротопными.

Которые в свою очередь делятся на:

- активные гетеротопии - если имеется значительное повышение возбудимости новых эктопических центров и эктопический импульс возникает раньше, чем очередной импульс из синусового узла, он как бы подавляет, «перебивает» основной синусовый ритм.
- пассивные гетеротопии - когда первично имеется уменьшение активности синусового узла или нарушение проведения синусовых импульсов по проводящей системе сердца, возникает замедление синусового ритма, в этих условиях может проявиться активность эктопических центров II и III порядка.
  - предсердный,
  - предсердно-желудочковый,
  - идиовентрикулярный (желудочковый) ритмы.

# СИНУСОВАЯ ТАХИКАРДИЯ (СТ) — УЧАЩЕНИЕ СЕРДЕЧНЫХ СОКРАЩЕНИЙ СВЫШЕ 90–100 В 1 МИНУТУ.

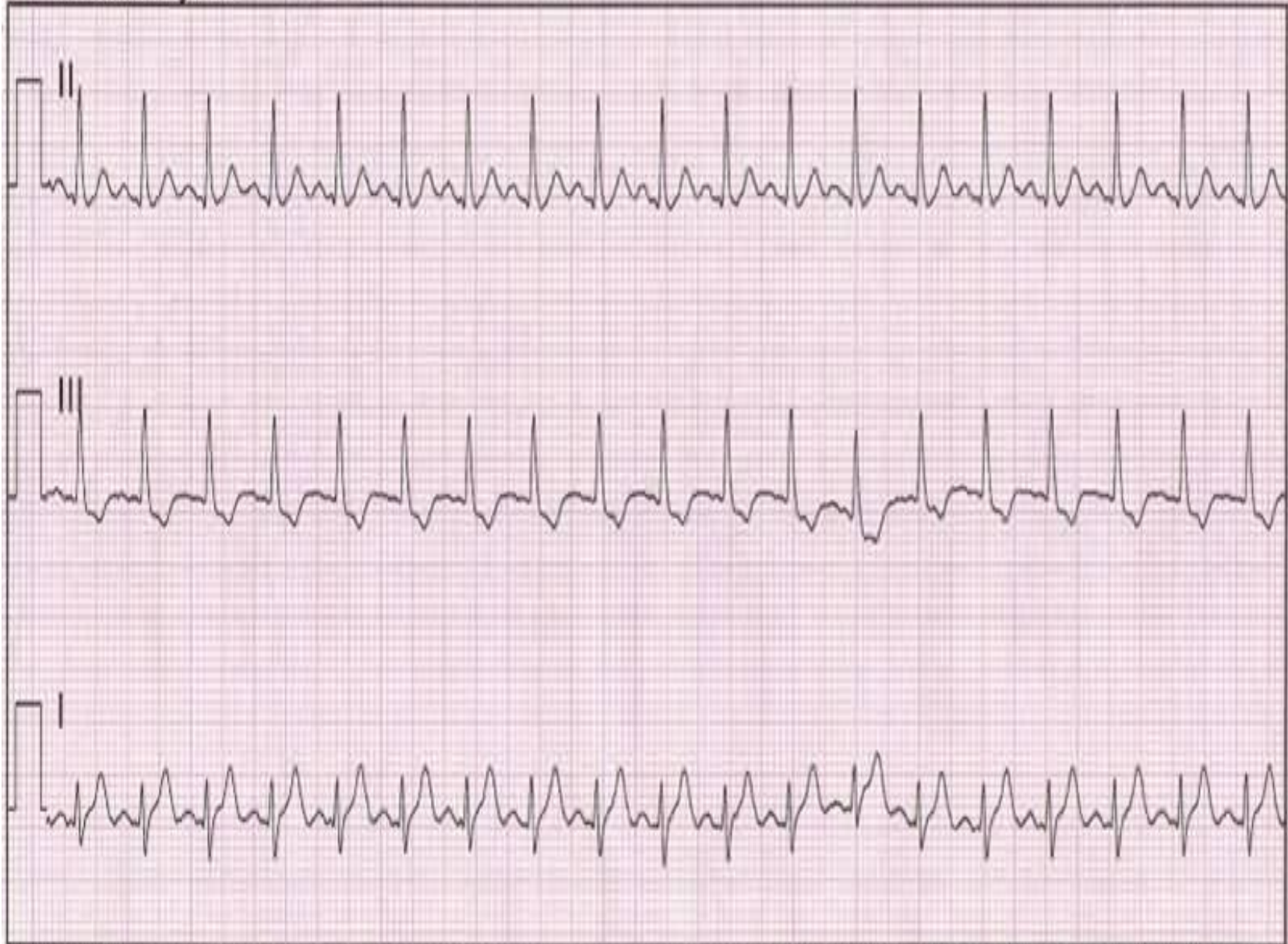У здоровых людей она возникает при физической нагрузке и при эмоциональном возбуждении. Выраженная склонность к синусовой тахикардии — одно из проявлений нейроциркуляторной дистонии, в этом случае тахикардия заметно уменьшается при задержке дыхания. Временно синусовая тахикардия возникает под влиянием атропина, симпатомиметиков, при быстром снижении артериального давления любой природы, после приема алкоголя. Более стойкой синусовая тахикардия бывает при лихорадке, тиреотоксикозе, миокардите, сердечной недостаточности, аортальном стенозе, митральной недостаточности, острые миокардиты, перикардиты, хроническое легочное сердце, анемии, тромбоэмболии легочной артерии, заболеваний печени и почек.

# ЭКГ ПРИЗНАКИ:

- Ритм синусовый, укороченные, одинаковые интервалы R-R, ЧСС 90- 150 в минуту
- Зубец Р может наслаиваться на зубец Т предшествующего комплекса
- Несколько увеличенные и заостренные з. Р во II, III, aVF отведениях
- Косовосходящее снижение сегмента ST до 1 мм.
- Зубец Т «+» высокий (при увеличении ударного объема), сглаженность или «-» зубец Т свидетельствует о перенапряжении миокарда.
- Снижение сегмента ST превышающее 1 мм и продолжающееся больше 0, 08 с может быть подозрительно на сопутствующую коронарную патологию.
- Синусовая тахикардия может провоцировать развитие нарушений атриовентрикулярной проводимости и блокад ножек пучка Гиса.

Синусовую тахикардию иногда приходится дифференцировать от суправентрикулярной пароксизмальной тахикардией, трепетания предсердий, тахисистолической формой мерцательной аритмии, но в отличии от них синусовая тахикардия начинается постепенно и ритм постепенно замедляется при синокаротидной пробе.

▼ Initial Rhythm



x1.0 1-30Hz 25mm/sec

MEDIC 6 STATION 6



# **СИНУСОВАЯ БРАДИКАРДИЯ (СБ) – ЗАМЕДЛЕНИЕ ЧАСТОТЫ СЕРДЕЧНЫХ СОКРАЩЕНИЙ (ЧСС) МЕНЕЕ 60 УДАРОВ В 1 МИНУТУ**

- у здоровых людей под влиянием повышения тонуса блуждающего нерва (ваготония) и у спортсменов, может быть одним из проявлений нейроциркуляторной дистонии;
- у больных – при повышении внутричерепного давления, отеке мозга, инсульте, некоторых инфекциях, миокардитах, гипотиреозе, иногда она возникает при заднедиафрагмальном инфаркте миокарда, при различных патологических процессах (ишемических, склеротических, воспалительных, дегенеративных) в области синусового узла (синдром слабости синусового узла), под влиянием некоторых лекарств (сердечные гликозиды, бета-адреноблокаторы, верапамил, симпатолитики, особенно резерпин).

# ЭКГ ПРИЗНАКИ :

- Ритм синусовый, удлиненные, одинаковые интервалы R-R ЧСС 40 -59 в 1 минуту
- Сглаженный P во II отведении и «-» P в III отведении
- Интервал PQ может увеличиваться до 0, 20- 0, 21с
- Сегмент ST выше изолинии с дугой, обращенной вогнутостью книзу
- Зубец T увеличивается по амплитуде с V1 по V 4
- Иногда регистрируются зубцы T увеличенной амплитуды с пологим постепенным подъемом и крутым спуском к изолинии при относительно коротком интервале PQ - характерно для повышенного тонуса блуждающего нерва.

Синусовую брадикардию дифференцируют от синоаурикулярной блокады, ритма атриовентрикулярного соединения, частичной атриовентрикулярной блокады II степени, полной поперечной блокадой и синдрома Фредерика.

Для синусовой брадикардии характерно следующее:

- Постепенное начало
- Учащение ритма при физической нагрузке, эмоциях, ортостатической пробе, инъекции атропином
- Сочетается с синусовой дыхательной аритмией
- ЧСС в большинстве случаев более 40 в минуту и как правило более 30 в минуту

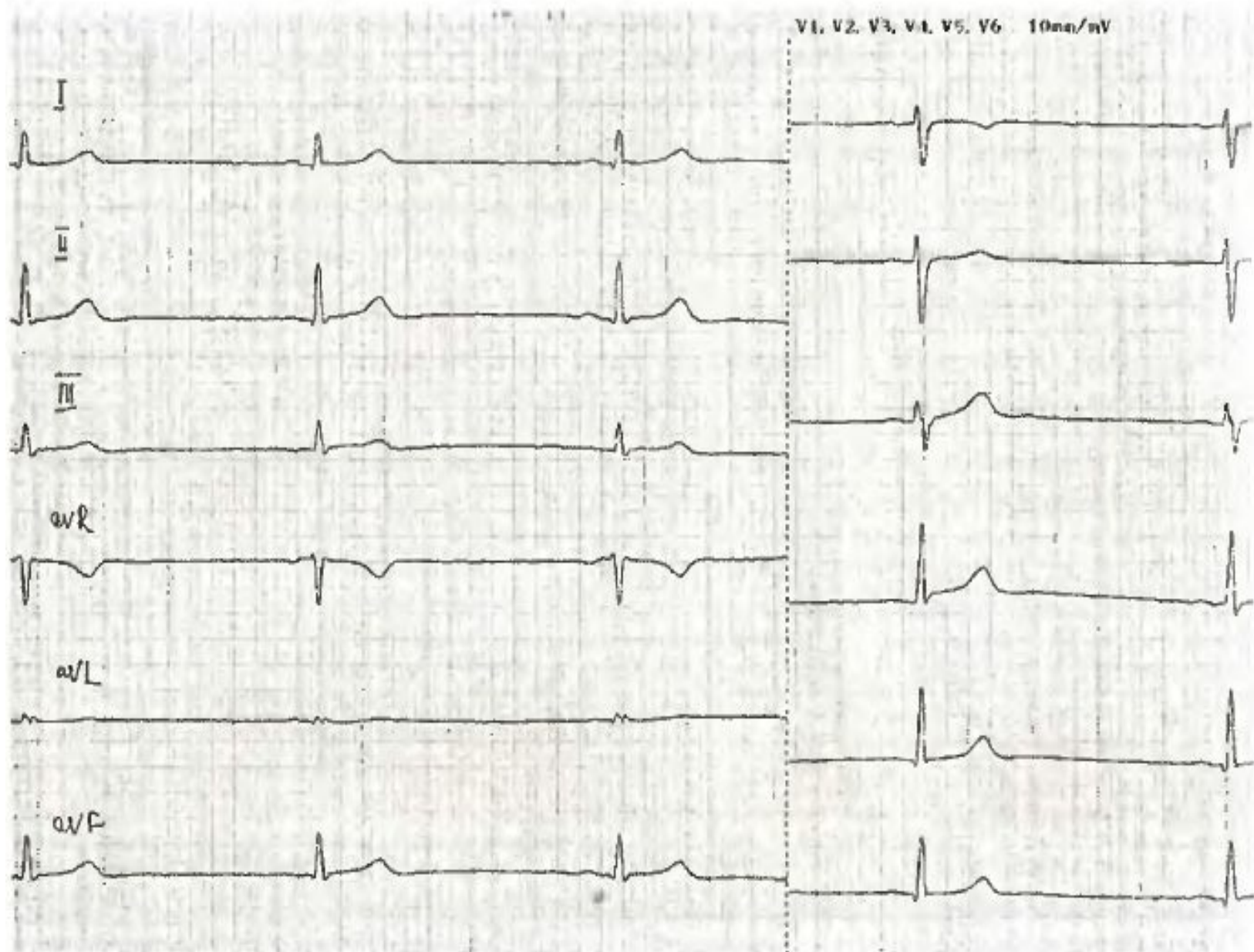


Рис. 22. Больная А. 15 лет. Синусовая брадикардия. ЧСС 42–47 уд/мин (V 50 мм/с)

# СИНУСОВАЯ АРИТМИЯ (СА) ВОЗНИКАЕТ В РЕЗУЛЬТАТЕ НЕРЕГУЛЯРНОЙ ВЫРАБОТКИ ИМПУЛЬСОВ В СИНУСОВОМ УЗЛЕ.

- В норме интервалы R-R отличаются между собой не более чем на 0,05 секунды или на 10 % от всего расстояния R-R. Отсутствие различий в продолжительности интервалов R-R характерно для поражения синусового узла и указывает на плохое функциональное состояние миокарда.
- О синусовой аритмии говорят в тех случаях, когда расстояние R-R между различными комплексами QRS неодинаковое и разница в продолжительности самого коротко и самого продолжительного интервалов R-R превышает 10% от среднего расстояния R-R.

## РАЗЛИЧАЮТ:

- ⊙ дыхательную синусовую аритмию ( ЧСС постепенно увеличивается на вдохе и постепенно уменьшается на выдохе, исчезает при задержке дыхания)
- ⊙ недыхательную синусовую аритмию - не связана с фазами дыхания и не исчезает при задержке дыхания.
  - периодическая
  - аperiodическая (отсутствует постепенное удлинение и укорочение интервалов R-R)

Синусовая дыхательная аритмия встречается в норме у детей и подростков. Возрастные изменения у детей связаны с постепенным повышением вагусных влияний, которые меняются в процессе фаз дыхания (так называемая дыхательная аритмия). После 20 лет устанавливается определенное равновесие влияний вегетативной нервной системы и колебания R-R приходят к норме. В пожилом и старческом возрасте вегетативные влияния ослабевают, диапазон колебаний уменьшается, и если разница колебаний R-R не превышает 0,05 с, такой ритм называется ригидным, что отражает снижение приспособительных возможностей сердца.

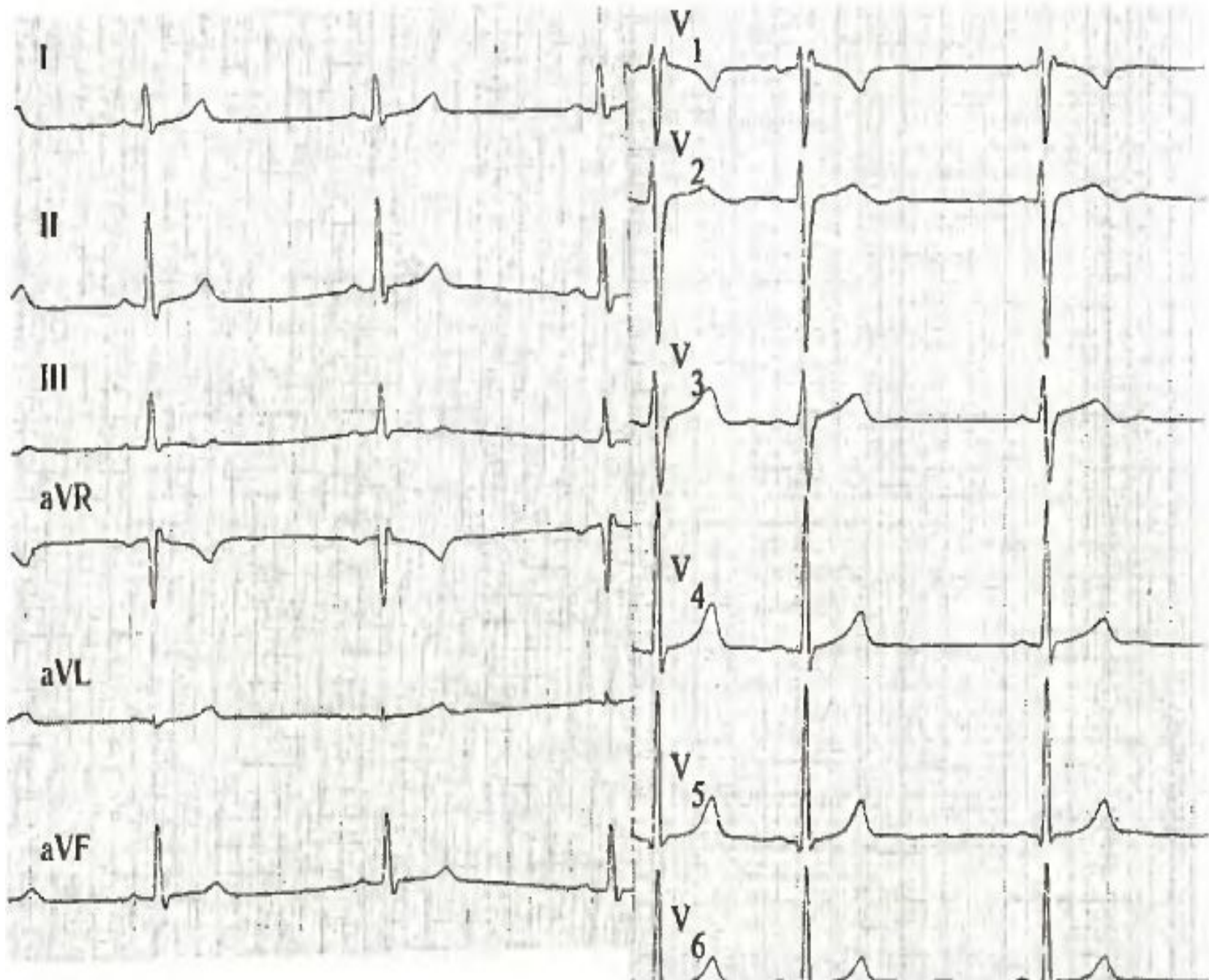
Недыхательная синусовая аритмия тоже может наблюдаться у здоровых и у лиц с нейроциркуляторной дистонией, однако аperiодичнская форма чаще обусловлена повреждением синусового узла ( ИБС, ОИМ, острый миокардит, опухолях сердца, интоксикации препаратами наперстянки, при заболеваниях центральной нервной системы).

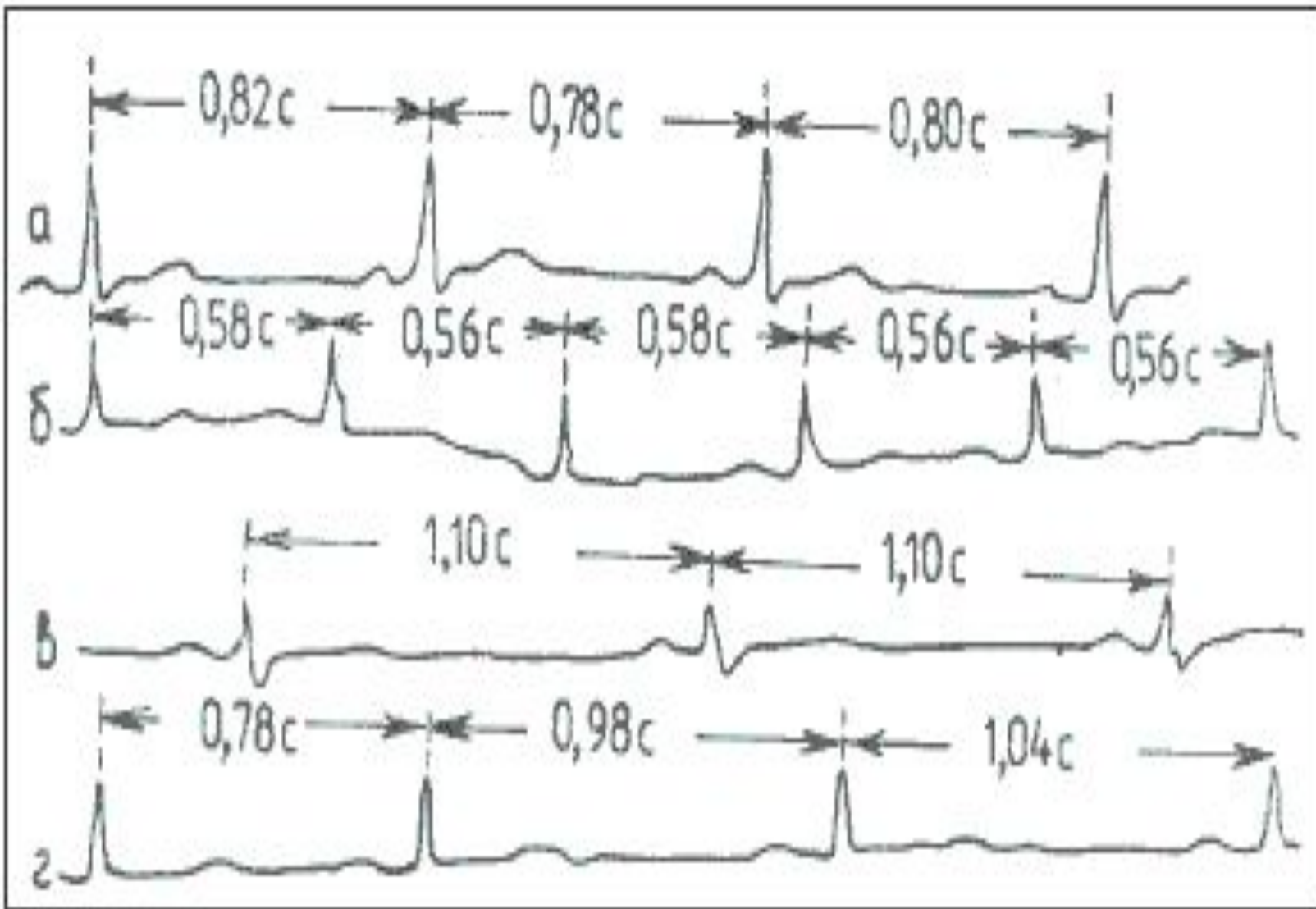


Синусовую аритмию дифференцируют от предсердной экстрасистолии, частичной синоаурикулярной блокады, частичной атриовентрикулярной блокады II степени.

Для предсердных экстрасистолии характерен деформированный зубец P, неполная компенсаторная пауза.

Для частичной синоаурикулярной блокады характерно внезапное удлинение отдельных интервалов P-P до двух и более нормальных периодов + при физической нагрузке отмечается усиление аритмии.





**Номотопные нарушения ритма: а) ритм синусовый правильный; б) синусовая тахикардия; в) синусовая брадикардия; г) синусовая аритмия**

## *СИНДРОМ СЛАБОСТИ СИНУСОВОГО УЗЛА (СССУ)*

в основе лежит снижение функции автоматизма синусового узла, возникающее под влиянием ряда паталогических факторов, наблюдается при наличии одного или нескольких указанных ниже признаков:

- Упорная выраженная синусовая брадикардия, сохраняется после введения атропина, при пробе с физической нагрузкой, при ортостатической пробе, при пробе Вальсальвы.
- Внезапное периодическое исчезновение синусового ритма(остановка синусового узла) и замена его на короткое время другими эктопическими ритмами
- Периодическое появление синоаурикулярной блокады, с выскакивающими эктопическими сокращениями и эктопические ритмы.
- Стойкая выраженная брадиситолическая форма мерцательной аритмии при отсутствии лечения препаратами наперстянки
- Синдром тахи- брадикардии

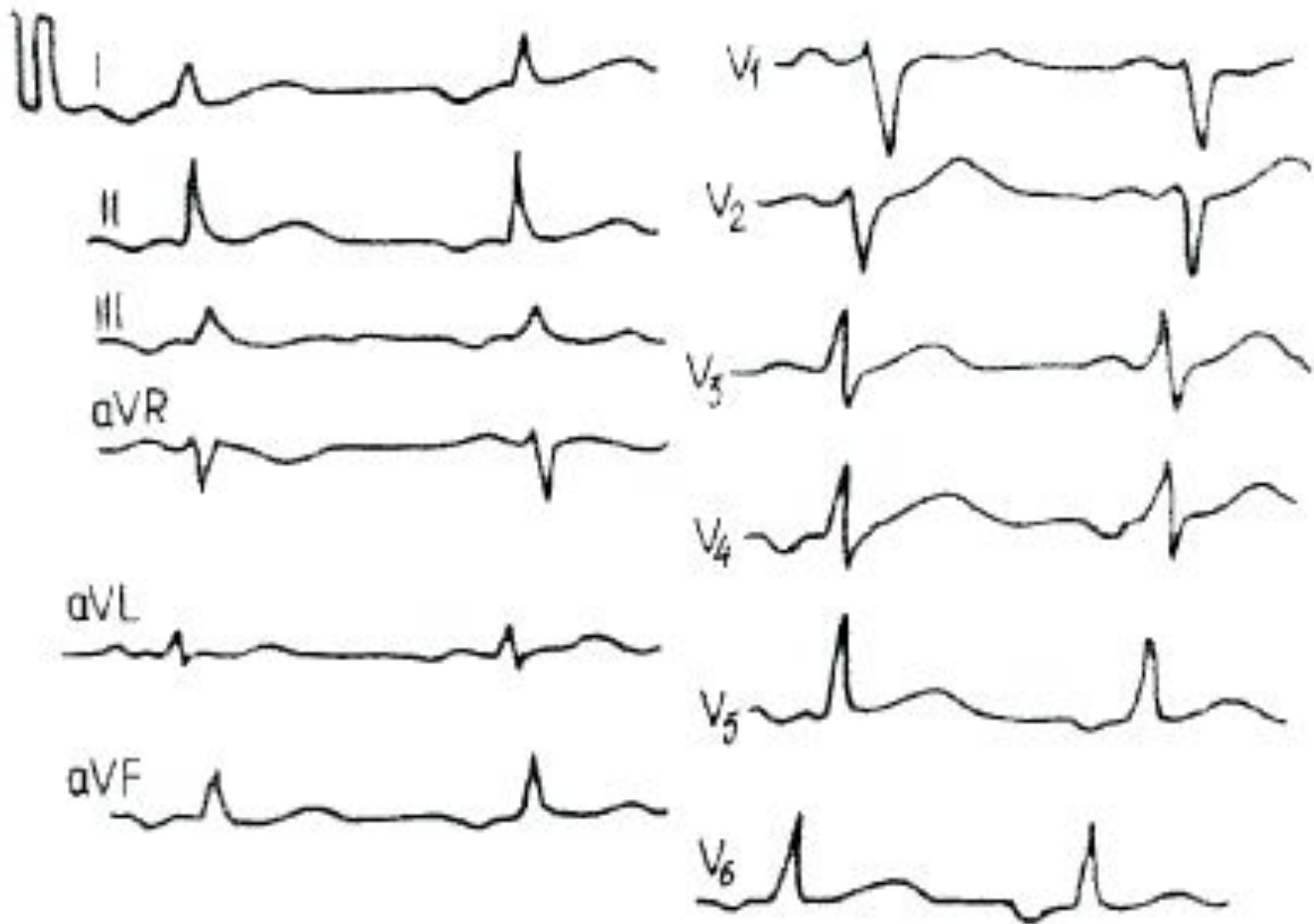
Синдром возникает при наличии мышц сердца, при изолированном склерозе или дилатации мышцы предсердий, стенозе артерии синусового узла, жировой инфильтрации в зоне синусового узла, миокардит, при интоксикации препаратами наперстянки, хинидином, обзиданом, при инфаркте миокарда.

*ПРЕДСЕРДНЫЙ ЭКТОПИЧЕСКИЙ РИТМ* - имеет разновидности в зависимости от местоположения источника эктопического ритма.

ЭКГ признаки:

- ⊙ Зубец P не синусовый,
- ⊙ QRS как при нормальной ЭКГ,
- ⊙ ЧСС 60-100 в мин.
- ⊙ «-» зубец P в V1-V6, II, III, avF - правопредсердный ритм
- ⊙ «-» зубец P во II, III, avL, V3-V6, «+» зубец P в avR, а в V1 зубец P имеет форму щит и меч - левопредсердный ритм.

Разновидностью правопредсердного ритма следует считать ритм коронарного синуса. Импульсы исходят из так называемого узла Цана - скопления нервных клеток, расположенных в нижней части правого предсердия. Импульс на предсердия распространяется ретроградно, это приводит к регистрации отрицательных P во II, III, aVF отведениях, P aVR - положительный, PV1 - V6 положительный или двухфазный (+ -). Интервал PQ 0,1 - 0,12", частота сердечных сокращений около 60 в 1 минуту. Ритм коронарного синуса может отличаться от правопредсердного ритма только укороченным интервалом PQ.



***Левопредсердный ритм***



# РИТМ АТРИОВЕНТРИКУЛЯРНОГО СОЕДИНЕНИЯ.

*Атриовентрикулярный узел является центром автоматизма II порядка, вырабатывает импульсы с частотой 40 - 60 в 1 минуту. Импульсы из атриовентрикулярного соединения распространяются ретроградно на предсердия и антеградно на желудочки.*

## выделяют 3 варианта ритма из атриовентрикулярного соединения.

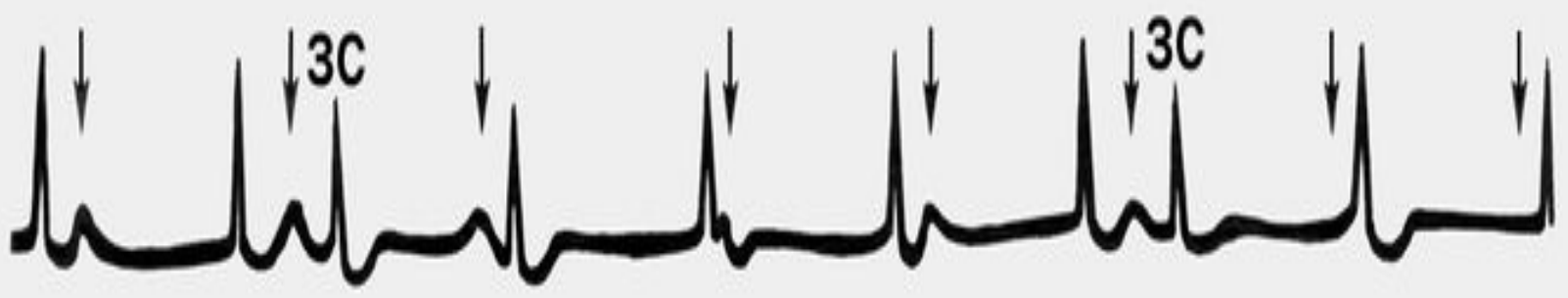- Возбуждение предсердий предшествует возбуждению желудочков. В этом случае отрицательный Т предшествует QRS, PQ - 0,1 - 0,08, комплекс QRS не изменен, интервалы RR= RR, частота сердечных сокращений менее 60 в 1 минуту. Водитель ритма расположен в верхней трети АВ соединения.
- Возбуждение предсердий идет одновременно с возбуждением желудочков. В этом варианте отрицательный Р наслаивается на комплекс QRS.
- Ритм из атриовентрикулярного соединения с возбуждением желудочков, предшествующих возбуждению предсердий. Водитель ритма расположен в нижней трети узла. Отрицательный Т наслаивается на сегмент ST. Отрицательный Р регистрируется во всех отведениях, кроме avR.

при развитии полной ретроградной  
блокады возникает  
атриовентрикулярная диссоциация.

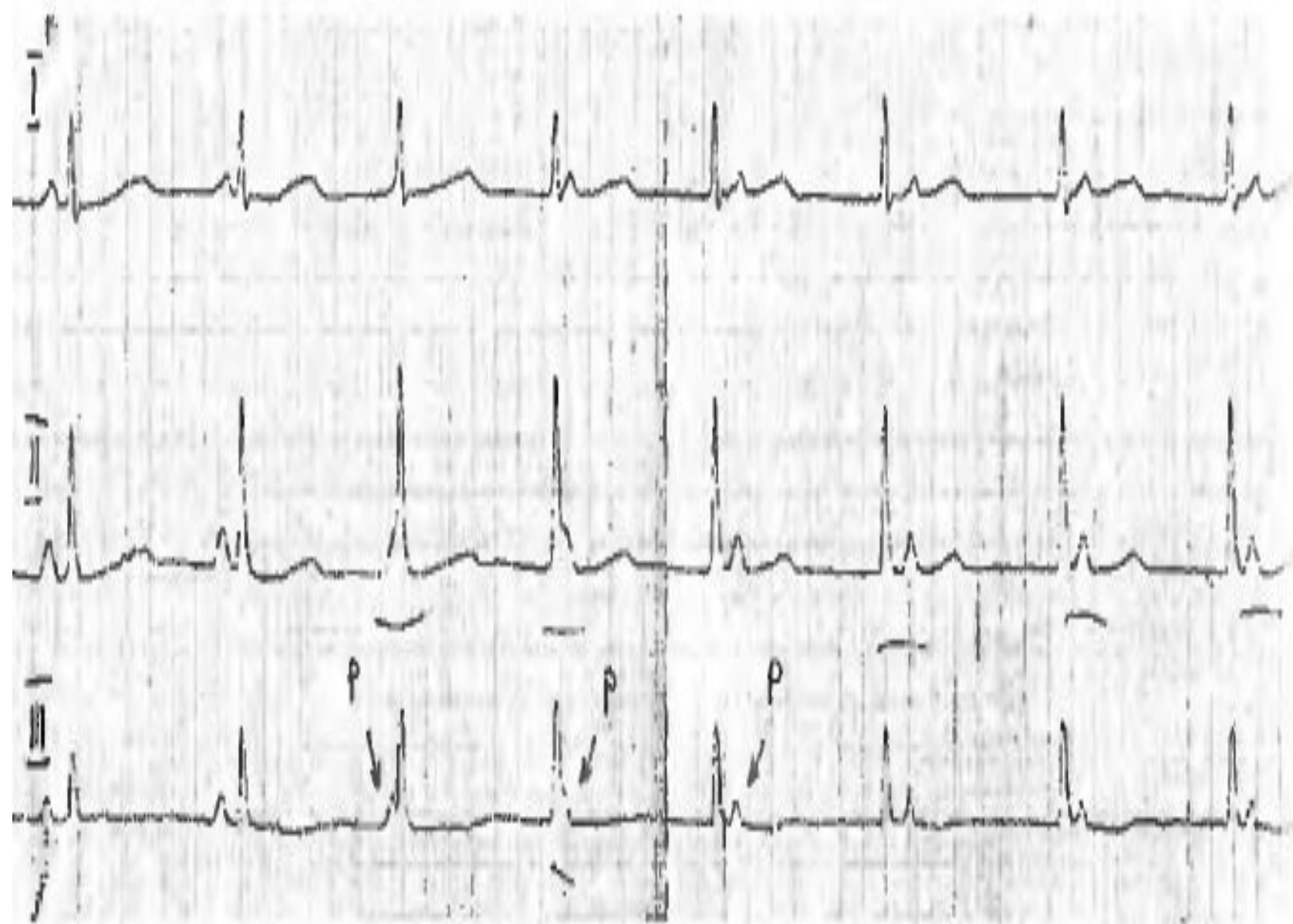
ЭКГ признаки:

- ⦿ Комплексы QRS узкие
- ⦿ Зубцы P не связаны с QRS
- ⦿ Зубцов P меньше чем комплексов QRS (отличие от атриовентрикулярной блокады)

атриовентрикулярная диссоциация с  
интерференцией - когда на фоне ритма  
из атриовентрикулярного соединения  
появляются синусовые комплексы, то есть  
захват синусового импульса  
желудочками.



*Изоритмическая атриовентрикулярная диссоциация - частота сокращений предсердий совпадает с частотой сокращения желудочков. На ЭКГ зубец Р «пляшет» вокруг QRS.*



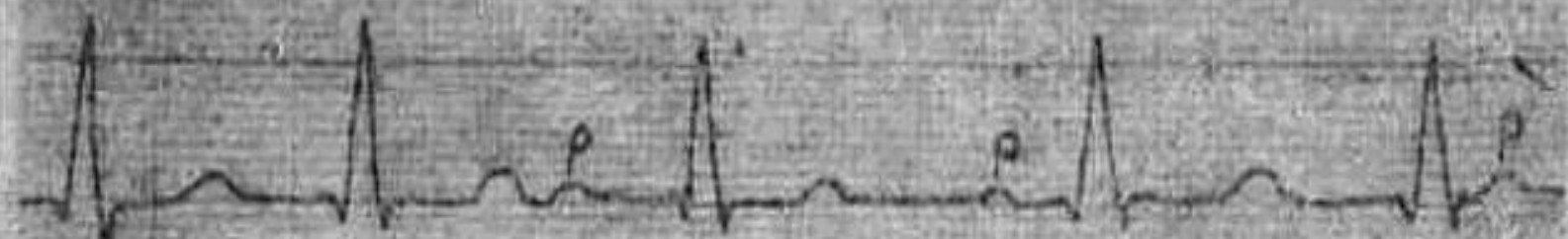


Рис. 45. Атриовентрикулярная диссоциация. Ритм предсердий и желудочков правильный, сцепления P с комплексом QRS нет, ритм желудочков более частый, чем предсердий




Рис. 46. Диссоциация с интерференцией. На фоне частого узлового ритма явился нормальный комплекс QRS с зубцом P, нарушивший правильный ритм



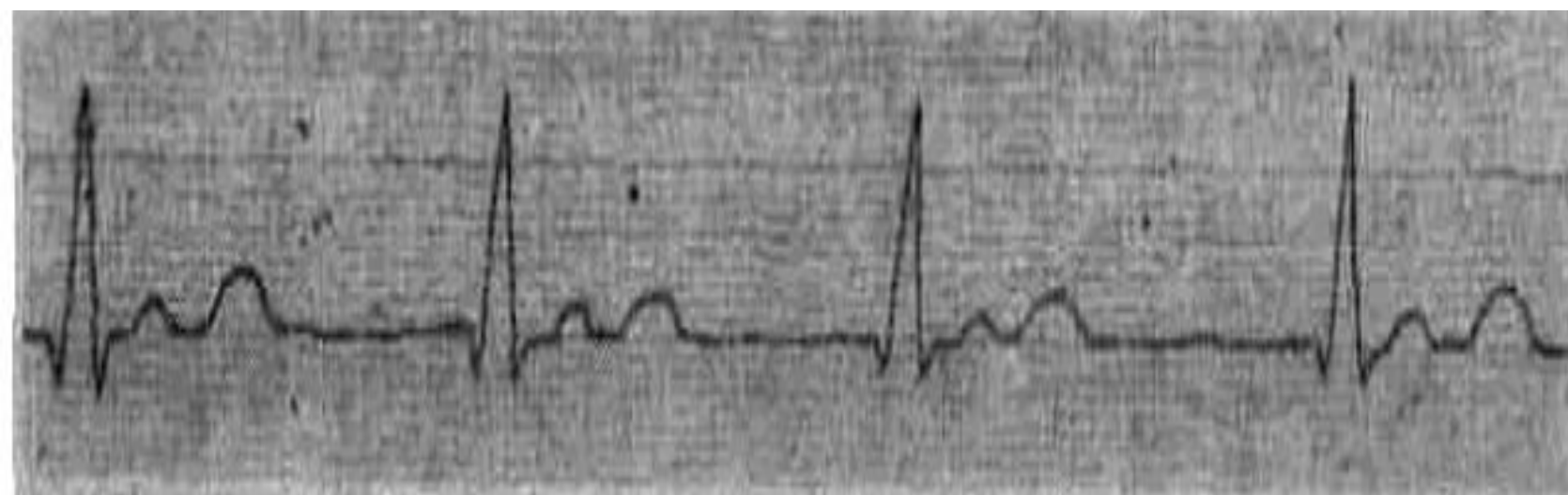


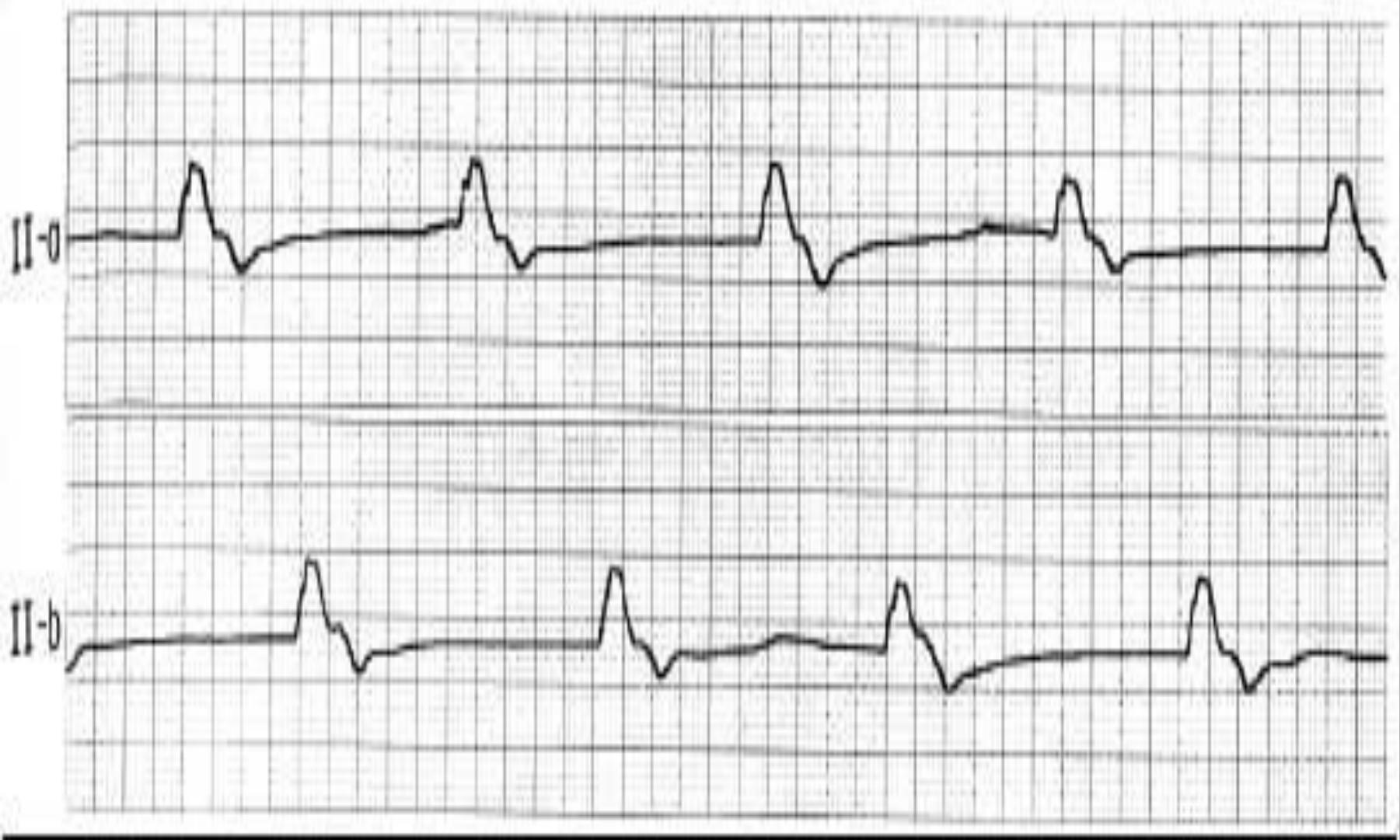
Рис. 47. Изоритмическая диссоциация. Ритм предсердий и желудочков одинаков. Зубец Р и комплексы QRS нормальные

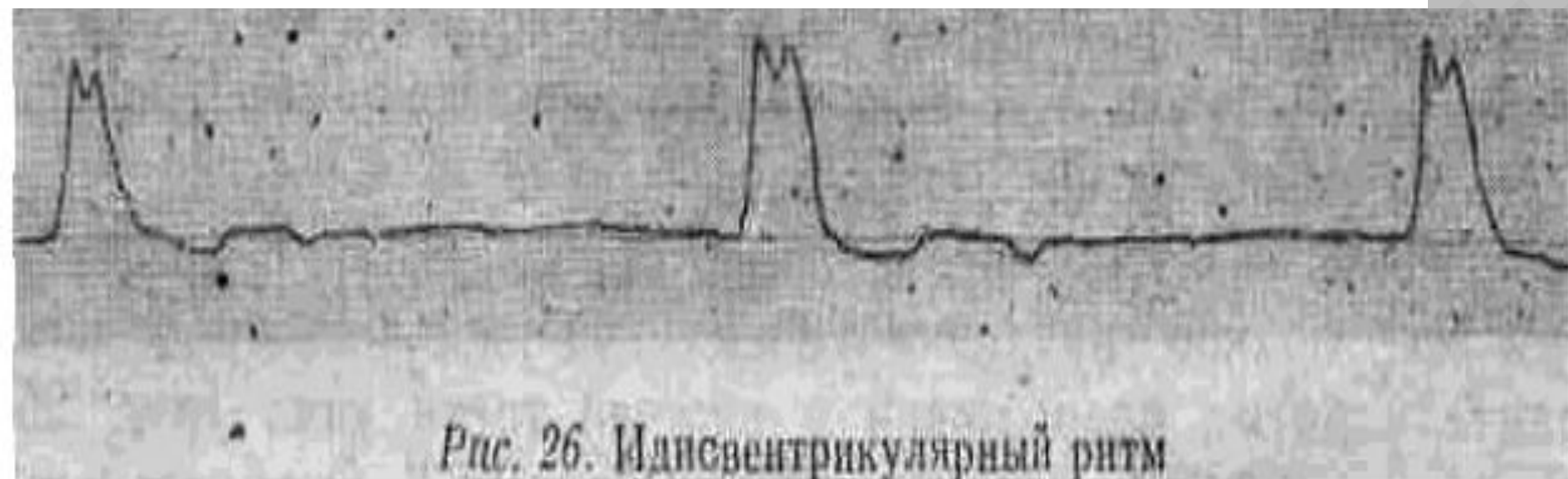
# идиовентрикулярный ритм

*В ряде случаев центром автоматизма становится проводящая система желудочков. Эктопический очаг может находиться в разветвлениях правой или левой ножки пучка Гиса. Поскольку проводящая система желудочков считается центром автоматизма III порядка, число импульсов составляет 20 - 40 в 1 минуту. Импульс вначале возбуждает тот желудочек, где находится эктопический очаг, и затем окольным путем через анастомозы в ножках пучка Гиса переходит на противоположный желудочек. Импульс, исходящий из правого желудочка, напоминает блокаду левой ножки пучка Гиса, из левого желудочка - блокаду правой ножки пучка Гиса.*

## ЭКГ ПРИЗНАКИ:

- *уширенные деформированные комплексы QRS более 0,12", напоминающие блокаду ножек пучка Гиса*
- *Интервалы RR=RR,*
- *очень редко импульсы из желудочков ретроградно проходят на предсердия и позади комплексов QRS могут следовать отрицательные P, количество которых равно комплексам QRS. Чаще же на изолинии регистрируются предсердные зубцы PP=PP,*
- *ритм предсердий в несколько раз чаще ритма желудочков,*
- *сцепление P с комплексом QRS отсутствует.*

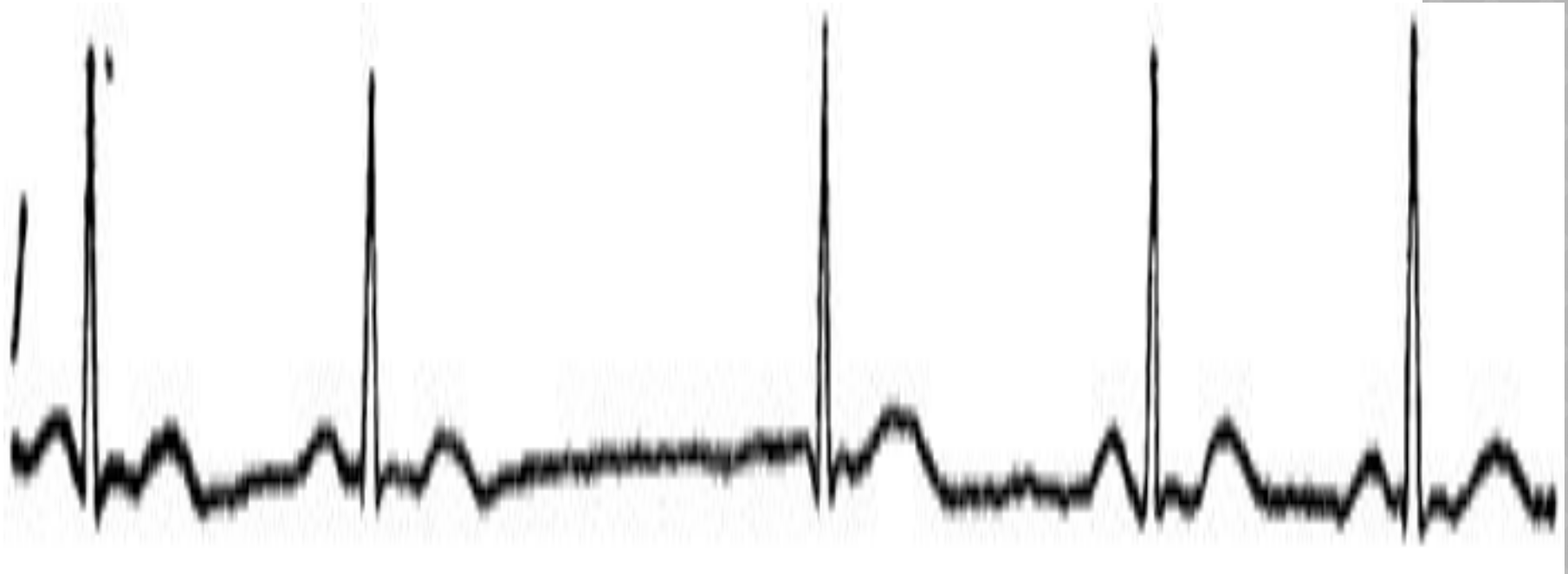




# ВЫСКАЛЬЗЫВАЮЩИЕ ИМПУЛЬСЫ

- При редком ритме появляются импульсы чаще из атриовентрикулярного узла, реже из желудочков. Выскальзывающие импульсы носят одиночный характер, они выполняют компенсаторную функцию.  
Выскальзывающему импульсу предшествует пауза, более длительная, чем нормальный RR
- Выскальзывающие импульсы следует дифференцировать с экстрасистолами. Различие заключается в том, что экстрасистоле предшествует более короткая пауза, чем обычный интервал RR, выскальзывающему импульсу предшествует пауза более длинная, чем нормальный интервал RR.

***Выскакивающие сокращения из средней части  
предсердно-желудочкового соединения***



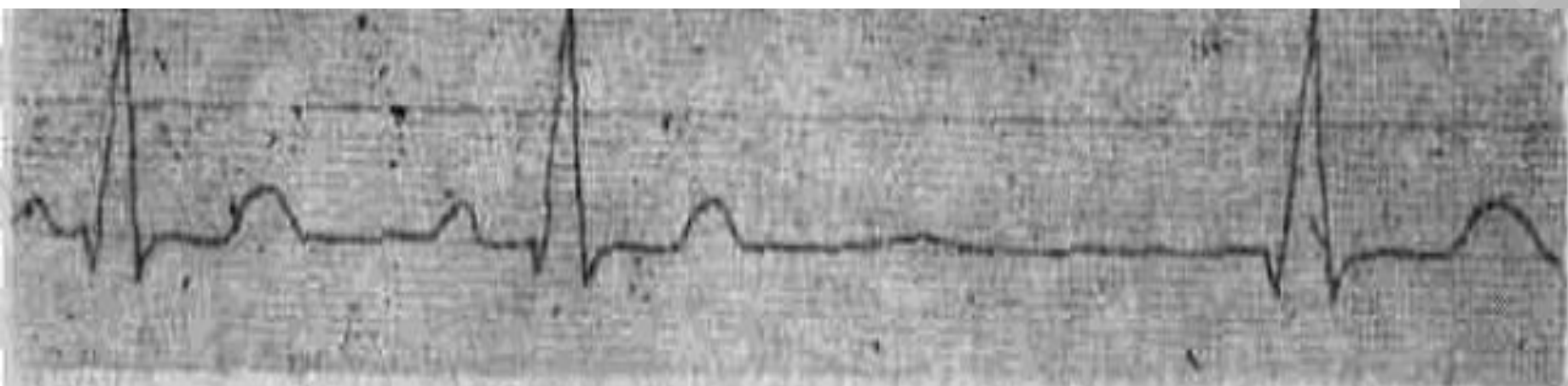


Рис. 27. Выскальзывающий импульс из АВ соединения

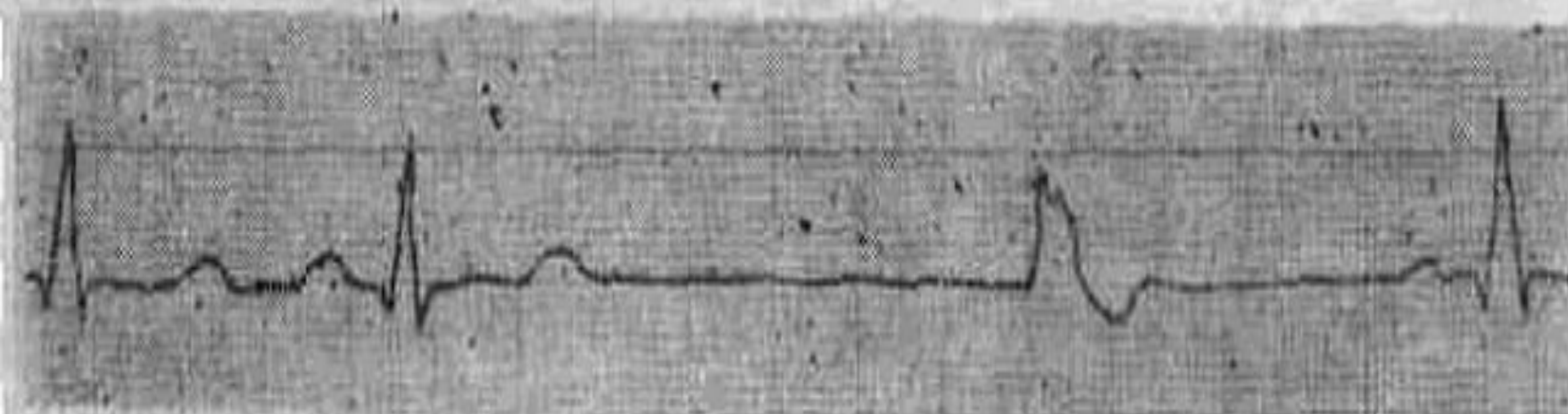

Рис. 28. Выскальзывающий импульс из желудочков

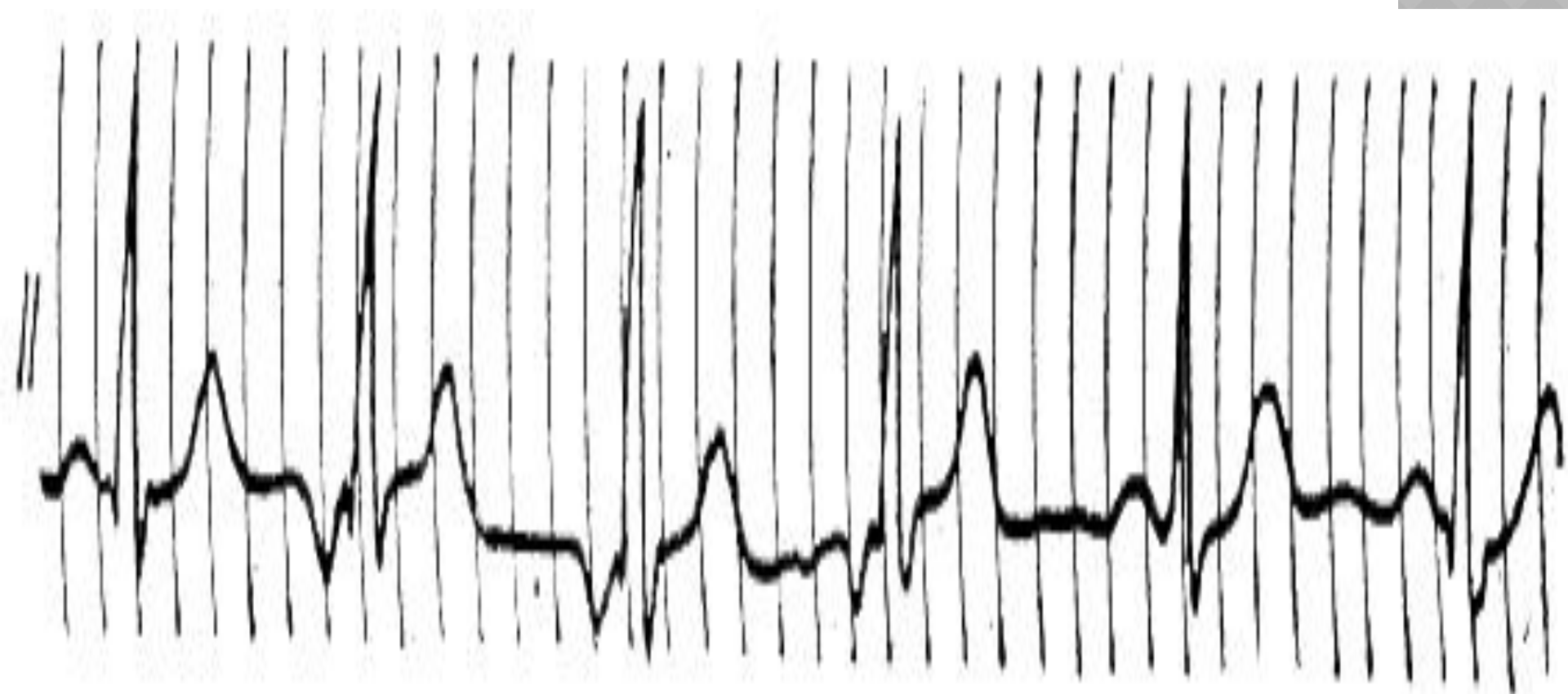


# МИГРАЦИЯ ВОДИТЕЛЯ РИТМА

Под миграцией водителя ритма понимается его смещение по проводящей системе между синусовым и атриовентрикулярным узлом и обратно. Миграция водителя ритма может наблюдаться у практически здоровых лиц на фоне ваготоний, но чаще возникает при передозировке сердечными гликозидами, В-адреноблокаторами, блокаторами кальция, противоаритмическими препаратами хинидинового ряда, препаратами раувольфии, при интоксикации калием у больных почечной недостаточностью в стадии олиго- и анурии.

# ЭКГ ПРИЗНАКИ:

- ⦿ изменяется форма, амплитуда и полярность Р в пределах одного отведения;
- ⦿ наблюдается аритмия в сокращении желудочков, интервалы RR отличаются друг от друга более чем на 0,1";
- ⦿ при миграции водителя ритма изменяется интервал PQ, при смещении водителя ритма к атриовентрикулярному узлу интервал PQ укорачивается.



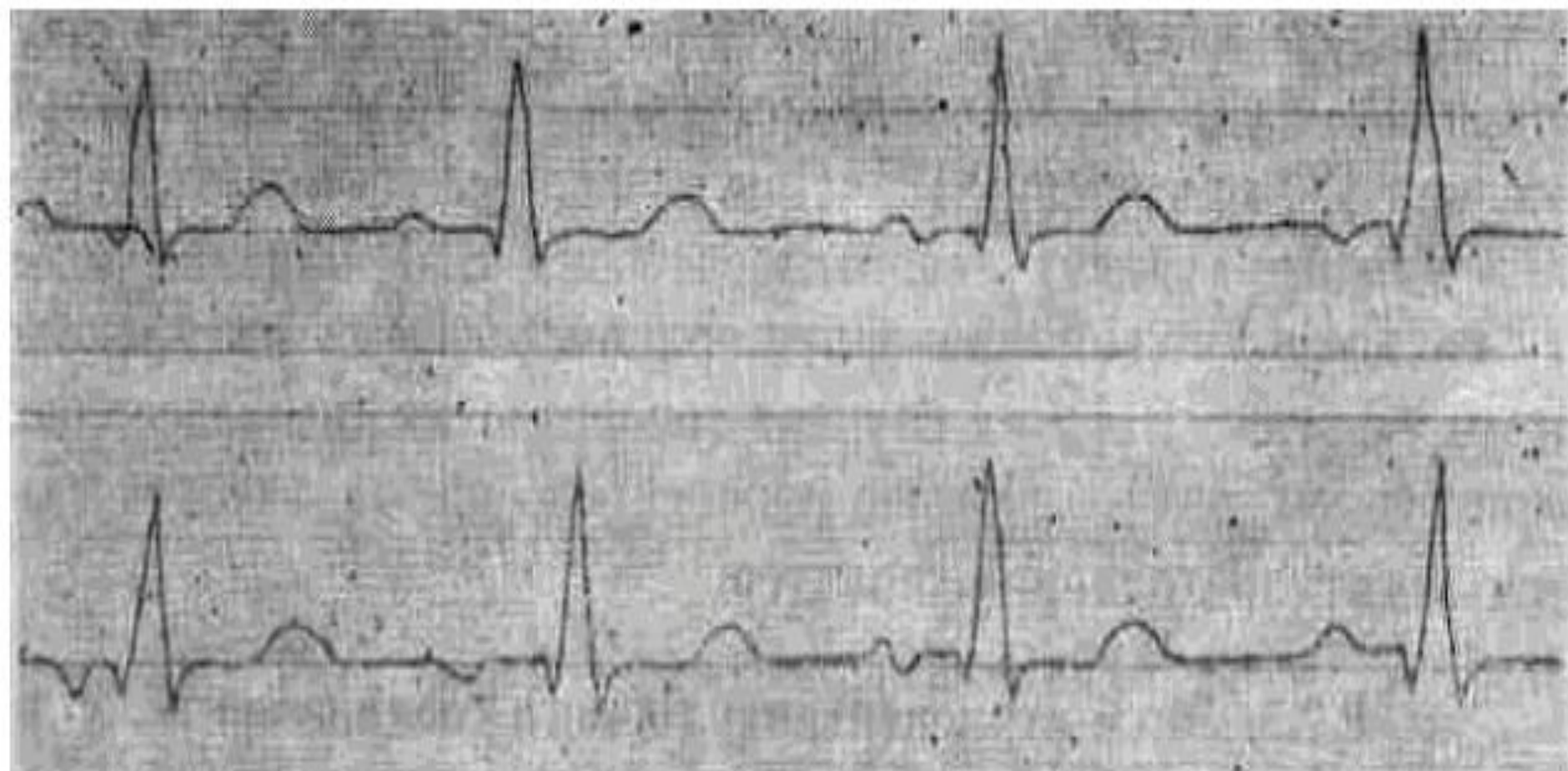


Рис. 22. Миграция водителя ритма от синусового узла до атриовентрикулярного

Спасибо за  
внимание!.

