

Рак легкого

д.м.н., доцент

Мелехов А.В.

кафедра госпитальной терапии № 2

лечебного факультета

ФГБОУ ВО РНИМУ



ОБЩЕРОССИЙСКИЙ СОЮЗ ОБЩЕСТВЕННЫХ
ОБЪЕДИНЕНИЙ
АССОЦИАЦИЯ ОНКОЛОГОВ РОССИИ

Клинические рекомендации по диагностике и лечению больных раком легкого

Утверждено
на заседании правления Ассоциации онкологов России

Москва 2014



МИНИСТЕРСТВО
ЗДРАВООХРАНЕНИЯ
РОССИЙСКОЙ ФЕДЕРАЦИИ

Клинические рекомендации

Рак легкого

МКБ 10: C34

Год утверждения (частота пересмотра): 2014 (пересмотр каждые 3 года)

ID: KP178

URL:

Профессиональные ассоциации:

- Ассоциация онкологов России

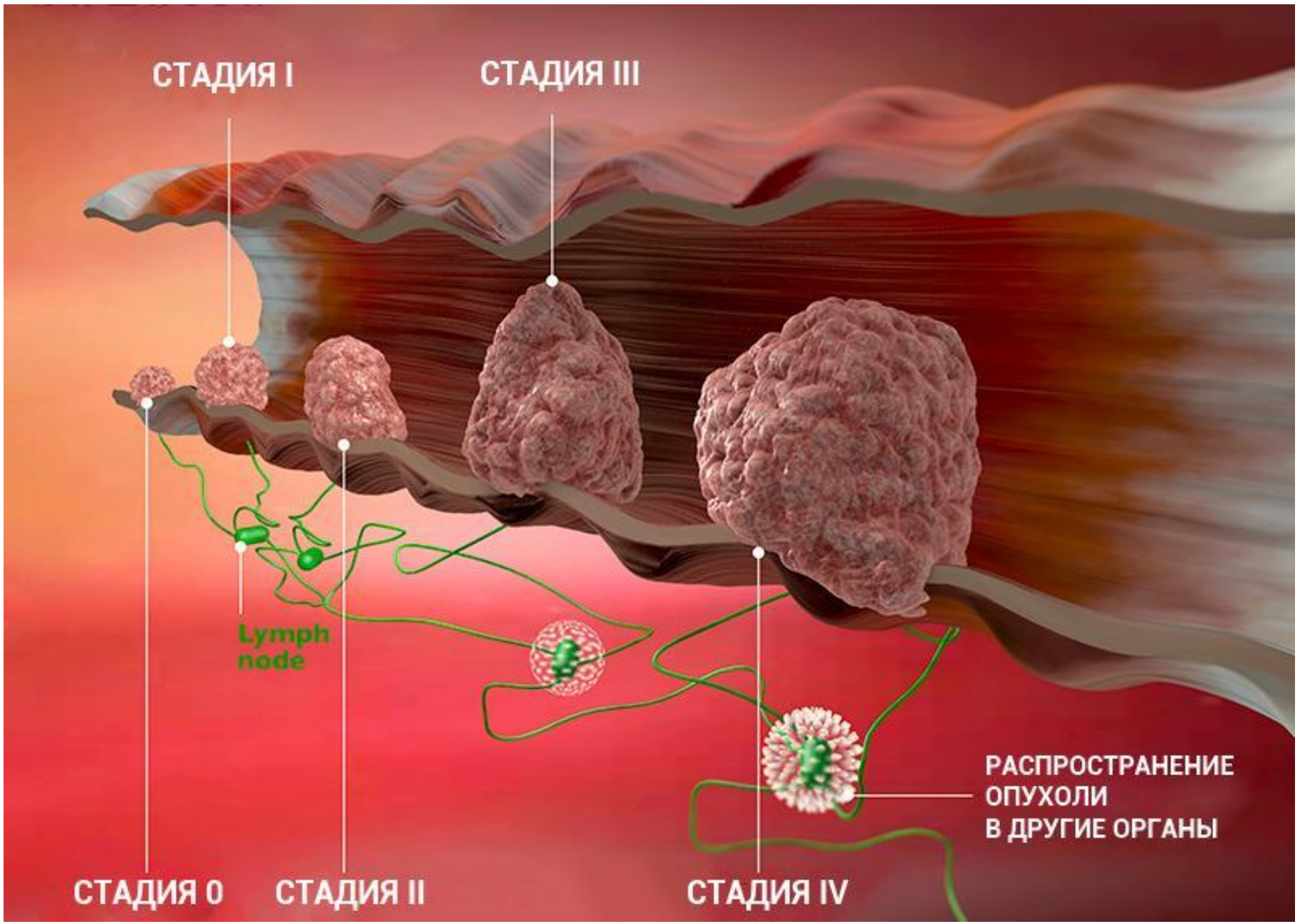
Утверждены

Согласованы

Научным советом Министерства
Здравоохранения Российской Федерации

_____ 201_ г.

- Рак легкого – собирательное понятие, объединяющее различные по происхождению, гистологической структуре, клиническому течению и результатам лечения злокачественные эпителиальные опухоли. Развиваются они из покровного эпителия слизистой оболочки бронхов, бронхиальных слизистых желёз бронхиол и лёгочных альвеол.
- Центральный рак лёгкого возникает в бронхах (главном, промежуточном, долеом, сегментарном и субсегментарном). По направлению роста выделяют экзофитный (эндобронхиальный) рак, когда опухоль растёт в просвет бронха; эндофитный (экзобронхиальный) рак с преимущественным ростом опухоли в толщу лёгочной паренхимы; разветвлённый рак с муфтообразно перибронхиальным ростом опухоли вокруг бронхов, а также смешанный характер роста опухоли с преобладанием того или иного компонента.
- Периферический рак лёгкого исходит из эпителия более мелких бронхов или локализующийся в паренхиме лёгкого. Различают узловую округлую опухоль, пневмониеподобный рак и рак верхушки лёгкого с синдромом Панкоста



Nx — нельзя оценить;
NO — нет признаков метастазирования в регионарных лимфатических узлах;
N1 — метастатическое поражение ипсилатеральных перибронхиальных и/или пульмональных лимфатических узлов корня лёгкого, включая их вовлечение путём непосредственного распространения самой опухоли;

N2 — метастатическое поражение ипсилатеральных средостенных лимфатических узлов;
N3 — поражение лимфатических узлов средостения либо корня легкого на противоположной стороне, прескаленных или надключичных лимфатических узлов

MX — нет оценки;

M0 — нет признаков метастазов

M1 — имеются отдаленные метастазы;

M1a — опухолевые очаги в противоположном легком; опухоль с плевральными очагами или сопровождается злокачественным плевральным или перикардальным выпотом;

M1b — отдаленные метастазы.

PUL — легкое PER — брюшная полость MAR — костный мозг BRA — головной мозг OSS — кости SKI — кожа PLE — плевра LYM — лимфатические узлы ADP — почки SADP — надпочечники

ных для оценки первичной опухоли недостаточно или она является только наличием опухолевых клеток в мокроте, ных водах бронхов, но не выявляется методами визуализации юнхоскопии.

рвичная опухоль не определяется;

к in situ;

наибольшем измерении опухоль <3 см, после проведения жопии нет признаков инвазии долевого бронха (не вовлечен í бронх);

наибольшем измерении опухоль <2 см;

азмер опухоли 2-3 см;

змер опухоли 3-7 см, характеризуется опухоль признаками, э перечислены ниже:

эние главного бронха, проксимальный край опухоли

эгается ≥2 см от кия бифуркации трахеи или

эждающаяся ателектазом, но не всего лёгкого;

э, любого размера, прорастающая в плевру;

э, которая сопровождается ателектазом или обструктивной

энией, распространяется на корень легкого, но при этом не

эет все легкое;

азмер опухоли 3-5 см;

азмер опухоли 5-7 см;

азмер опухоли >7 см, либо опухоль может быть любого

эа, при этом переходит на грудную стенку, диафрагму,

эгмальный нерв, медиастинальную плевру, париетальный

этерикарда, может поражать главный бронх, распространяется

эем на 2 см от карины, обтурационный ателектаз или

этивный пневмонит всего легкого.

эухоль любого размера, распространяющаяся на средостение,

экрупные сосуды, трахею, возвратный нерв, пищевод,

эи, карину, при этом могут появляться отдельные опухолевые

эдругой доле на стороне поражения.

Стадия IA

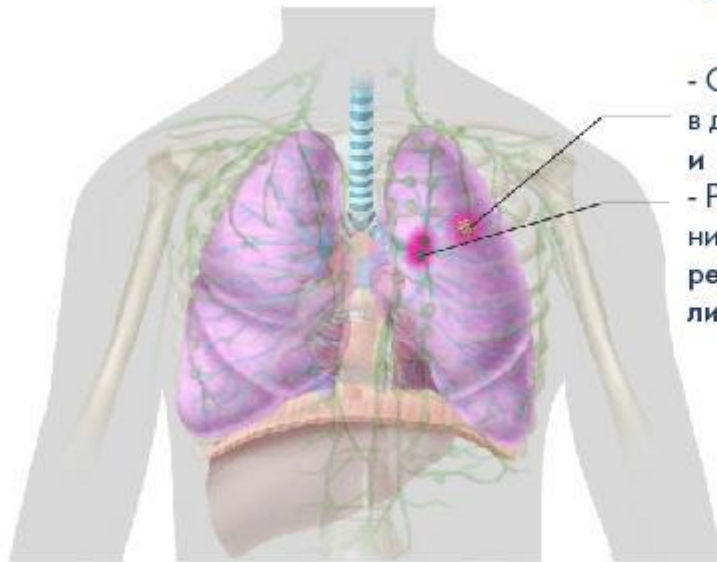
- Опухоль менее 3-х см в диаметре;
- Лимфоузлы не поражены.

Операция при раке легких, как правило, выполняется только на ранних стадиях (I или II стадии) немелкоклеточного рака легких. Удаление доли легкого (лобэктомия) или легкого полностью (пульмонэктомия). Шанс полного излечения пациента составляет более 80%

Стадия IB

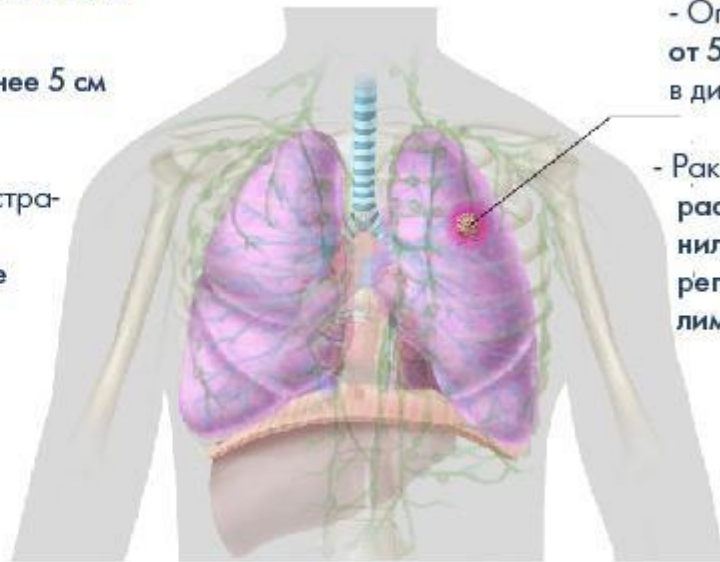
- Опухоль от 3-х до 5 см в диаметре;
- Лимфоузлы не поражены.

Стадия IIA



- Опухоль менее 5 см в диаметре;
- и
- Рак распространился на региональные лимфоузлы.

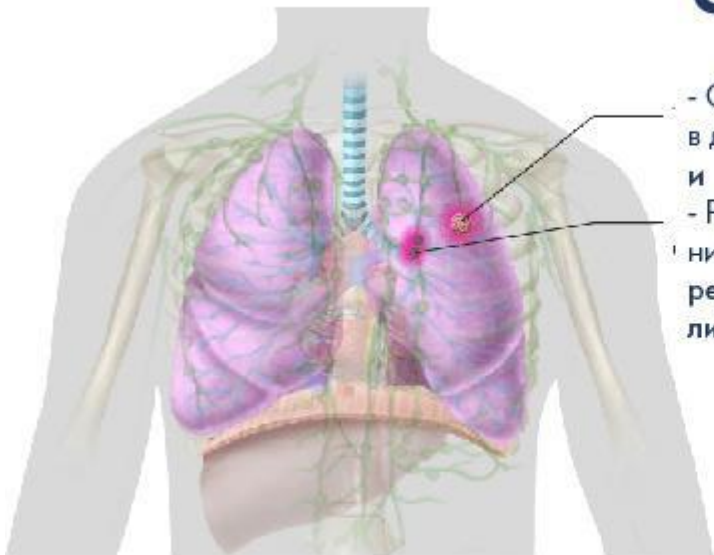
или



- Опухоль от 5 до 7 см в диаметре;
- и
- Рак не распространился на региональные лимфоузлы.

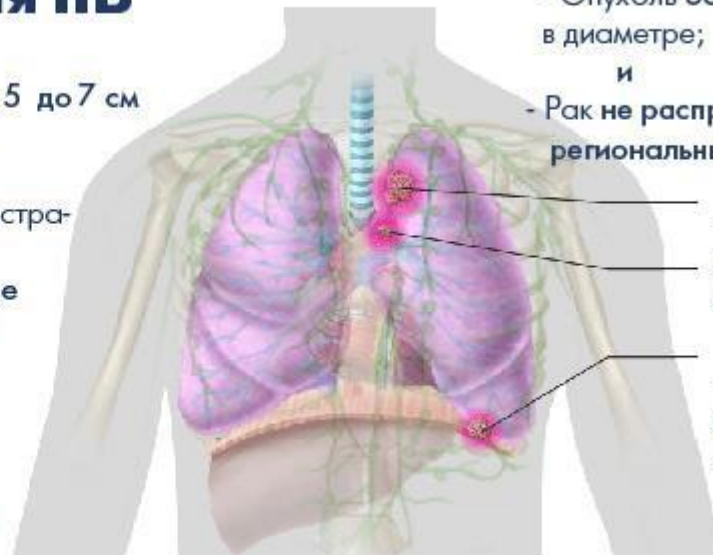
Выживаемость около трети от всех пациентов. Грамотное лечение позволяет продлить жизнь больного до 5-8 лет. Мелкоклеточный рак легкого второй стадии резко снижает шансы на благоприятный исход лечения: доля выживаемости в этом случае составляет только 18%.

Стадия IIB



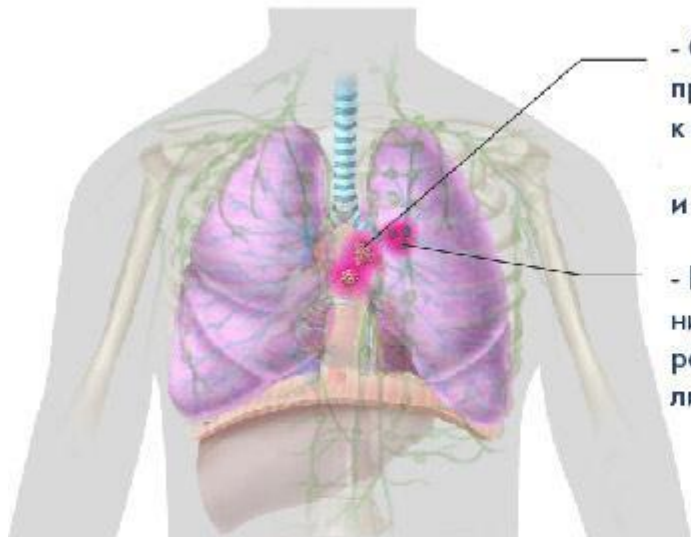
- Опухоль от 5 до 7 см в диаметре;
- и
- Рак распространился на региональные лимфоузлы.

или



- Опухоль более 7 см в диаметре;
 - и
 - Рак не распространился на региональные лимфоузлы.
- или**
- Опухоль в центральном бронхе;
 - или**
 - Опухоль прорастает в диафрагму;

Стадия IIIA

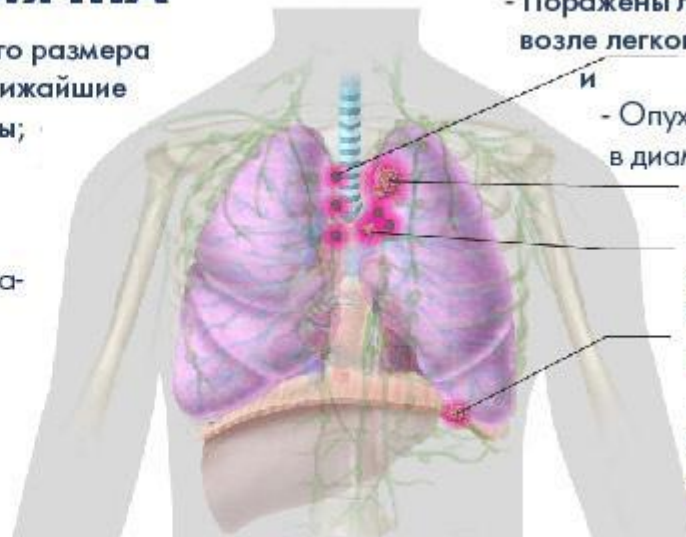

- Опухоль любого размера прорастает в ближайшие к легкому органы;

и

- Рак распространился на региональные лимфоузлы.

или



- Поражены лимфоузлы возле легкого;

и

- Опухоль более 7 см в диаметре;

или

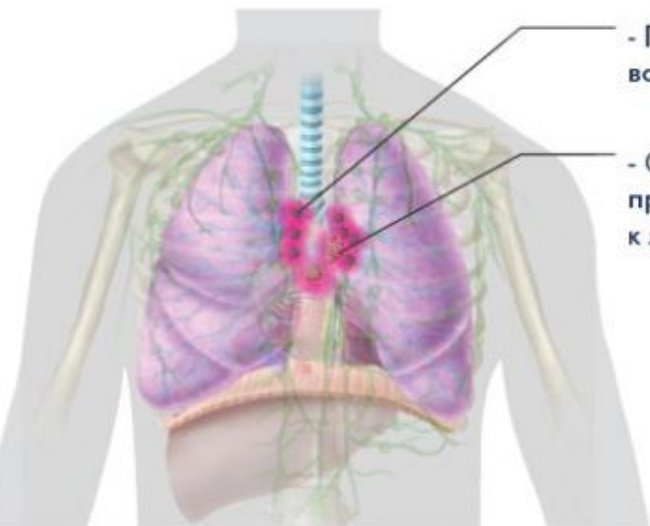
- Опухоль в центральном бронхе;

или

- Опухоль прорастает в диафрагму;

20% от всего числа пациентов проживают более 5 лет. Излечение практически невозможно. Противокашлевые средства, симптоматическая терапия

Стадия IIIB

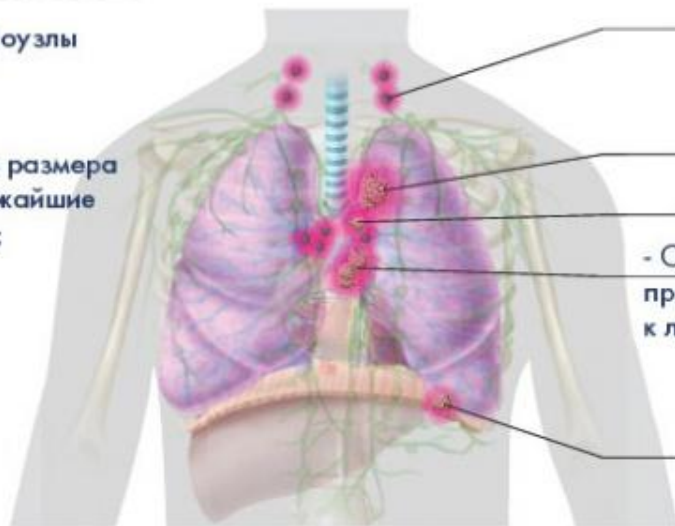


- Поражены лимфоузлы возле легкого;

и

- Опухоль любого размера прорастает в ближайшие к легкому органы;

или



- Поражены контралатеральные лимфоузлы;

или

- Опухоль в центральном бронхе;

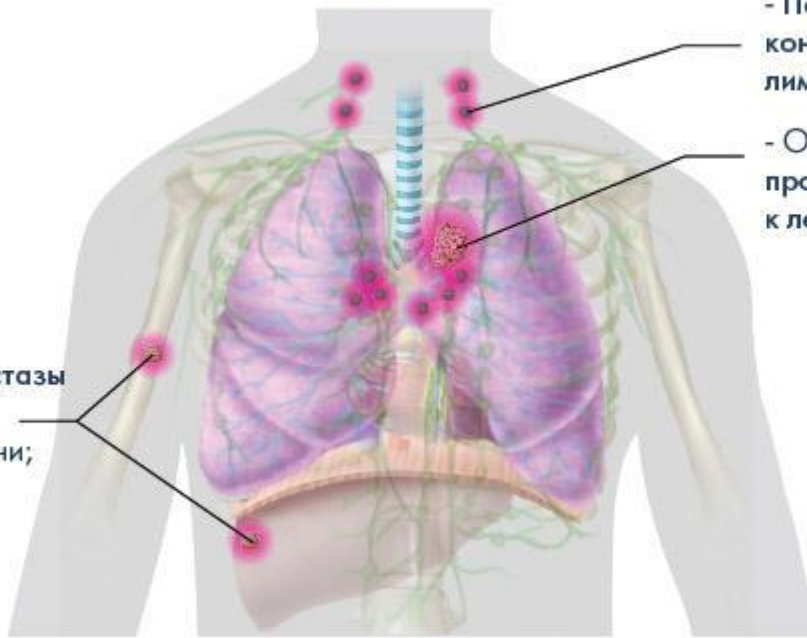
или

- Опухоль любого размера прорастает в ближайшие к легкому органы;

или

- Опухоль прорастает в диафрагму;

Стадия IV



- Поражены контралатеральные лимфоузлы;
- Опухоль любого размера прорастает в ближайшие к легкому органы;

- Есть метастазы в костях и/или печени;

Опухоль не подлежит хирургическому лечению и в большинстве случаев назначается химиотерапия, либо иммунотерапия и таргетная терапия. Прогноз неблагоприятный. Около 5 % всех пациентов с IV стадией рака легких переживают 5-летний порог выживаемости

Средняя выживаемость < 5 лет.

Более чувствителен к лучевой терапии и химиотерапии.

Таблица

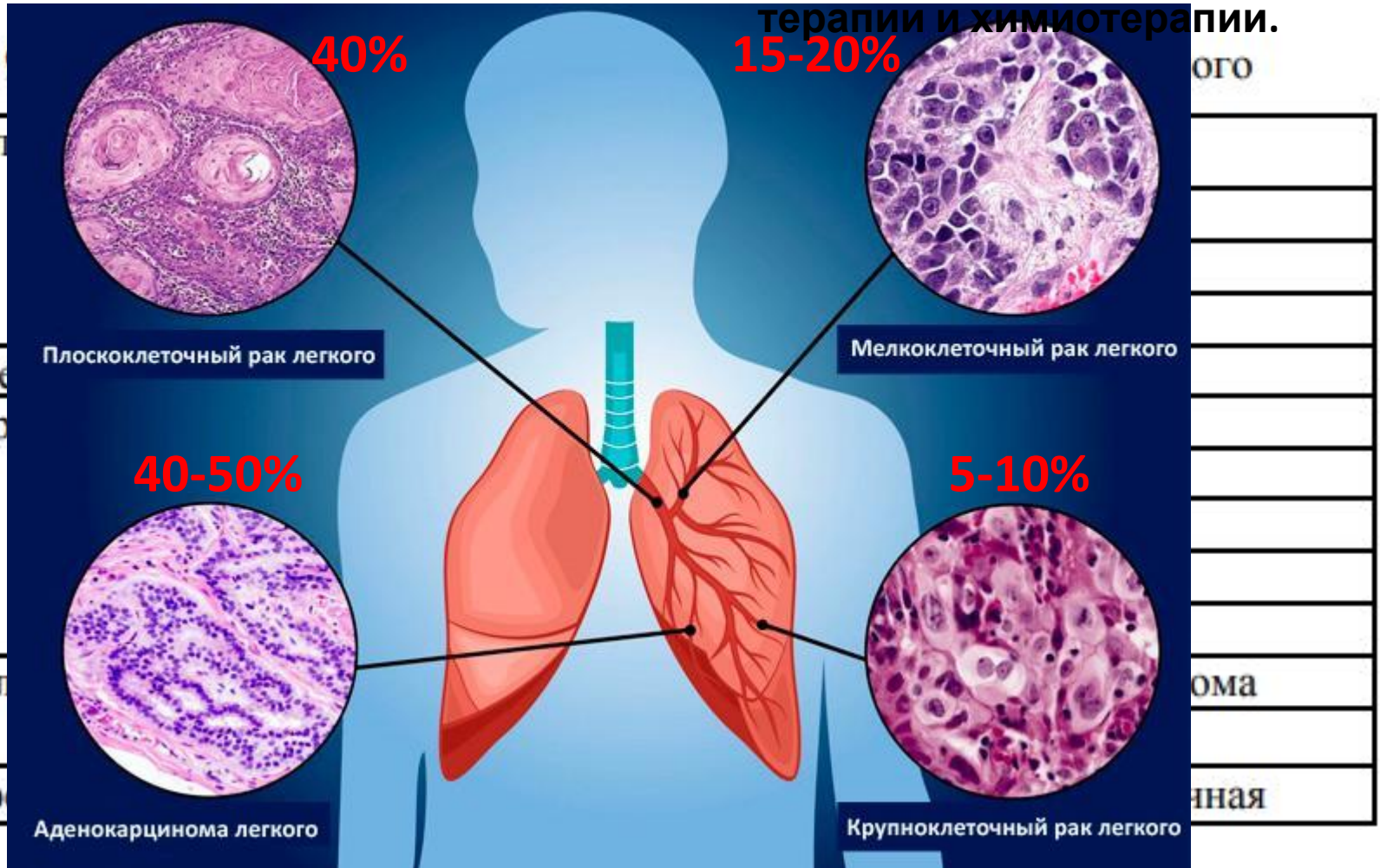
Плоскоклеточный

Мелкоклеточный

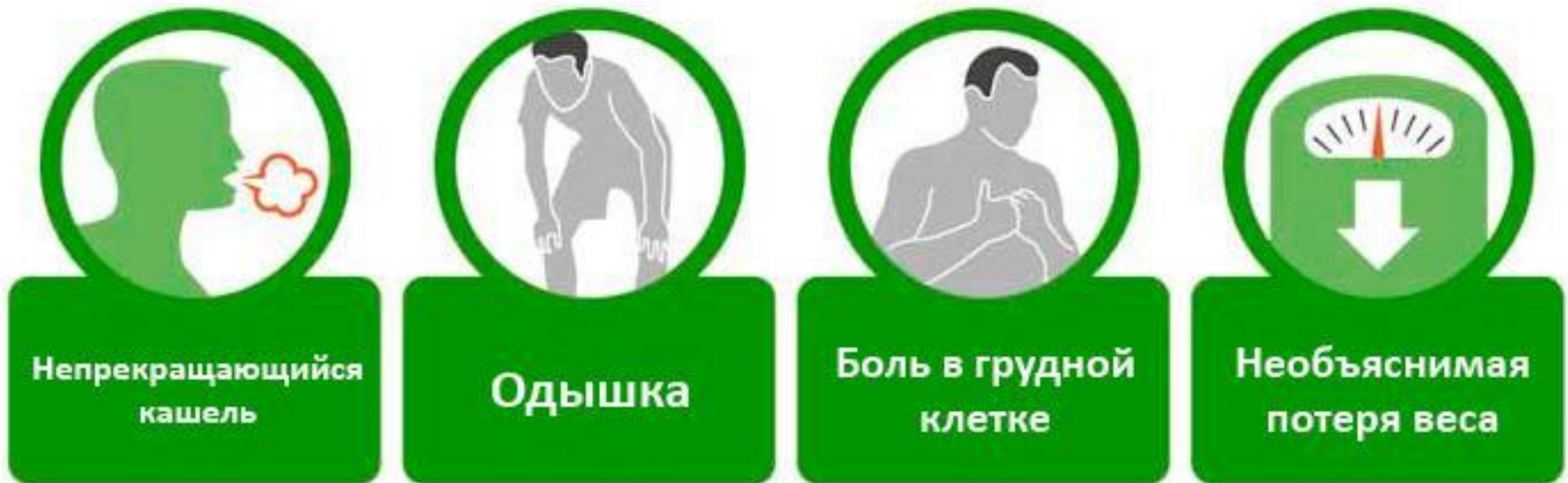Аденокарцинома

Крупноклеточный

Другие формы



При немелкоклеточном раке легких наиболее важным для определения прогноза является стадия опухоли на момент постановки диагноза. При начальной стадии рака легких, когда опухолевый узел может быть удален хирургическим путем, пятилетняя выживаемость приближается к 75%



Кровохаркань

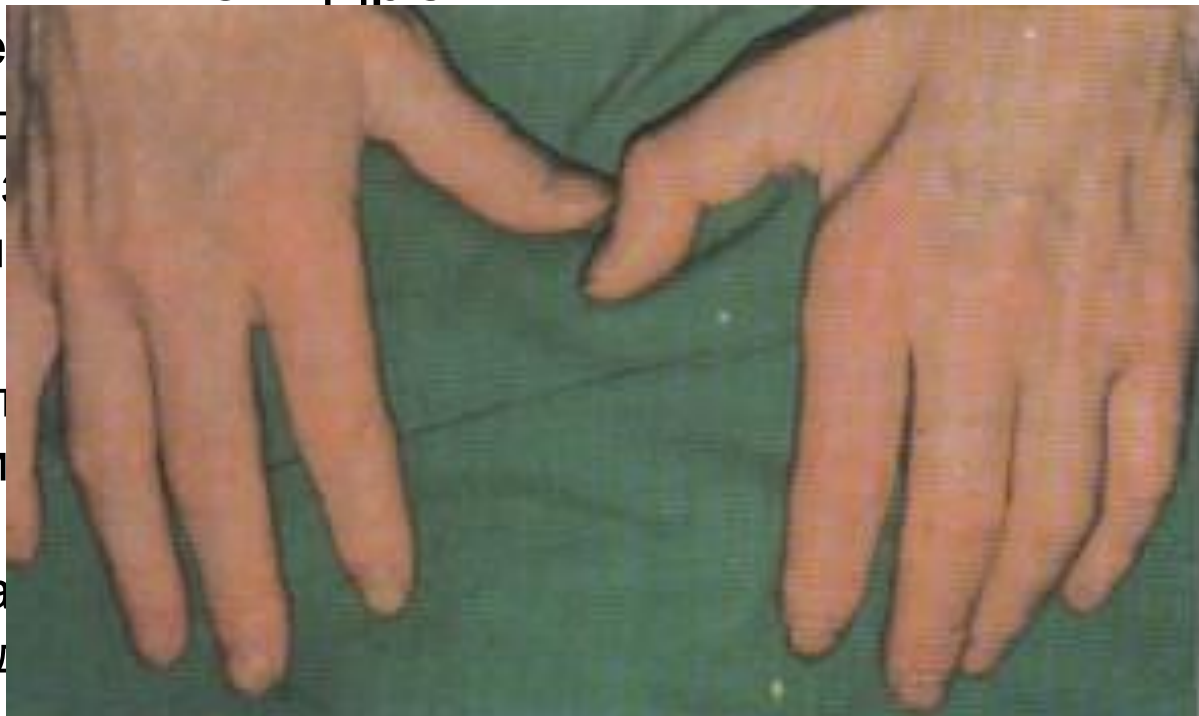
е

- Паранеопластический синдром, связанный с производством адренокортикотропного гормона (АКТГ) раковыми клетками, приводит к продуцированию надпочечниками гормона кортизола (синдром Иценко-Кушинга).
- При немелкоклеточном раке легкого чаще всего происходит производство аналога паратиреоидного гормона, что приводит к повышению уровня кальция в крови.
- Повышенные уровни кальция или щелочной фосфатазы могут указывать на рак легкого, который метастазировал в костную ткань

- Синдромы секреции антидиуретического, паратиреоидного гормонов, эстрогенов, серотонина.
- Тромбофлебит
- различные варианты нейро- и миопатии
- Дерматозы
- Нарушения жирового и липидного обмена
- Артралгии, ревматоидноподобный артрит, остеоартропатия (синдром Мари–Бамбергера), заключающейся в утолщении и склерозе длинных трубчатых костей голеней и предплечий, мелких трубчатых костей кистей и стоп, припухлости суставов (локтевых, голеностопных), колбовидном утолщении концевых фаланг пальцев кистей («барабанные палочки»).

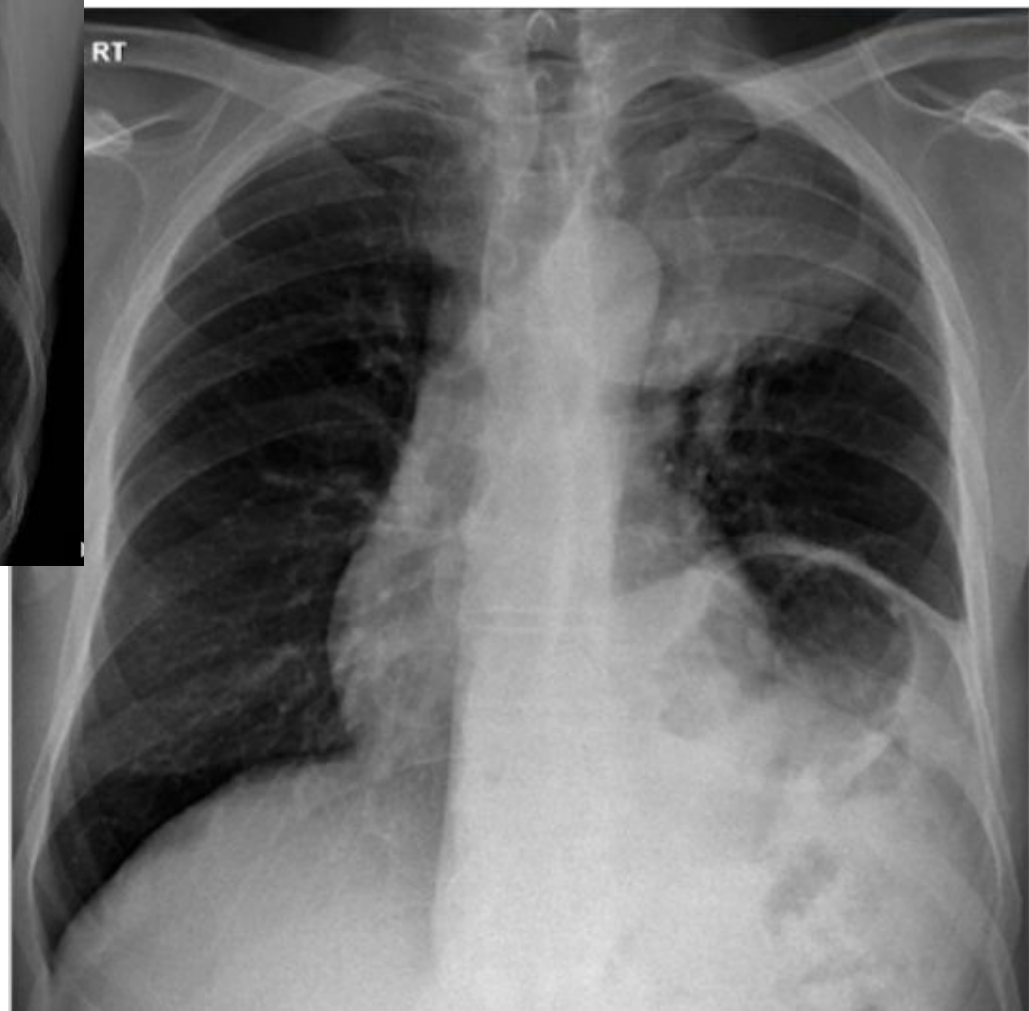
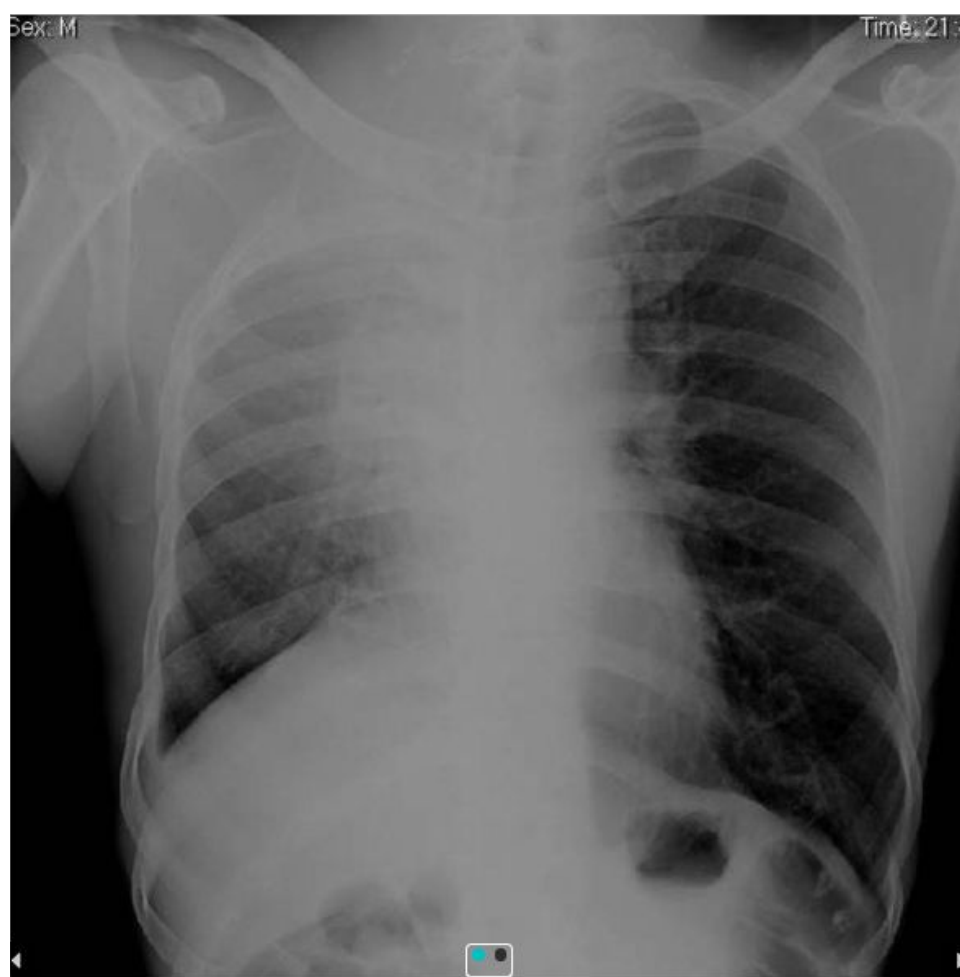
Синдром Куффини – Панкоста – Тобиаса; синдром Тобиаса; синдром Хейра; апикальный грудной синдром

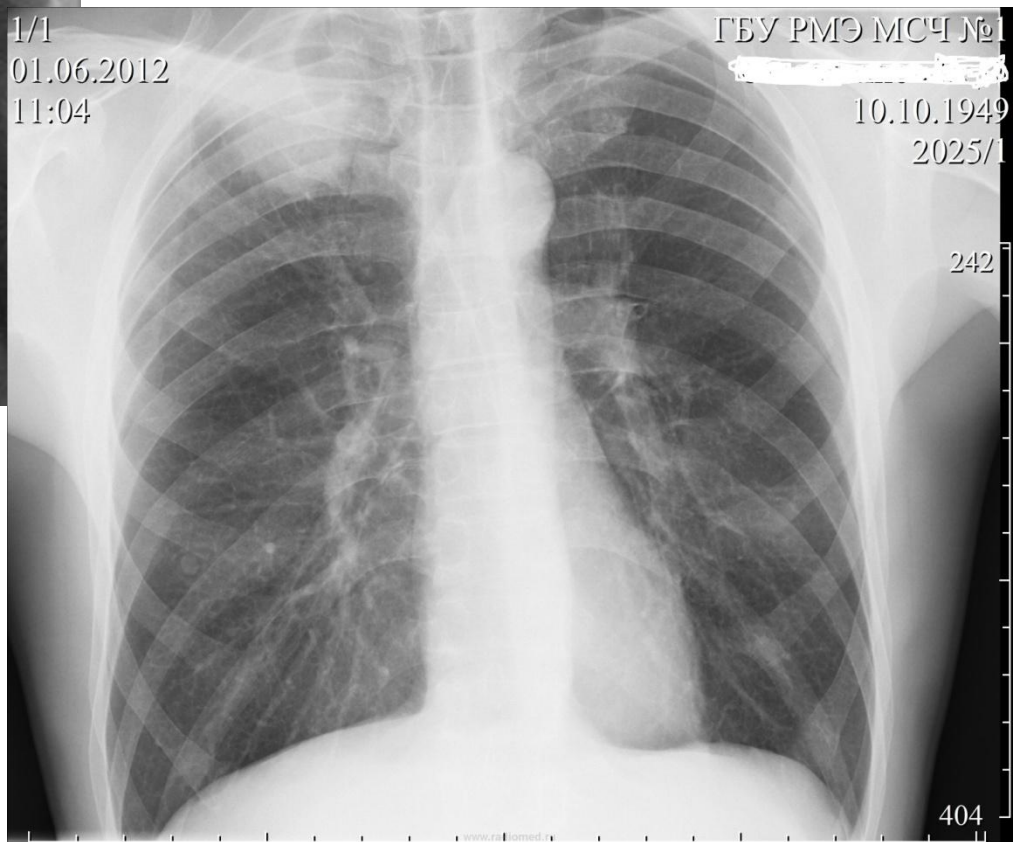
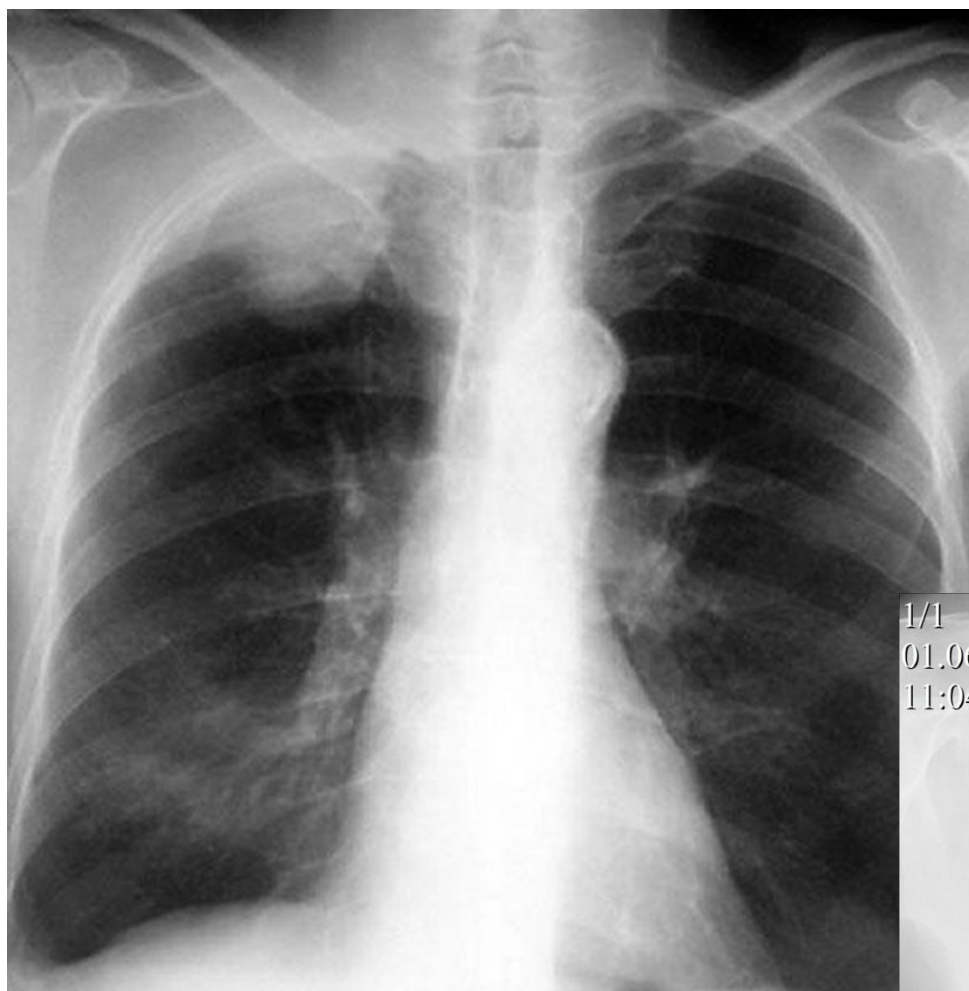- Н. К. Pancoast, аме
- Описал в 1924 год
грудной стенки»,
верхней борозды
- Синдром Панкоста
плоскоклеточном
прорастания или
шейного (звёздча
шейного, I и II груд
- Интенсивная боль в плече, иррадиирующая по ходу локтевого нерва (в подмышечную, подлопаточную область и по ульнарной поверхности руки)
- Атрофия мышц кисти и предплечья, нарушение чувствительности руки ;
- Синдром (Бернара–)**Горнера**;
- Отёчность руки вследствие сдавления подключичной вены

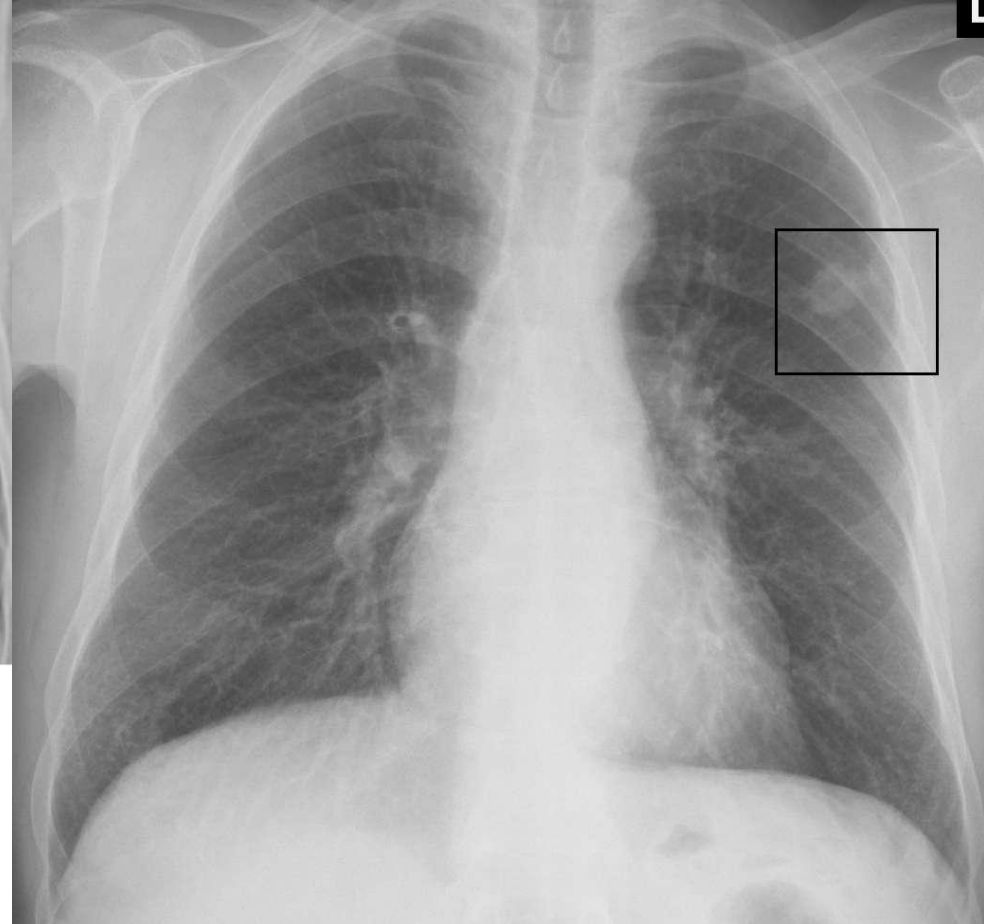
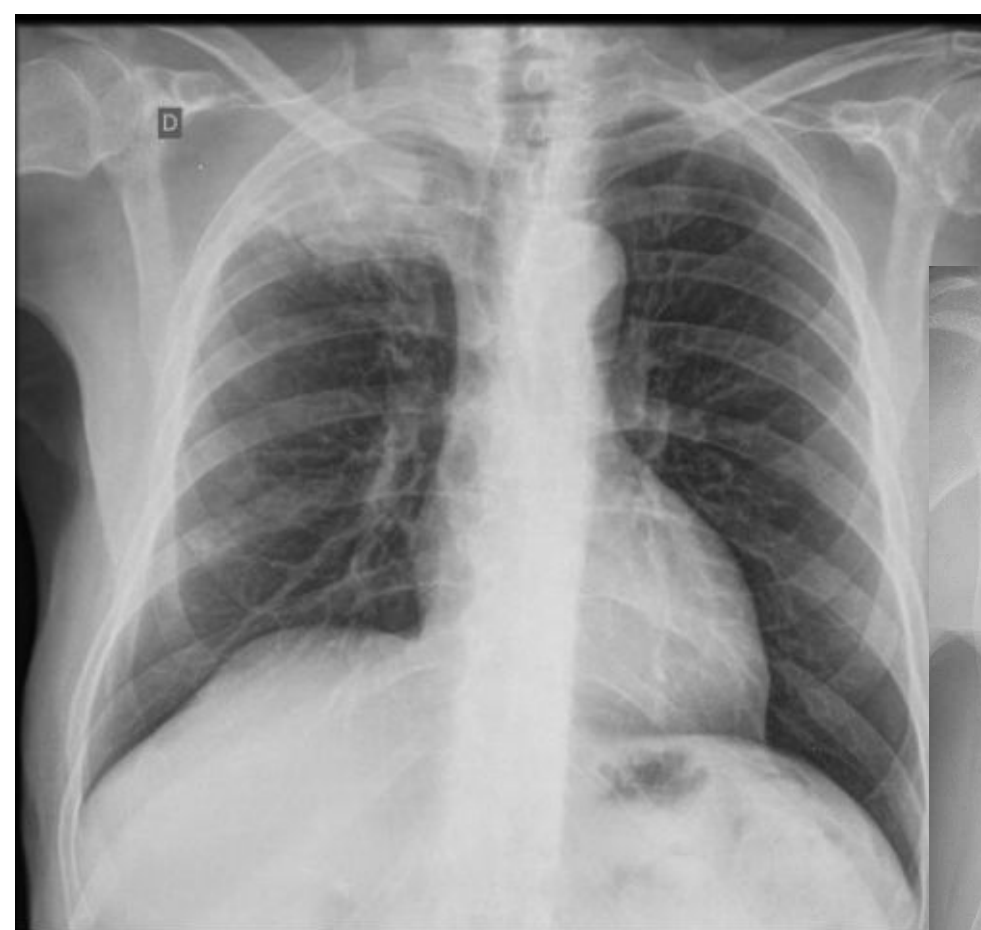


НО

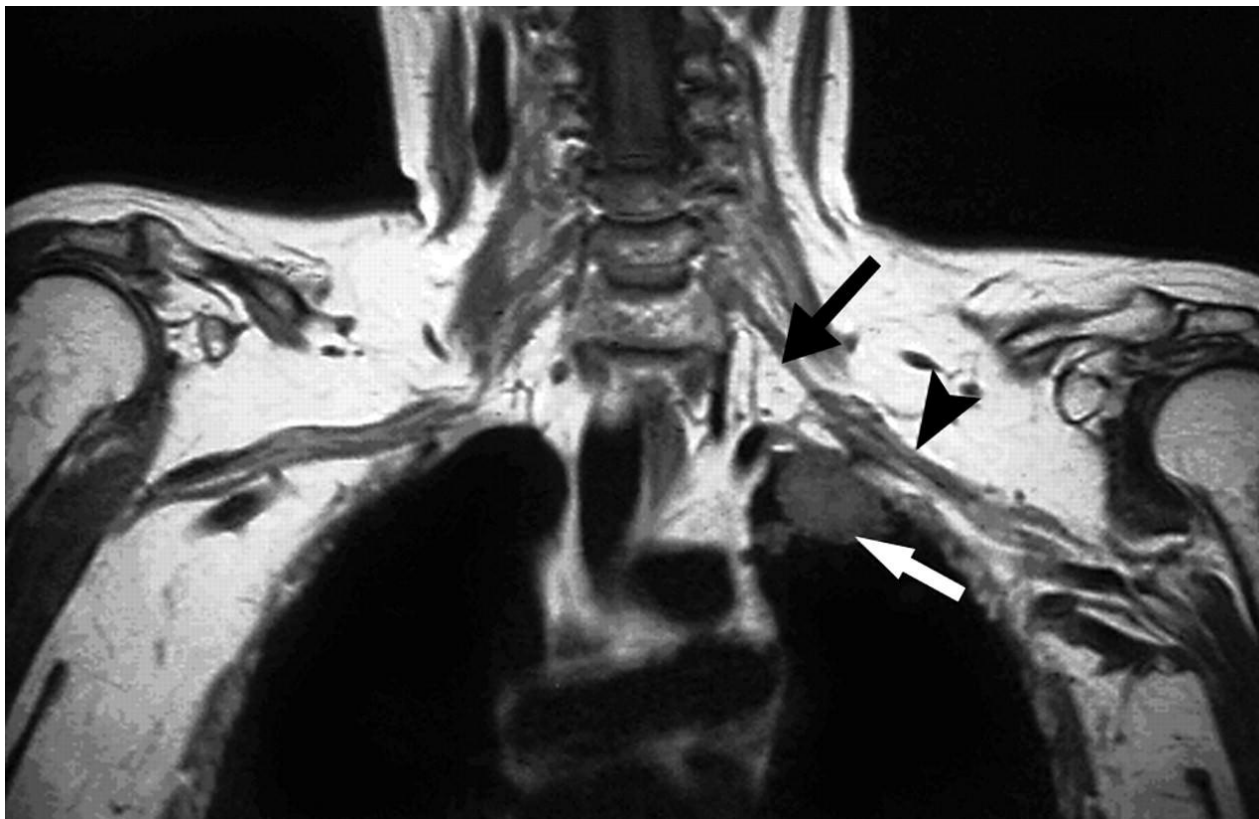
III







Растущая опухоль может сдавливать или прорасти плечеголовную вену, подключичную артерию, диафрагмальный нерв, возвратный гортанный нерв, блуждающий нерв; типично сдавление или проращение звездчатого ганглия, что обуславливает симптоматику синдрома Горнера.



Дифференциальный диагноз

Метастазы

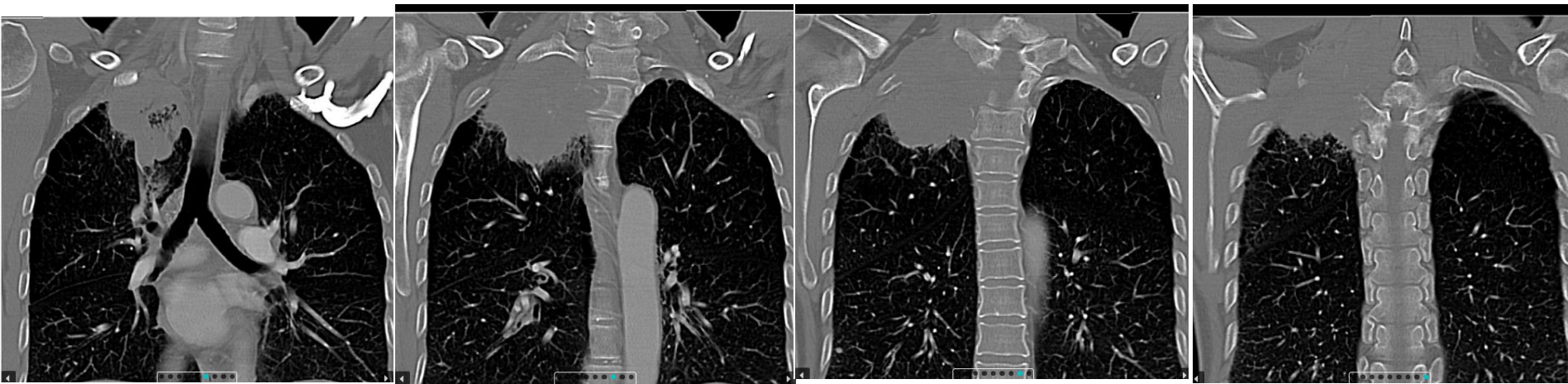
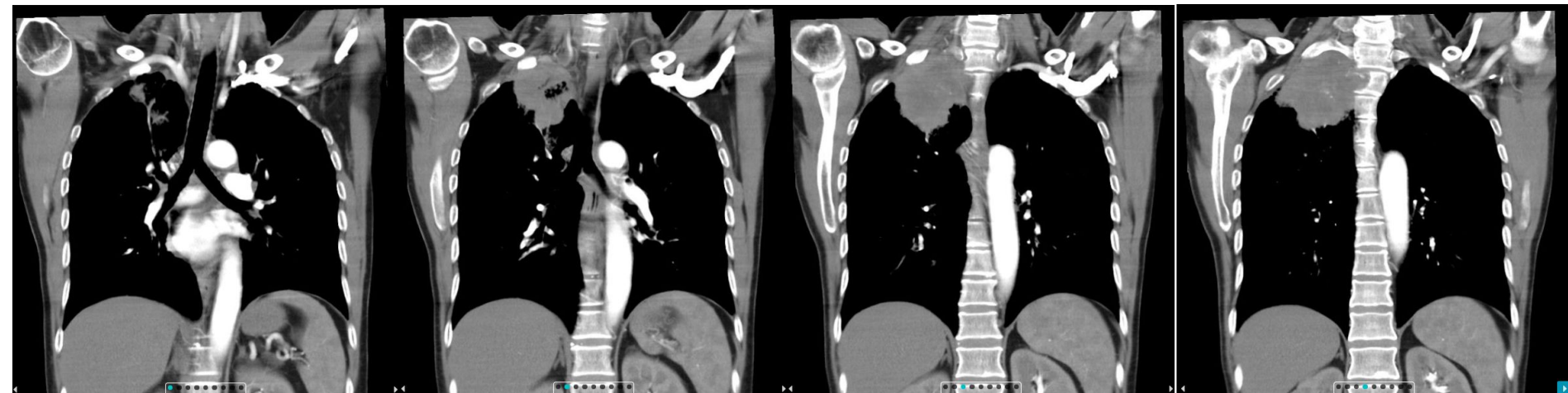Мезотелиома

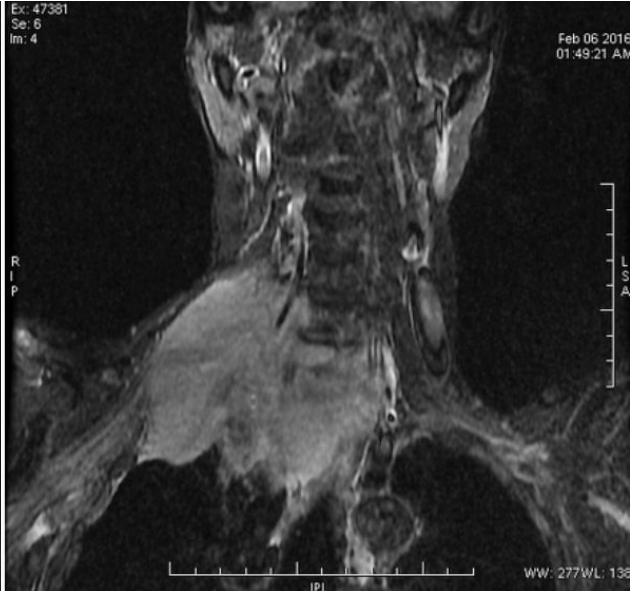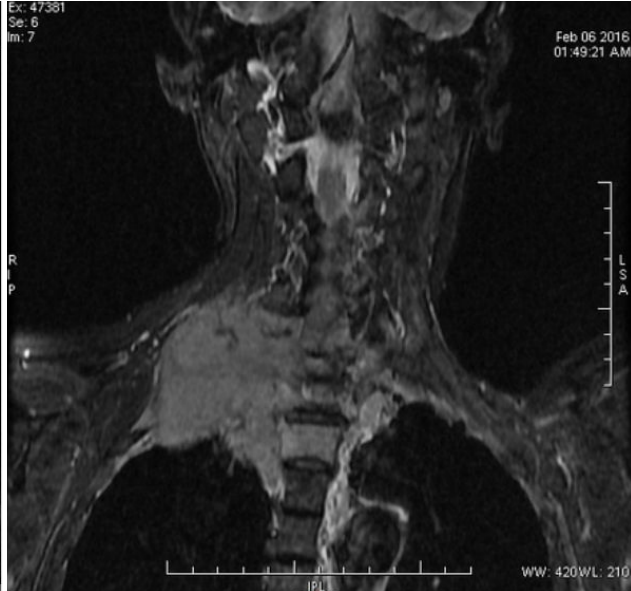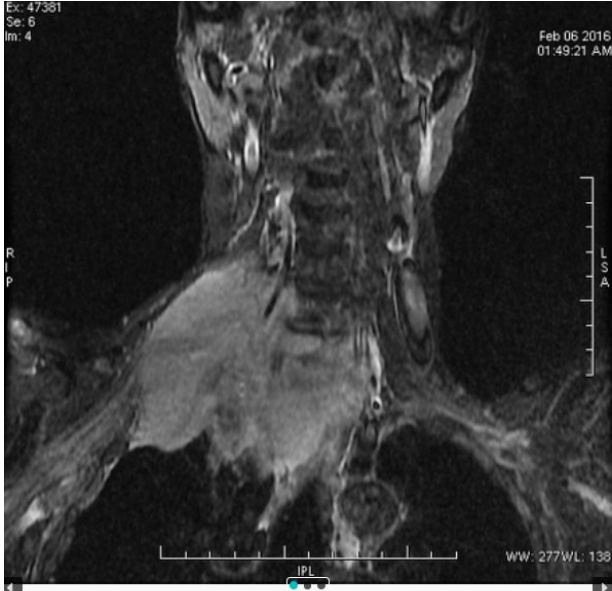Саркома Юинга

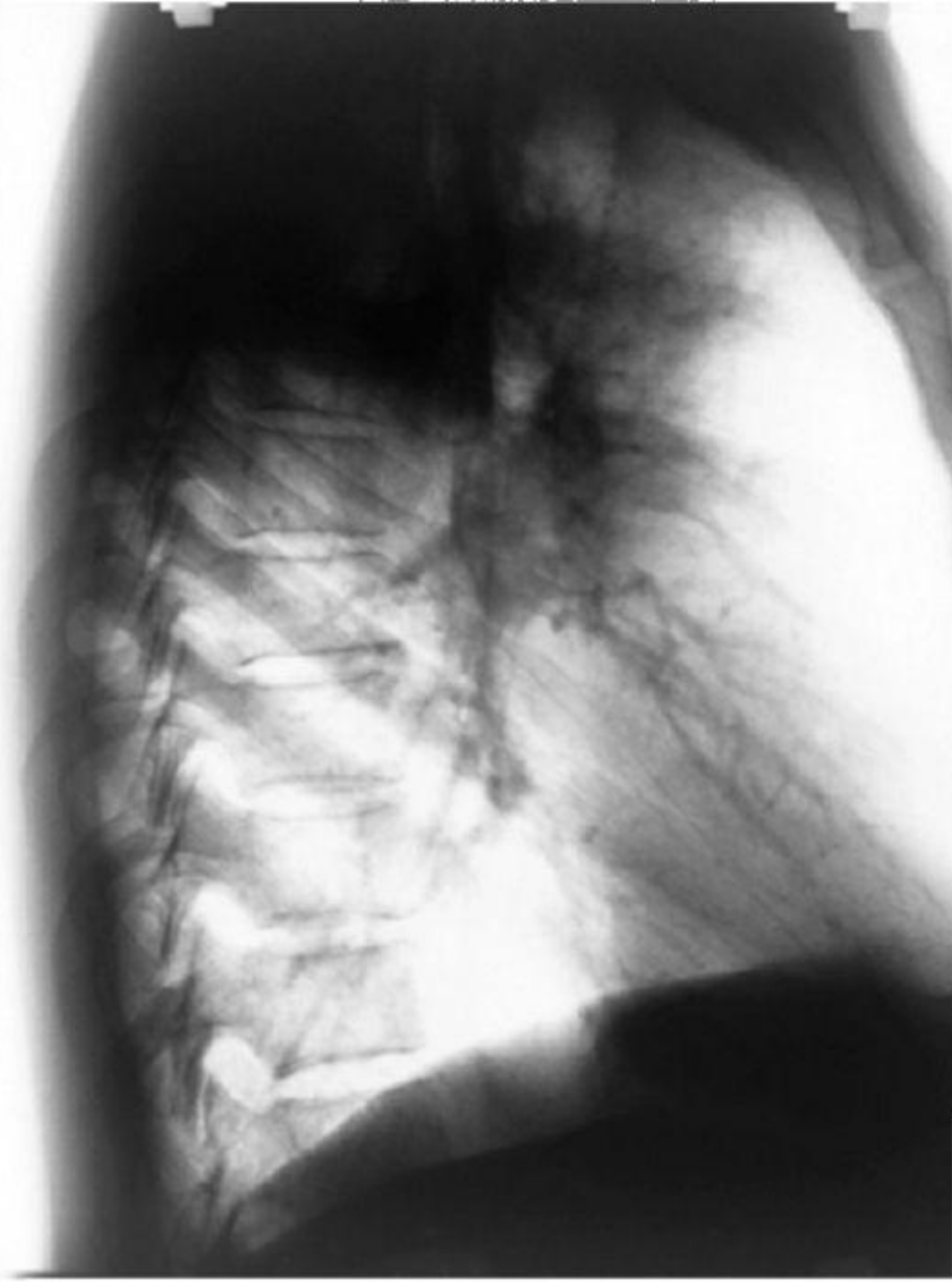
Примитивная нейроэктодермальная
опухоль

Туберкулез

Новообразования плевры

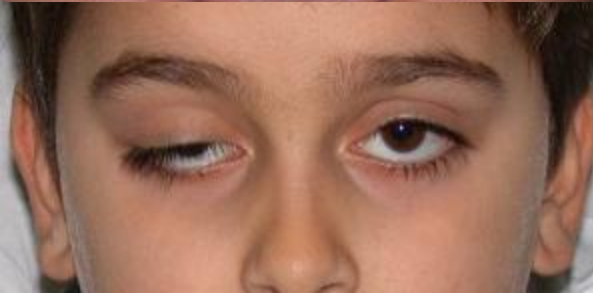
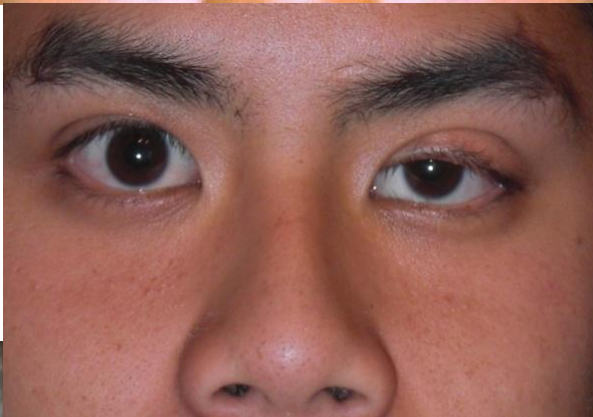
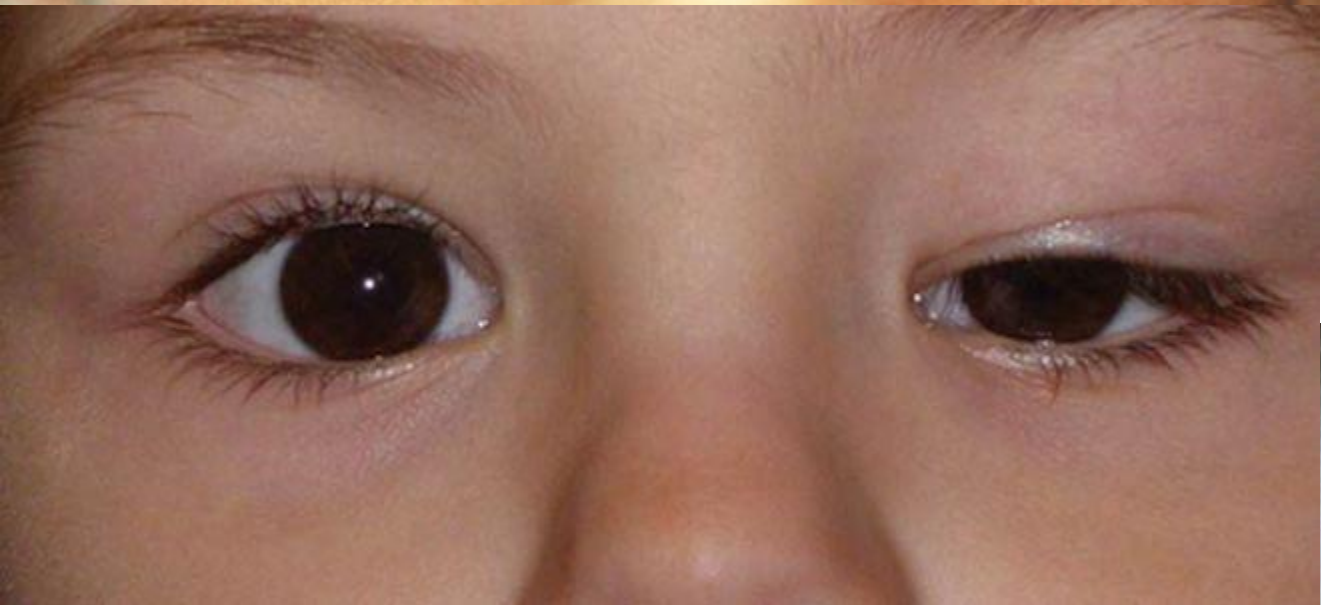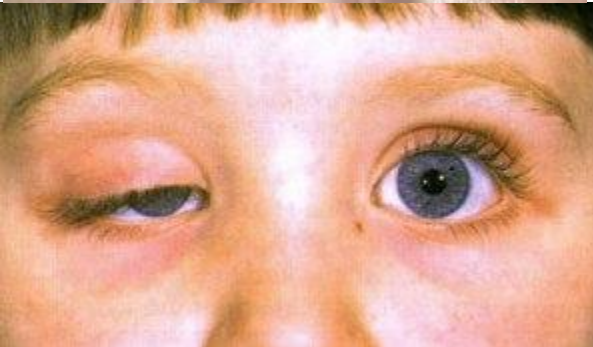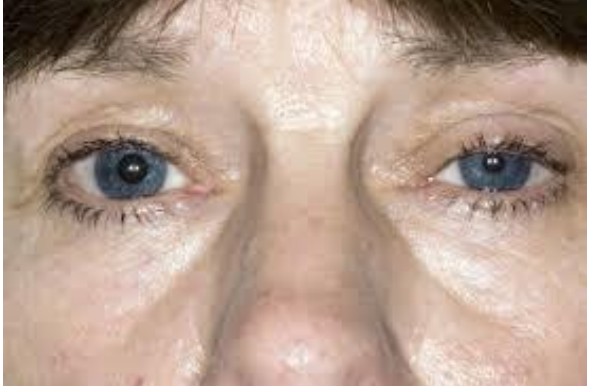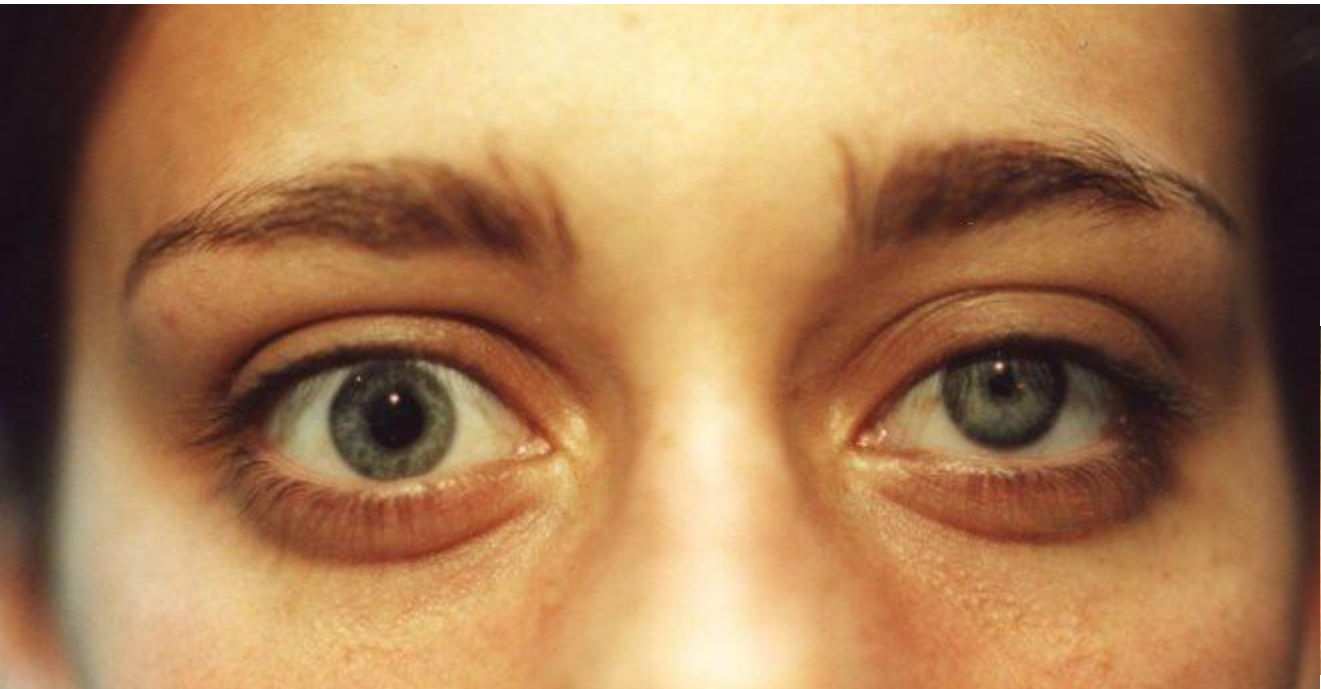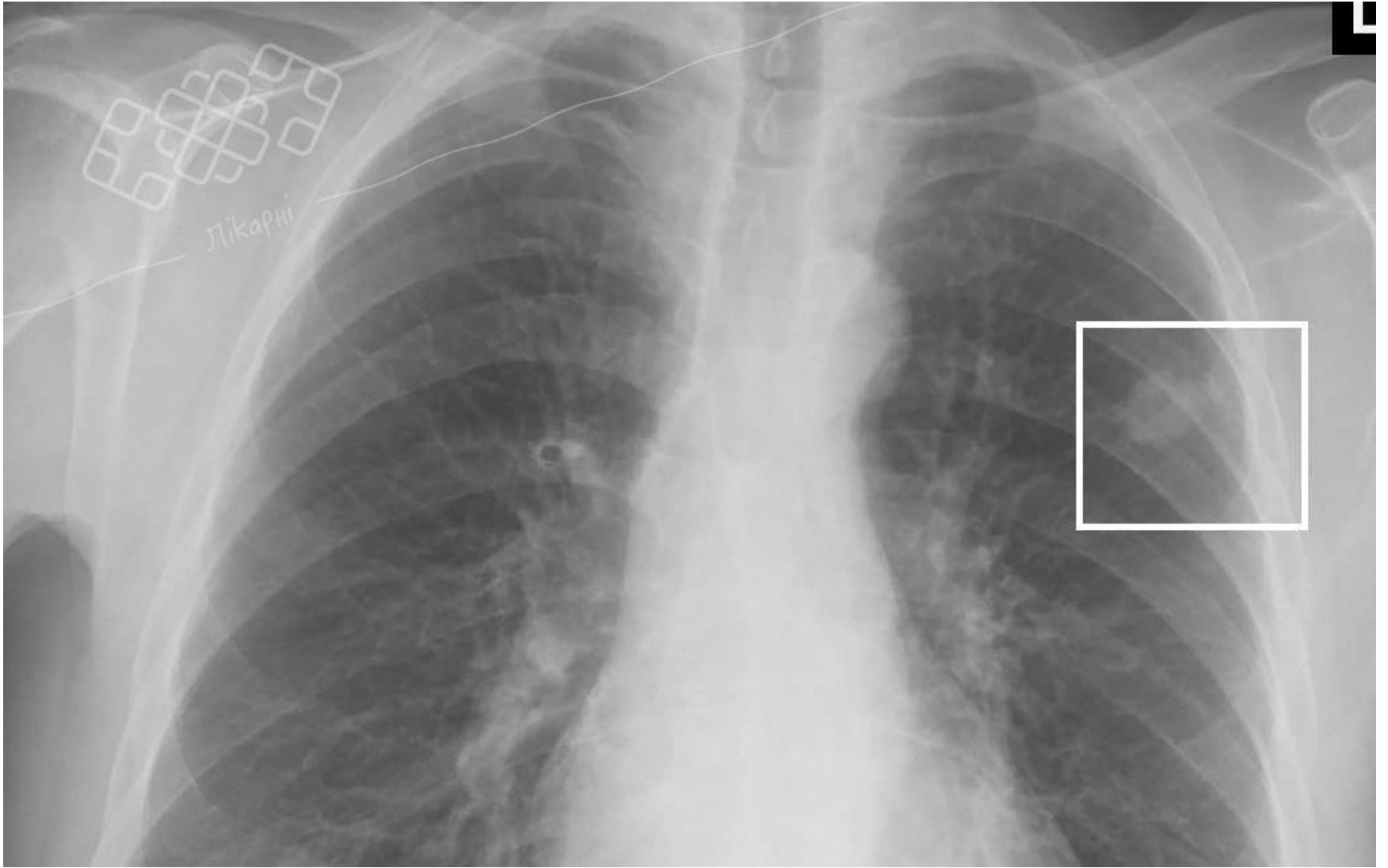


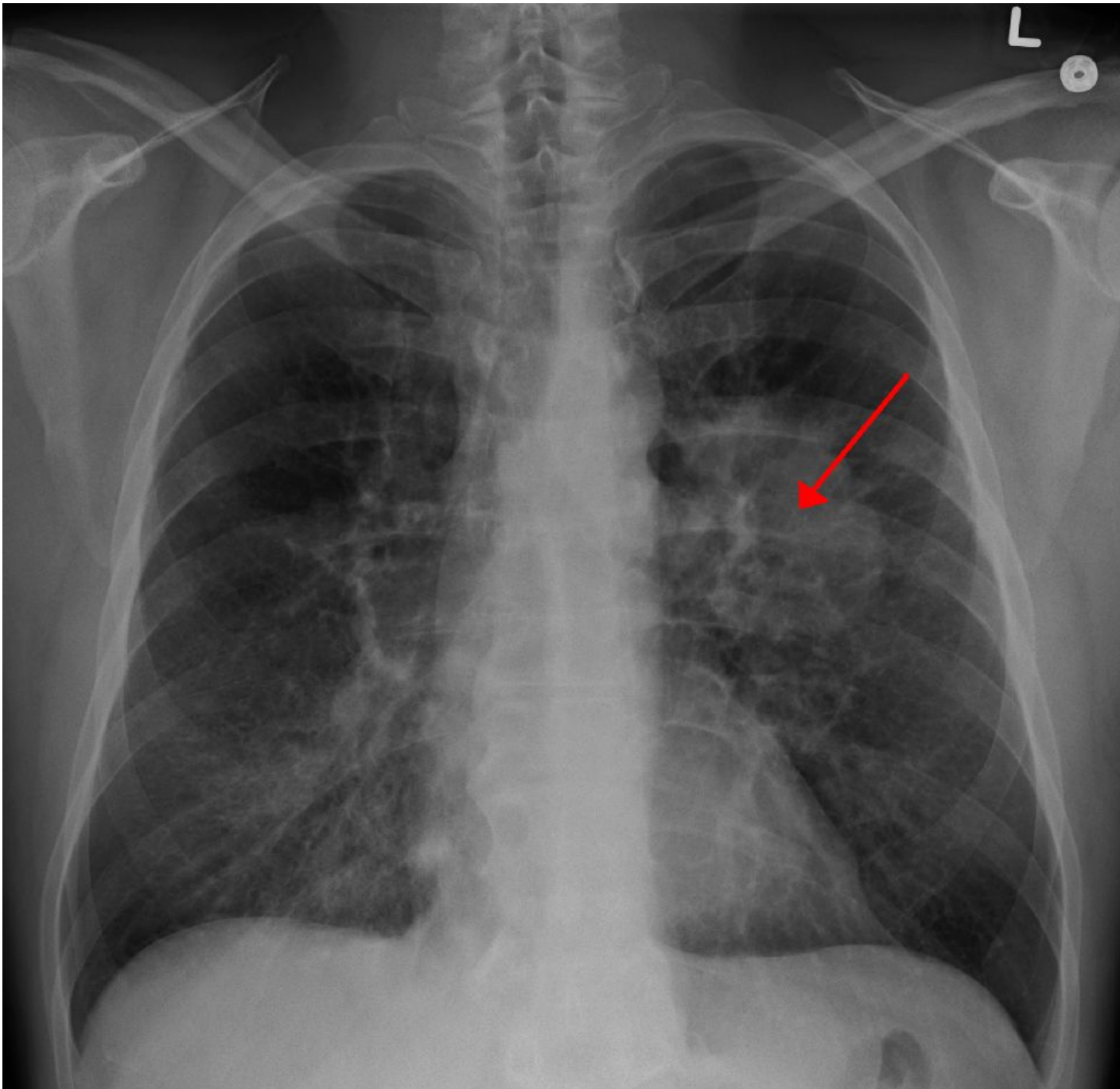


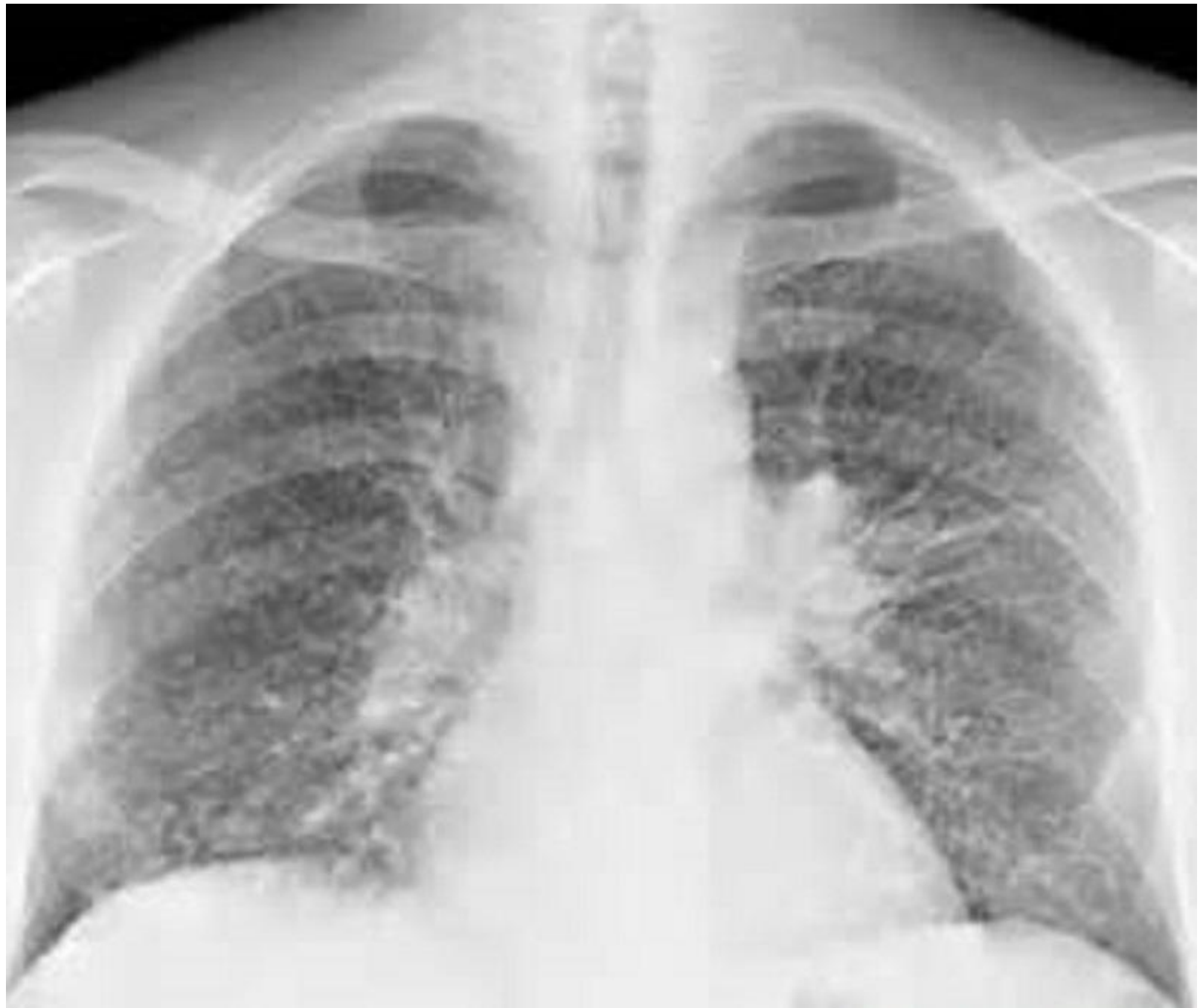a

- Синдром Горнера включает односторонние птоз, миоз, энофтальм и ангидроз лица (последний часто отсутствует), обусловленные поражением симпатических нервов.
- Зрачок со стороны птоза сужен, а движения глаза полностью сохранены. Одностороннее сужение зрачка при синдроме Горнера сопровождается отсутствием его расширения в темноте. Этот синдром при коме встречается редко и свидетельствует об обширном кровоизлиянии в таламус на ипсилатеральной стороне.
- Стволовой инсульт
- Латеральный медуллярный синдром
- Паралич Дежерин-Клюмпке.
- Рассеянный склероз.
- Сирингомиелия.
- Кластерная головная боль
- Травма основания шеи, обычно тупая травма, может быть хирургическая.
- Симпатэктомия (перерезка симпатического нерва шеи).
- Как осложнение дренажа по Бюлау.
- Блокада нервов, например блокада шейного сплетения, блокада звездчатого ганглия.
- Тяга звездчатого нервного узла из-за дополнительного шейного ребра
- Воспаление среднего уха.
- Медиастинит
- Нейрофиброматоз I типа.
- Карцинома щитовидной железы.
- Зоб (гиперплазия щитовидной железы).









- Опухолевые маркеры могут помочь в дифференциальной диагностике и оценке эффективности проводимого лечения. При раке легкого, в зависимости от его гистологической структуры, возможно определение следующих маркеров: нейронспецифическая энолаза (НСЕ) и раково-эмбриональный антиген (РЭА) при мелкоклеточном; цитокератиновый фрагмент (CYFRA 21-1), маркер плоскоклеточного рака (SCC), РЭА при плоскоклеточном; РЭА, CYFRA 21-1, СА-125 при аденокарциноме; CYFRA 21-1, SCC, РЭА при крупноклеточном раке.

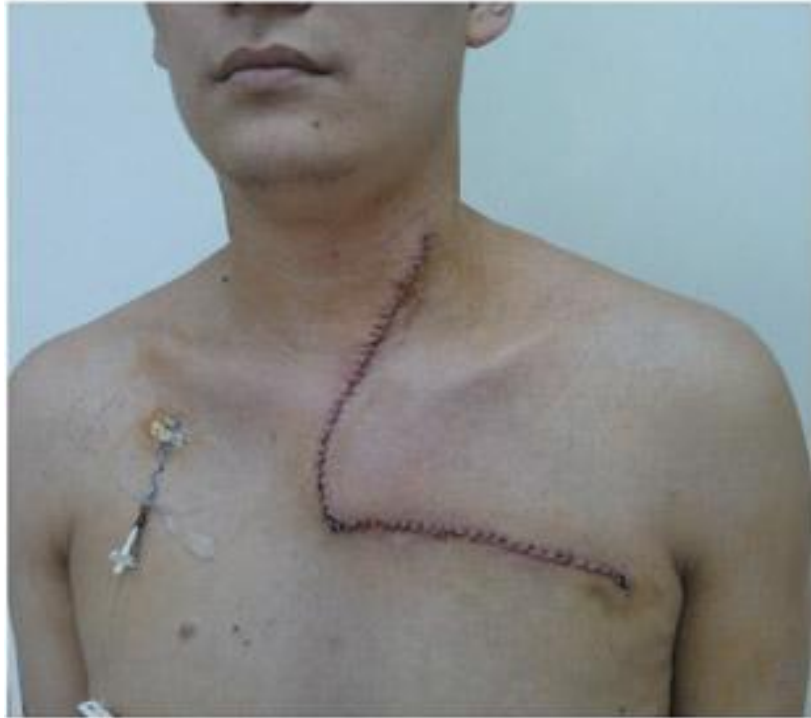

Рис. 14. Передний шейно-трансмандриальный доступ: внешний вид 6-го после операции

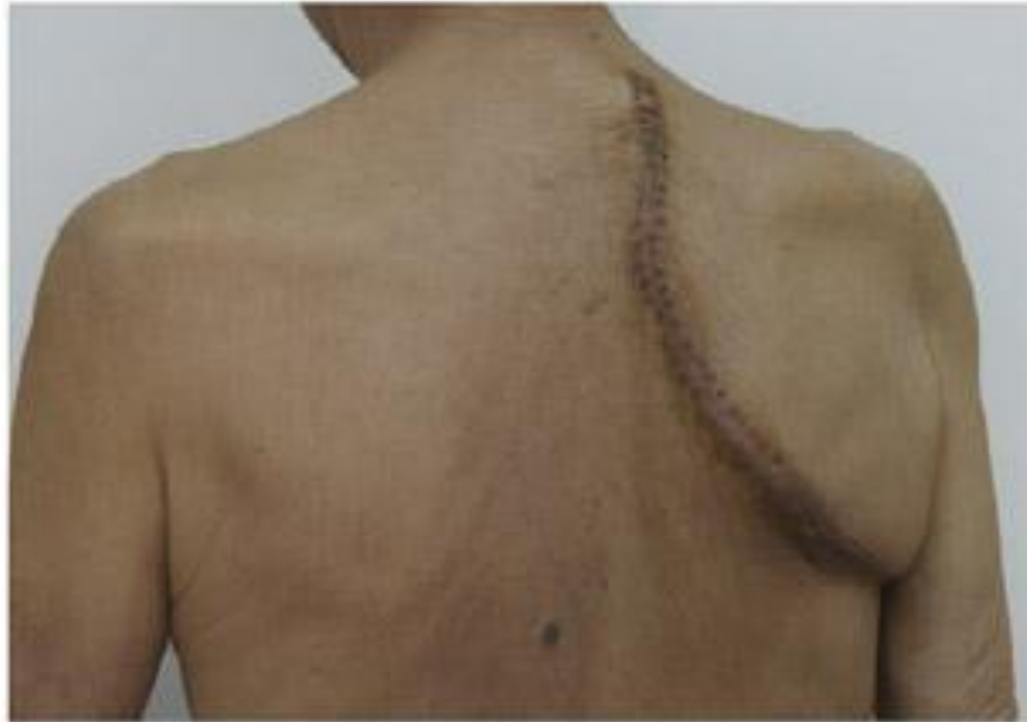

Рис. 7. Задний доступ по Shaw — Paulson: внешний вид больного перед выпиской

Минимальным онкологически обоснованным объемом операции рекомендовано считать лобэктомия, билобэктомия или пневмонэктомию с ипсилатеральной медиастинальной лимфодиссекцией [А, I].

При периферических опухолях до 1,5 см. и низких функциональных кардиореспираторных резервах возможно выполнение анатомической сегментэктомии [В, II].

Сублобарные резекции (атипичная резекция, сегментэктомия) сопряжены с увеличением частоты местного рецидива и ухудшением отдаленных результатов на 5-10% [В, III].

- Лучевая терапия может быть использована в качестве средства для лечения как немелкоклеточного рака легких, так и мелкоклеточного рака легких. Может быть лечебной или паллиативной (с использованием более низких доз радиации, чем при лечебной терапии), а также в качестве адъювантной терапии в сочетании с хирургическим вмешательством или химиотерапией. При мелкоклеточном раке легкого, зачастую в целях профилактики, облучают область головного мозга для предотвращения развития метастазов.

- Химиотерапии поддаются все виды рака легких. Может быть назначена в качестве как основного, так и дополнительного метода вместе с лучевой терапией, носить профилактический характер и назначаться после хирургического лечения.
- Таргетная терапия при раке легкого показана только тем пациентам, у которых была выявлена определенная мутация генов. Применяется как самостоятельно, так и в комбинации с химиотерапией
- Мутация EGFR - ингибиторы EGFR: Эрлотиниб (Тарцева), Иресса (Гефитиниб), Афатиниб (Гиотриф) и др.
- При немелкоклеточном раке легкого транслокация ALK - Кризотиниб (Ксалкори), Серитиниб (Зикадия).
- Мутация в гене VEGFR - Бевацизумаб (Авастин).

Таблица 2. Режимы адъювантной и неоадъювантной химиотерапии НМРЛ

Винорелбин 25-30 мг/м² в/в (или 60-80 мг/м² внутрь) в 1-й и 8-й день + цисплатин 75 в/в в 1-й день 21-дневного цикла; до 4 циклов.

Этопозид 100 мг/м² в/в в 1-й, 2-й и 3-й день + цисплатин 75 мг/м² в/в в 1-й день 28-дневного цикла; до 4 циклов.

Паклитаксел 175-200 мг/м² в/в в 1-й день + карбоплатин AUC 5-6 в/в в 1-й день 21-дневного цикла, до 4 циклов.

Доцетаксел 75 мг/м² в/в в 1-й день + цисплатин 75 мг/м² в/в в 1-й день 21-дневного цикла; до 4 циклов.

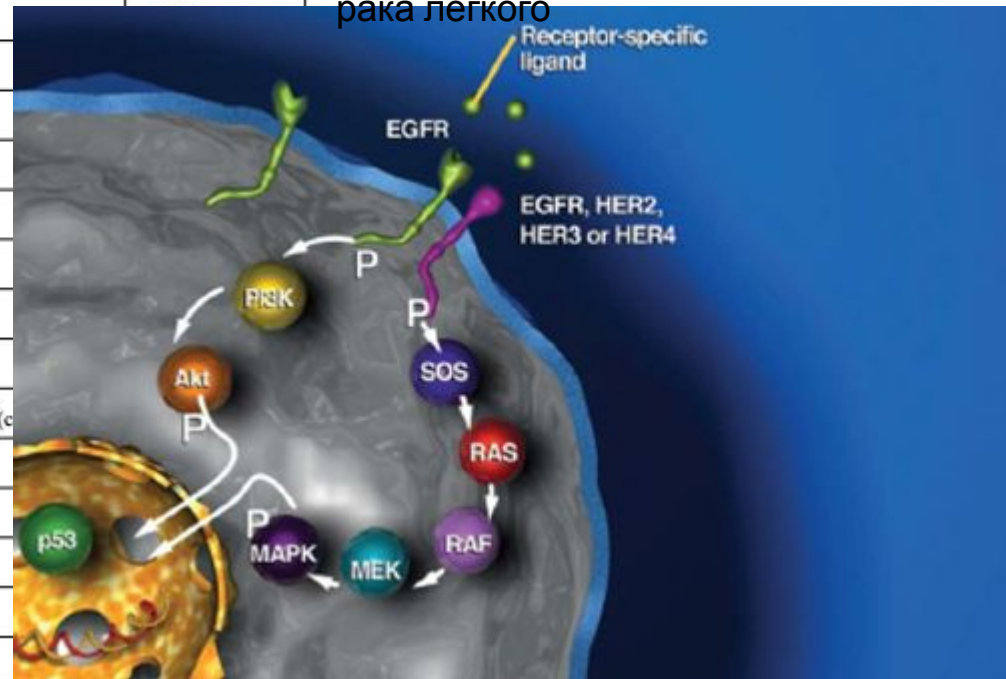
Гемцитабин 1000 мг/м² в/в в 1-й и 8-й день + цисплатин 75 мг/м² в/в в 1-й день 21-дневного цикла; до 4 циклов.

Пеметрексед 500 мг/м² в/в в 1-й и 8-й день 21-дневного цикла + цисплатин 75 мг/м² в/в в 1-й день; до 4 циклов с премедикацией фолиевой кислотой и витамином В12 за 5-7 дней до начала каждого цикла (только неплоскоклеточный НМРЛ)

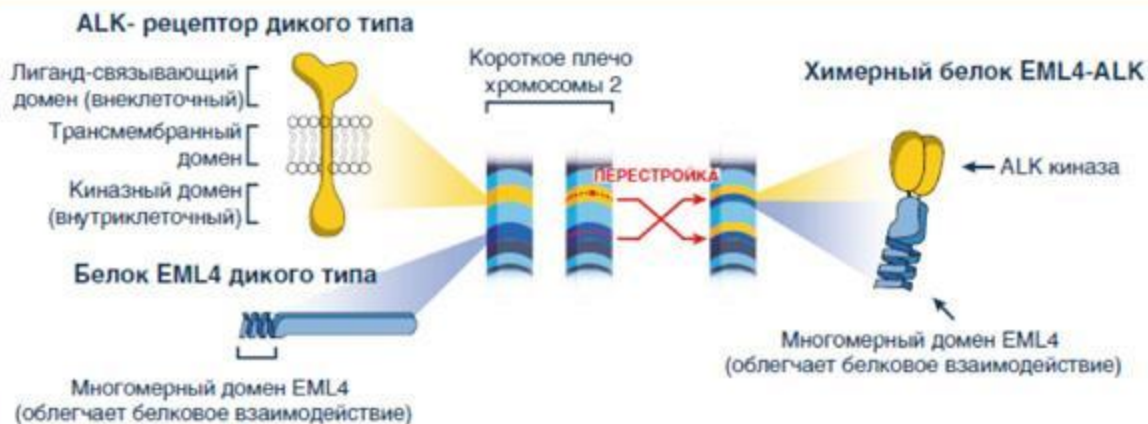
Мутации гена EGFR, определяющие чувствительность опухоли к таргетной терапии

Наименование	Мутация	Экзон	Нуклеотидная замена	Cosmic ID
Ex18-mutant-1	G719A	18	2156G>C	6239
Ex18-mutant-2	G719S	18	2155G>A	6252
Ex18-mutant-3	G719C	18	2155G>T	6253
Ex19-mutant-1	E746_A750del (1)	19	2235_2249del15	6223
Ex19-mutant-2	E746_A750del (2)	19	2236_2250del15	6225
Ex19-mutant-3	L747_P753>S	19	2240_2257del18	12370
Ex19-mutant-4	E746_T751>I	19	2235_2252>AAT(complex)	13551
Ex19-mutant-5	E746_T751del	19	2236_2253del18	12728
Ex19-mutant-6	E746_T751>A	19	2237_2251del15	12678
Ex19-mutant-7	E746_S752>A	19	2237_2254del18	
Ex19-mutant-8	E746_S752>V	19	2237_2250>T(complex)	
Ex19-mutant-9	E746_S752>D	19	2238_2255del18	
Ex19-mutant-10	L747_A750>P	19	2238_2248>GC(complex)	
Ex19-mutant-11	L747_T751>Q	19	2238_2252>GCA(complex)	
Ex19-mutant-12	L747_E749del	19	2239_2247del9	
Ex19-mutant-13	L747_T751del	19	2239_2253del15	
Ex19-mutant-14	L747_S752del	19	2239_2256del18	
Ex19-mutant-15	L747_A750>P	19	2239_2248TTAAGAGAAG>C(c	
Ex19-mutant-16	L747_P753>Q	19	2239_2258>CA(complex)	
Ex19-mutant-17	L747_T751>S	19	2240_2251del12	
Ex19-mutant-18	L747_T751del	19	2240_2254del15	
Ex19-mutant-19	L747_T751>P	19	2239_2251>C(complex)	
Ex20-mutant-1	T790M	20	2369C>T	

- Рецептор эпидермального фактора роста (epidermal growth factor receptor, ErbB-1) расположен на мембране клетки. Его мутация приводит к повышению активности раковой клетки и стимуляции её бесконтрольного деления.
- Определение мутации гена EGFR обязательно для пациентов с диагнозом «немелкоклеточный рак легкого». При ее выявлении ответ на таргетную терапию гораздо лучше, чем при проведении стандартной химиотерапии.
- 15-40% случаев немелкоклеточного рака легкого



ТРАНСЛОКАЦИЯ EML4-ALK ВЕДЕТ К АКТИВАЦИИ КИНАЗ'



- Мутация ALK - внутривхромосомная перестройка (транслокация) хромосомы, которая ведёт к образованию химерного онкогена EML4-ALK. Как и у любой тирозинкиназы, основной функцией этого рецептора является передача митотического сигнала, который стимулирует опухолевую клетку к делению.
- ALK мутация встречается у 3-8% больных немелкоклеточным раком легкого (как правило, это аденокарцинома).
- Отсутствие других мутаций (EGFR, KRAS, BRAF, PIK3CA). Некурящий образ жизни (67% случаев мутации АЛК).
- Тест на наличие мутации ALK показан всем больным распространенным немелкоклеточным раком легкого с отрицательным статусом мутации EGFR.

ALK rearrangement

No ALK rearrangement

1000x

Таблица 4. Активные режимы химиотерапии НМРЛ IV стадии.

Этопозид 120 мг/м ² в 1, 2, 3-й день в/в + цисплатин 80 мг/м ² в 1-й день в/в каждые 3 недели.
Этопозид 100 мг/м ² в 1-й – 3-й день в/в + карбоплатин AUC-5 в 1-й день в/в каждые 3 недели.
Винорелбин 25-30 мг/м ² в/в (или 60-80 мг/м ² внутрь) в 1-й и 8-й день + цисплатин 80 мг/м ² в 1-й день в/в каждые 3 недели.
Паклитаксел 175-200 мг/м ² в 1-й день + цисплатин 80 мг/м ² в 1-й день каждые 3 недели.
Паклитаксел 175 – 200 мг/м ² в 1-й день + карбоплатин AUC 5–6 в 1-й день каждые 3 недели. +/- Бевацизумаб 7,5 мг/кг 1 раз в 3 недели до прогрессирования.
Гемцитабин 1000–1250 мг/м ² в 1-й и 8 -й дни + цисплатин 80 мг/м ² в 1-й день каждые 3 недели.
Гемцитабин 1000–1250 мг/м ² в 1-й и 8 -й дни + цисплатин 40 мг/м ² в 1-й и 8-й день каждые 3 недели.
Гемцитабин 1000 мг/м ² в 1-й и 8-й дни + карбоплатин AUC5 в 1-й день каждые 3 недели.
Пеметрексед 500 мг/м ² в 1-й день + цисплатин 75 мг/м ² в 1-й день каждые 3 недели с премедикацией фолиевой кислотой и витамином B12 за 5–7 дней до начала курса +/- Бевацизумаб 7,5 мг/кг 1 раз в 3 недели до прогрессирования.
Винорелбин 25-30 мг/м ² в/в (или 60-80 мг/м ² внутрь) 1-й, 8-й, 15-й день каждые 4 недели
Этопозид 120 мг/м ² в/в в 1, 2, 3-й день каждые 3 недели.
Гемцитабин 1000-1250 мг/м ² в 1-й и 8-й день каждые 3 недели.
Доцетаксел 75 мг/м ² в/в в 1-й день каждые 3 недели.
Пеметрексед 500 мг/м ² в 1-й день каждые 3 недели с премедикацией фолиевой кислотой и витамином B12 за 5–7 дней до начала курса
Пембролизумаб 2мг/кг в/в кап каждые 3 недели
Ниволюмаб 3 мг/кг в/в кап каждые 2 недели

- Новым направлением в лекарственном лечении больных диссеминированным НМРЛ стала иммунотерапия, в частности – ингибиторы контрольно-пропускных пунктов. Пембролизумаб – ингибитор PD-1 (рецептора программируемой гибели клеток) может быть рекомендован в первой линии у больных с высокой экспрессией (>50%) PD-L1 в опухоли при отсутствии активирующих мутаций (EGFR, ALK и ROS1)
- Бевацизумаб (только неплоскоклеточный рак, без инвазии в магистральные сосуды) назначается больным в удовлетворительном общем состоянии (и без кровохаркания) в сочетании с химиотерапией и применяется до прогрессирования процесса
- В случае метастатического поражения костей (литического и смешанного характера) назначаются бисфосфонаты или деносумаб (оптимально), при угрозе перелома либо с обезболивающей целью проводится паллиативная лучевая терапия.

- Фотодинамическая терапия. В организм пациента вводят контрастное вещество, которое накапливается в опухолевых узлах, которые впоследствии подвергают воздействию специального светового облучения. Под воздействием света контраст, накопившийся в опухоли, начинает распадаться и уничтожает опухолевые клетки. Применяется только в случае наружного роста опухоли в просвете бронха.
- Радиочастотная абляция при раке легких используется как альтернатива хирургическому вмешательству, особенно на ранней стадии рака легкого. Применяется только на ранних стадиях, когда опухолевый

Таблица 5. Рекомендуемые режимы химиотерапии при МРЛ

Режим	Схема
1-я линия	
EP	<i>Этопозид</i> 120 мг/м ² в 1-3 дни <i>Цисплатин</i> 80 мг/м ² в 1 день. Интервал 21 день.
EC	<i>Этопозид</i> 100 мг/м ² в 1-3 дни <i>Карбоплатин</i> AUC=5 в 1 день Интервал 21 день.
IP	<i>Иринотекан</i> 65 мг/м ² в 1,8 дни <i>Цисплатин</i> 75 мг/м ² в 1 день Интервал 21 день
2-я линия	
CAV	<i>Циклофосфан</i> 1000 мг/м ² в 1 день <i>Доксорубицин</i> 50 мг/м ² в 1 день <i>Винкрестин</i> 1 мг/м ² в 1 день Интервал 21 день .
<i>Топотекан</i>	1,5 мг/м ² в 1-5 дни. Интервал 21 день
Схемы резерва (для 2-3 линий)	
<i>Этопозид</i> (капсулы)	50 мг/м ² с 1-7 дни внутрь Интервал 28 дней.
<i>Иринотекан</i>	100 мг/м ² еженедельно
<i>Паклитаксел</i>	80 мг/м ² еженедельно №3. Перерыв 2 нед.

При метастатическом поражении костей рекомендовано применение