

КОНКУРС «ХОД ОПЕРАЦИИ»

**ОПЕРАЦИЯ №2: ОДНОЭТАПНАЯ
ЛАПАРОСКОПИЧЕСКАЯ ОРХИПЕКСИЯ**

ФОТО 1: ОБЩИЙ ВИД БРЮШНОЙ ПОЛОСТИ

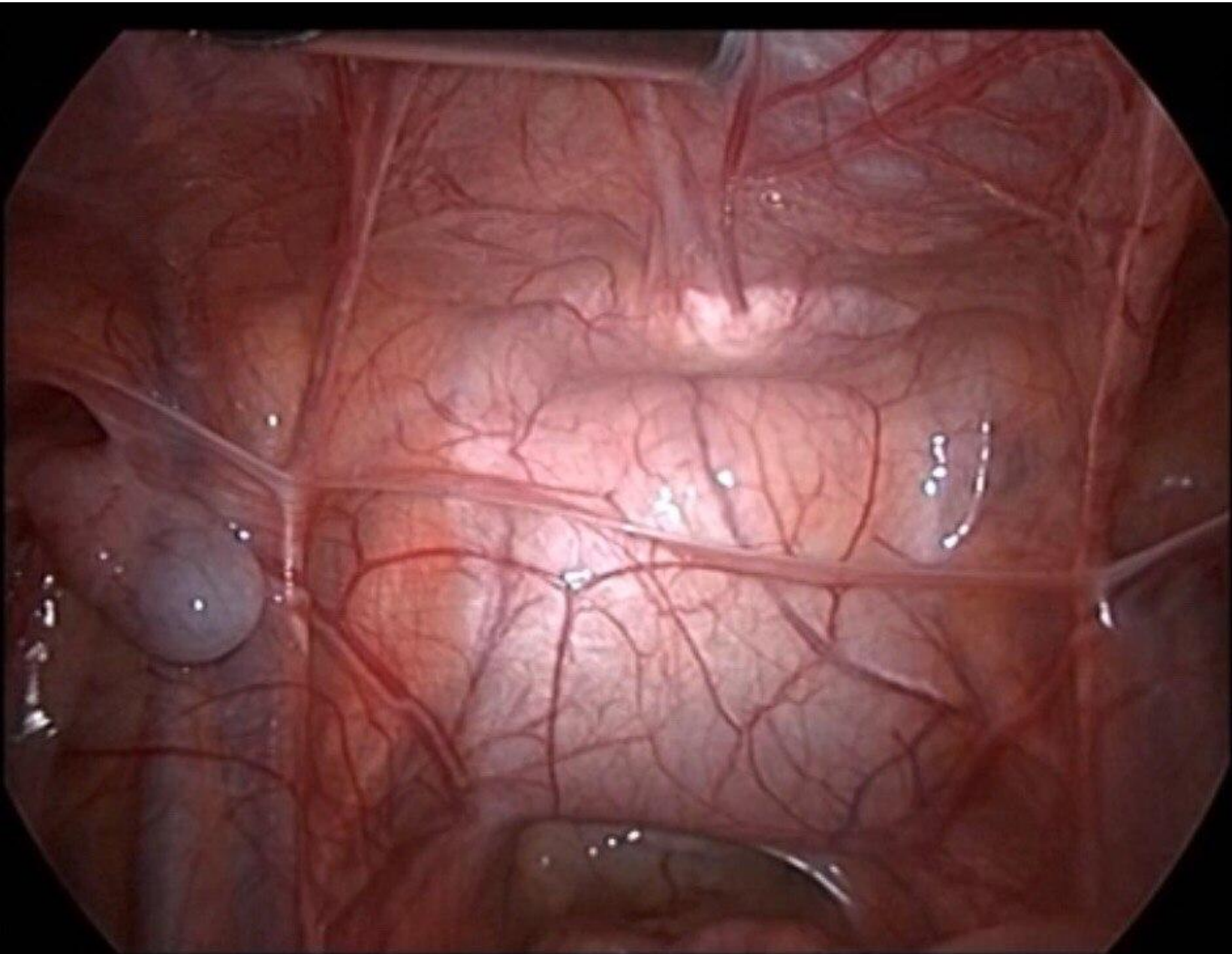
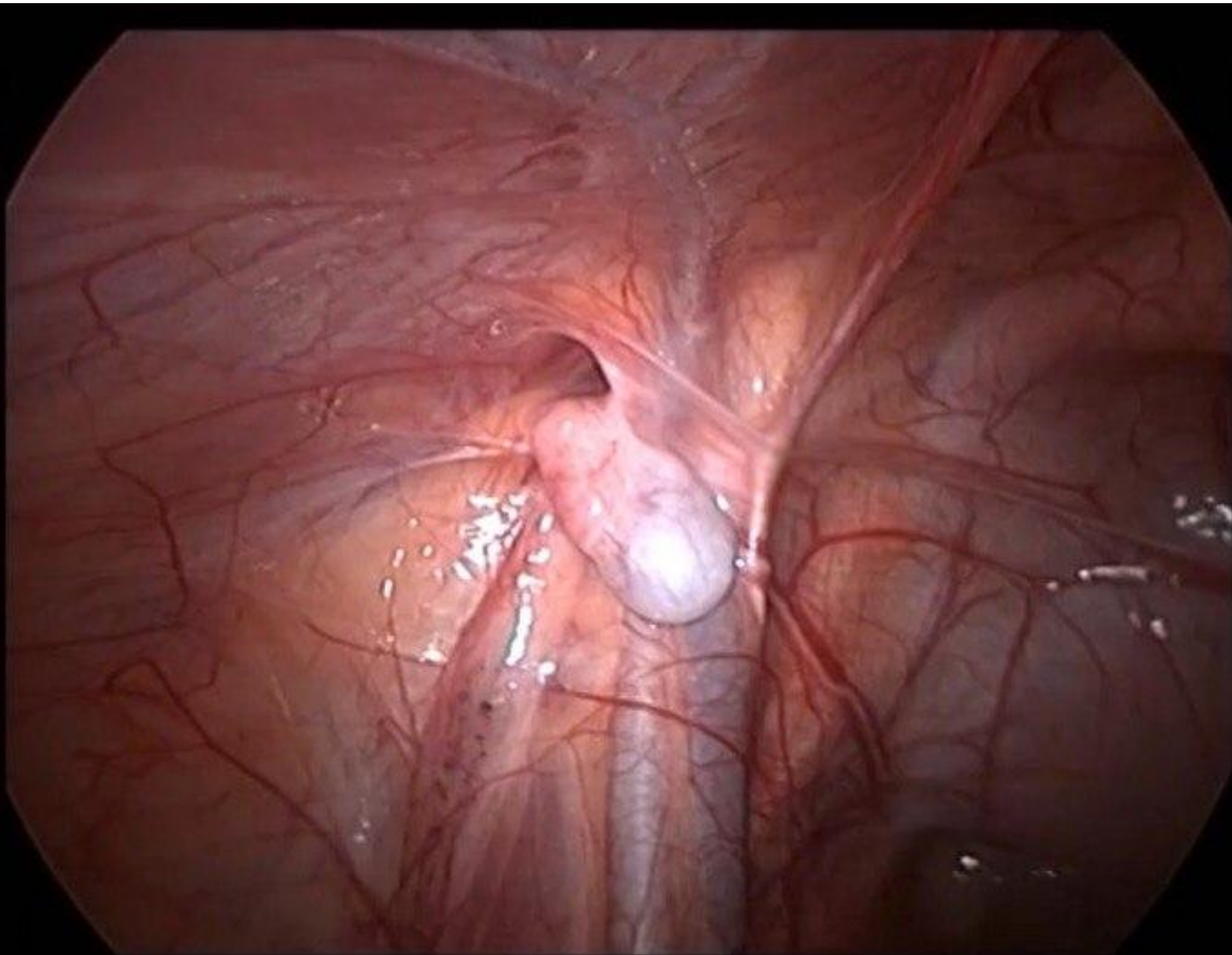


ФОТО 2: ЯИЧКО ВИЗУАЛИЗИРОВАНО В БРЮШНОЙ ПОЛОСТИ*



* Яичко расположено рядом с глубоким паховым кольцом, что дает возможность провести одноэтапную операцию

ФОТО 3: МОБИЛИЗАЦИЯ ЯИЧКА (А)

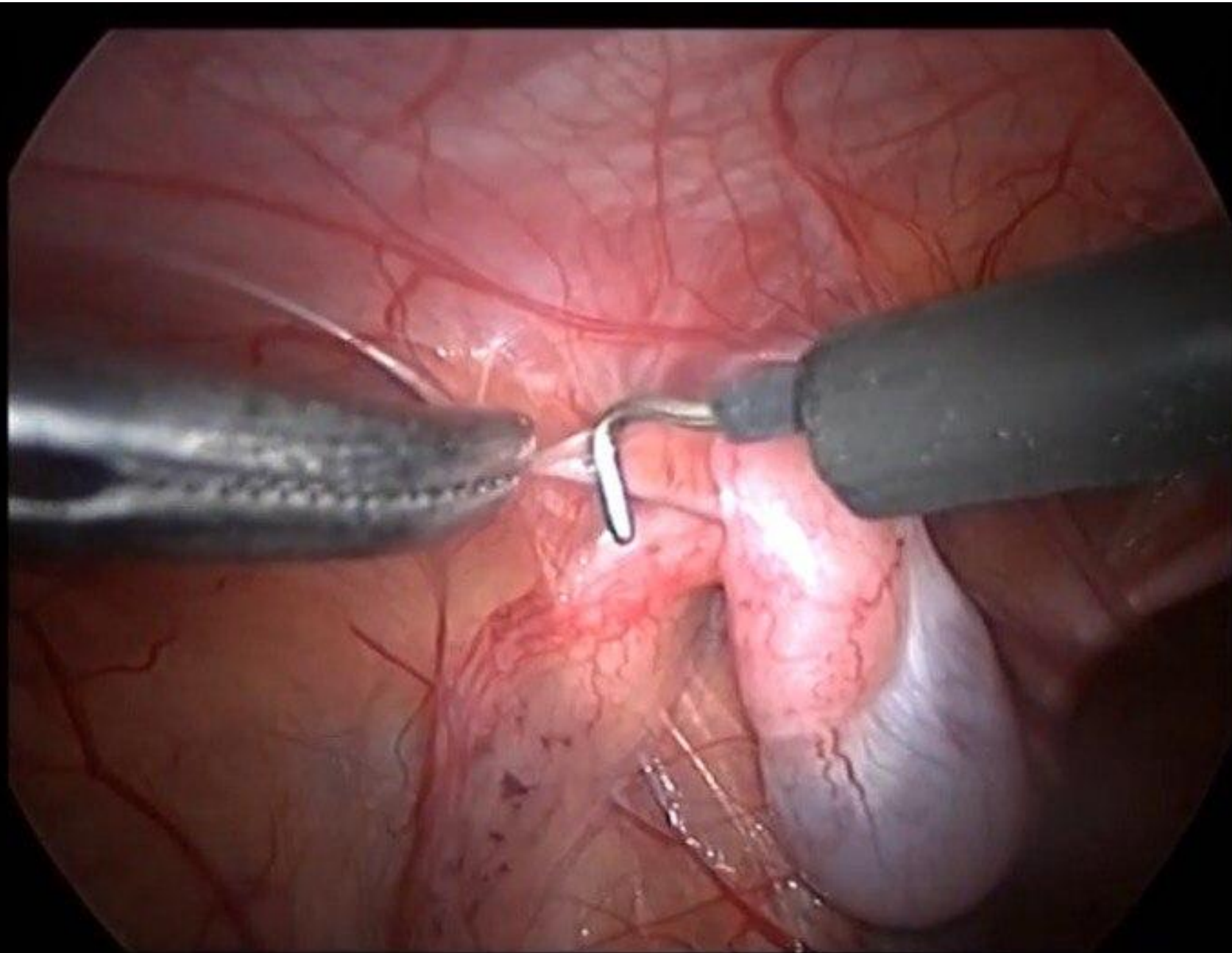


ФОТО 4: МОБИЛИЗАЦИЯ ЯИЧКА (Б)

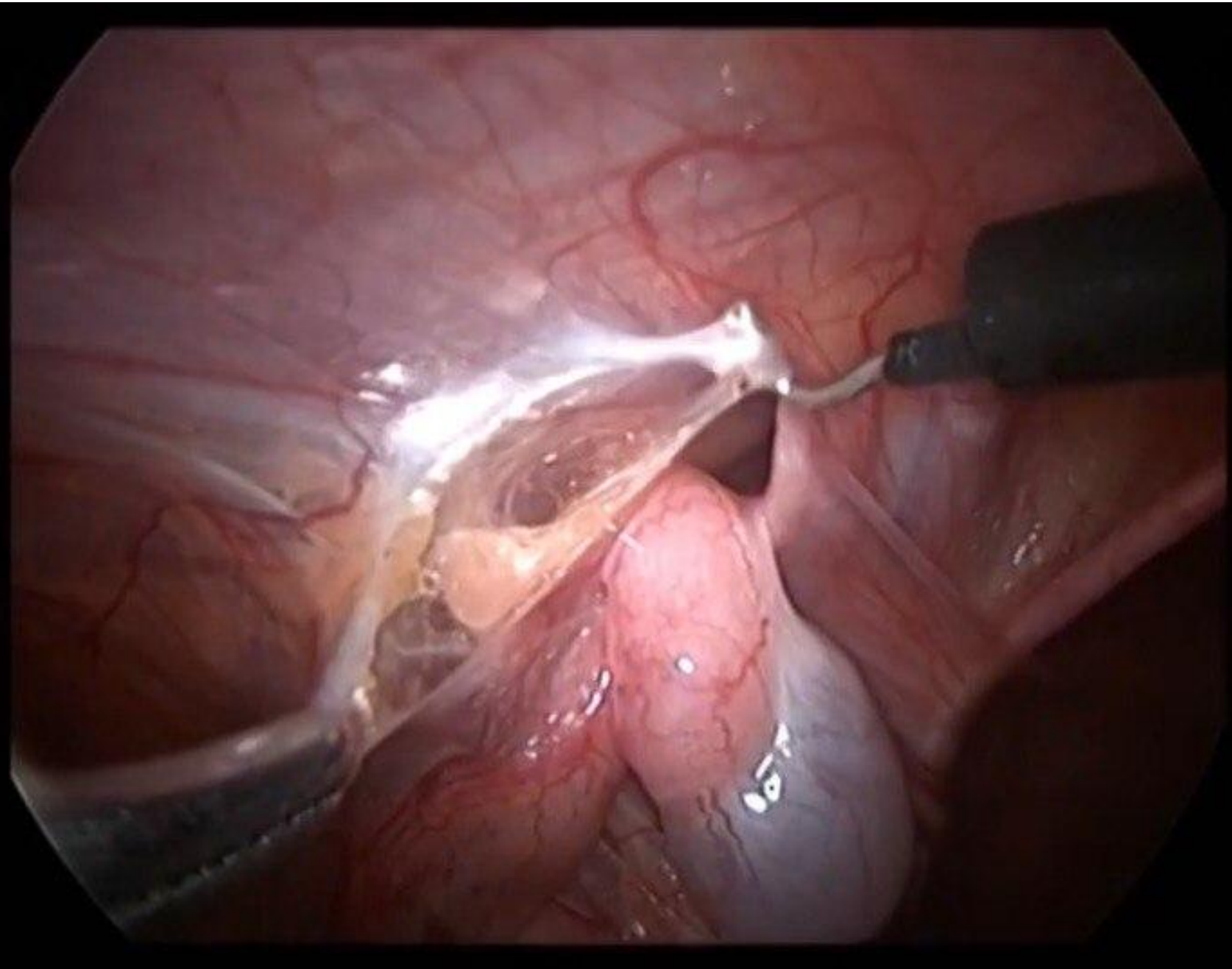


ФОТО 5: МОБИЛИЗАЦИЯ СОСУДИСТОГО ПУЧКА (А)

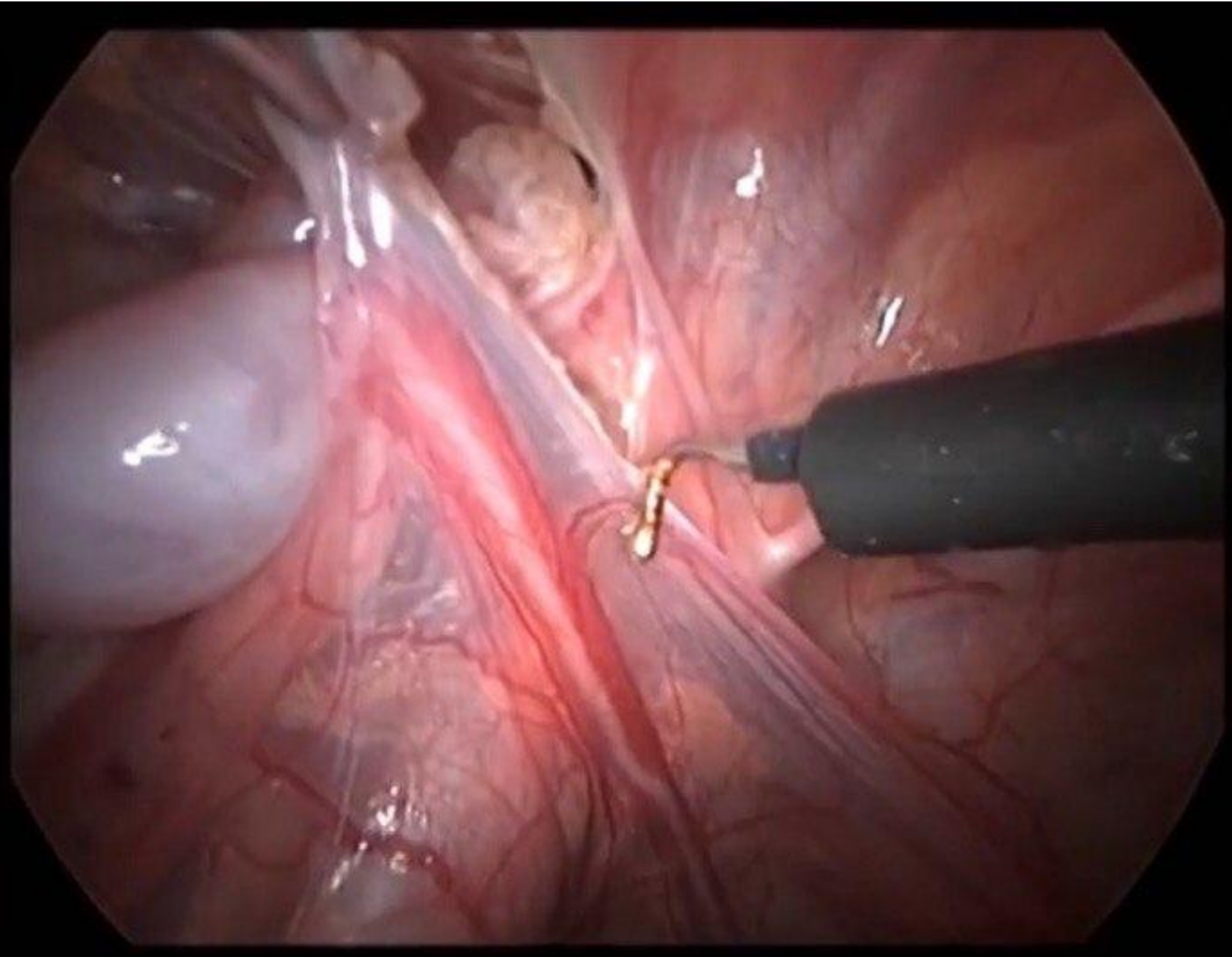
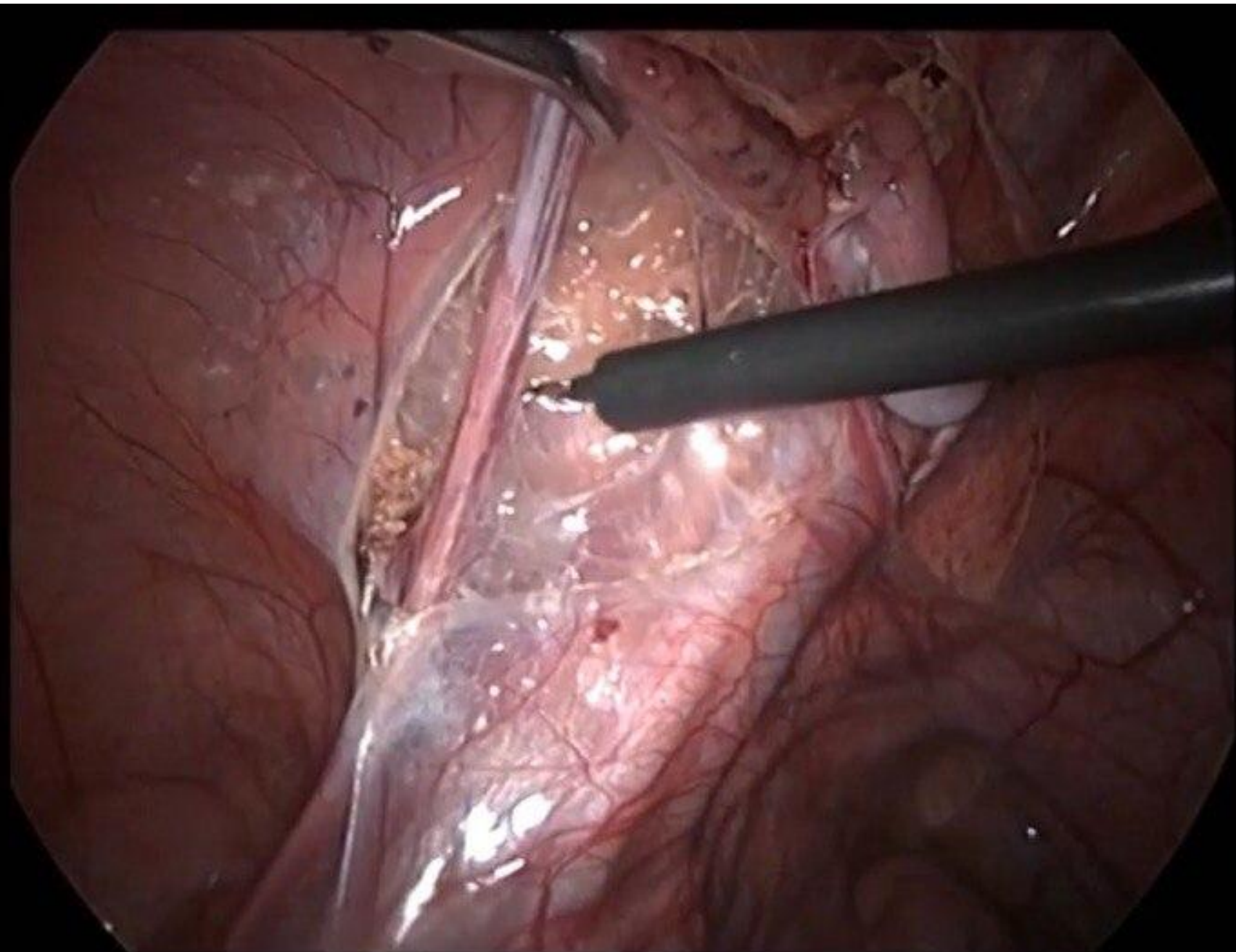


ФОТО 6: МОБИЛИЗАЦИЯ СОСУДИСТОГО ПУЧКА (Б)



**ФОТО 7: МОБИЛИЗОВАННОЕ ЯИЧКО НА СОСУДИСТОЙ
НОЖКЕ С ОКРУЖАЮЩЕЙ ПАРИЕТАЛЬНОЙ БРЮШИНОЙ**

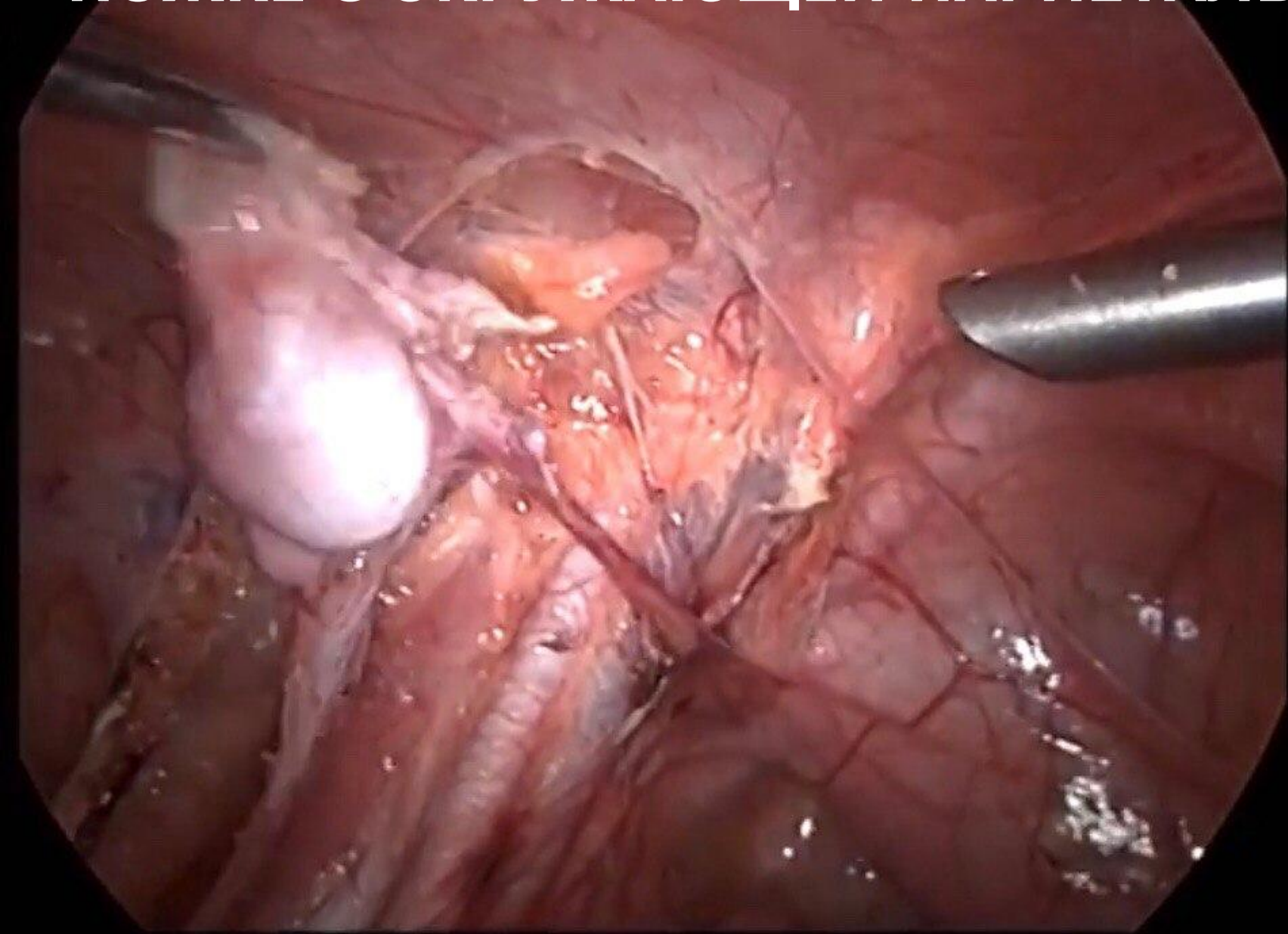


ФОТО 8: ФОРМИРОВАНИЕ ТУННЕЛЯ С ПОМОЩЬЮ АТРАВМАТИЧЕСКОГО ЗАЖИМА

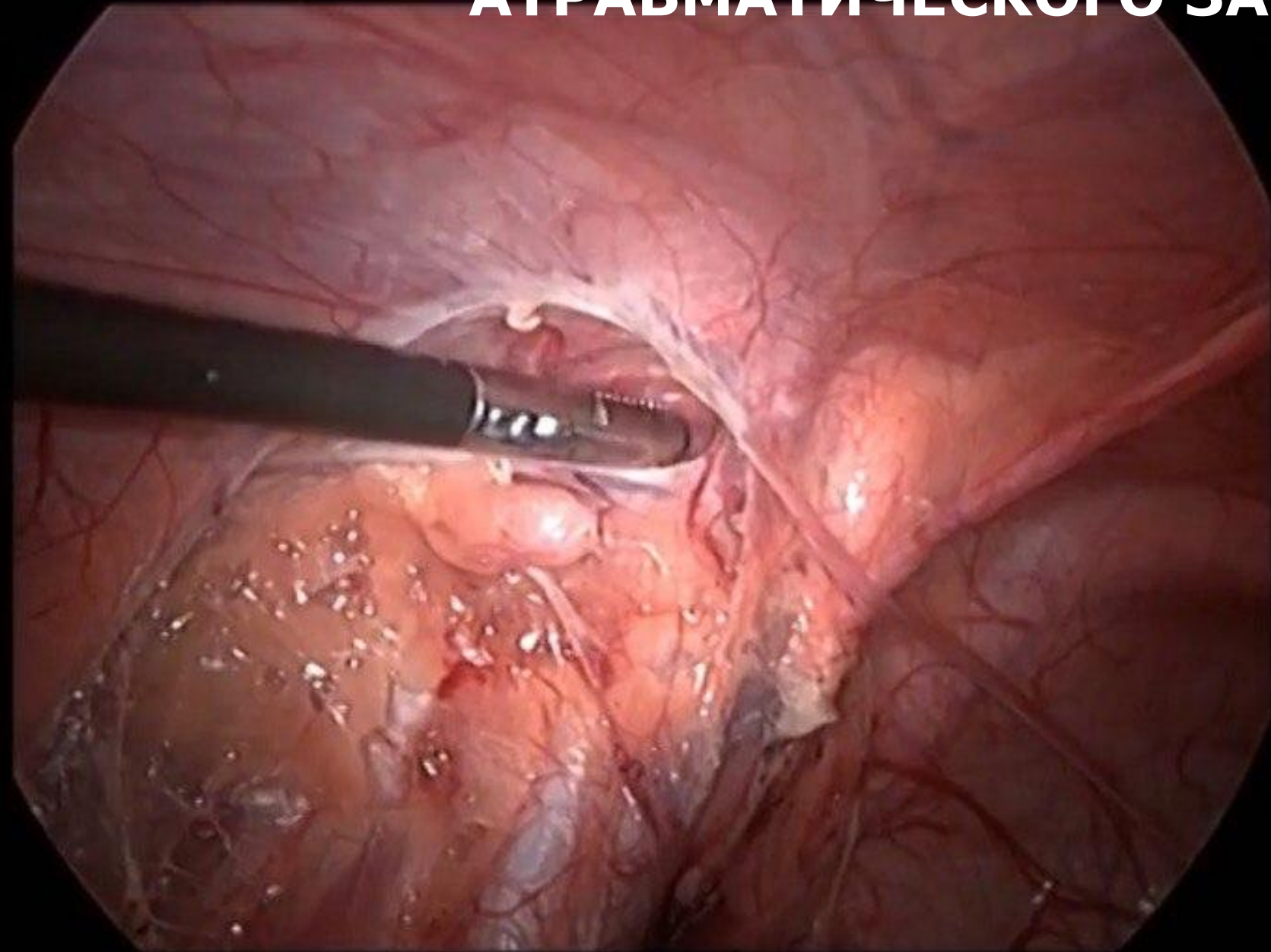


ФОТО 9: ТУННЕЛЬ СФОРМИРОВАН

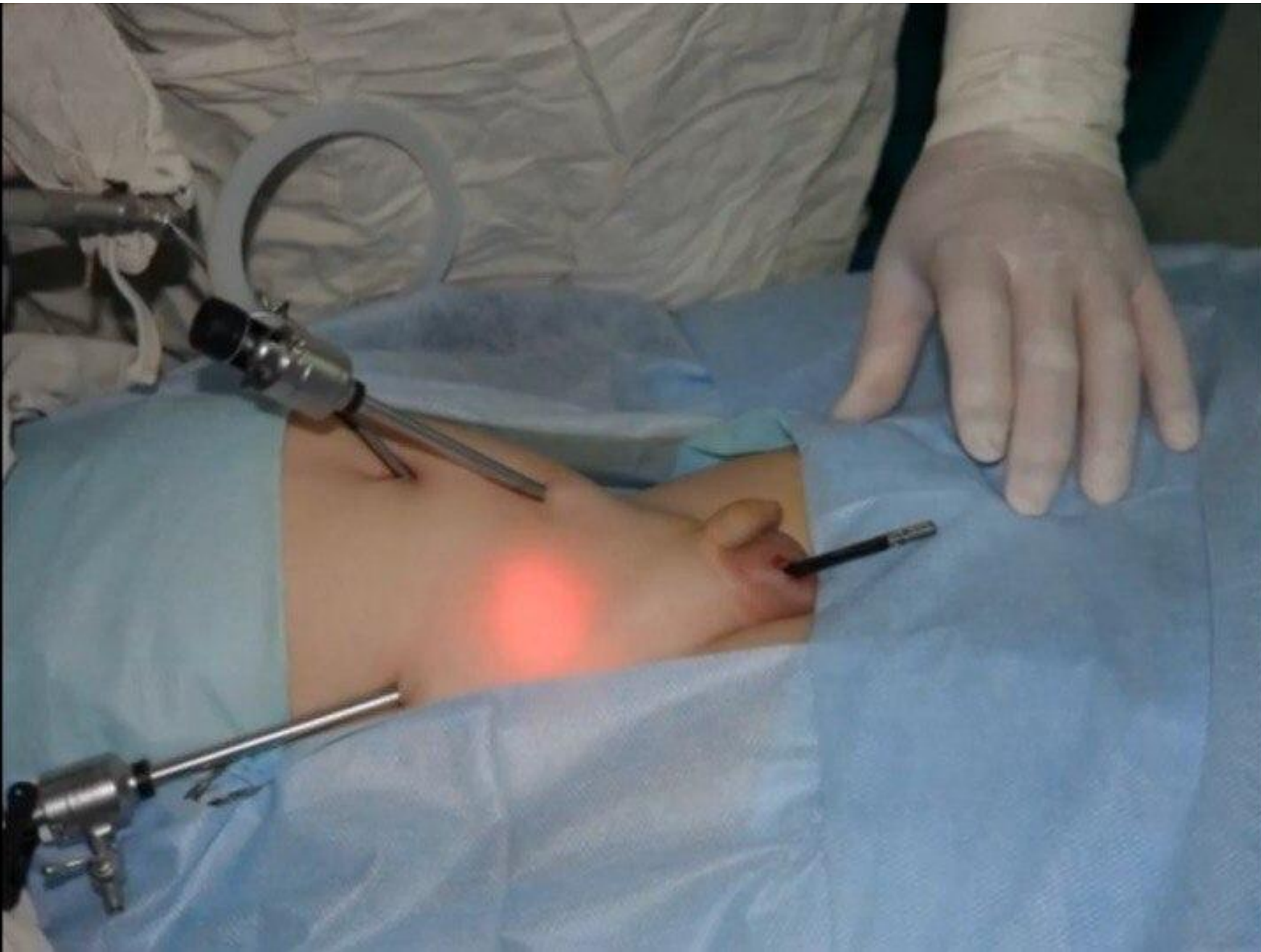


ФОТО 10: ВВОД ДИССЕКТОРА В БРЮШНУЮ ПОЛОСТЬ ЧЕРЕЗ ТУННЕЛЬ (А)

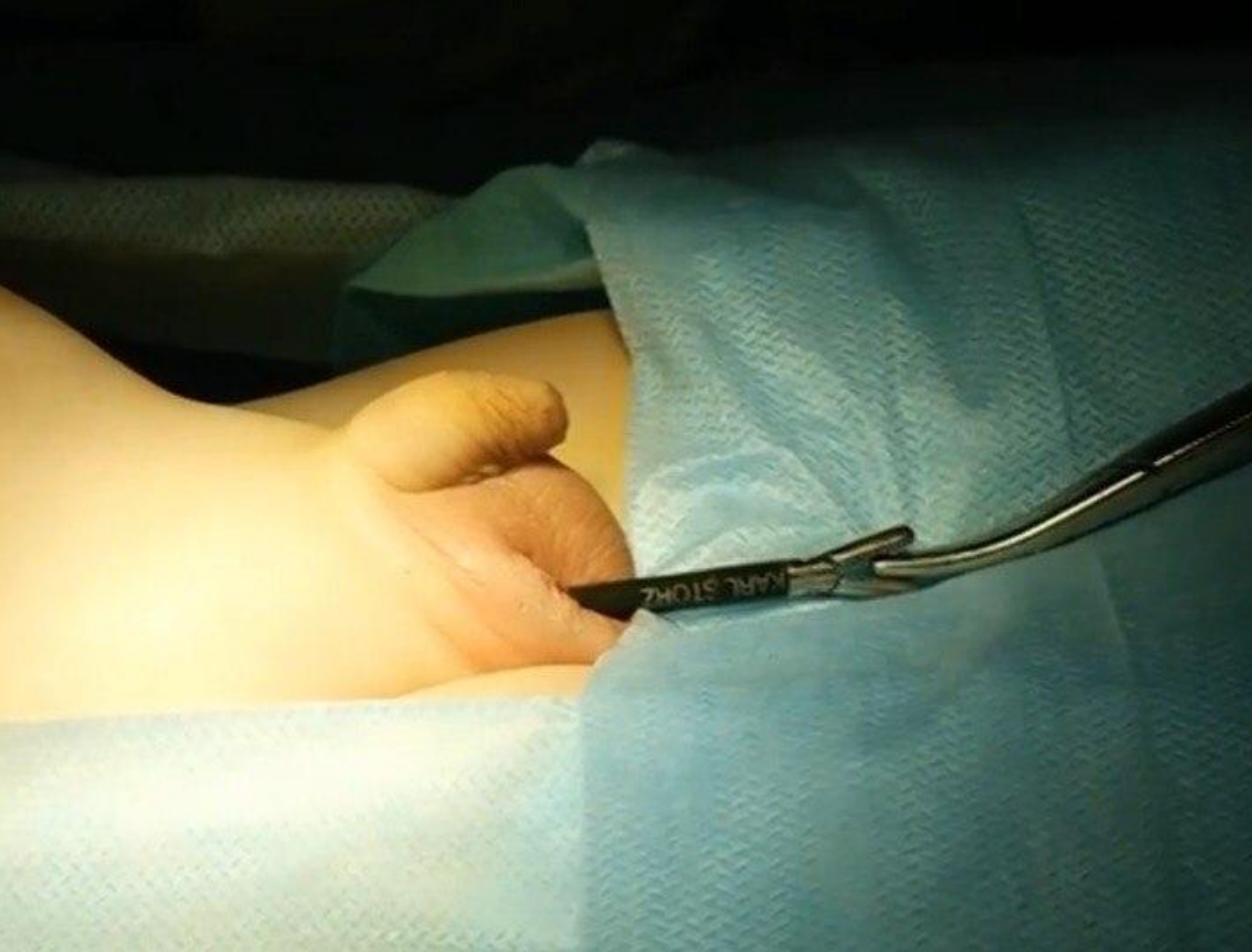

ФОТО 11: ВВОД ЗАЖИМА MARYLAND В БРЮШНУЮ ПОЛОСТЬ ЧЕРЕЗ ТУШЕЛЬ (Б)

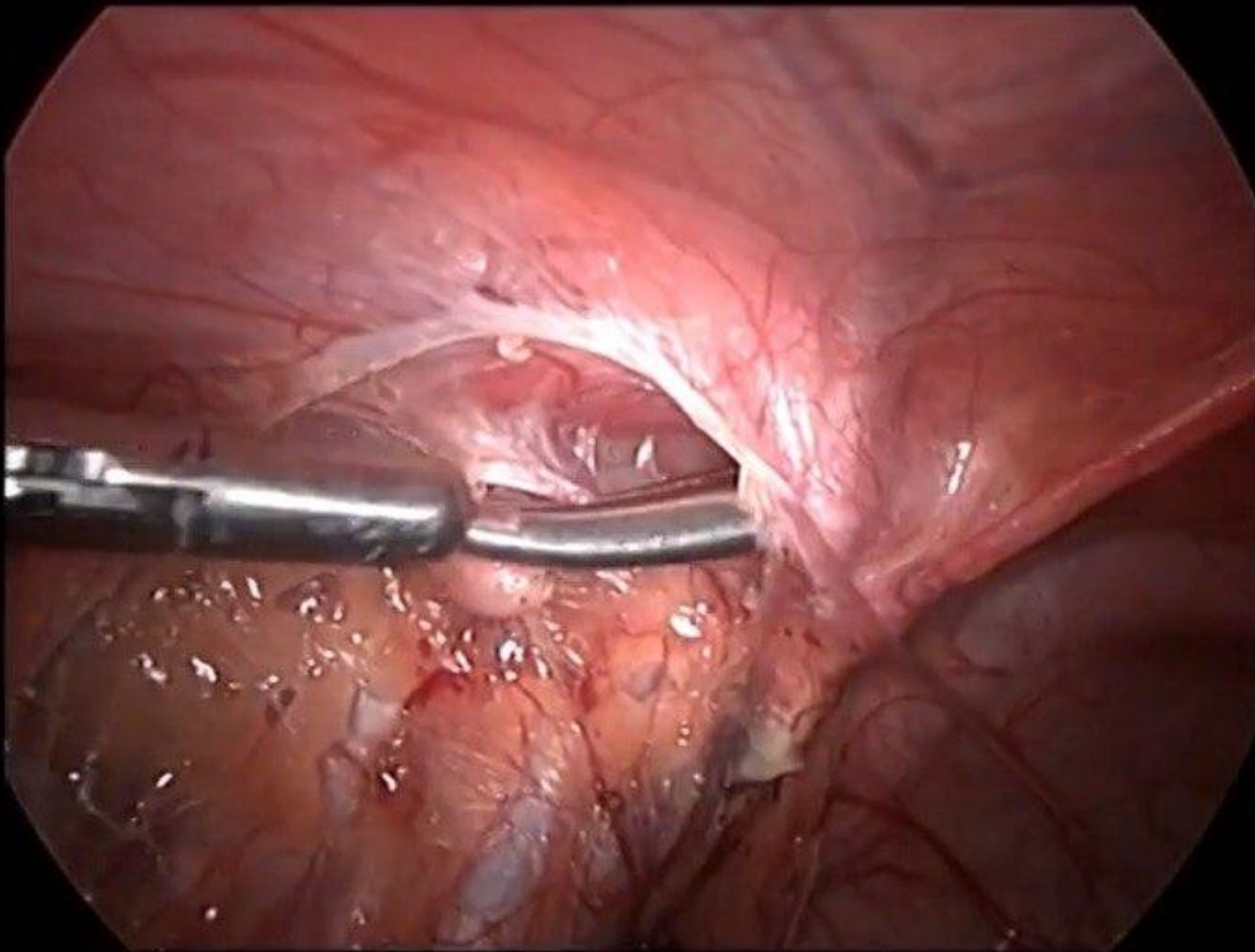
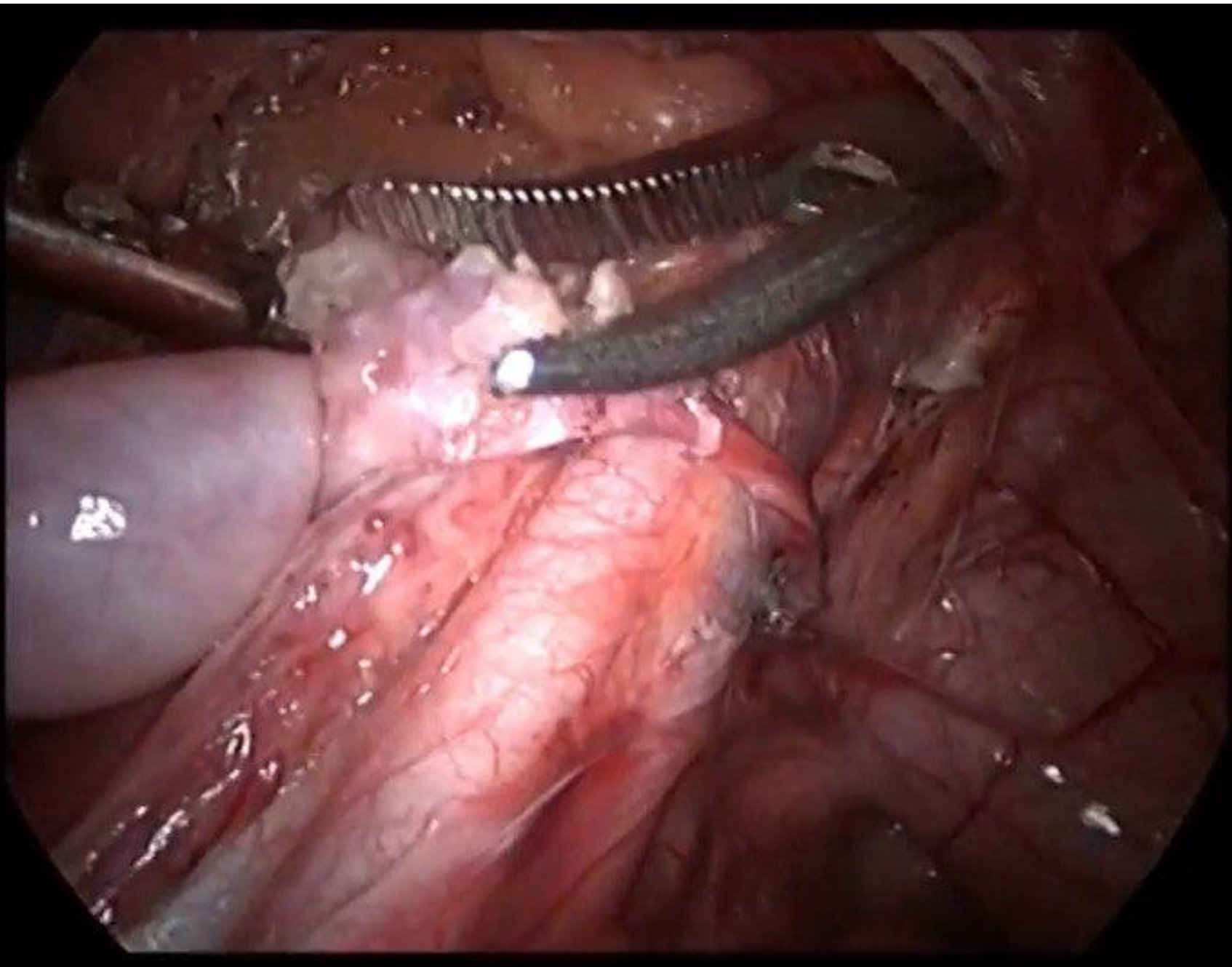


ФОТО 12: ЯИЧКО ЗАХВАЧЕНО



**ФОТО 13: ЯИЧКО С ПОМОЩЬЮ ЗАЖИМА MARYLAND
ВЫТЯГИВАЕТСЯ ЧЕРЕЗ ПАХОВЫЙ КАНАЛ В МОШОНКУ**

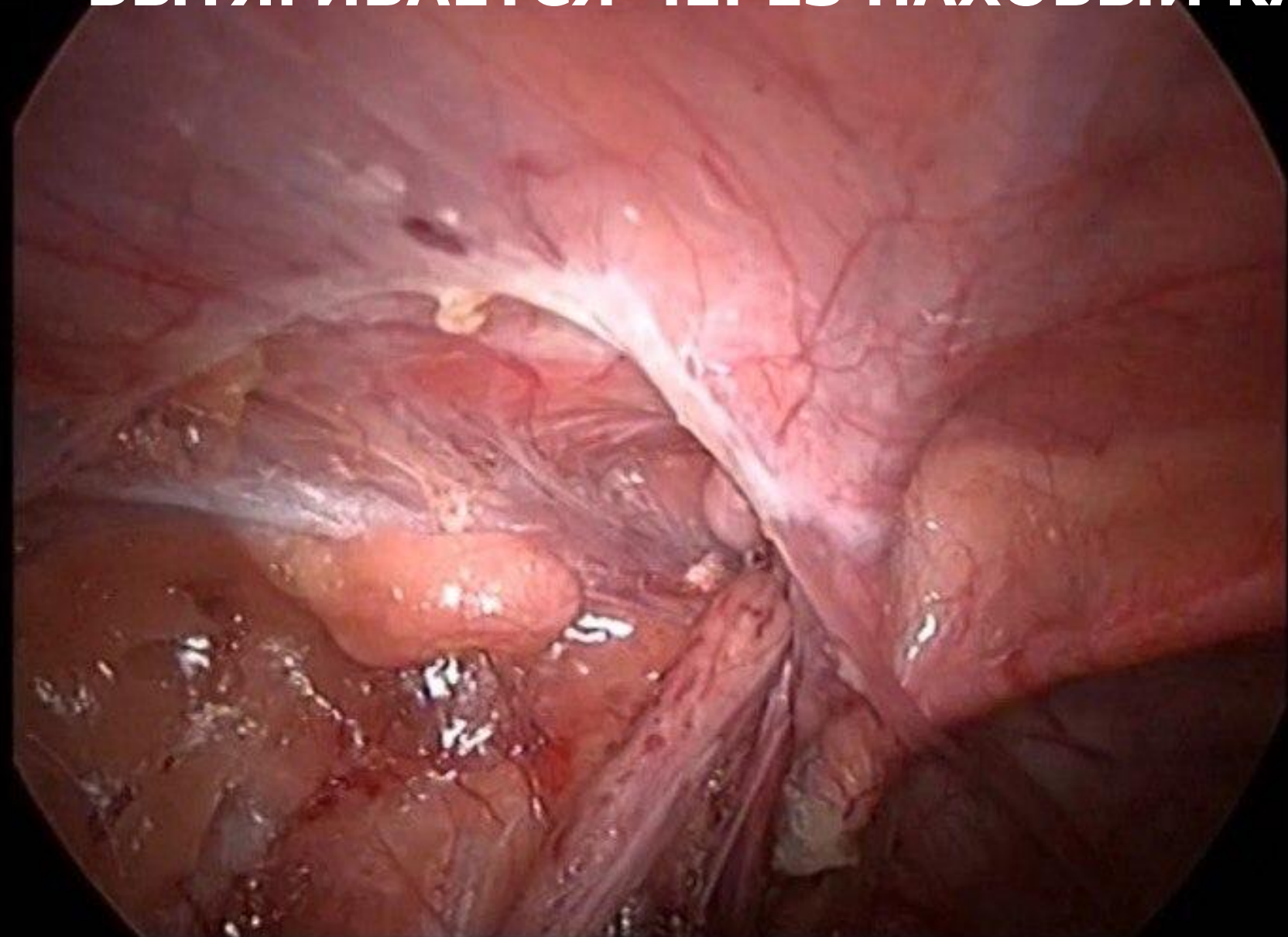
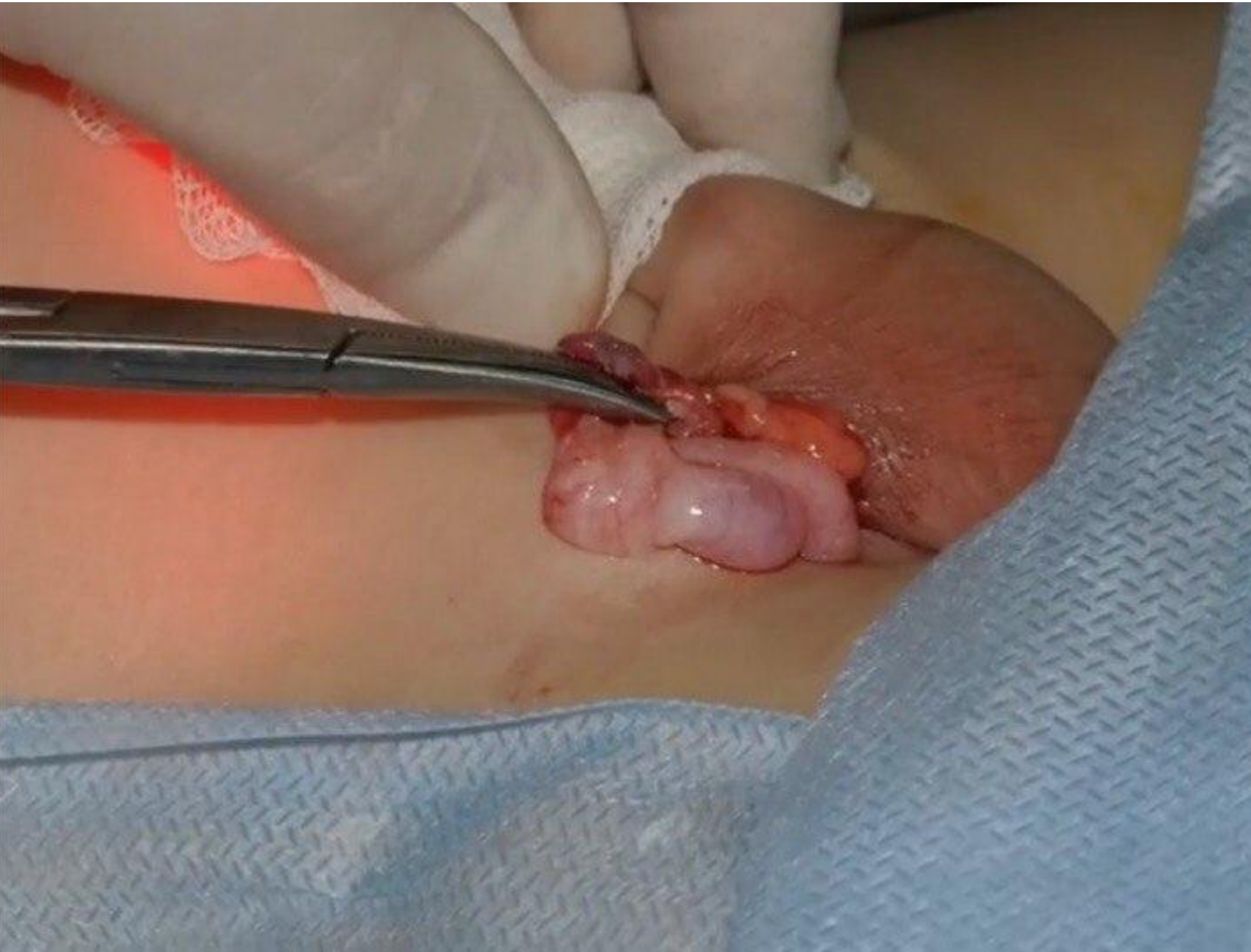

ФОТО 14: ЯИЧКО ВЫВЕДЕНО В МОШОНКУ



**ФОТО 15: ЯИЧКО ФИКСИРУЕТСЯ К ОБОЛОЧКАМ, РАНА
УШИВАЕТСЯ**

