

«Астана медицина университеті» АҚ
№1 балалар аурулар кафедрасы

Презентация

Тақырыбы: Мешел тәріздес аурулар және бой өсудің,
тіс дамуының өзгерістері.

Орындыған:

Балкибекова А.

Тексерген: Габдуллина Д. М

Топ: 303 стом

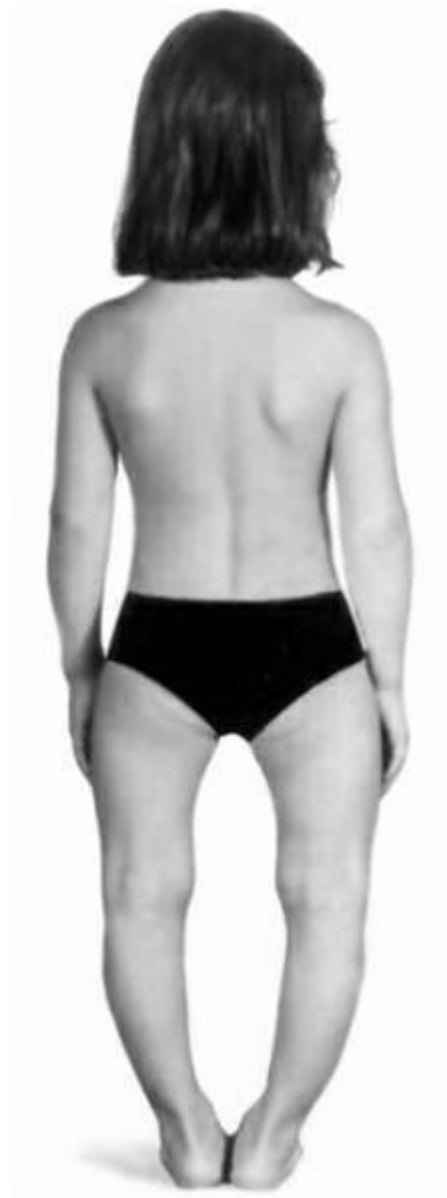ЖОСПАР:

- Мешел тәріздес аурулар
- Витамин-D-резистентті рахит
- Витамин-D-тәуелді рахит
- Де Тони—Дебре—Фанкони ауруы
- Бүйректік тубулярлы ацидоз
- Мешел тәріздес аурулардың тістерге әсері

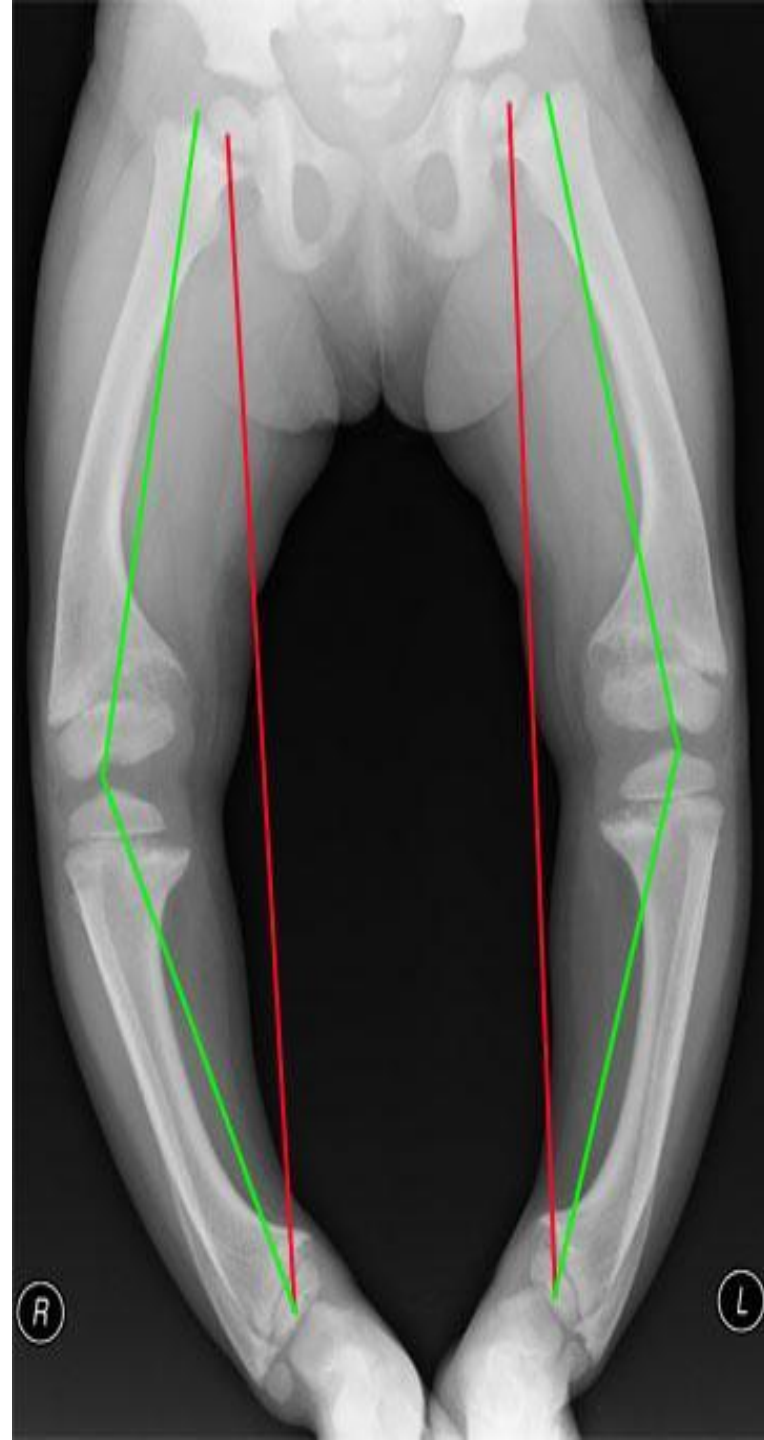
Рахит тәріздес аурулар
генетикалық бағдарланған,
жүре пайда болған, сүйек
тінің өзгерістерімен
көрінетін және
фенотиптілігі Д витамин
жетіспеушілік рахит тәріздес
аурулар тобы.

Рахит тәріздес ауруларға:

- Витамин-D-резистентті рахит
- Витамин-D-тәуелді рахит
- Де Тони—Дебре—Фанкони ауруы
- Бүйректік тубулярлы ацидоз



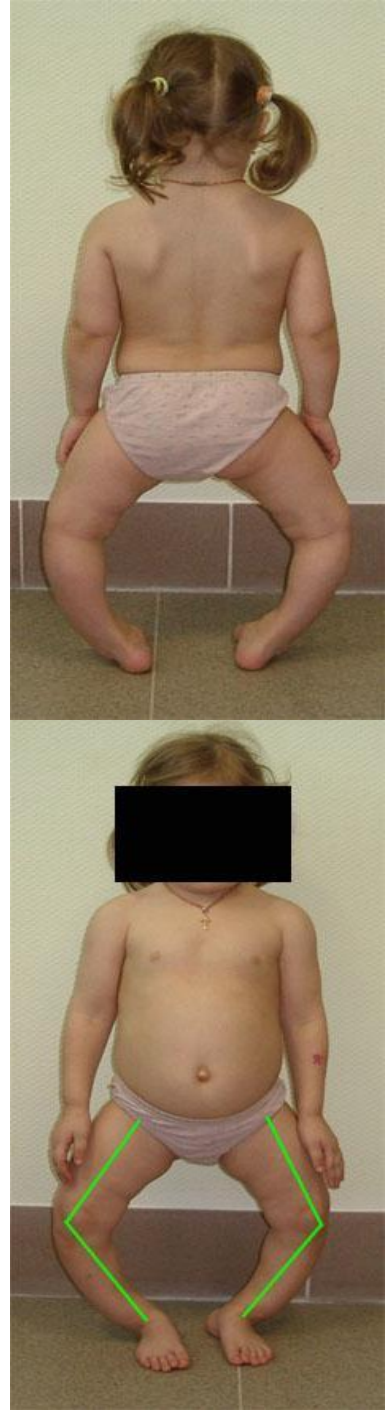- **Витамин-D-резистентті рахит-** проксималді каналдарында фосфаттар реабсорбциясының төмендеуімен жүретін ауру.
- **Сүйектегі өзгерістер** бір жастан кейін пайда болады. Бала енді жүре бастаған уақытында.
- **Клиникалық белгілері-** бойының өсуінің тоқтауы, “утинная походка”, аяқтарының варусты деформациясы, буындарында шектелген қимылдар, балалардың еңбегінің тез жабылуы.



○ Пайда болу себептері: тұқым қуалаушылық арқылы X-хромосомасы арқылы беріледі. Генетикалық дефекті бүйрек жұмысының бұзылысына әкеледі, фосфаттар зәр арқылы шығып кетеді, қандағы фосфаттардың мөлдерін төмендетеді.

○ Диагностикасы: клиникалық көріністері және анализдердің көрсеткіші арқылы диагноз қойылады.

○ Емі: Қандағы фосфоттар мөлшерін жоғарлату. Фосфаттар препараттарын және Д витаминдерін қабылдау.



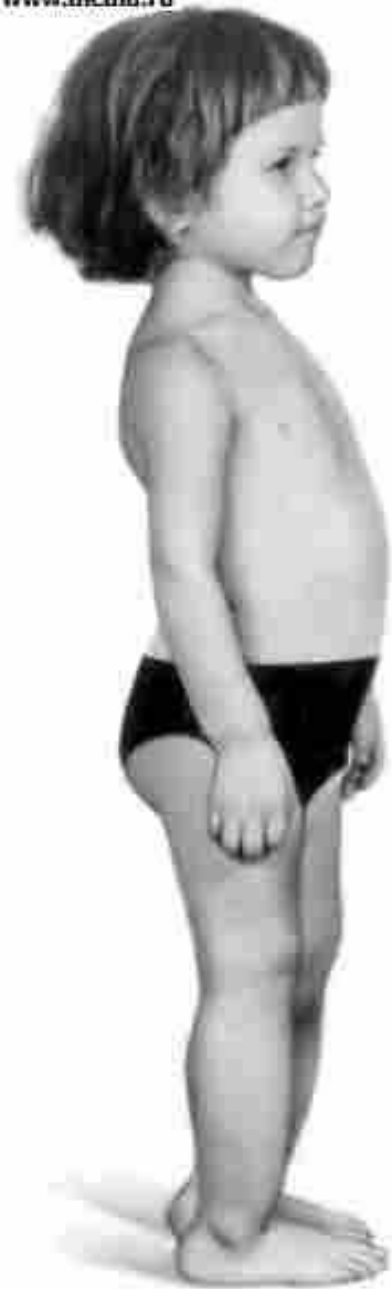○ **Витамин-D-тәуелді рахит-патологиялық жағдай, негізінен бүйректің ферменттік жетіспеушілігімен көрініс береді, тұқым қуалайтын рахит тәріздес ауру.**

Сүйектегі өзгерістер 3-5 айда пайда болады.

Клиникалық көрініс: Ожж функционалды өзгерістерімен вегетативті жүйенің дисфункциясы байқалады. Ұйқының бұзылуы, терлегіштік, тірек-қимыл аппаратында органикалық өзгерістер пайда болады. Орташа дәрежеліге- сүйек түтікшелерінің деформациясы , қанның биохимиялық өзгерістері.

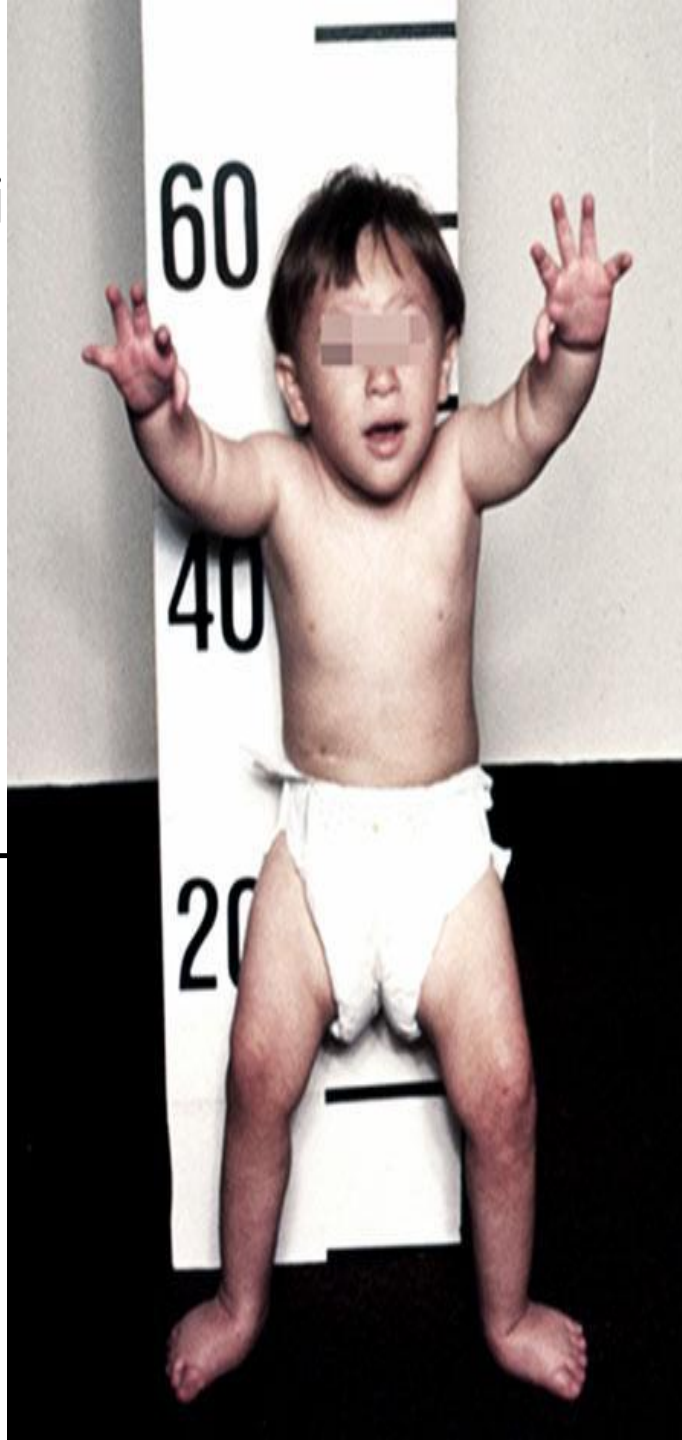Ауыр дәрежеліде- аяқтың варусты деформациясы, бас сүйегінің, кеуде қуысының деформациясы , білезіктердің пайда болуы. Негізінен: гипокальциемия, фосфордың организмнен көп мөлшерде шығуы, сілтілік фосфатазаның жоғарлауы, генерализрленген гипераминоацидоурия болады. Емі: 1,25-диоксихолекальциферол, витамин D (40 000 ЕД тәулікте), Е, А, С витаминдері, фосфаттар

www.aicala.ru



○ Де Тони–Дебре–Фанкони ауруы-туа пайда болған ауру, аутосомді-рецессивті тип арқылы беріледі. Биохимиялық комплекстер мен клиникалық көріністерінде, проксималді бүйрек каналдарының каналдық реабсорбциясының (фосфатаза, глюкоза, аминқышқылдар, Бикарбонаттар) бұзылыстармен көрінетін рахиттәріздес ауру.

○ Сүйектегі өзгерістер 2 жасқа қарай көріністерін береді.

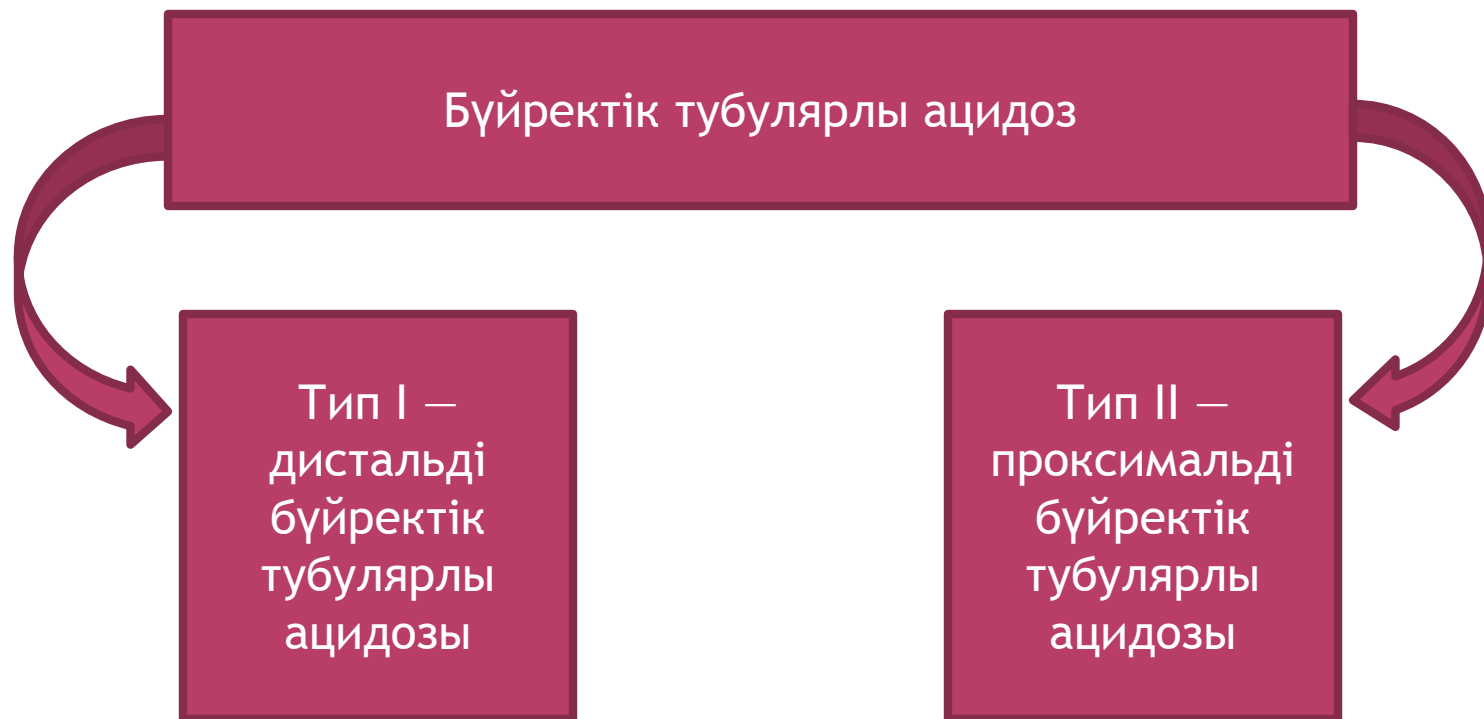


○ **Клиникалық белгілері:** әлсіздік, гипотрофиялық, тәбеттің төмендеуі, құсу, полиурия, дегидратация, суды көп мөлшерде қажет етеді. Интеллектуалдық және дене бітімінің дамуы төмендейді, генерализирленген декальцификация, аяқтарының, кеуде бөлігінің деформациясы, бұлшықет тонусының төмендеуі, сүйектері әлсіз болады.

Лабораторияда: гипокальциемия, гипофосфатемия, сілтілік фосфатазаның жоғарлауы, гиперхлоремиялық ацидоз,



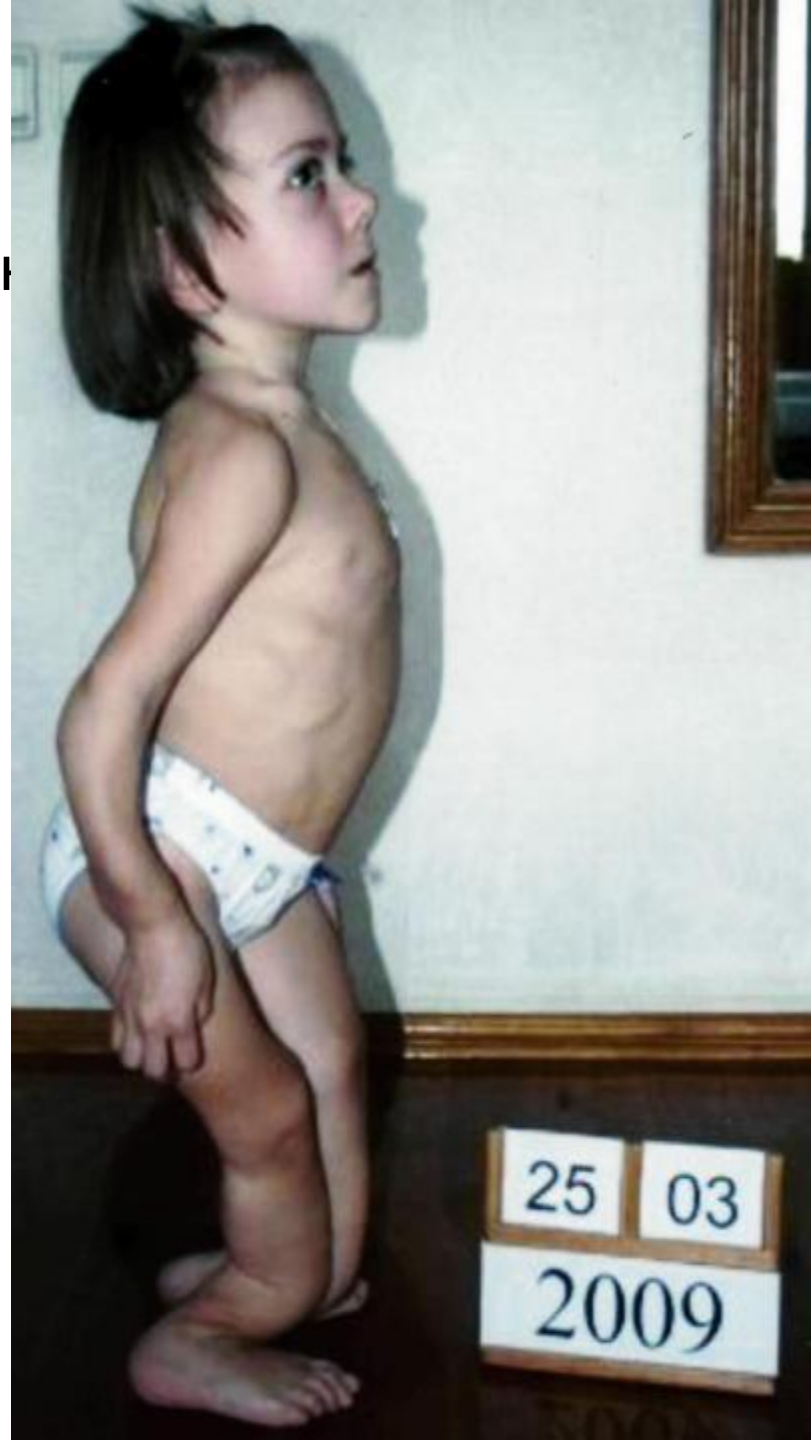- Бүйректік тубулярлы ацидоз-рахит тәріздес аурулардың бірі, тұрақты түрде ацидоздың метоболитикалық түрімен, бикарбонаттардың төменгі дәрежелі және қан сарысуында хлордың жоғарғы концентрацияның болуымен байқалады.



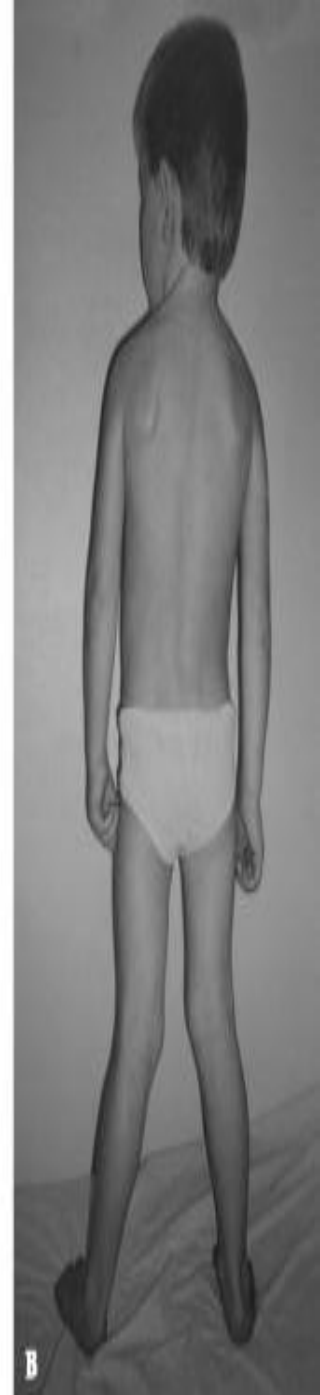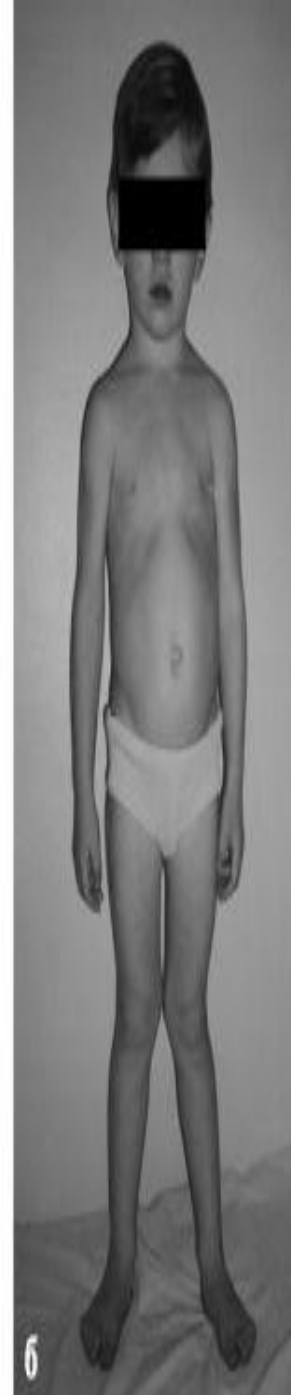
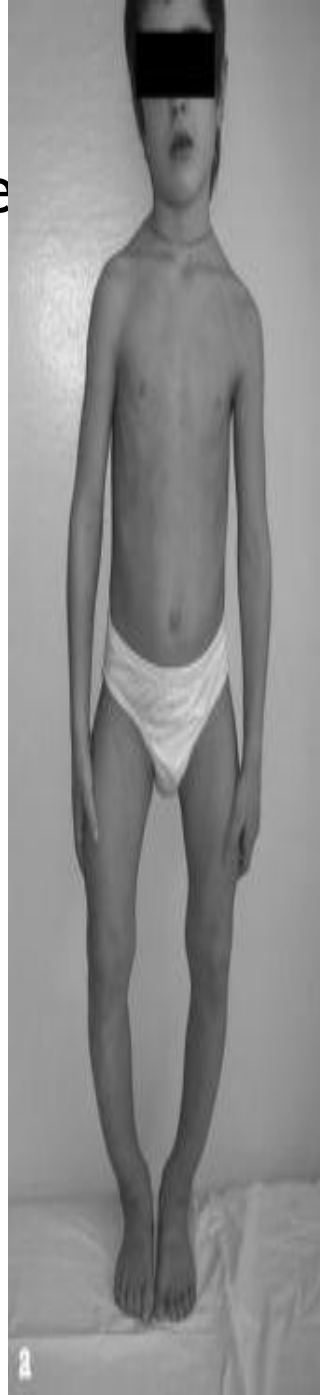○ **Баттлера-Олбрайт синдромы**
аутосомды-рецессивті, аутосомды
доминантты.

Патогенезі: дистальді каналдарының
ацидофильді функциясының
дефектісі. H иондарының активті
секрециясының, экскрециясының
бұзылысы, альдостерон
жетіспеушілігі.

Клиникалық көріністері: 6-24
айларында пайда болады. Бойдың
өсуінің тоқтауы, сүйектерде рахит
тәріздес өзгерістер, полиурия,
пиелонефрит,
нефрокальциноз, гипокалиемия,
метоболизмдік ацидоз.



○ Проксимальді бүйректік тубулярлы ацидоз-спорадиялық жағдай, көбінесе ұл балалар ауырады. Патогенез: Ацидогенетикалық функция сақталған, проксимальді каналдарында бикарбонаттар реабсорбциясының дефекті. Клиникасы: 3-18 айларында пайда болады. Бойдың өсуі артта қалады, құсу, сүйектердің өзгеруі, полиурия, полидипсия, нефрокальциноз. Қанда гипохлоремия, метаболизмдік ацидоз.



- Рахиті және рахит тәріздес аурулары бар балаларда негізінен тістері кеш шығады. Тістердің орналасу реті бұзылады, эмальдің дефектілері, тістердің пішінінің өзгеруі, тіс қатарының бұзылуы, кейбір тістерінің мүлдем шықпауы мүмкін, сонымен қатар тістемнің өзгерістеріне әкеледі.

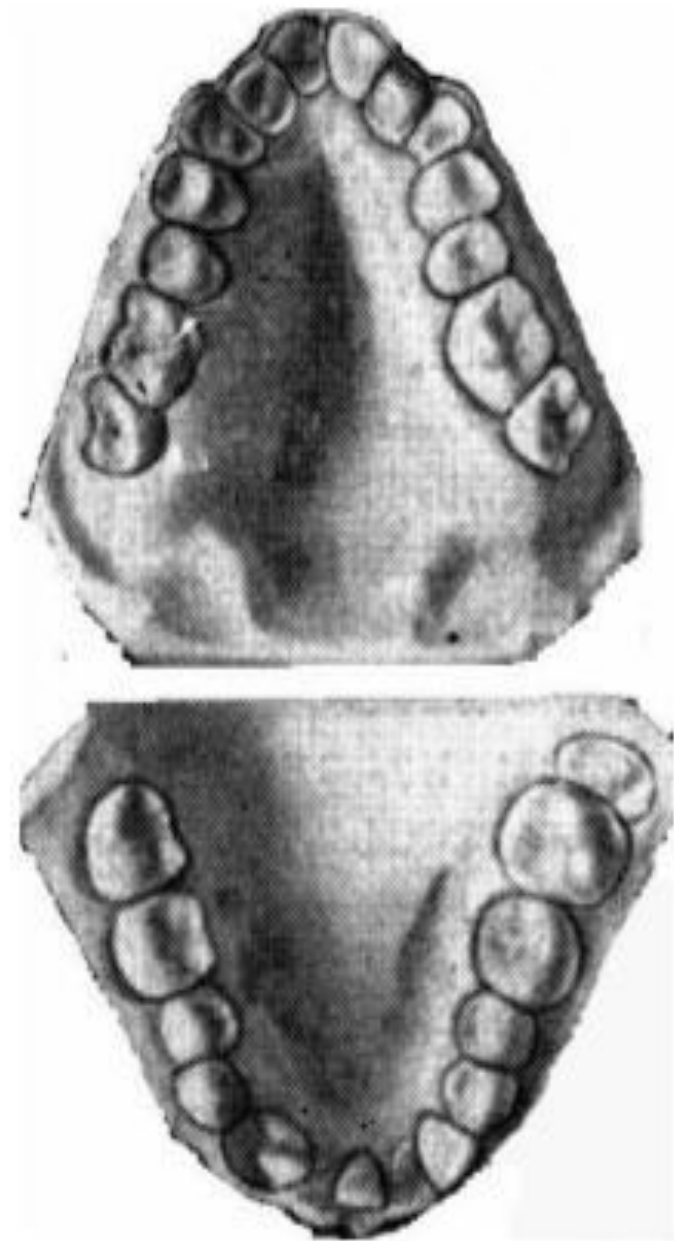


Рис. 124. Рахитические челюсти

ҚОЛДАНЫЛҒАН ӘДЕБИЕТТЕР

- Е. В. Туш – Рахит и рахитоподобные заболевания, Н.Новгород, 2007.
- *Майданник В. Г.* Педиатрия: Учебник для студентов высших медицинских учебных заведений III–IV уровней аккредитации, 2006.
- Интернет торы.