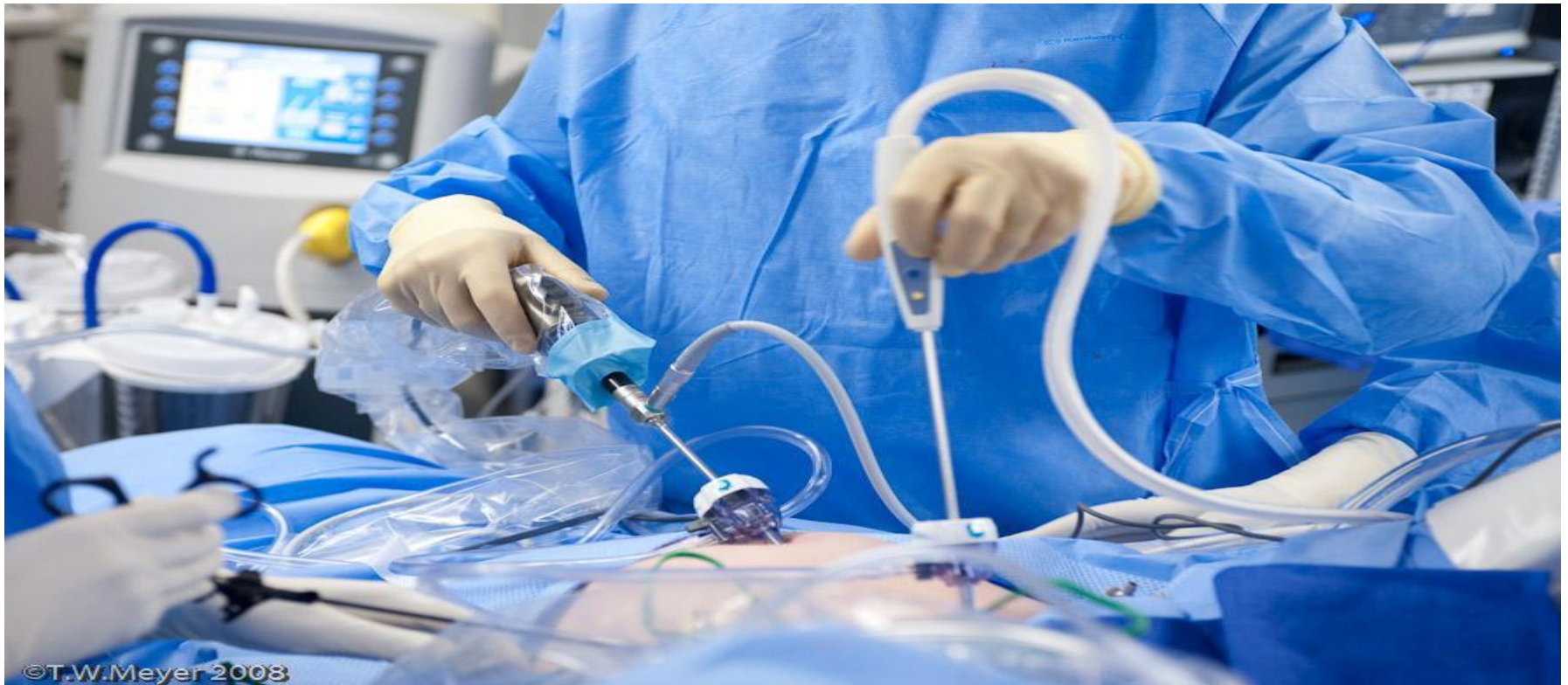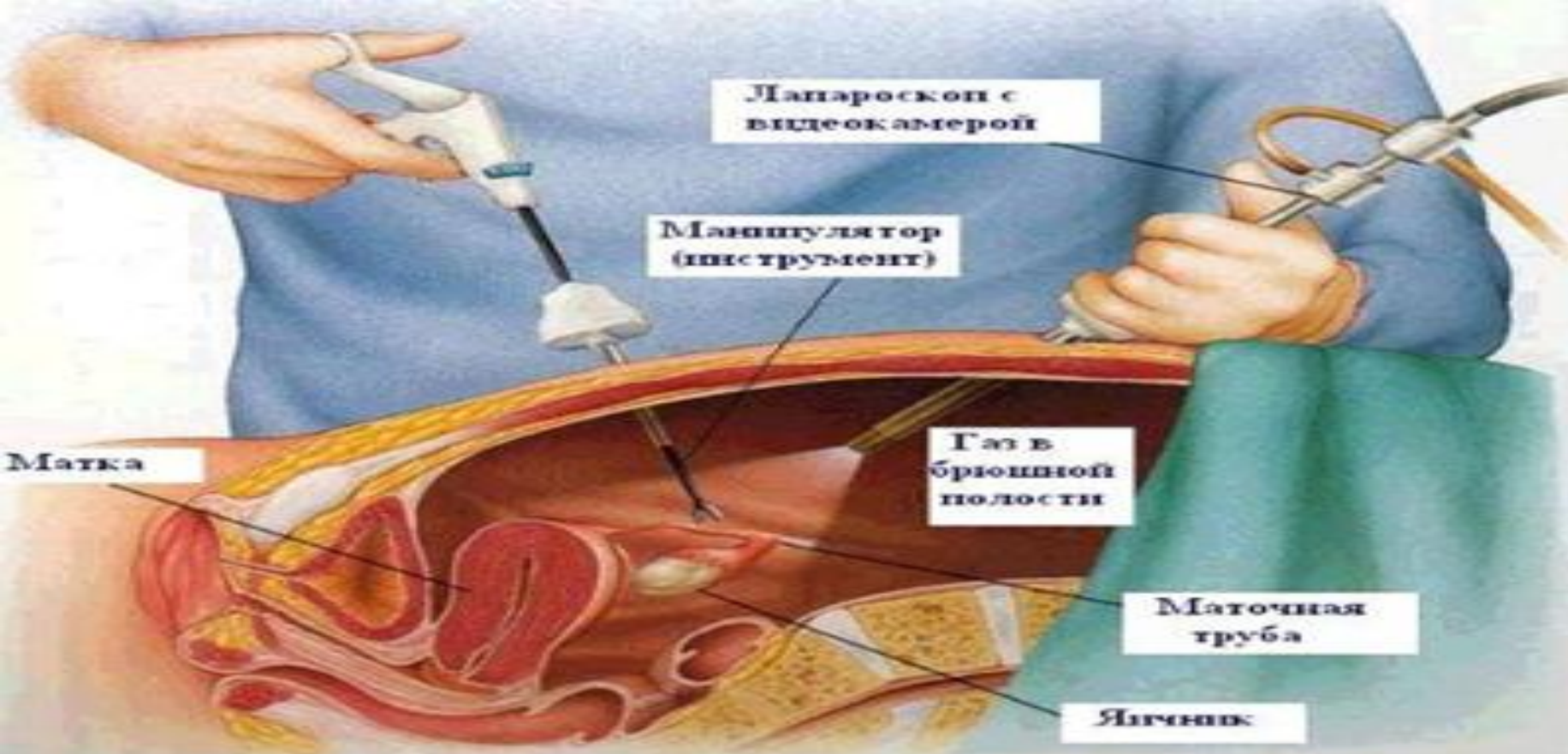


# Лапароскопия в детской гинекологии. Немедикаментозные методы лечения в гинекологии

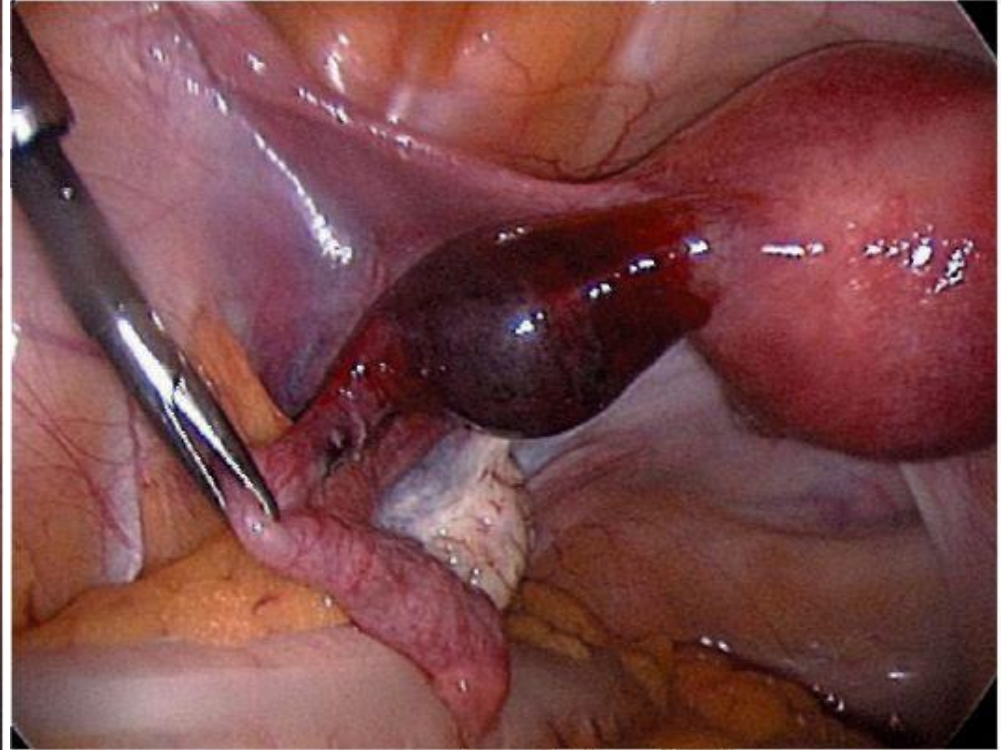
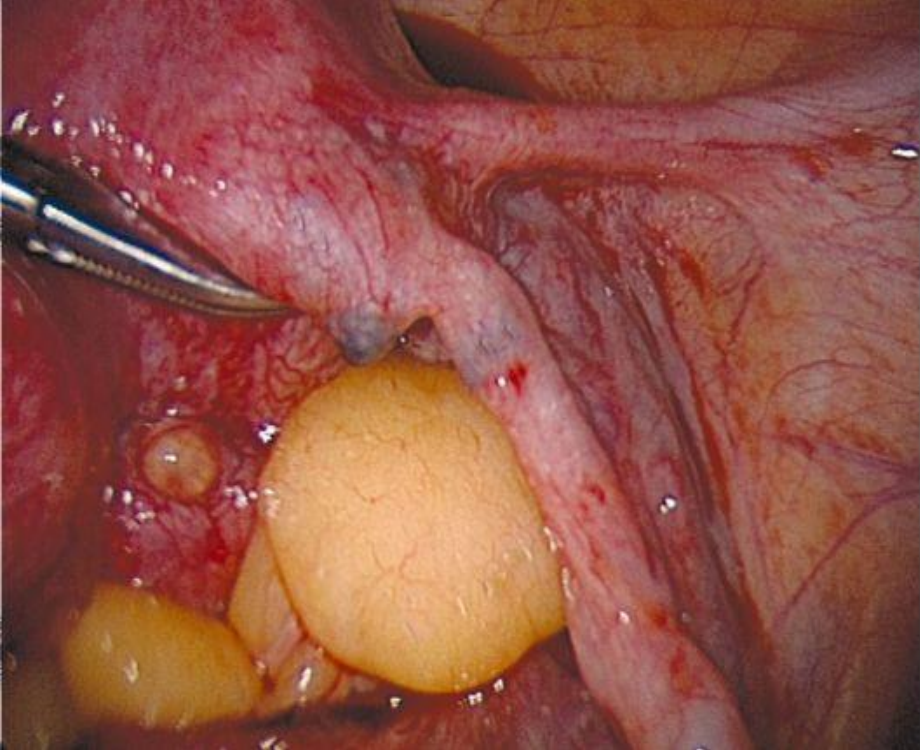


©T.W.Meyer 2008

- Подготовил: Гайнуллаев М
- Проверила: Еркенова С. Е

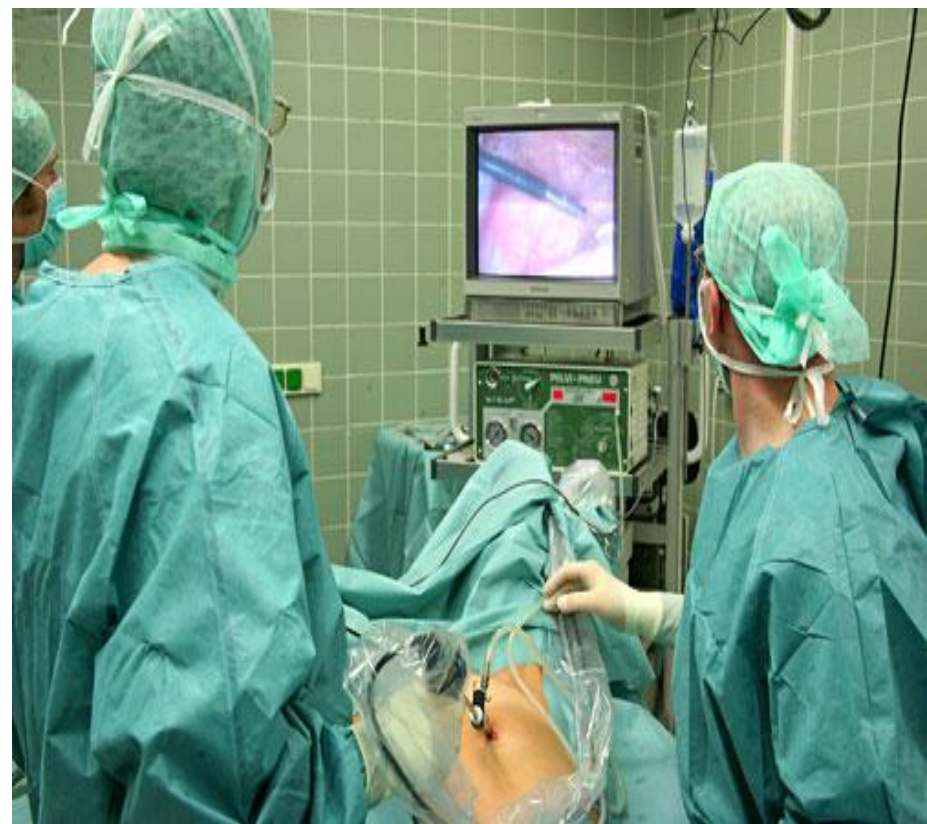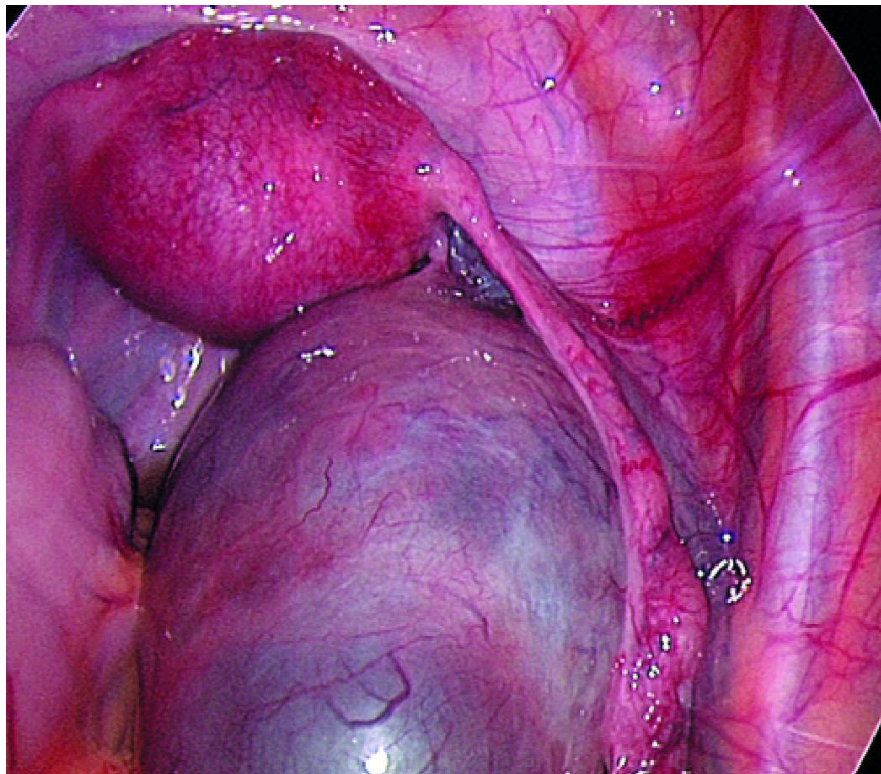


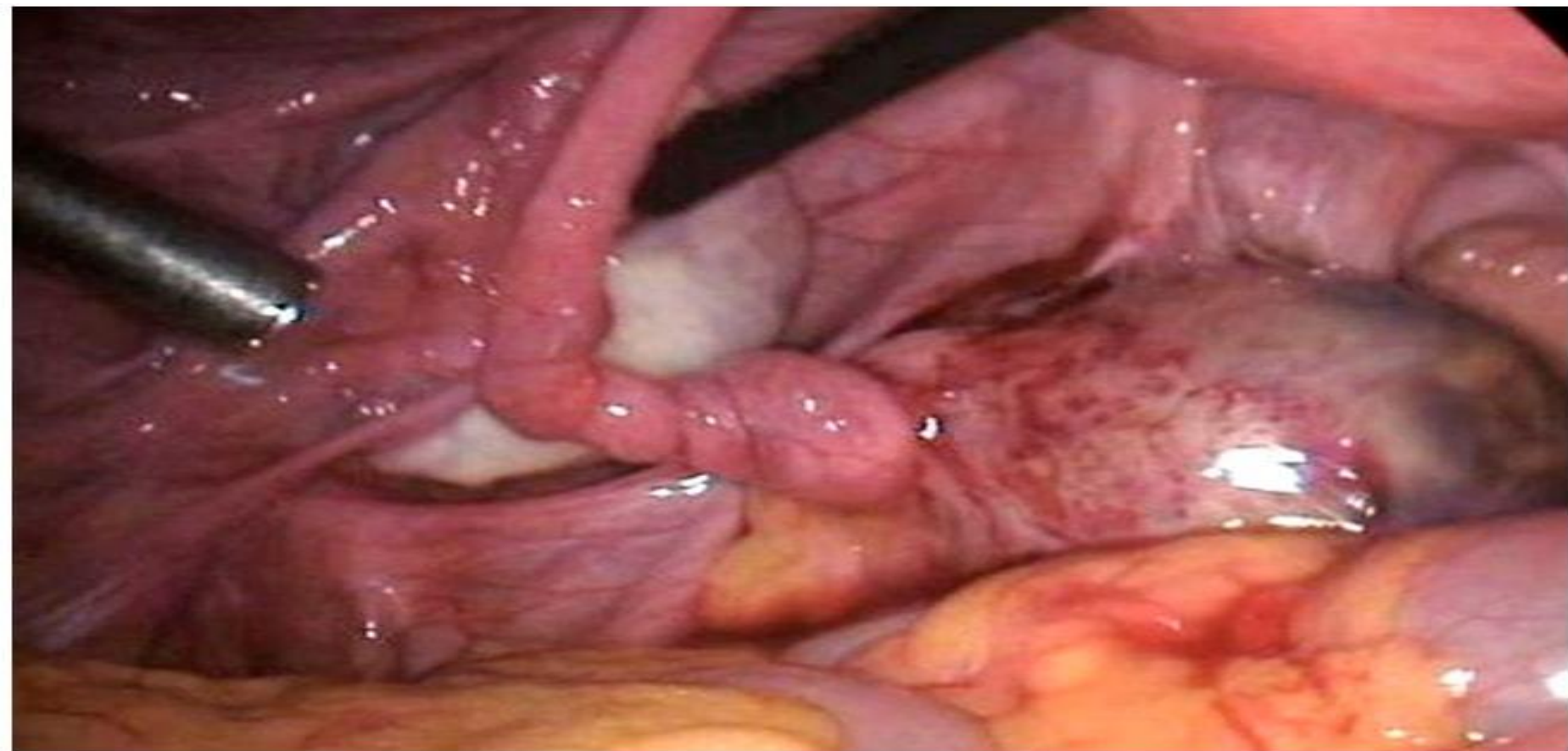Появление новых технологических возможностей (эхографии внутренних органов, лапароскопии, магнитно-резонансной томографии и др.) и широкое внедрение их в практику позволили разработать критерии ранней диагностики гинекологических заболеваний и нарушений полового развития у девочек и тем самым своевременно проводить адекватные терапевтические мероприятия. С другой стороны, увеличение набора не только диагностических методик, но и современных высокоэффективных лекарственных препаратов позволило расширить спектр лечебных мероприятий и обеспечило дифференцированный метод рациональной терапии.



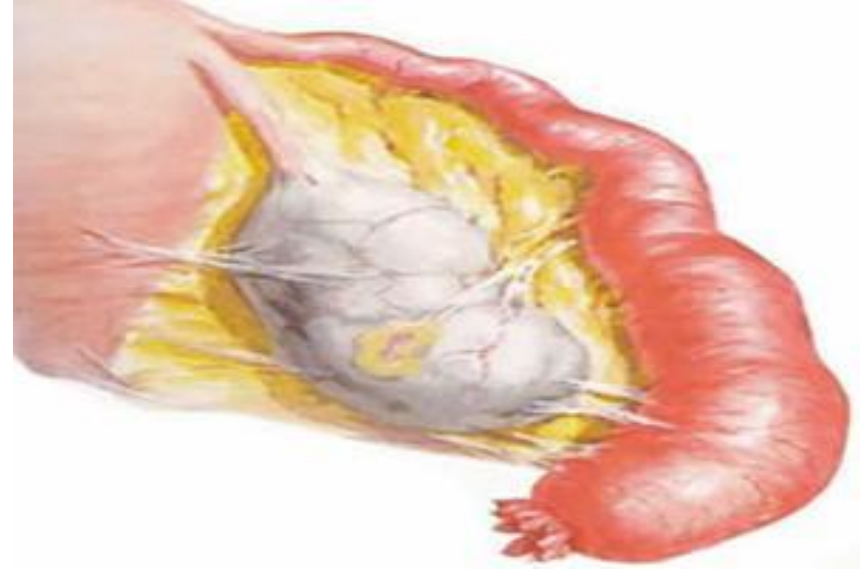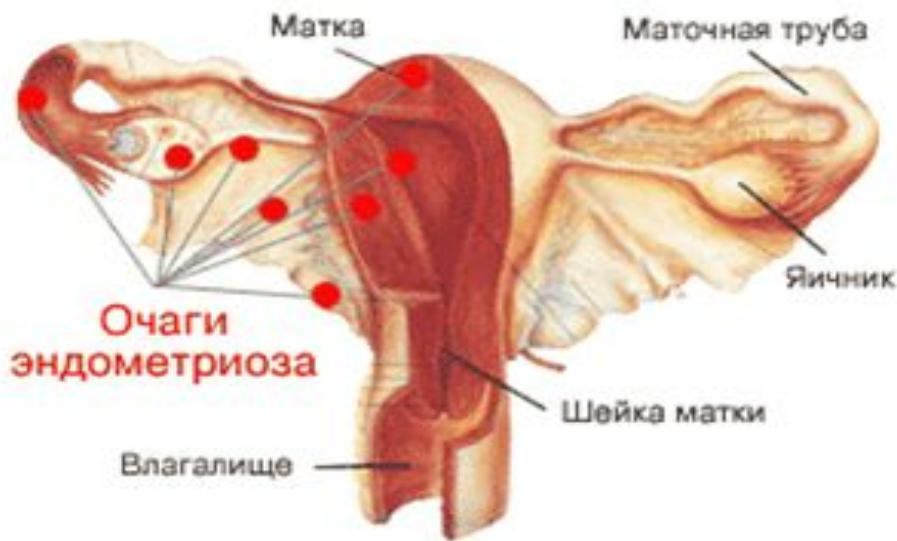Достижением современной детской [гинекологии](#) явилось широкое внедрение эндоскопической техники для хирургических вмешательств. Лапароскопия как метод осмотра и хирургического доступа к органам малого таза дала возможность объективно оценить состояние маточных труб у девочек при острых и хронических сальпингитах неспецифической и специфической этиологии, диагностировать генитальный эндометриоз, определить характер опухоли яичников и состояние внутренних половых органов при пороках их развития

Лапароскопический доступ позволяет произвести удаление доброкачественного образования придатков матки, имеющего диаметр 2-3 см и более, с минимальной травмой и максимальным сохранением здоровых тканей яичника, поэтому этот метод по праву является наиболее щадящим и эффективным методом профилактики бесплодия и сохранения функции яичников у девочек





Эндоскопическая хирургия позволила также пересмотреть тактику ведения девочек с перекрутом "ножки" яичника. В тех случаях, когда нет некротических или выраженных воспалительных изменений яичника, а наблюдается только отек его, можно произвести раскручивание ("detorsio") яичника и удаление кисты. При уменьшении отека и нормализации окраски тканей можно решить вопрос в пользу сохранения яичника с фиксацией его к задней стенке матки. Особенностью послеоперационного периода данной патологии является тщательный динамический контроль общего состояния больной в течение 2-3 дней. При появлении симптомов раздражения брюшины возможны повторная



Внедрение лапароскопии изменило тактику ведения девочек с хроническими сальпингитами и эндометриозом гениталий. Коагуляция эндометриоидных очагов на брюшине и внутренних половых органах, разделение спаек, обработка брюшной полости дезинфицирующими растворами, орошение маточных труб растворами антисептиков и антибиотиков в процессе лапароскопического вмешательства является первым, высокоэффективным этапом лечения как спаечного процесса в малом тазу, так и наружного генитального эндометриоза у девочек.

На основании накопленного нами опыта были определены следующие ***показания для применения лапароскопии в детской гинекологии:***

- \* уточнение состояния внутренних половых органов при пороках развития матки, влагалища и маточных труб, дисменорее, острых и хронических сальпингитах, генитальном эндометриозе;
- \* проведение первых этапов лечения воспалительного процесса внутренних половых органов и генитального эндометриоза;
- \* удаление опухолей и опухолевидных образований яичников и дисгенетичных гонад;
- \* ликвидация явлений и последствий перекрута ножки кисты яичника.

## Гинекологический массаж

Это один из компонентов комплексной терапии ДМК.

Показания:

ДМК в сочетании с общим и генитальным инфантилизмом, гипоплазией матки и гипотрофией гениталий;

ДМК в сочетании с хроническим воспалительным процессом (остаточные явления).

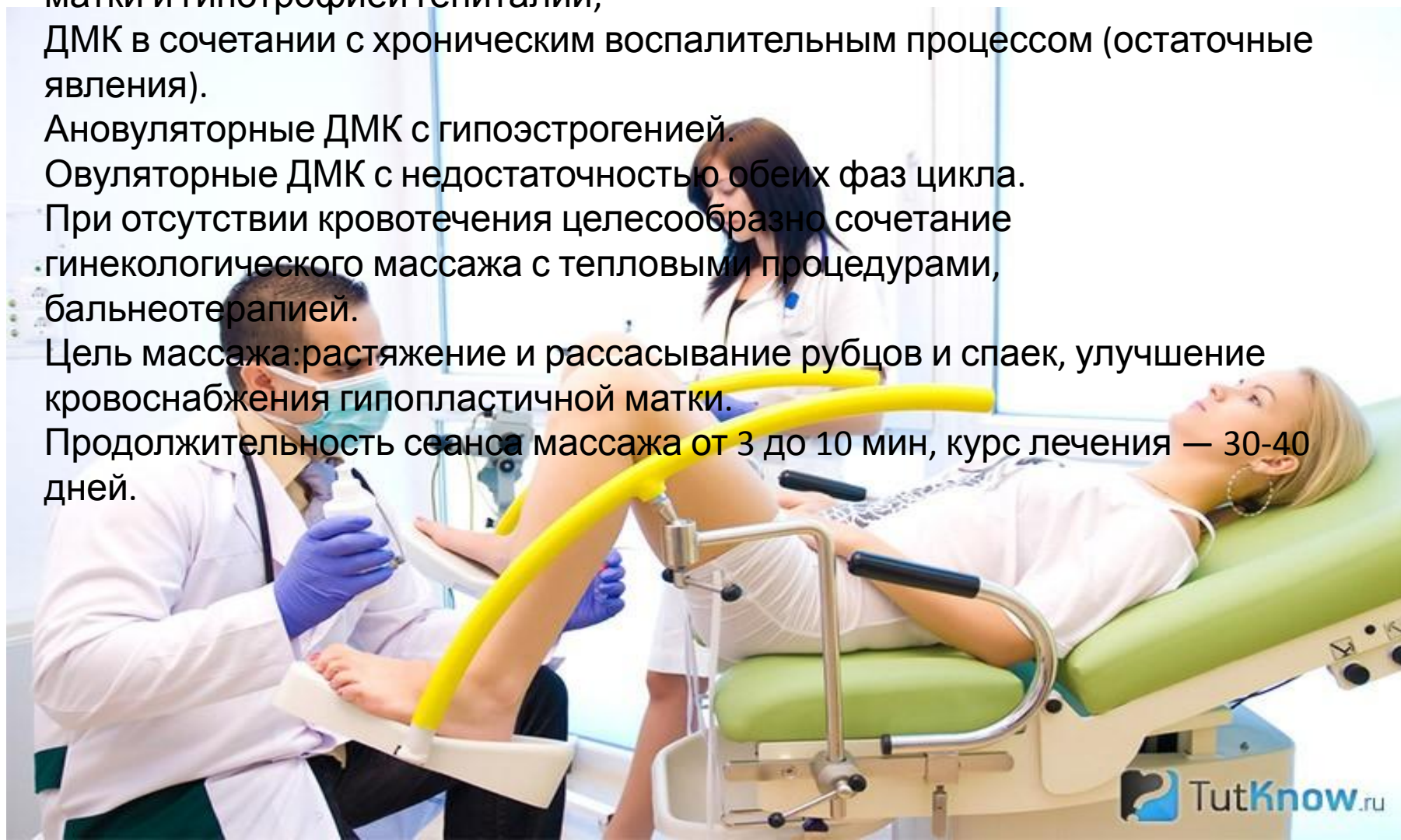
Ановуляторные ДМК с гипоэстрогенией.

Овуляторные ДМК с недостаточностью обеих фаз цикла.

При отсутствии кровотечения целесообразно сочетание гинекологического массажа с тепловыми процедурами, бальнеотерапией.

Цель массажа: растяжение и рассасывание рубцов и спаек, улучшение кровоснабжения гипопластичной матки.

Продолжительность сеанса массажа от 3 до 10 мин, курс лечения — 30-40 дней.

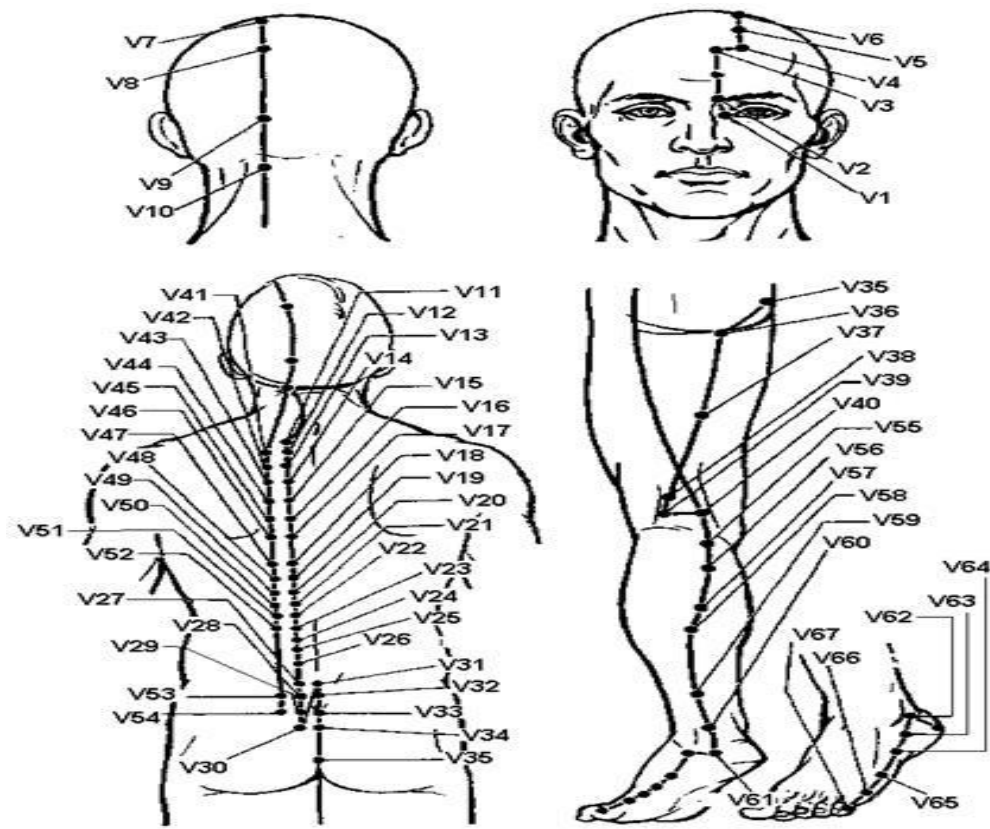
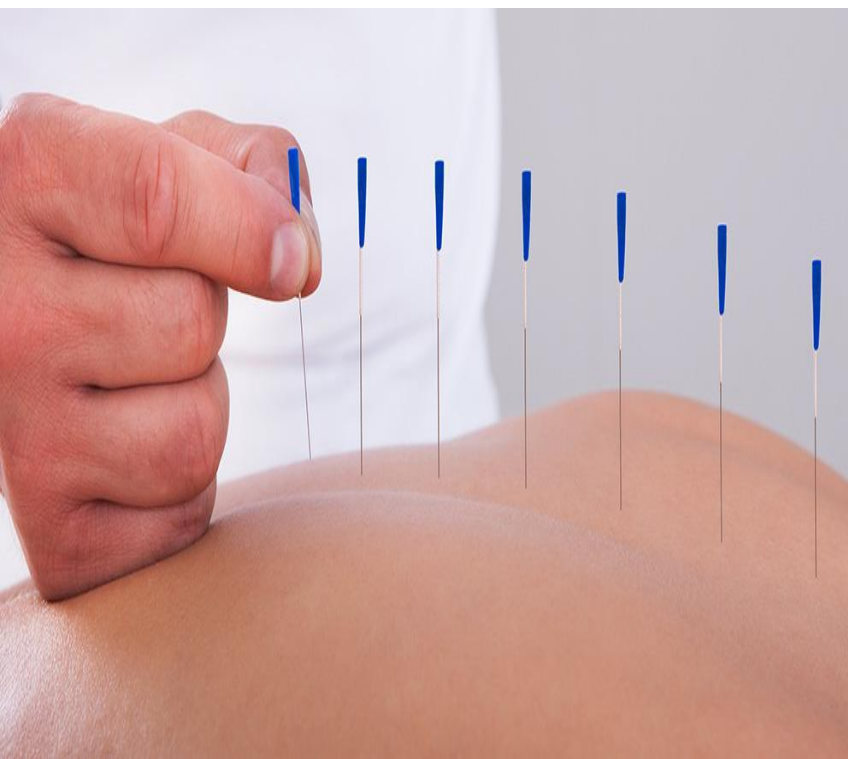




# Иглорефлексотерапия

При дисфункциональных маточных кровотечениях используют тормозной метод иглорефлексотерапии. Вначале наносят раздражение в точки общеукрепляющего действия, затем через 2-3 сеанса подключают точки специального действия, на процедуру — 3-5 ТА. Наиболее часто используемые корпоральные точки: V 2 2, V 31, V 33, V 47, T 4, T 19, V 23, V 32, V 34, V 10, T 20, T 21, VB 20, J 4, RP 10, R 7, V 43, RP 6, J 6, E 27, R 9, R 3, E 36, G 14. Аурикулярные точки: железы внутренней секреции — 22MB, симпатическая — 51 ННП<sub>3</sub>, гипофиз — 28. При матери менорее лечение проводят во время менструального цикла.

Процедуры начинают с ног, затем переходят на нижнюю часть живота или на поясницу.

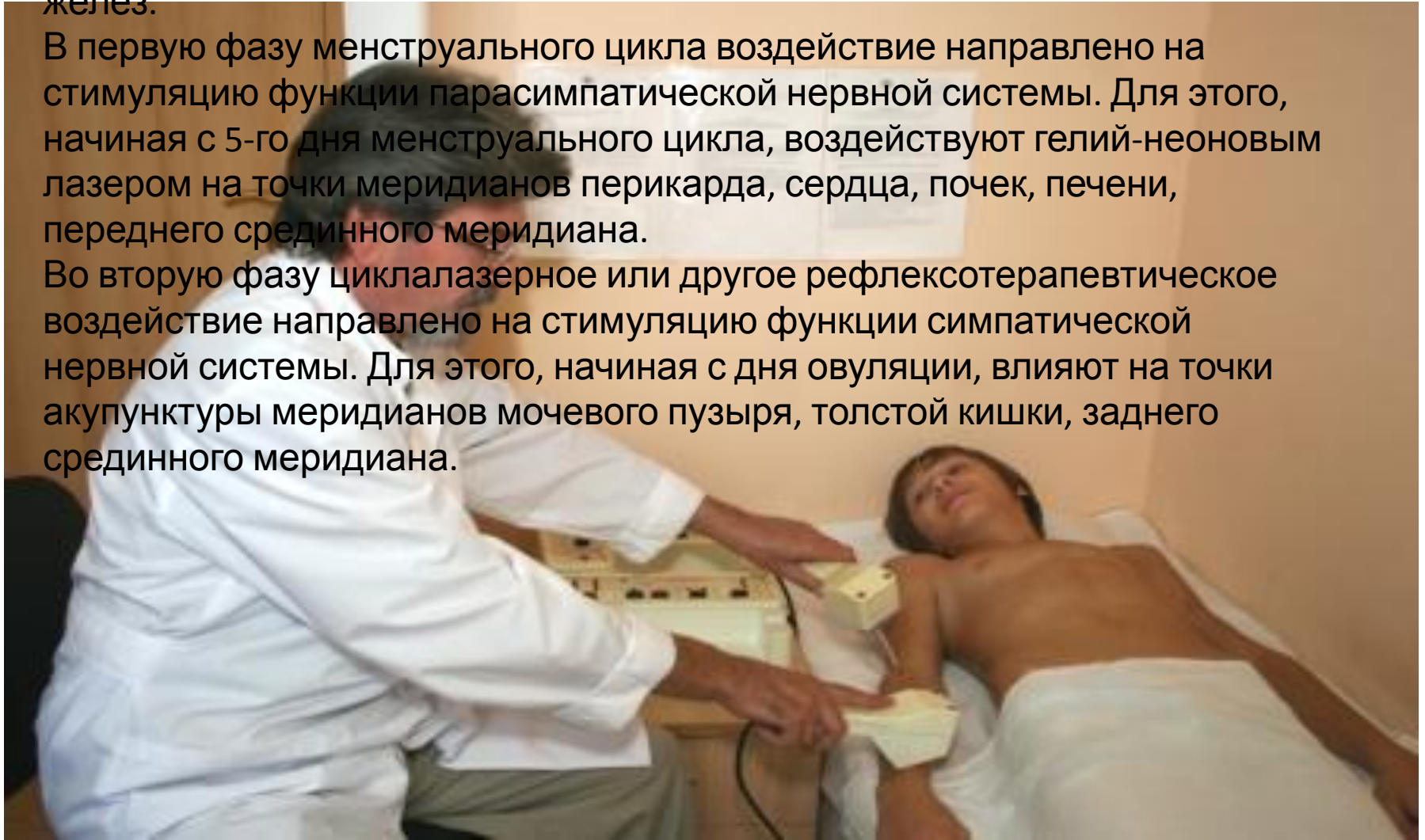

### Лазеропунктура:

Проводят с помощью стекловолоконной оптики и гелий-неонового лазера в терапевтических плотностях мощности (10-100 мВт/см<sup>2</sup>). В настоящее время применяют дифференцированный подход в использовании рефлексотерапии для эндогенной стимуляции половых желез.

В первую фазу менструального цикла воздействие направлено на стимуляцию функции парасимпатической нервной системы. Для этого, начиная с 5-го дня менструального цикла, воздействуют гелий-неоновым лазером на точки меридианов перикарда, сердца, почек, печени, переднего срединного меридиана.

Во вторую фазу цикла лазерное или другое рефлексотерапевтическое воздействие направлено на стимуляцию функции симпатической нервной системы. Для этого, начиная с дня овуляции, влияют на точки акупунктуры меридианов мочевого пузыря, толстой кишки, заднего срединного меридиана.



## Фитотерапия

Фитотерапию используют для регуляции сокращения мышцы матки, мочевого пузыря, увеличения диуреза: корни различных видов дягиля — по 50 капель в день в течение 2 месяцев; разнообразные сборы.

Сбор 1. Крушины кора — 1, ежевики лист — 1, мяты перечной лист — 1, березы лист — 1, тысячелистника трава — 1, валерианы корень — 1 часть. 1 столовую ложку смеси залить 200 мл кипятка. Пить настой небольшими глотками в течение дня 3-4 месяца.

Сбор 2. Крушины кора — 1, калины кора — 1, пырея корневища — 1 часть. 1 столовую ложку смеси залить 200 мл кипятка, настаивать 2-5 часов. Пить по 75 мл. 3 раза в день в течение 2 месяцев.

Сбор 3. Крушины кора — 1, мяты перечной лист — 1, валерианы корень — 1, лапчатки гусиной трава — 1 часть. 1 столовую ложку смеси залить 200 мл кипятка. Настаивать 5 часов, употреблять внутрь по 200 мл. 4 раза в день в течение 5 дней за 3-5 дней до месячных.

Фитотерапия чаще используется в подостром периоде или в периоде восстановления. Она предполагает использование сборов для спринцеваний, влагалищных тампонов и ванночек. Основные лекарственные растения: ромашка, лапчатка гусиная, крапива, шалфей, горец птичий, тысячелистник, донник, календула, мальва, кора дуба, ивы, цветки липы, бузины черной, фиалки трехцветной, лист эвкалипта.

### **Гипербарическая оксигенация (ГБО):**

Проводят в комплексном лечении дисфункциональных маточных кровотечений с момента поступления больной в стационар, при отсутствии обильного кровотечения

Гипербарическая оксигенация в основном применяются в остром периоде сальпинооофорита.

### ***Электростимуляция шейки матки в сочетании с дозированной локальной гипертермией.***

Методика наиболее показана при ановуляции после перенесенных хронических воспалительных процессов матки и придатков, проведении реабилитации при бесплодии.

### ***Электростимуляция матки диадинамическими токами.***

#### ***Показания:***

гемостаз при рецидивах кровотечения после многократных выскабливаний в прошлом, после кюретажа матки и недостаточном гемостазе;

при обильной кровопотере после гормонального гемостаза;

Влияние оказывает на кровоснабжение через молочную железу. В основе метода аутомамминизации лежит опосредованное (через молочную железу) снижение эстрогенпродуцирующей функции яичников.