

ЛЕКЦИЯ 1

Лучевая диагностика.

Способы визуализации внутренних органов.

Методы традиционной рентгенодиагностики.

Рентгеноконтрастные вещества.



АКТУАЛЬНЫЕ ВОПРОСЫ РЕНТГЕНОЛОГИИ

ЛУЧЕВАЯ ДИАГНОСТИКА. СПОСОБЫ ВИЗУАЛИЗАЦИИ ВНУТРЕННИХ ОРГАНОВ. МЕТОДЫ ТРАДИЦИОННОЙ РЕНТГЕНОДИАГНОСТИКИ. РЕНТГЕНОКОНТРАСТНЫЕ ВЕЩЕСТВА

Лучевая диагностика

– это область клинической медицины, предметом которой является применение различных видов излучений для распознавания и раннего выявления болезней.



АКТУАЛЬНЫЕ ВОПРОСЫ РЕНТГЕНОЛОГИИ

ЛУЧЕВАЯ ДИАГНОСТИКА. СПОСОБЫ ВИЗУАЛИЗАЦИИ ВНУТРЕННИХ ОРГАНОВ. МЕТОДЫ ТРАДИЦИОННОЙ РЕНТГЕНОДИАГНОСТИКИ. РЕНТГЕНОКОНТРАСТНЫЕ ВЕЩЕСТВА

Способы визуализации внутренних органов :

1. Рентгенодиагностика

- методы традиционной рентгенодиагностики
- цифровая рентгенография (компьютерная рентгеновская томография, цифровая субтракционная ангиография и другие)

2. Радионуклидная диагностика

радионуклидные исследование in vivo и in vitro

3. Ультразвуковая диагностика

4. Магнитно-резонансные исследования

магнитно-резонансная томография и спектроскопия

5. Медицинская термография (тепловидение)

6. Интервенционная радиология



IN DIESEM HAUSE
ENTDECKTE
W.C. RÖNTGEN
IM JAHRE 1895
DIE NACH IHM
BENANNTEN
STRAHLEN



IN DIESEM
HAUSE
ENTDECKTE
W. CRÖNTGEN
IM JAHRE
1895
DIE NACH IHM
BENANNTEN
STRAHLEN.



Small caption or label below the framed image.













SENATUS POPULIQUE TURICENSIS

EDUARDO CEMBRANELLI

COSALDIUS HIES

GUILIELMO RÖNTGEN

PHILIPPINE

Small informational label at the bottom left of the display.

Small informational label at the bottom center of the display.











АКТУАЛЬНЫЕ ВОПРОСЫ РЕНТГЕНОЛОГИИ

ЛУЧЕВАЯ ДИАГНОСТИКА. СПОСОБЫ ВИЗУАЛИЗАЦИИ ВНУТРЕННИХ ОРГАНОВ. МЕТОДЫ ТРАДИЦИОННОЙ РЕНТГЕНОДИАГНОСТИКИ. РЕНТГЕНОКОНТРАСТНЫЕ ВЕЩЕСТВА

Рентгеновские лучи

– это электромагнитные колебания с короткой длиной волны (10^{-5} – 10^2 нм)



АКТУАЛЬНЫЕ ВОПРОСЫ РЕНТГЕНОЛОГИИ

ЛУЧЕВАЯ ДИАГНОСТИКА. СПОСОБЫ ВИЗУАЛИЗАЦИИ ВНУТРЕННИХ ОРГАНОВ. МЕТОДЫ ТРАДИЦИОННОЙ РЕНТГЕНОДИАГНОСТИКИ. РЕНТГЕНОКОНТРАСТНЫЕ ВЕЩЕСТВА

Свойства рентгеновских лучей:

1. Проникающая способность
2. Поглощающая способность
3. Ионизирующая способность
4. Распространяются прямолинейно со скоростью света
5. Флюорисценция
6. Фотохимическое действие



АКТУАЛЬНЫЕ ВОПРОСЫ РЕНТГЕНОЛОГИИ

ЛУЧЕВАЯ ДИАГНОСТИКА. СПОСОБЫ ВИЗУАЛИЗАЦИИ ВНУТРЕННИХ ОРГАНОВ. МЕТОДЫ ТРАДИЦИОННОЙ РЕНТГЕНОДИАГНОСТИКИ. РЕНТГЕНОКОНТРАСТНЫЕ ВЕЩЕСТВА

Методы традиционной рентгенодиагностики:

1. Общие методы

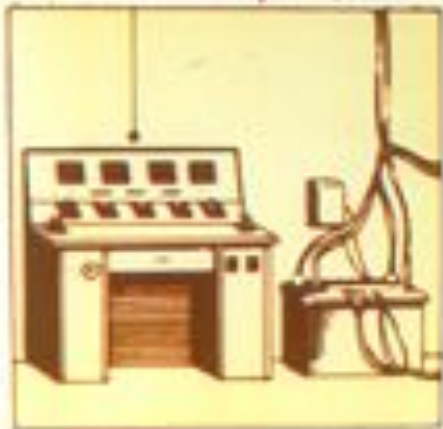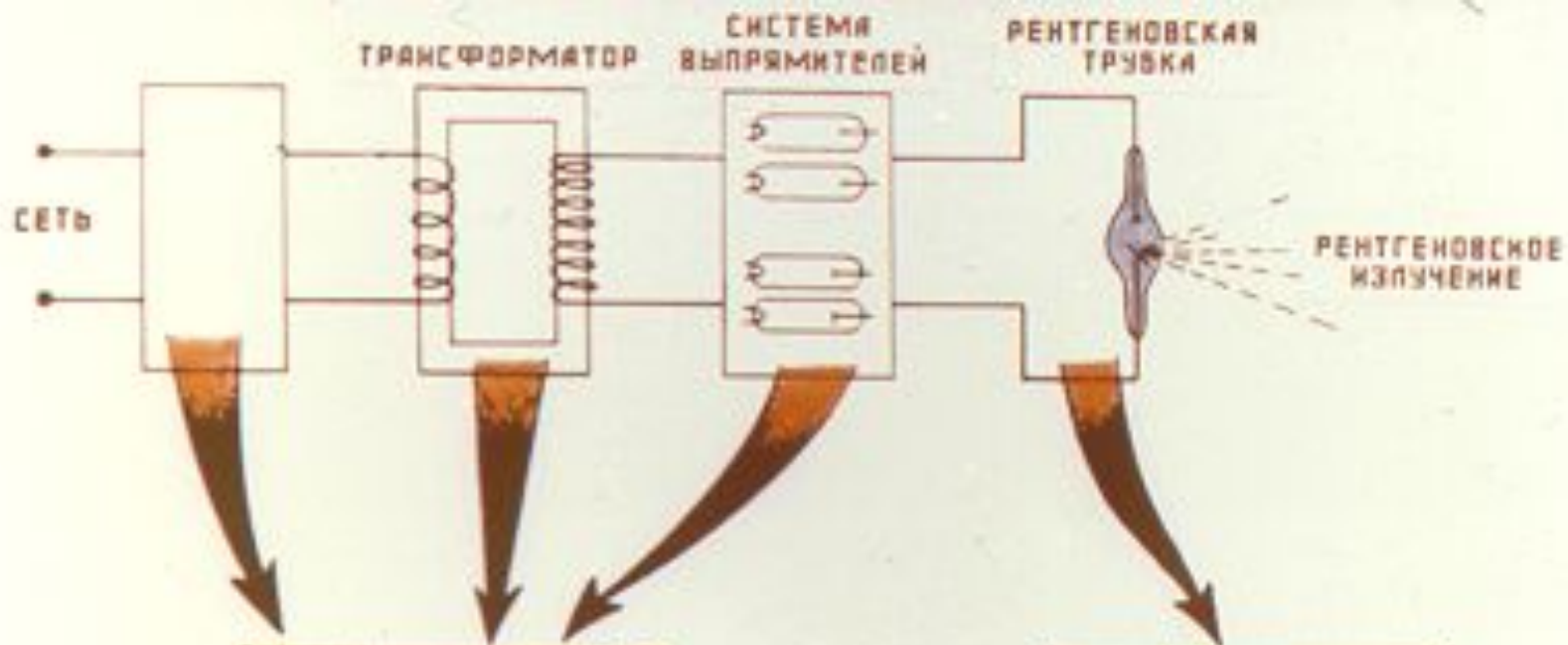
(рентгеноскопия, рентгенография)

2. Частные методы

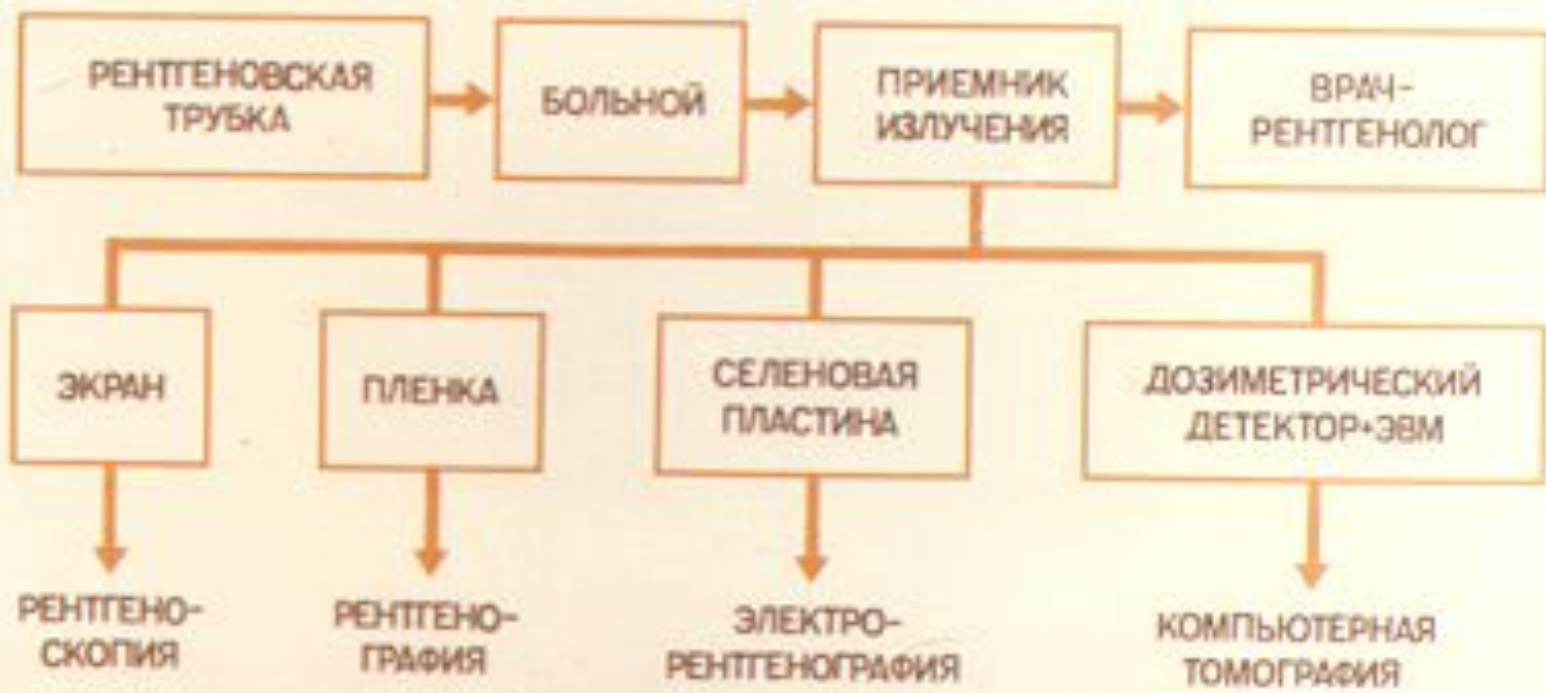(флюорография, томография, электрорентгенография, маммография и другие)

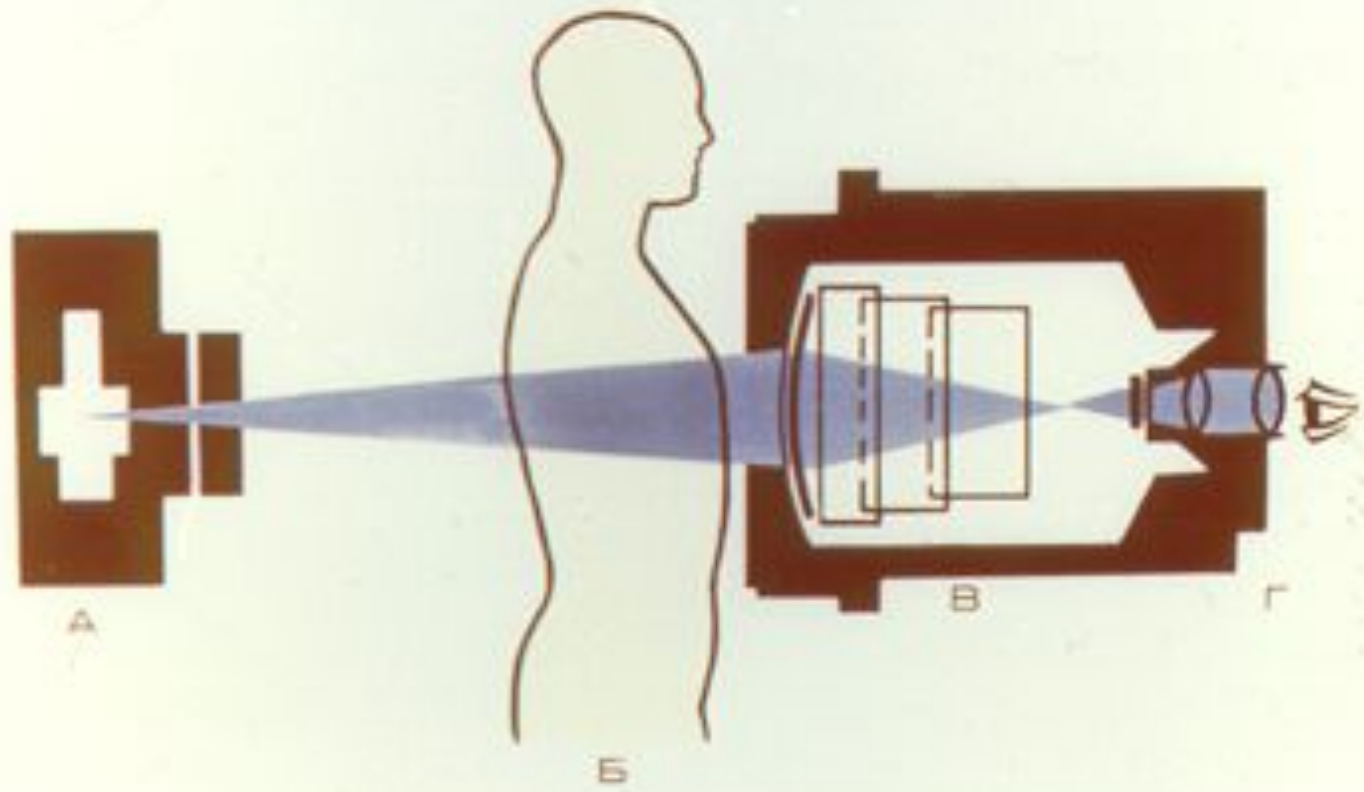
3. Специальные методы

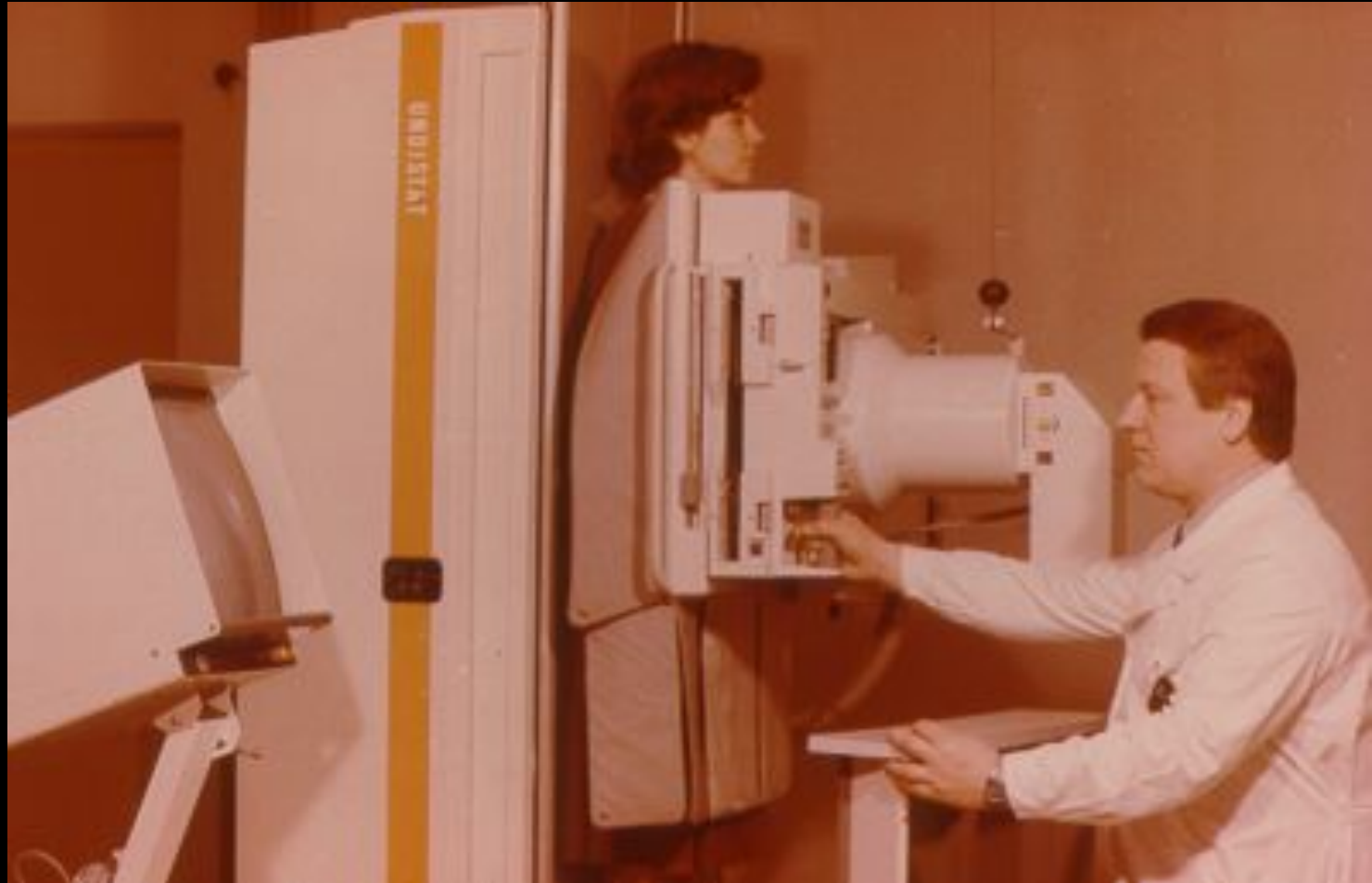(урография, бронхография, ангиография, лимфография, пневмоартрография и другие)

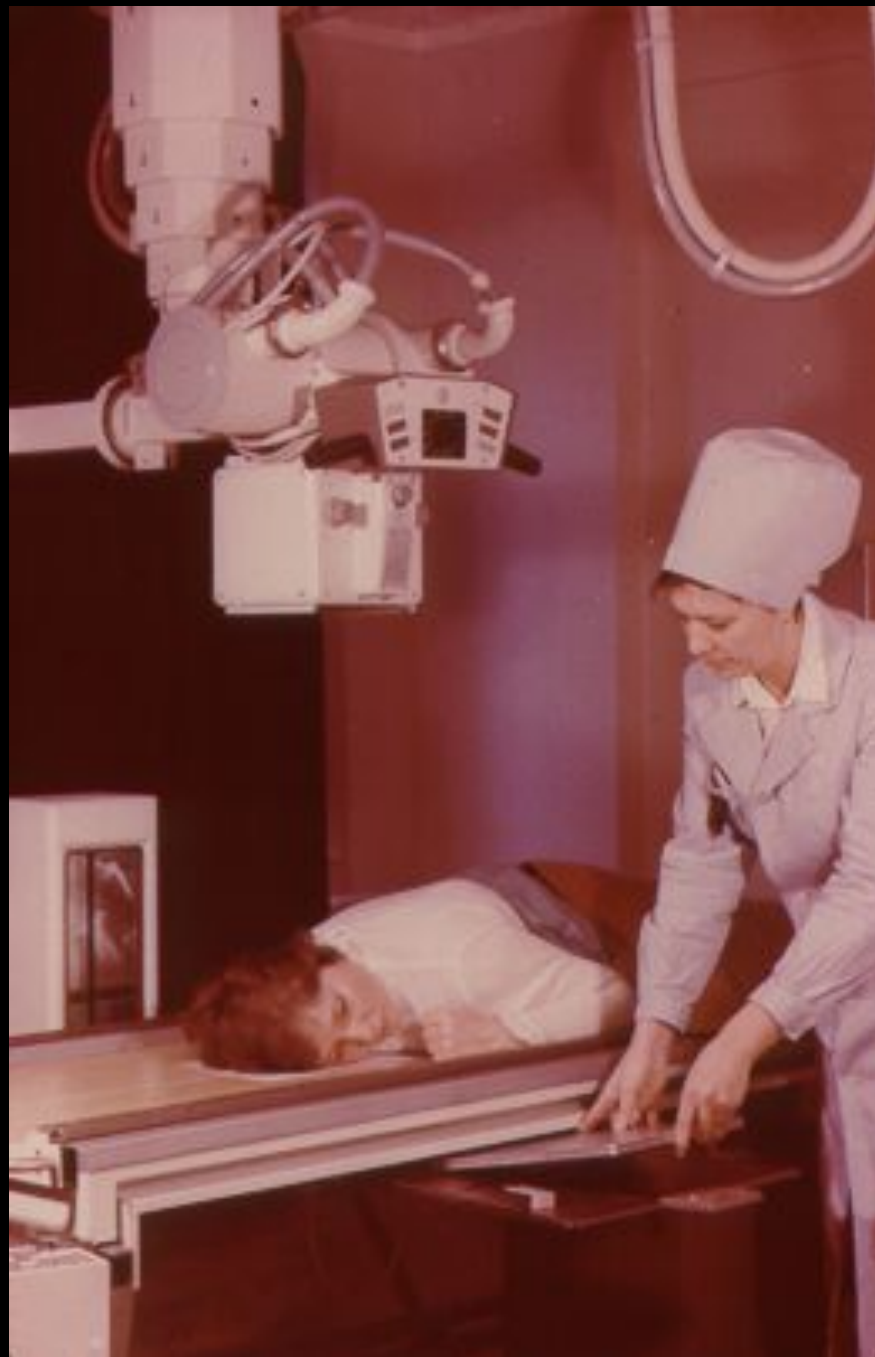

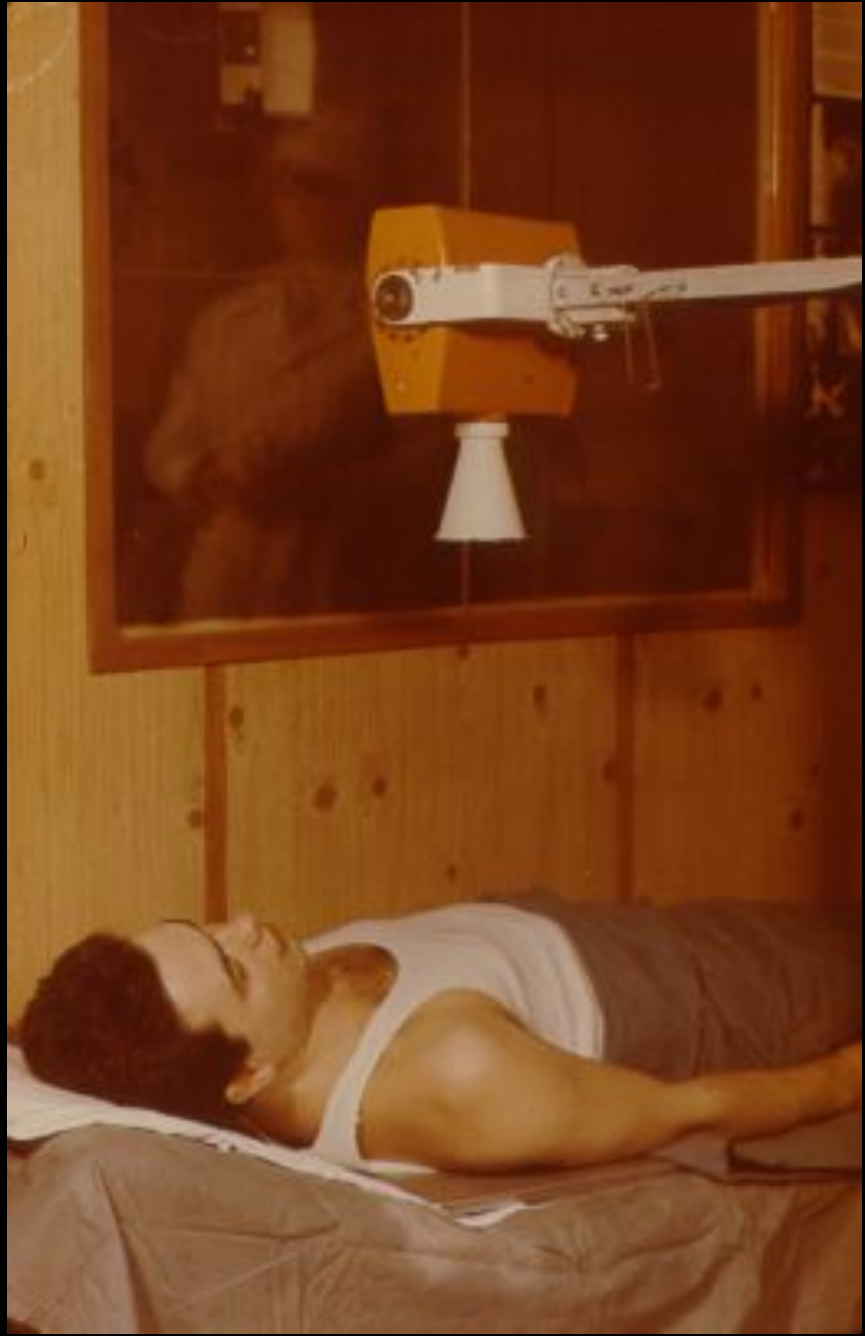ОСНОВНЫЕ МЕТОДЫ РЕНТГЕНОЛОГИЧЕСКОГО ИССЛЕДОВАНИЯ

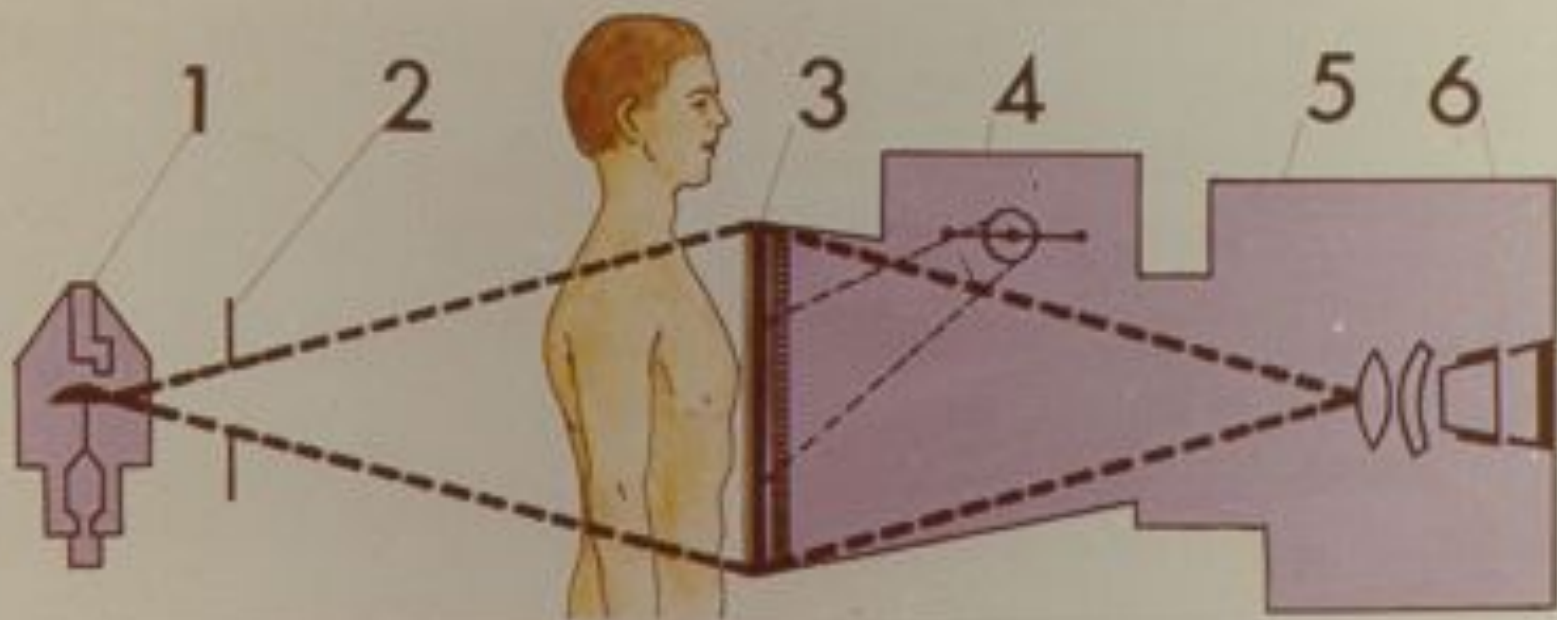


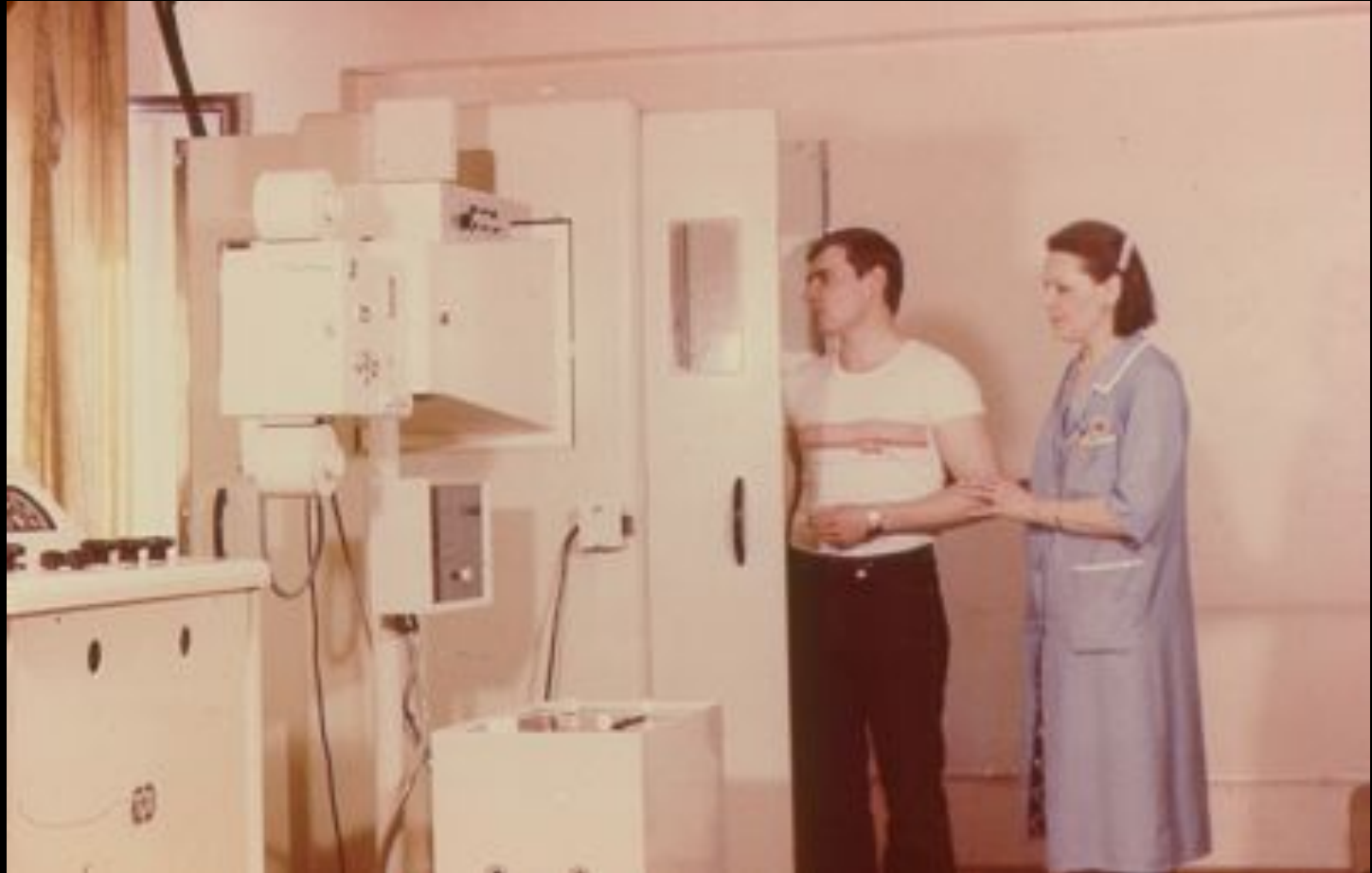


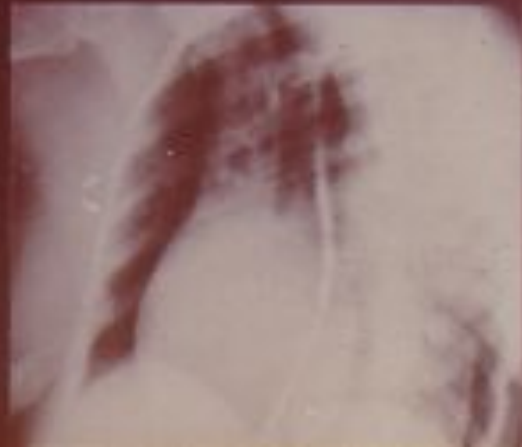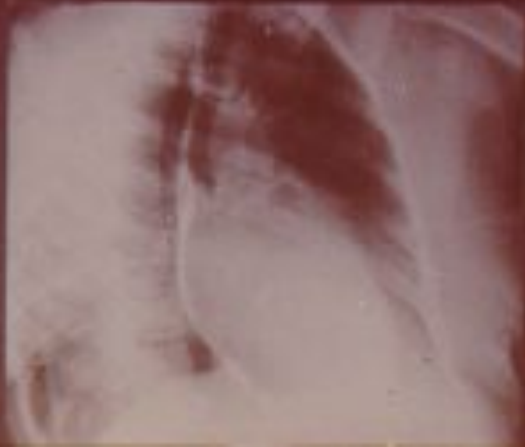

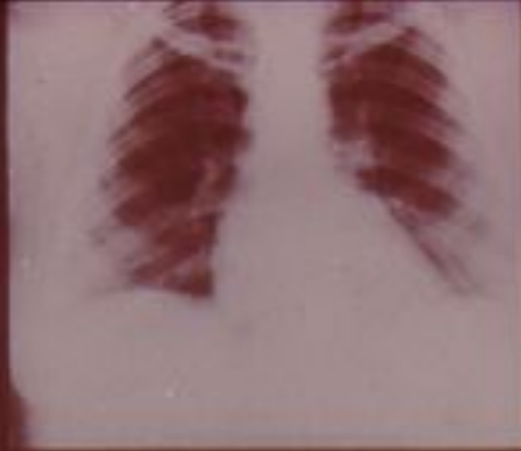
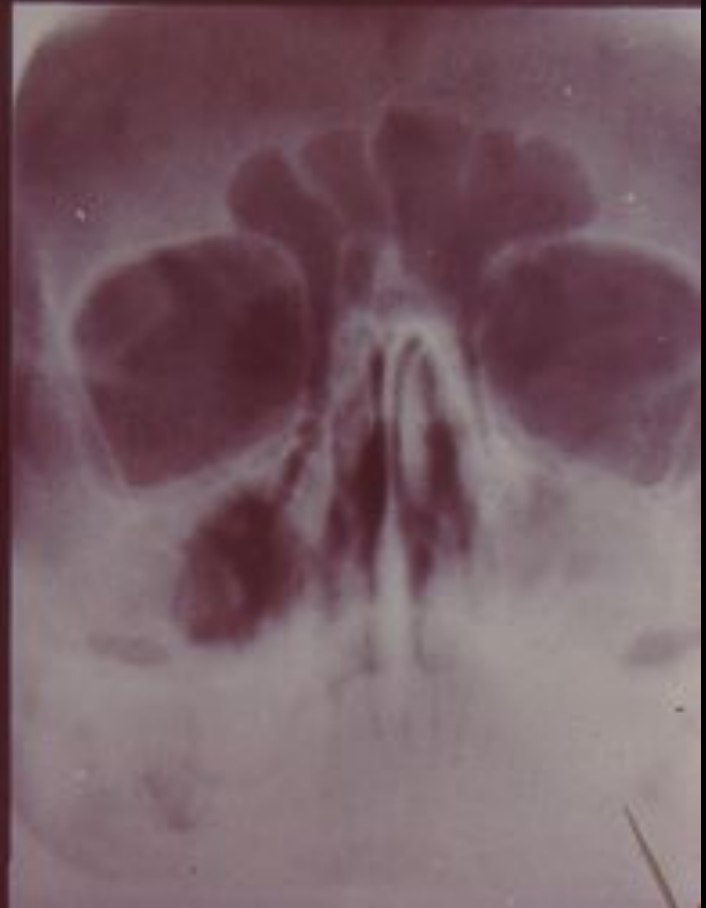


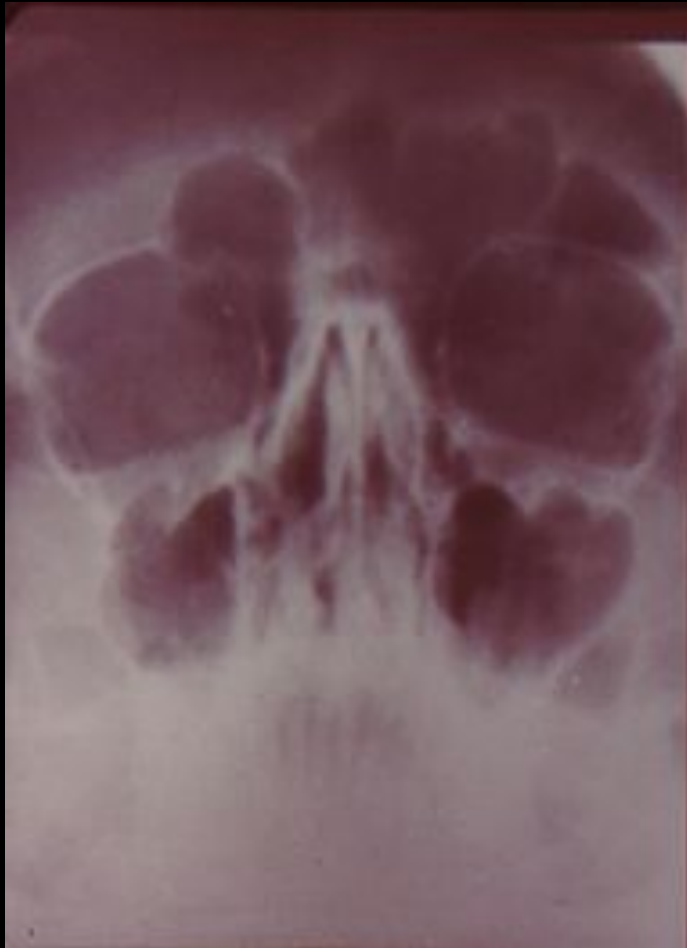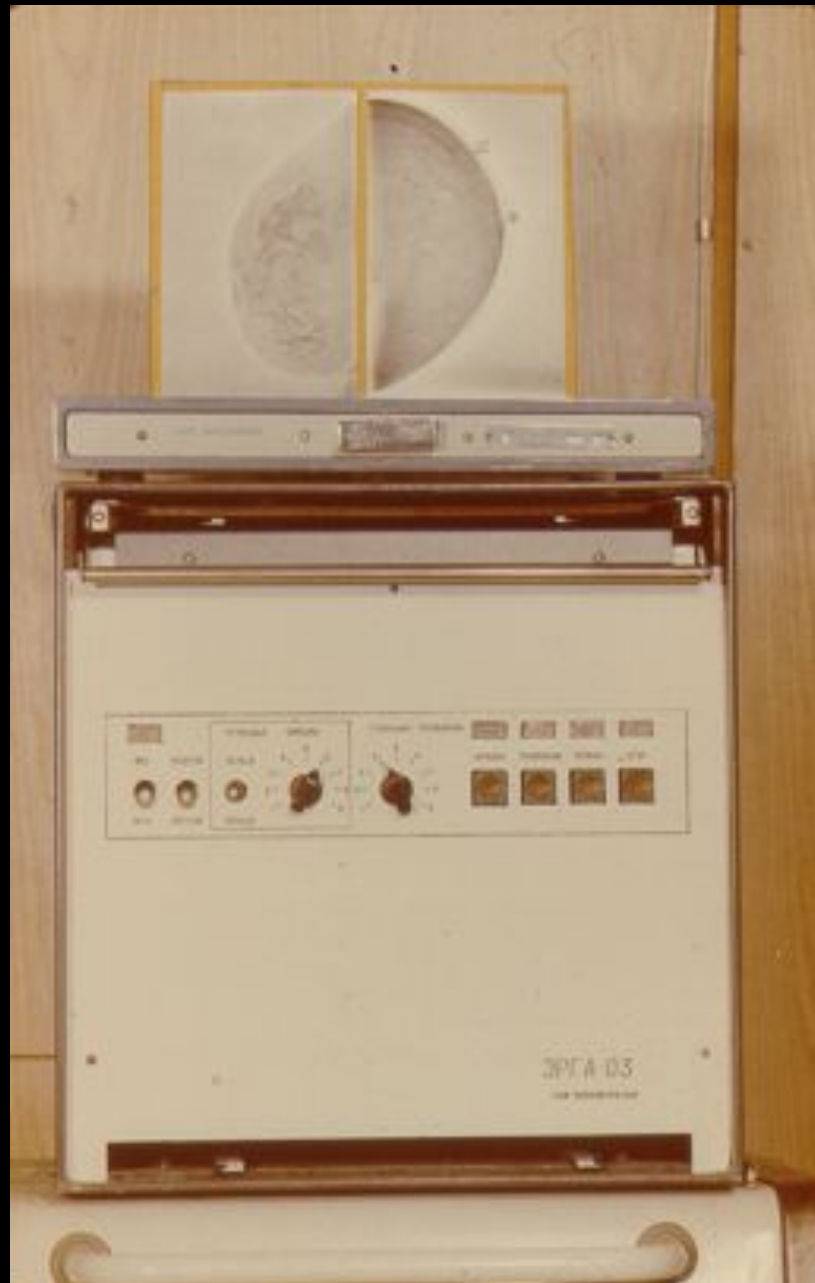




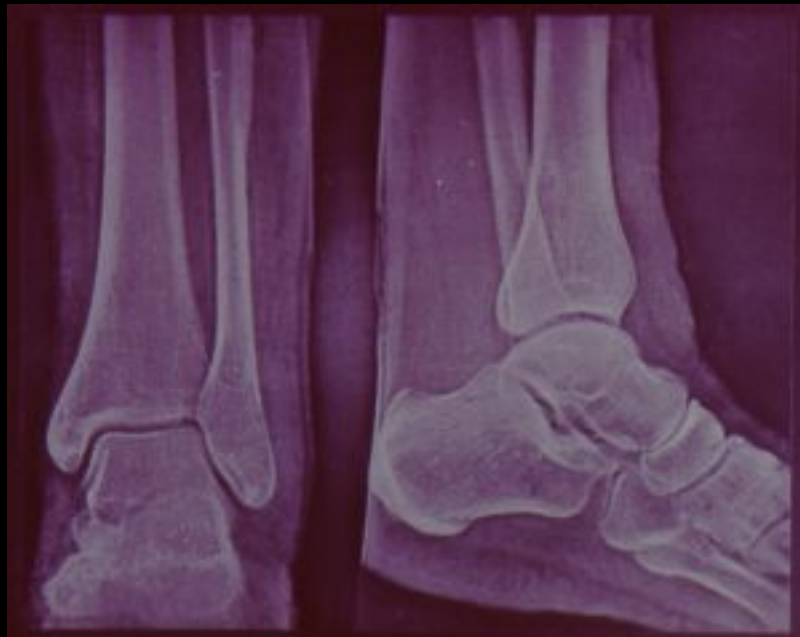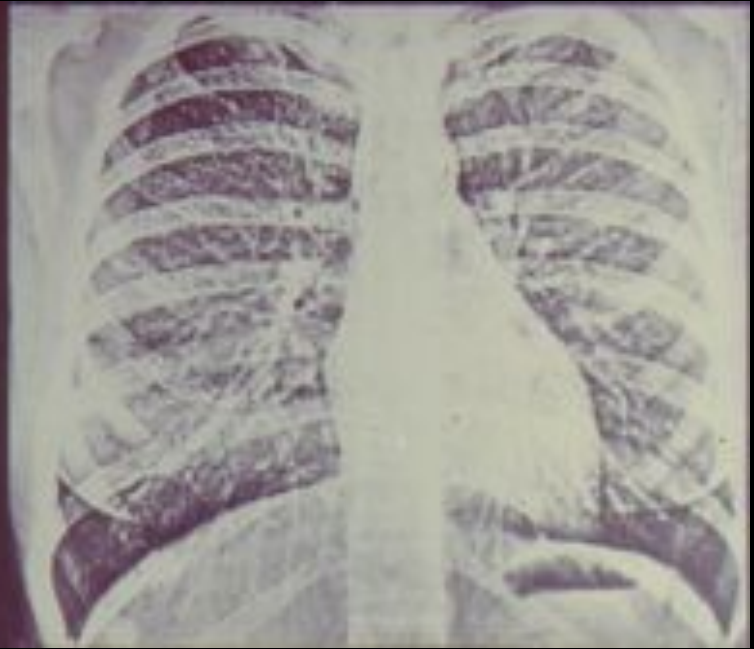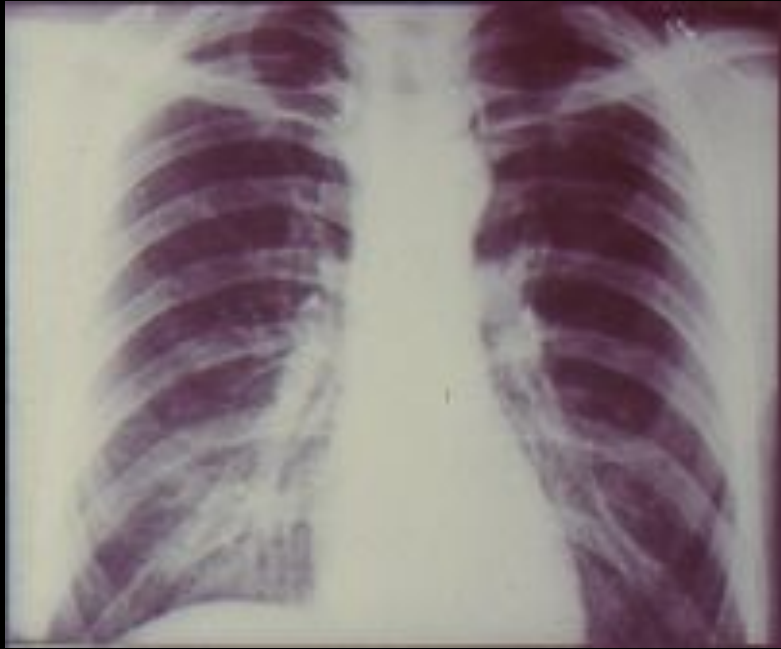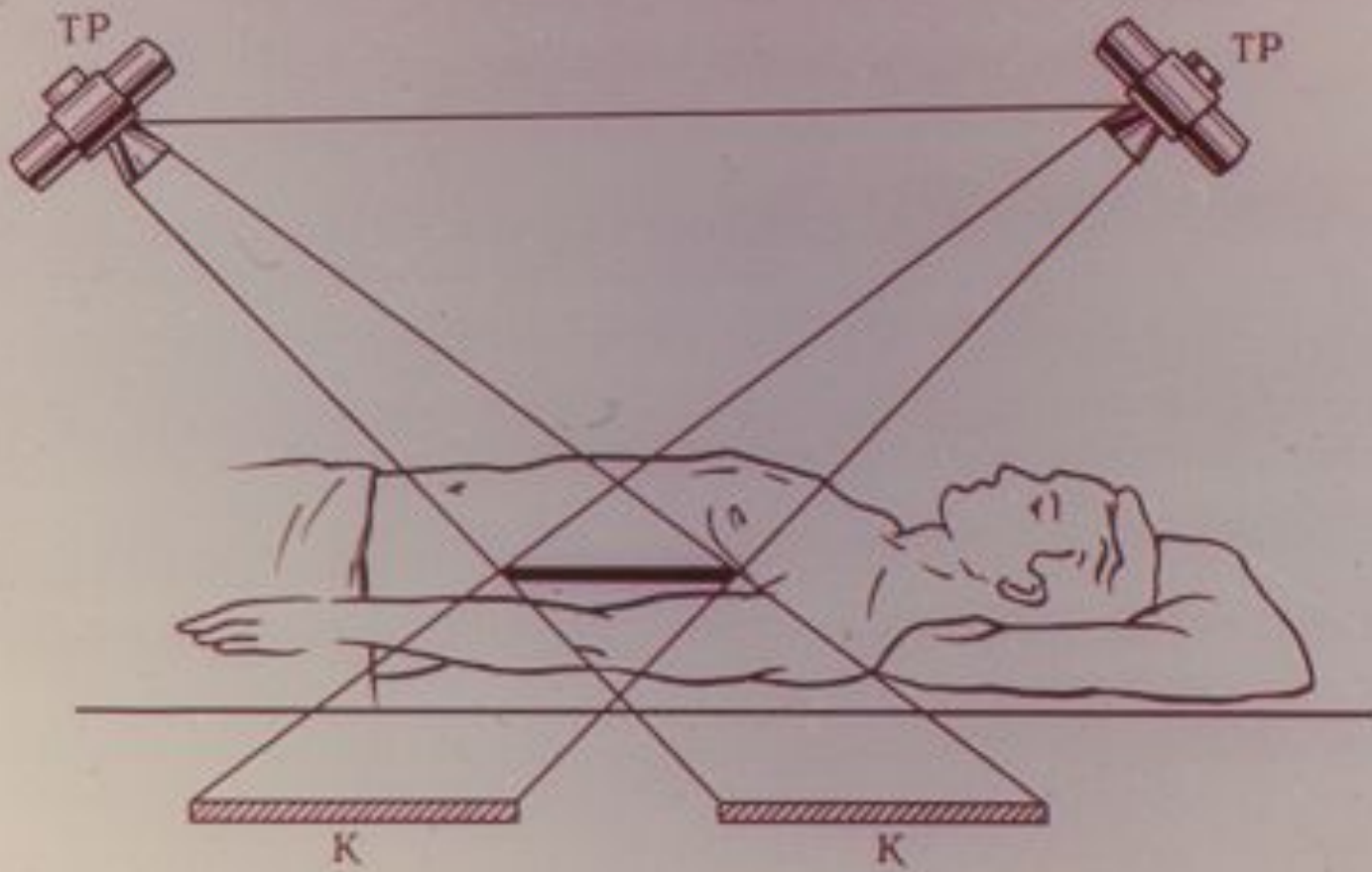


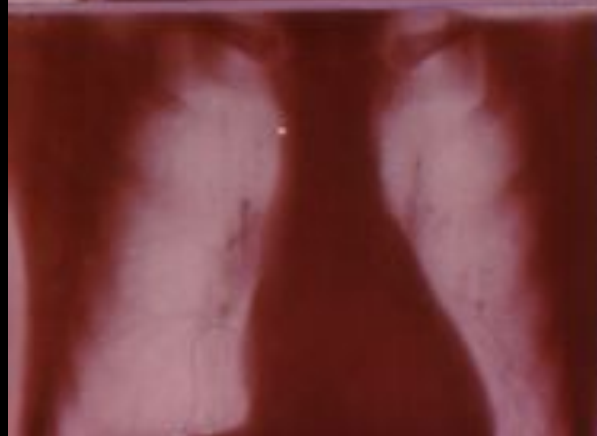


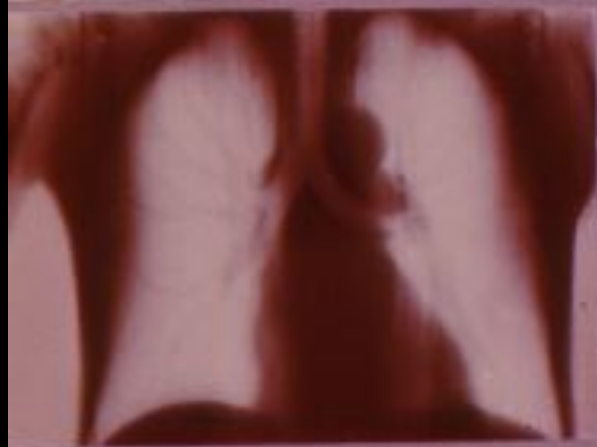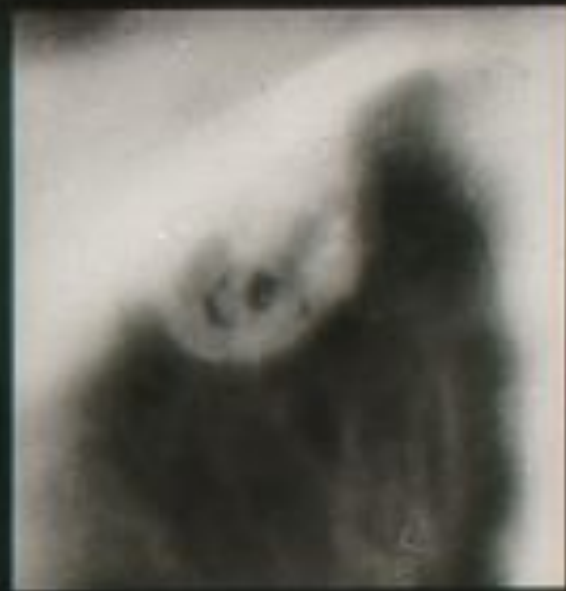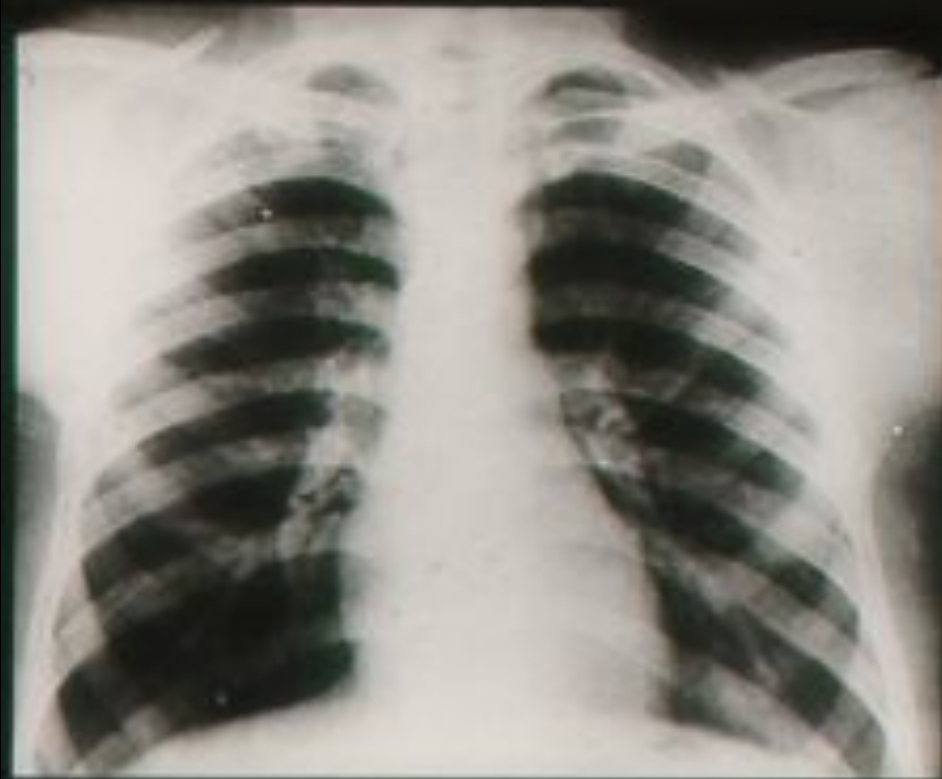






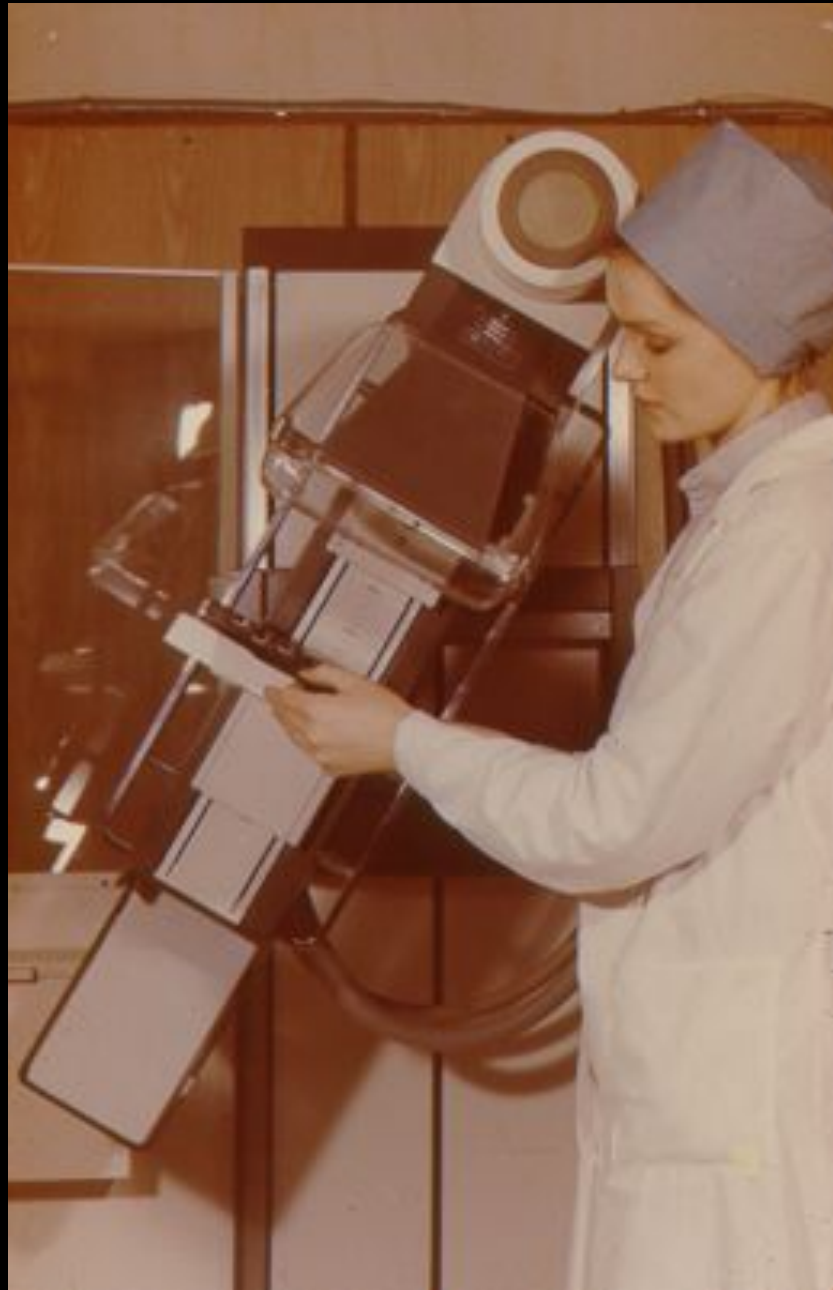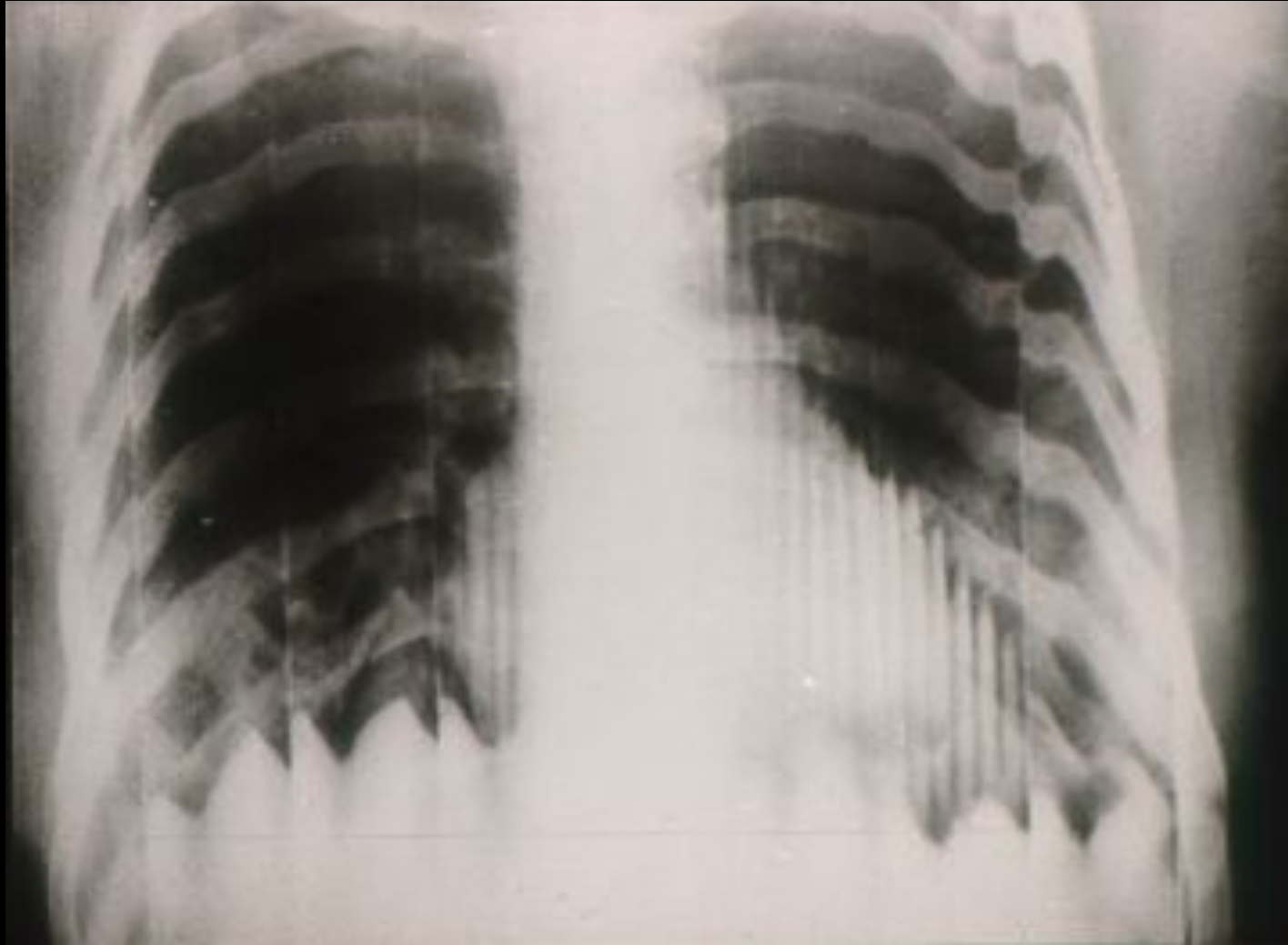














АКТУАЛЬНЫЕ ВОПРОСЫ РЕНТГЕНОЛОГИИ

ЛУЧЕВАЯ ДИАГНОСТИКА. СПОСОБЫ ВИЗУАЛИЗАЦИИ ВНУТРЕННИХ ОРГАНОВ. МЕТОДЫ ТРАДИЦИОННОЙ РЕНТГЕНОДИАГНОСТИКИ. РЕНТГЕНОКОНТРАСТНЫЕ ВЕЩЕСТВА

Задачи искусственного контрастирования органов:

1. Получение изображения органов , не обладающих естественной контрастностью
2. Повышение разрешающей способности методов, за счет повышения качества изображения и создания эффекта «усиления»
3. Осуществление контроля при проведении интервенционных мероприятий, проводимых с помощью лучевых методик.



АКТУАЛЬНЫЕ ВОПРОСЫ РЕНТГЕНОЛОГИИ

ЛУЧЕВАЯ ДИАГНОСТИКА. СПОСОБЫ ВИЗУАЛИЗАЦИИ ВНУТРЕННИХ ОРГАНОВ. МЕТОДЫ ТРАДИЦИОННОЙ РЕНТГЕНОДИАГНОСТИКИ. РЕНТГЕНОКОНТРАСТНЫЕ ВЕЩЕСТВА

Виды рентгеноконтрастных веществ:

I. Негативные - газы

(Воздух, кислород, углекислый газ, закись азота)

II. Позитивные- соли тяжелых металлов

(Сернокислый барий, производные йода)



АКТУАЛЬНЫЕ ВОПРОСЫ РЕНТГЕНОЛОГИИ

ЛУЧЕВАЯ ДИАГНОСТИКА. СПОСОБЫ ВИЗУАЛИЗАЦИИ ВНУТРЕННИХ ОРГАНОВ. МЕТОДЫ ТРАДИЦИОННОЙ РЕНТГЕНОДИАГНОСТИКИ. РЕНТГЕНОКОНТРАСТНЫЕ ВЕЩЕСТВА

Йодсодержащие рентгеноконтрастные вещества:

I. Ионные - трийодзамещенные

- 1) Водные (урографин, уротраст, верографин, йодамид, триомбраст)
- 2) Масляные (Йодолипол, майодил, лимфотраст)

II. Неионные (1974)

- 1) Циклические трийодзамещенные неионные мономеры (Амнипак, омнипак, имагопак)
- 2) Неионные гексайодированные димеры (молекула состоит из 2-х бензольных колец с атомами йода)
 - Везипак (для ангиографии)
 - Иотролан (для миелографии)



АКТУАЛЬНЫЕ ВОПРОСЫ РЕНТГЕНОЛОГИИ

ЛУЧЕВАЯ ДИАГНОСТИКА. СПОСОБЫ ВИЗУАЛИЗАЦИИ ВНУТРЕННИХ ОРГАНОВ. МЕТОДЫ ТРАДИЦИОННОЙ РЕНТГЕНОДИАГНОСТИКИ. РЕНТГЕНОКОНТРАСТНЫЕ ВЕЩЕСТВА

Недостатки ионных РКВ:

1. Осмотоксичность

Являясь гипертоническими растворами приводят к выходу жидкости из клеточных структур, что сопровождается расширением кровеносных сосудов, падением АД, изменением вязкости крови

2. Хемотоксичность

Молекулы ионных РКВ воздействуют на белки во внеклеточном пространстве, на клеточные мембраны внутриклеточные структуры, что обуславливает их нейротоксичность

3. Ионная несбалансированность

При введении, в результате их распада РКВ на ионы изменяется ионный состав крови, что может привести к фибрилляции желудочков

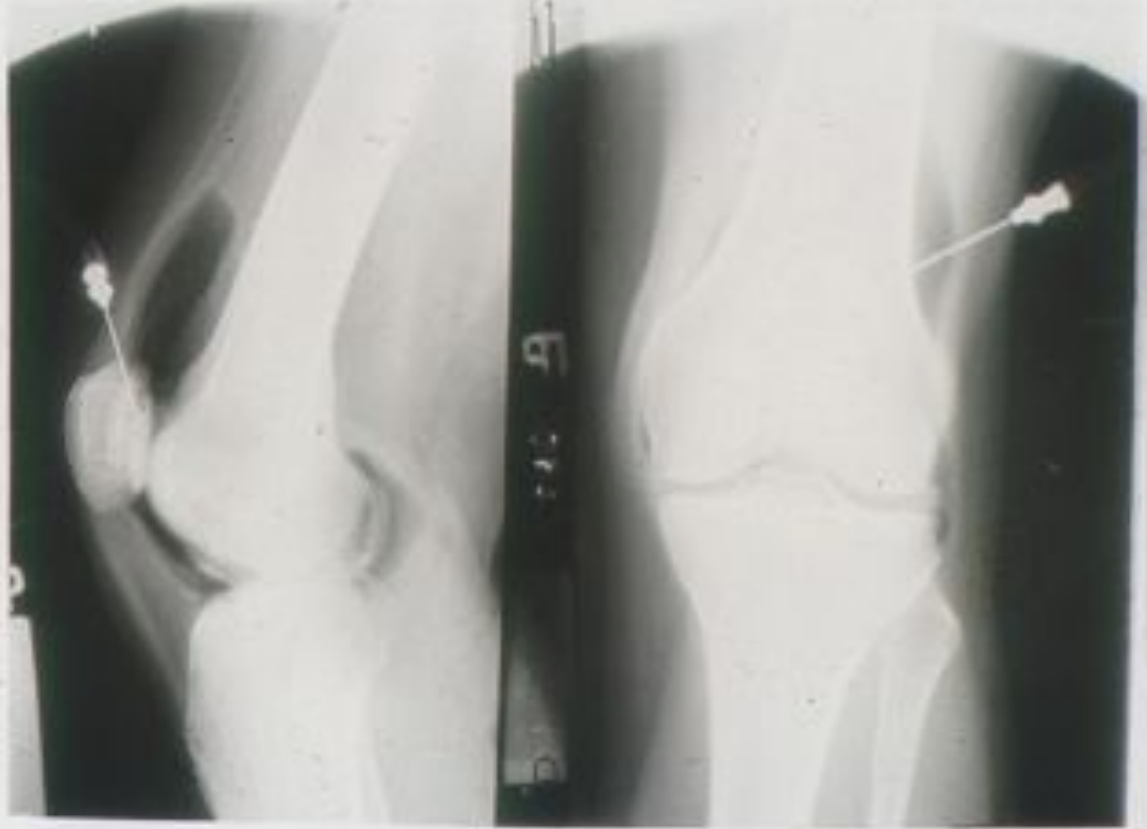


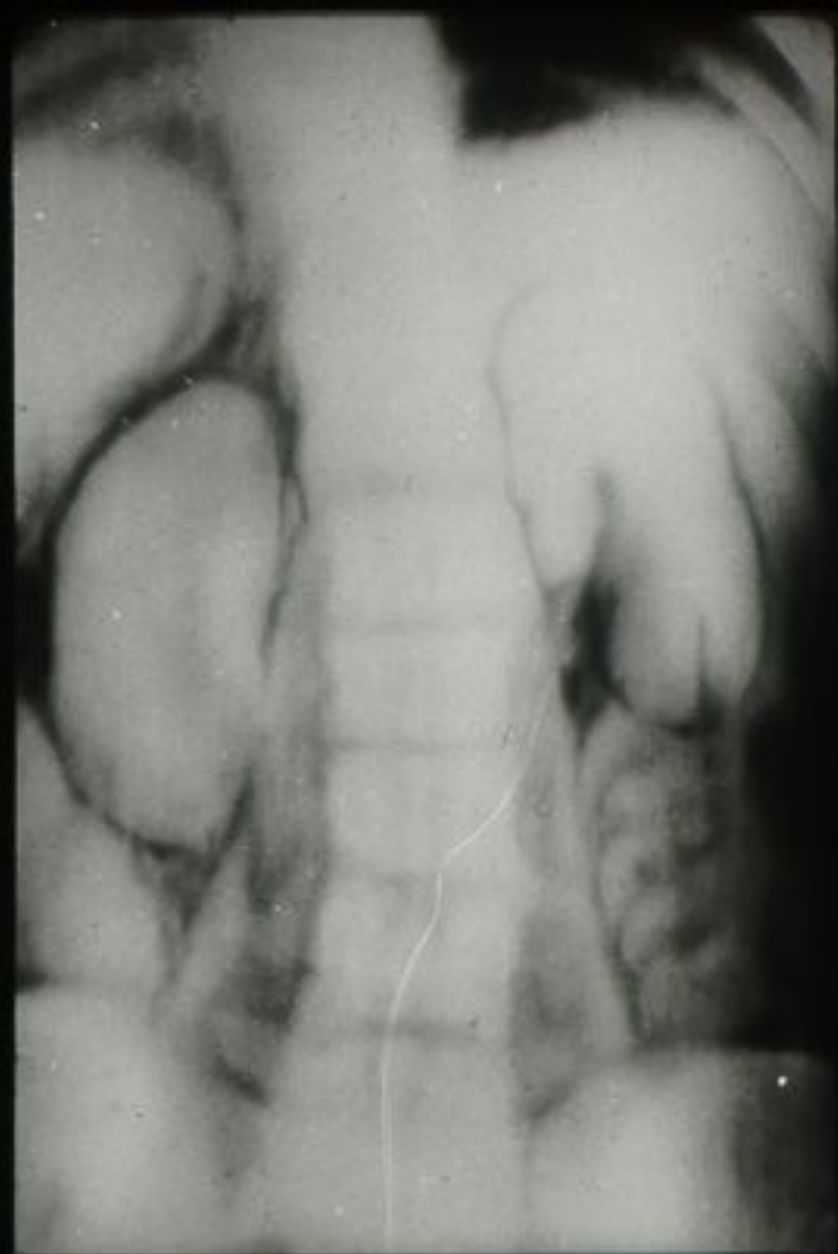АКТУАЛЬНЫЕ ВОПРОСЫ РЕНТГЕНОЛОГИИ

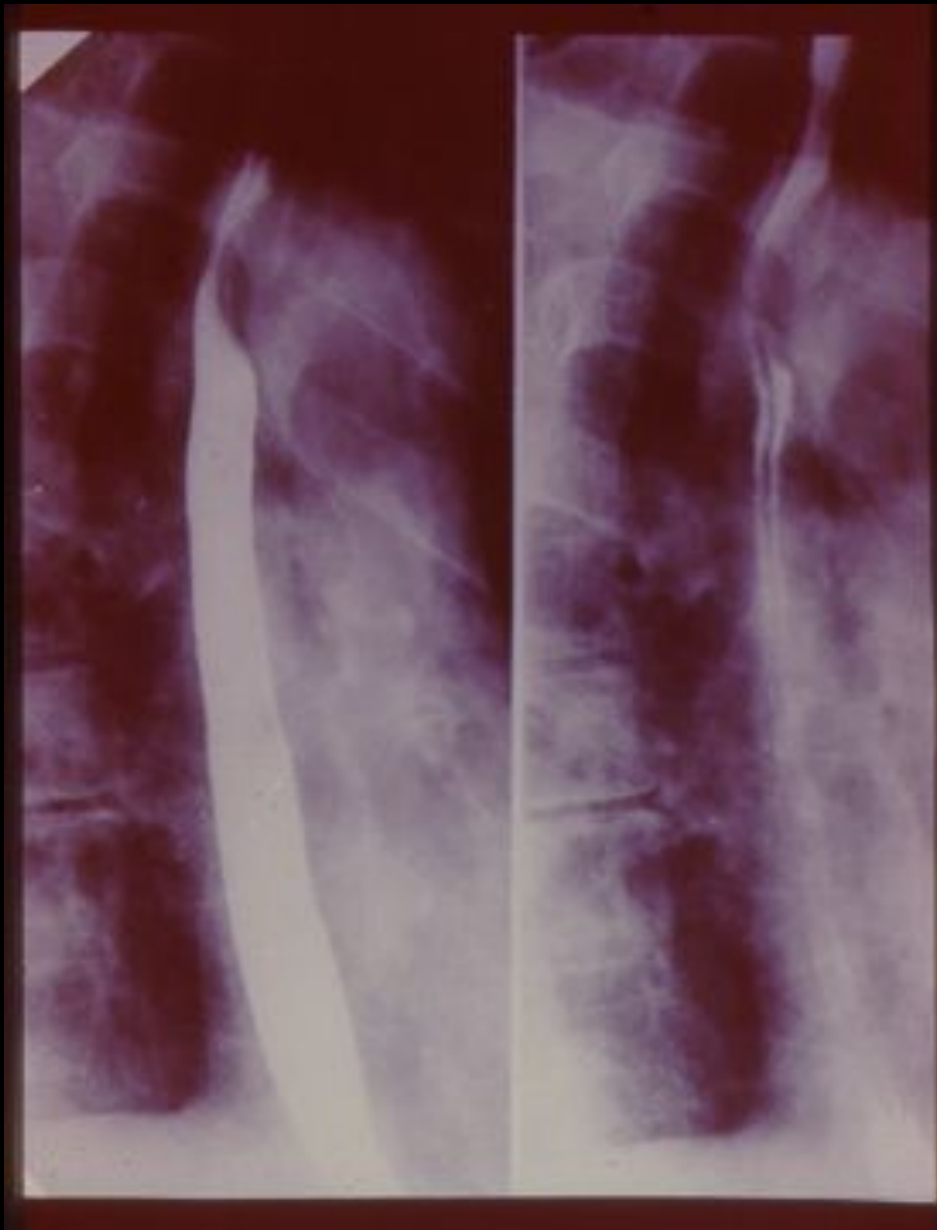ЛУЧЕВАЯ ДИАГНОСТИКА. СПОСОБЫ ВИЗУАЛИЗАЦИИ ВНУТРЕННИХ ОРГАНОВ. МЕТОДЫ ТРАДИЦИОННОЙ РЕНТГЕНОДИАГНОСТИКИ. РЕНТГЕНОКОНТРАСТНЫЕ ВЕЩЕСТВА

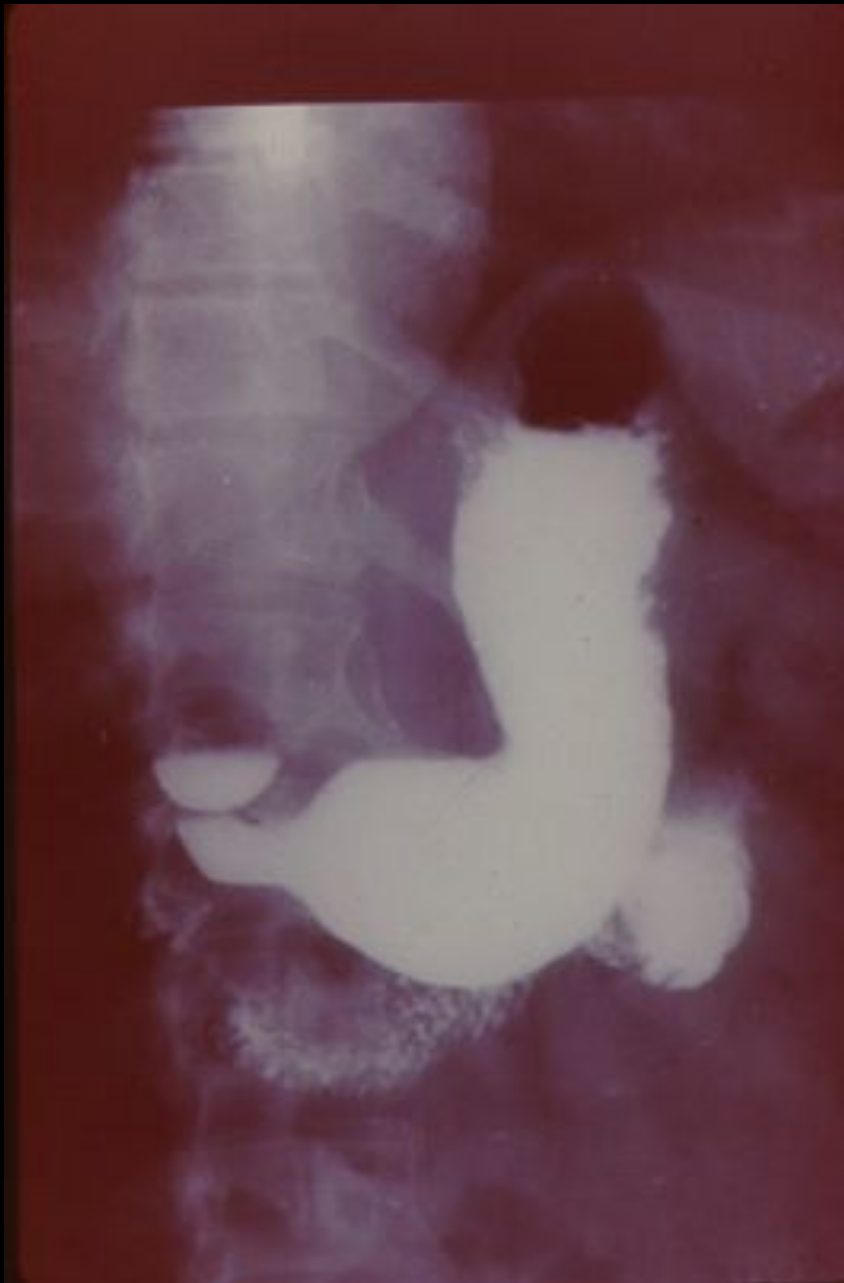Достоинства неионных РКВ:

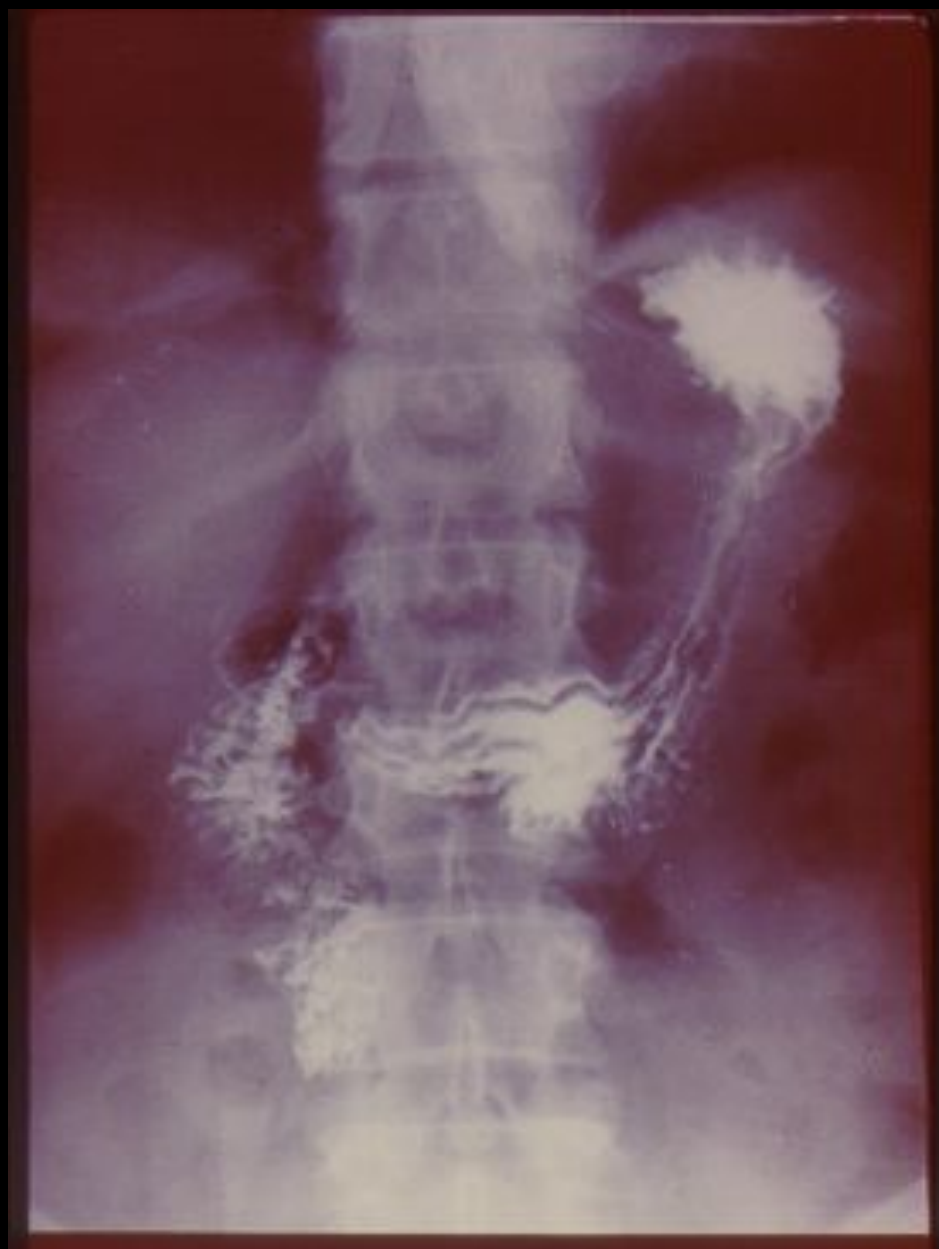1. Низкая осмолярность
2. Отсутствие хемотоксического и ионотропного эффектов.

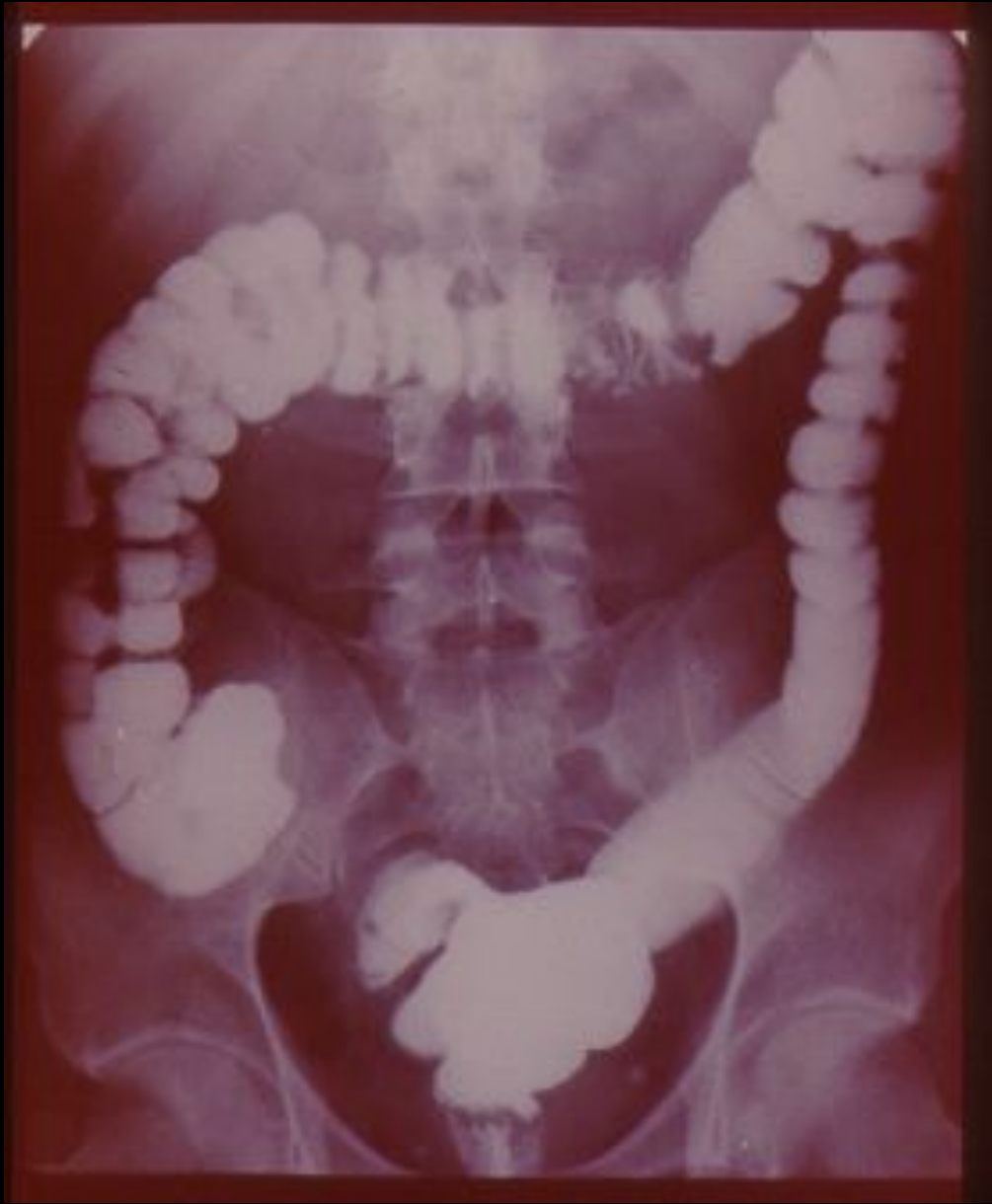


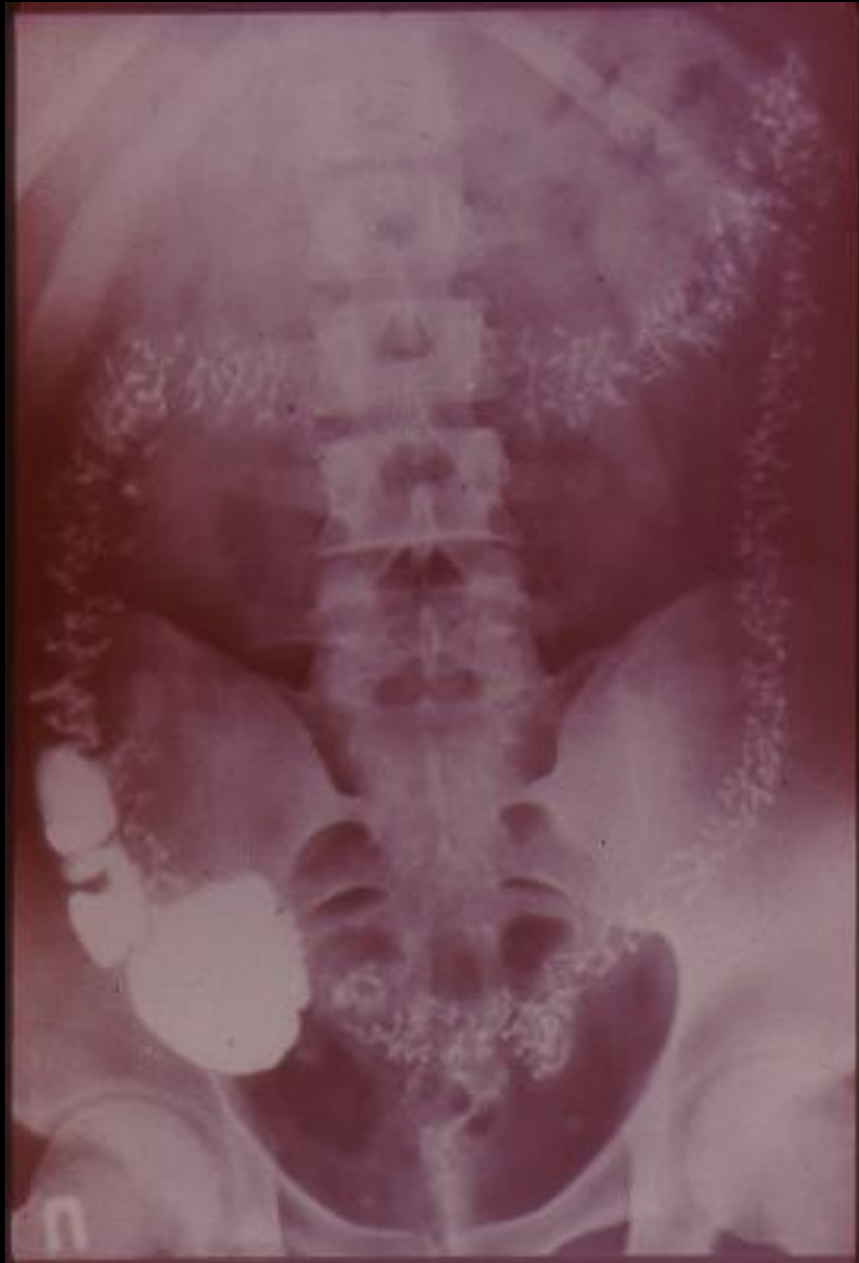


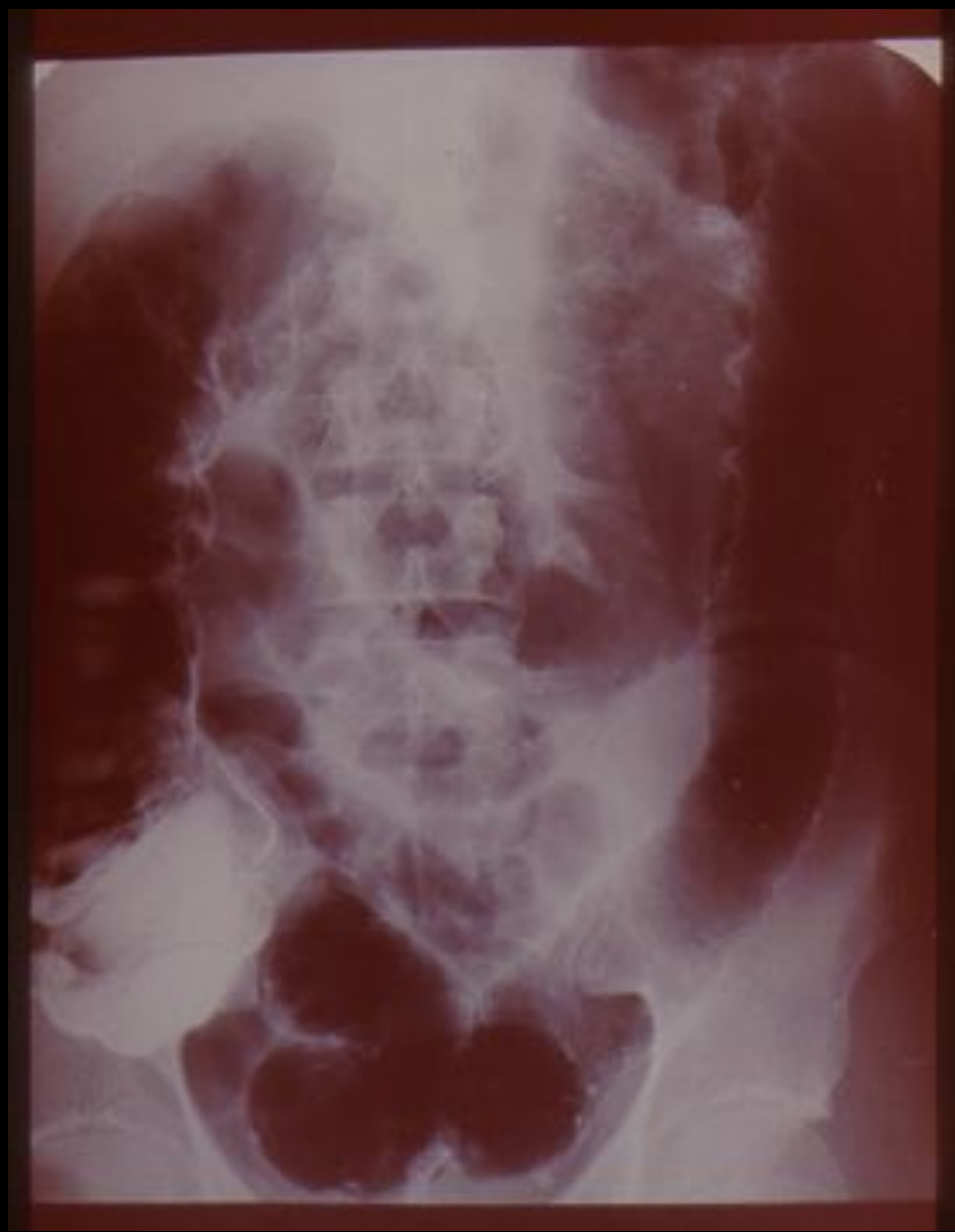


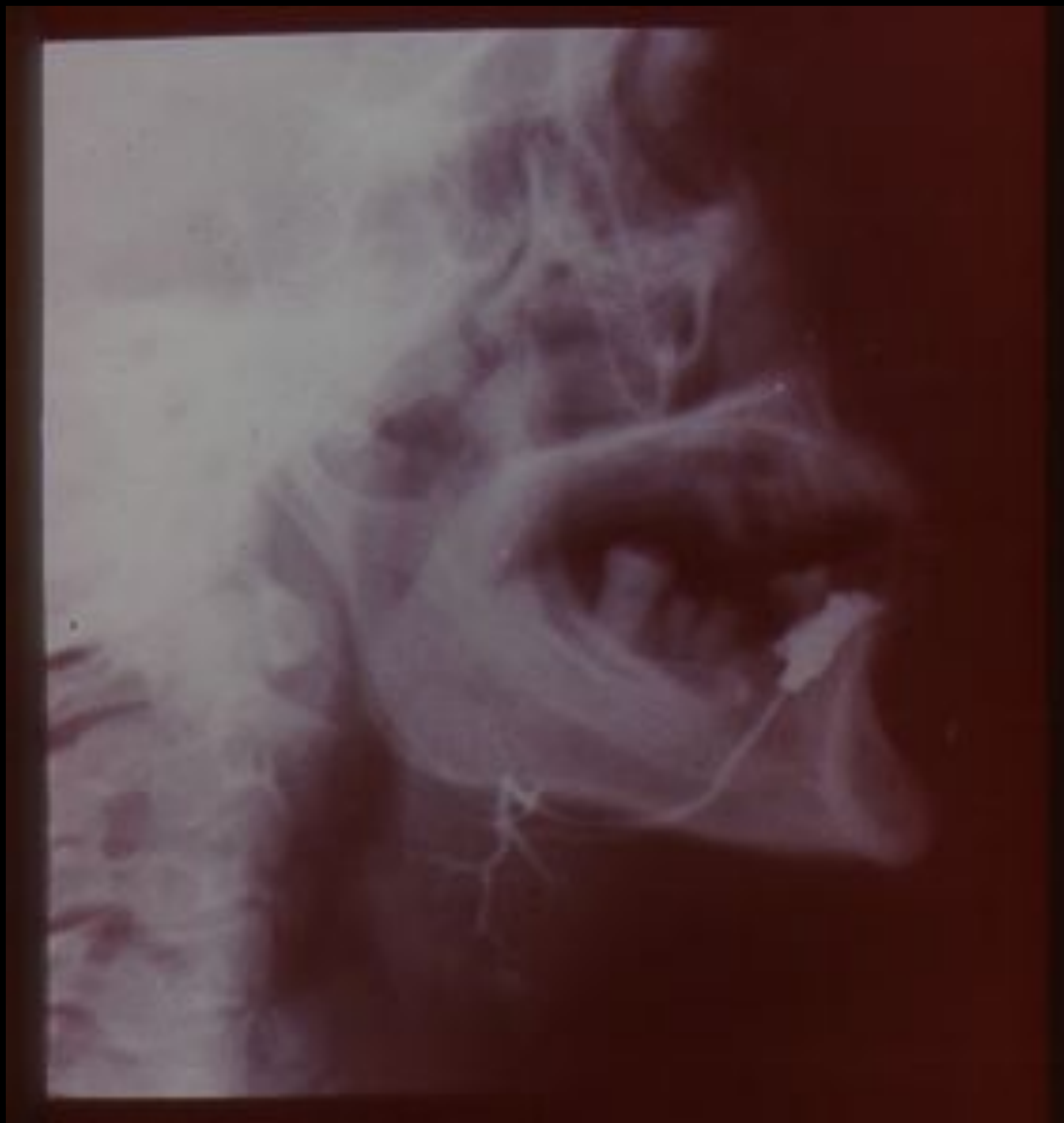


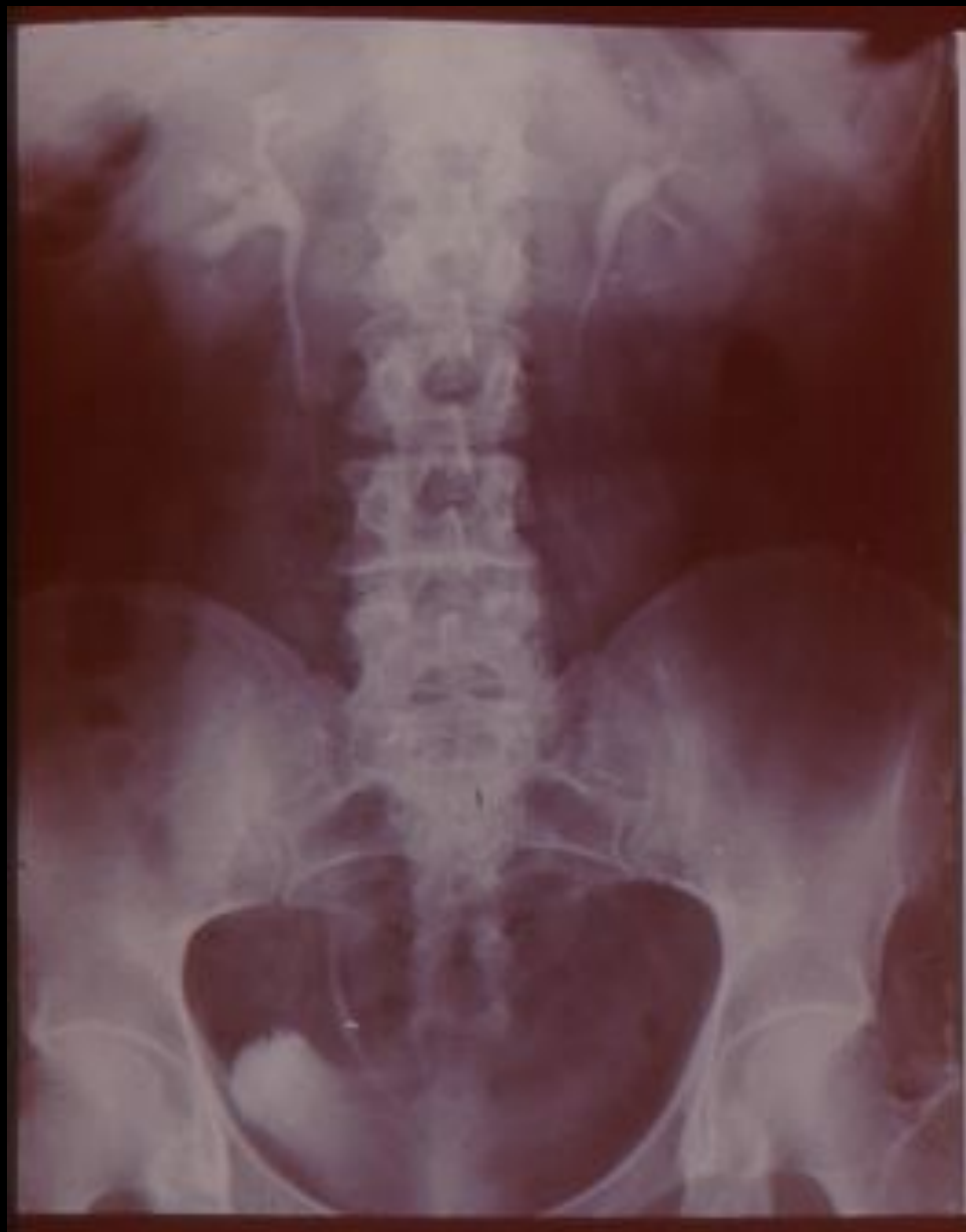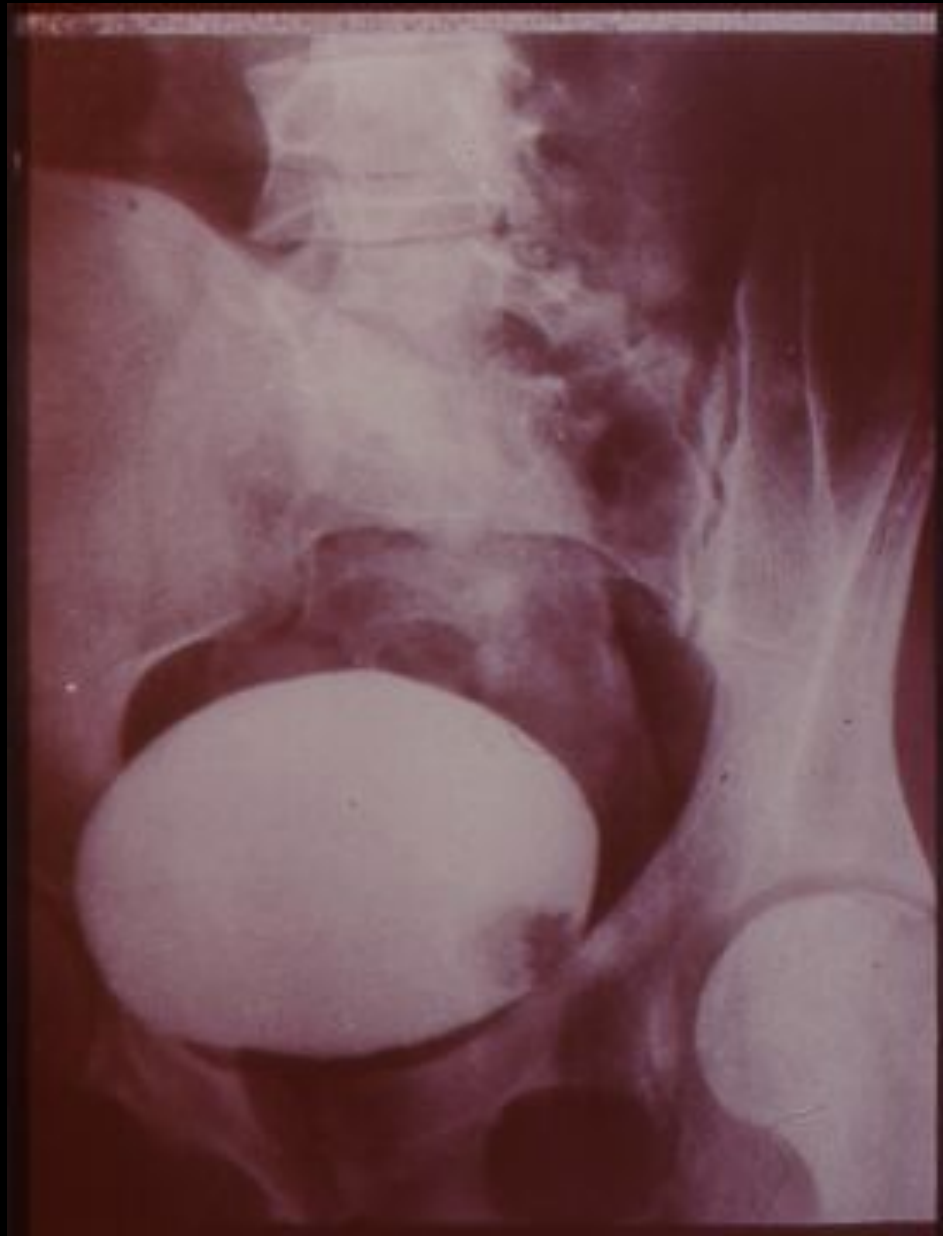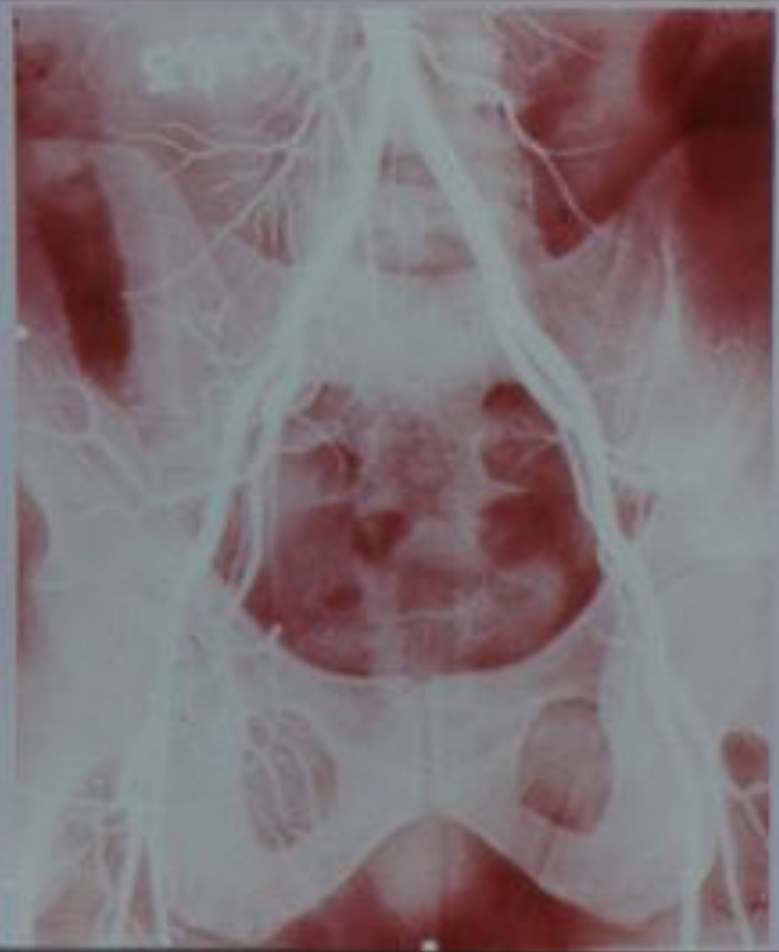


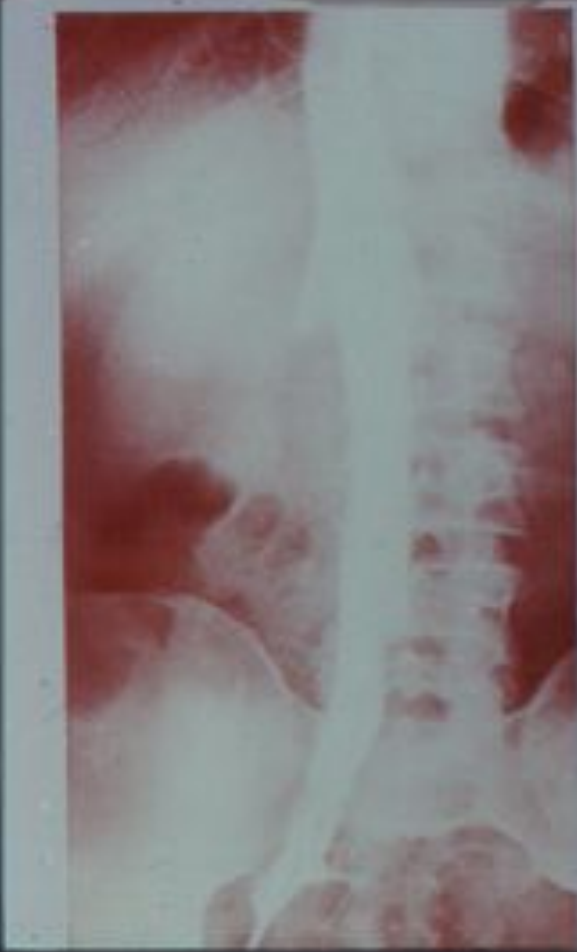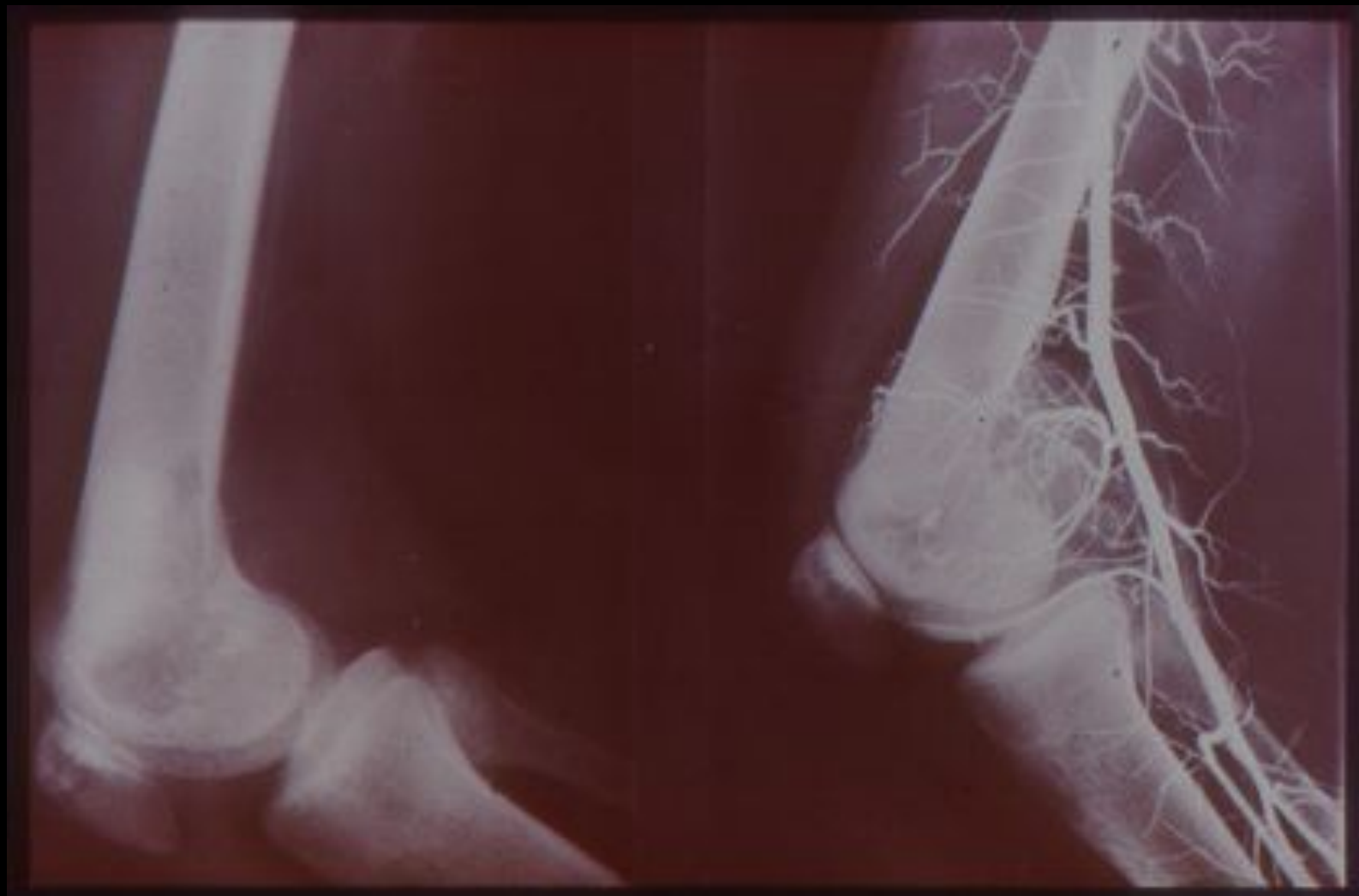









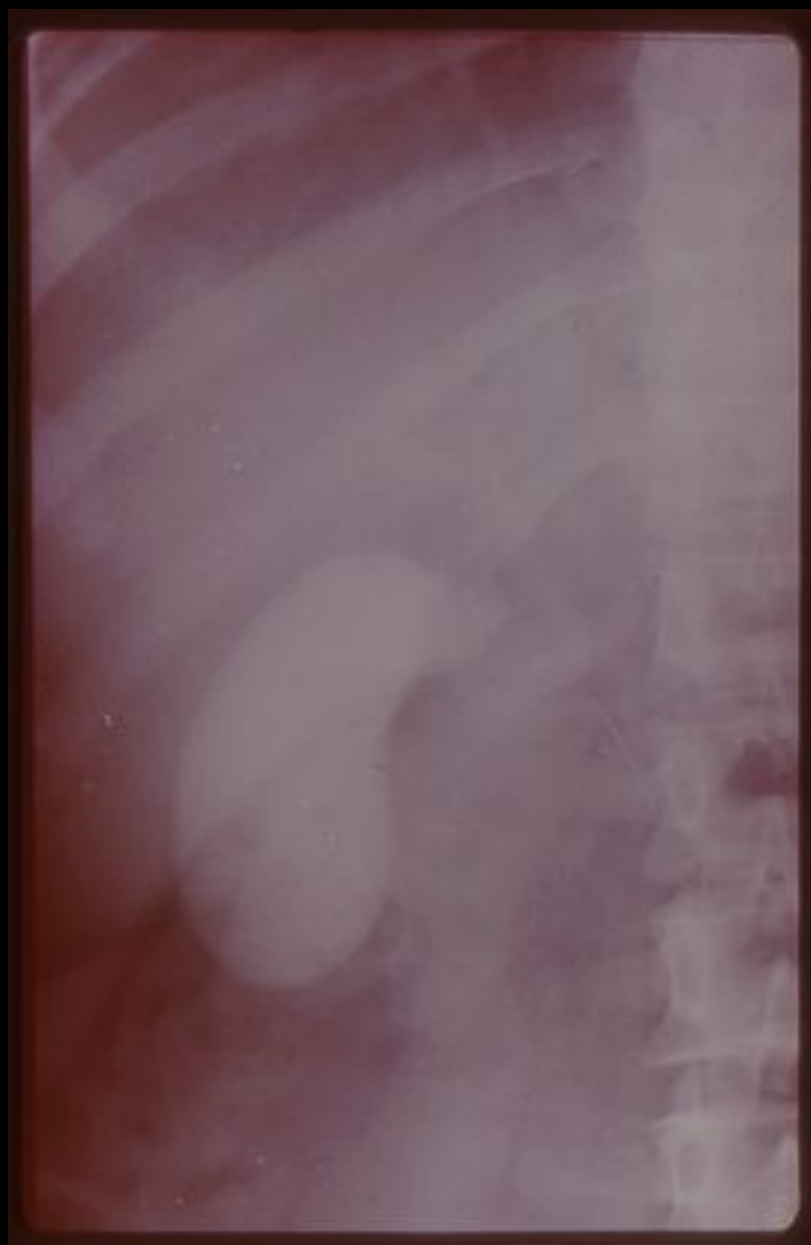


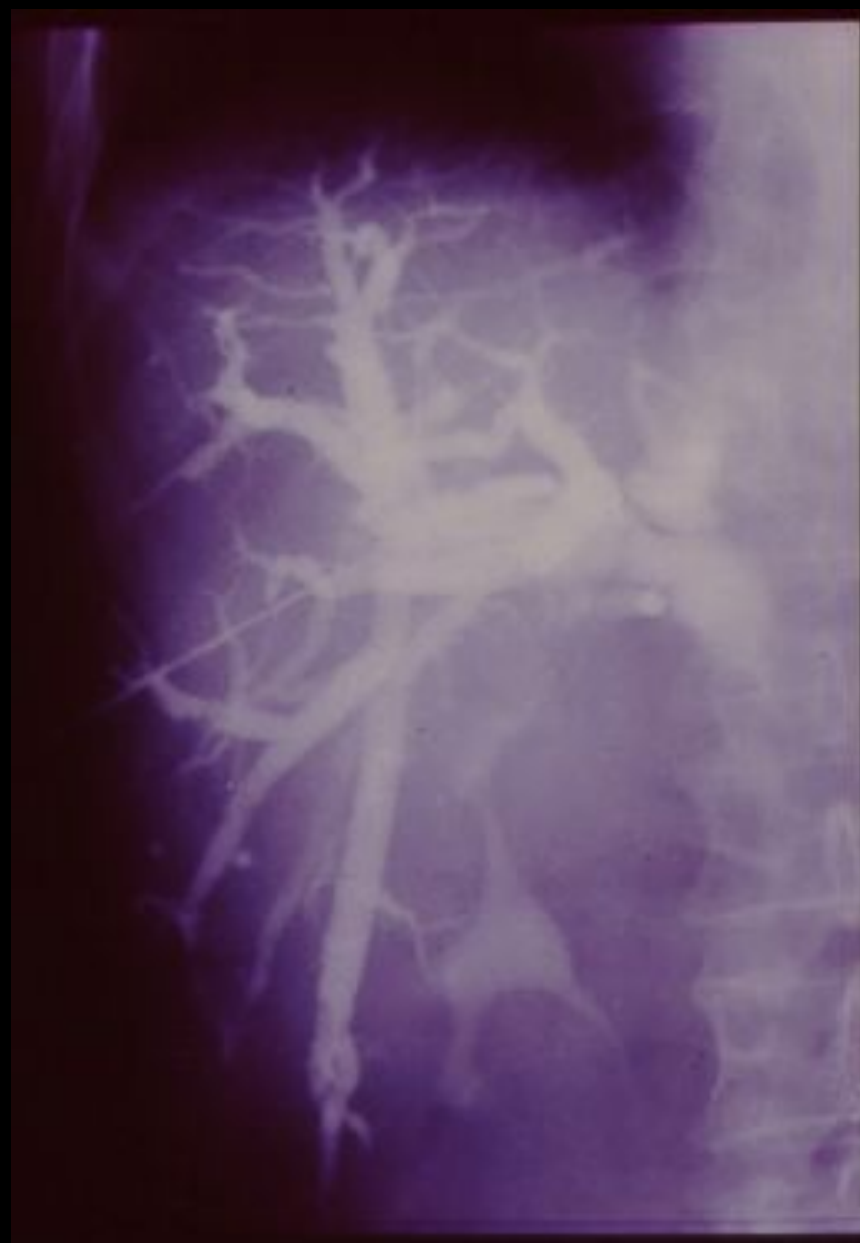


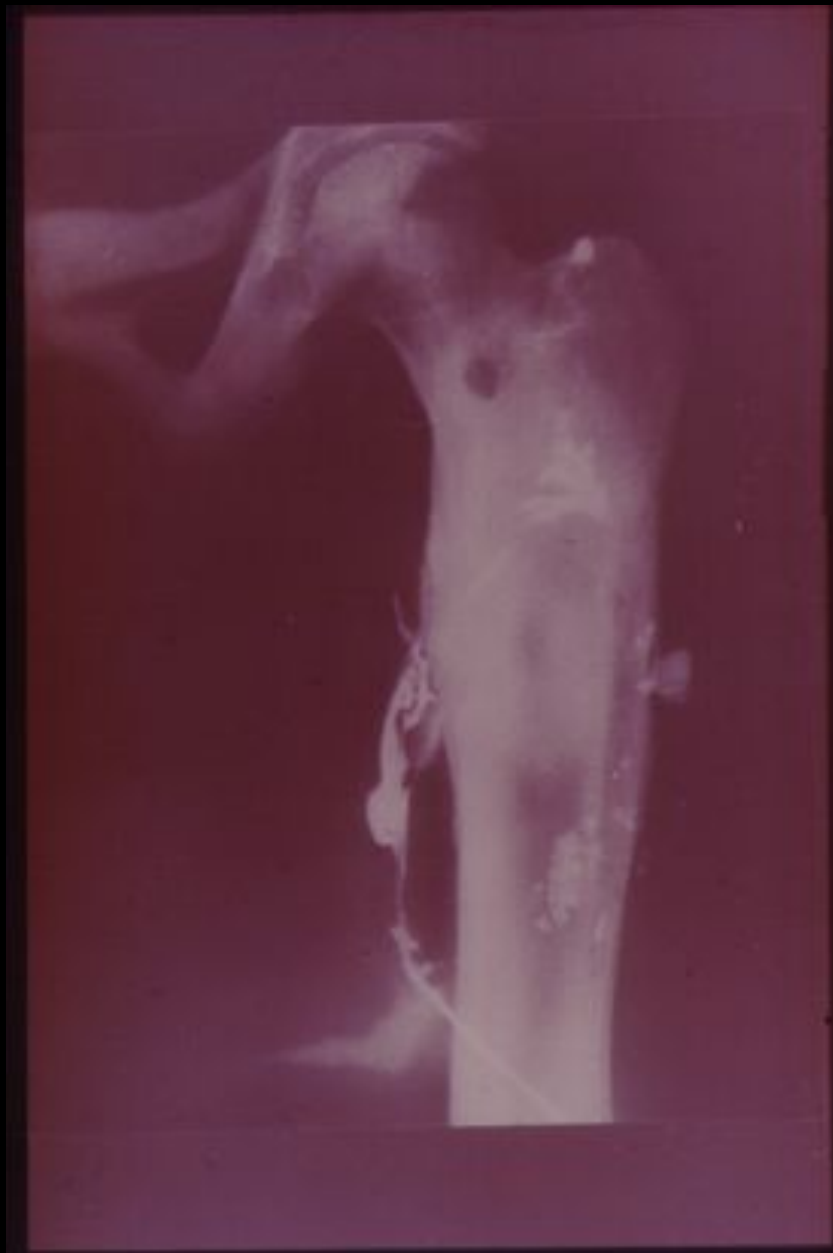


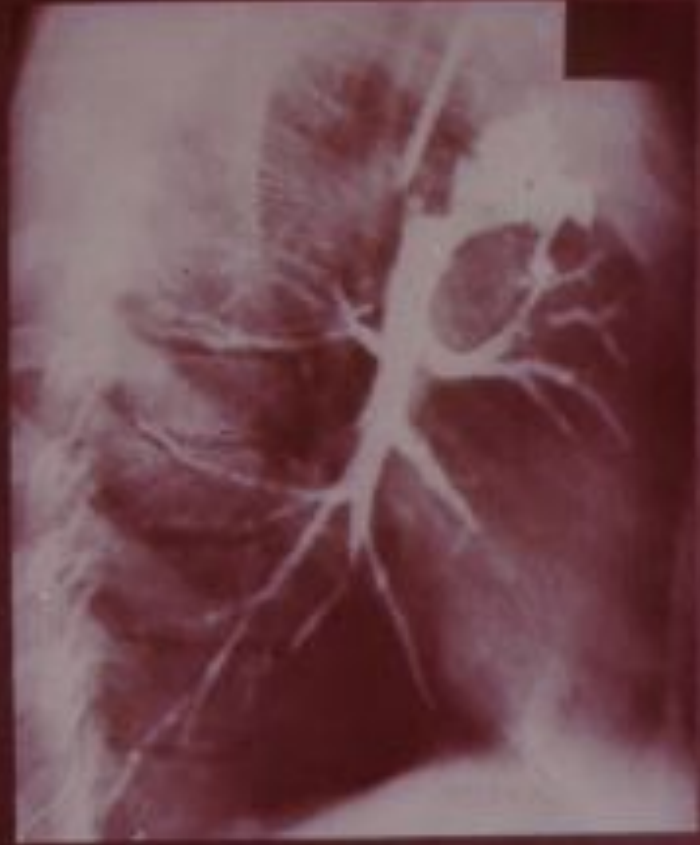
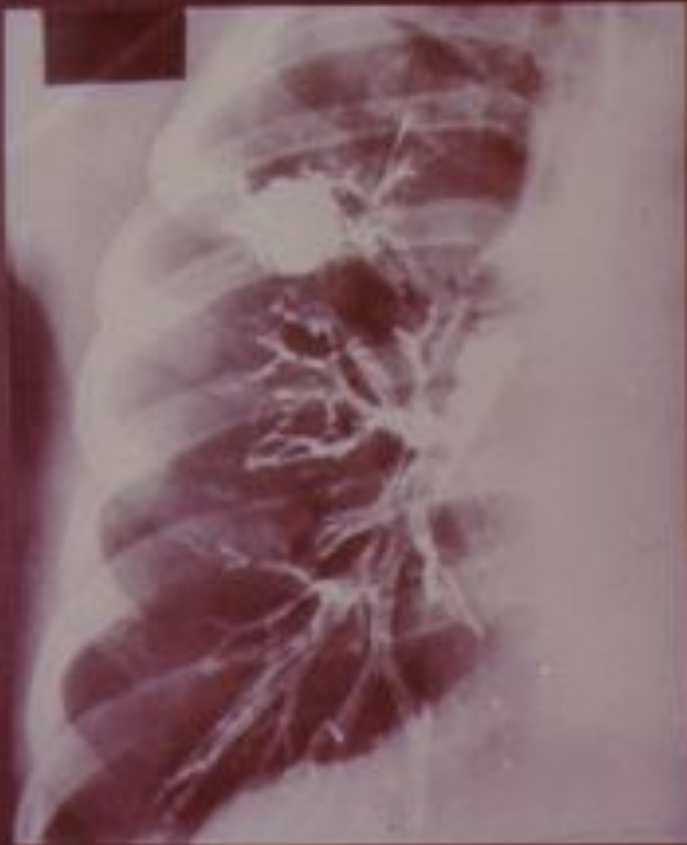


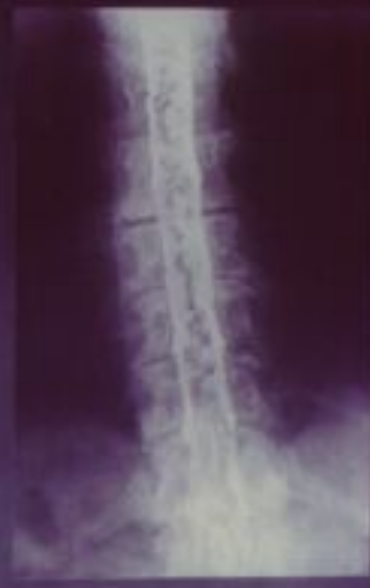
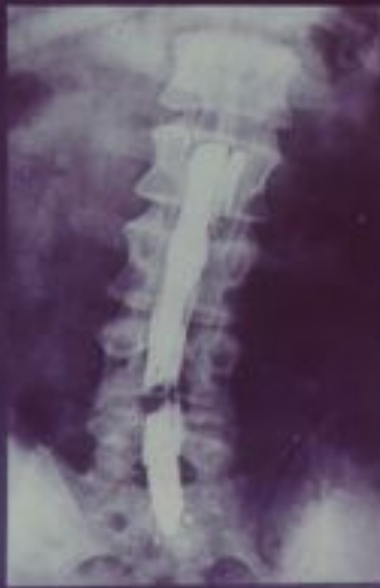
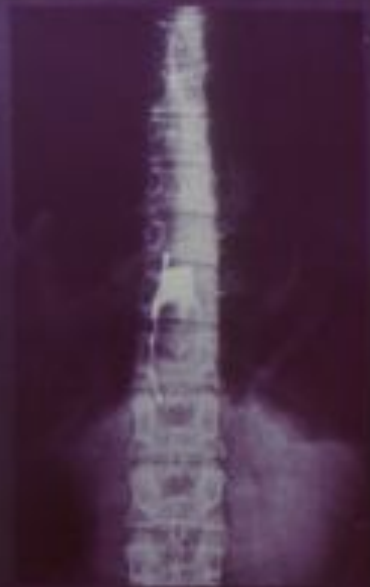
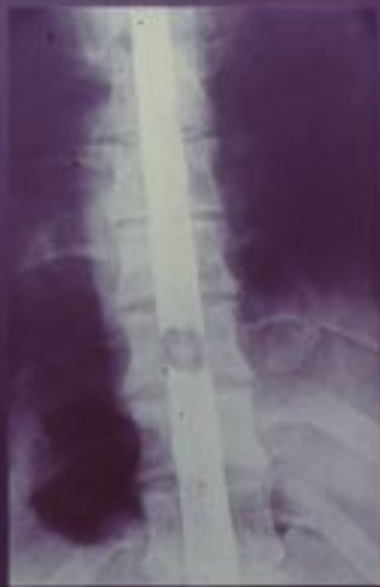


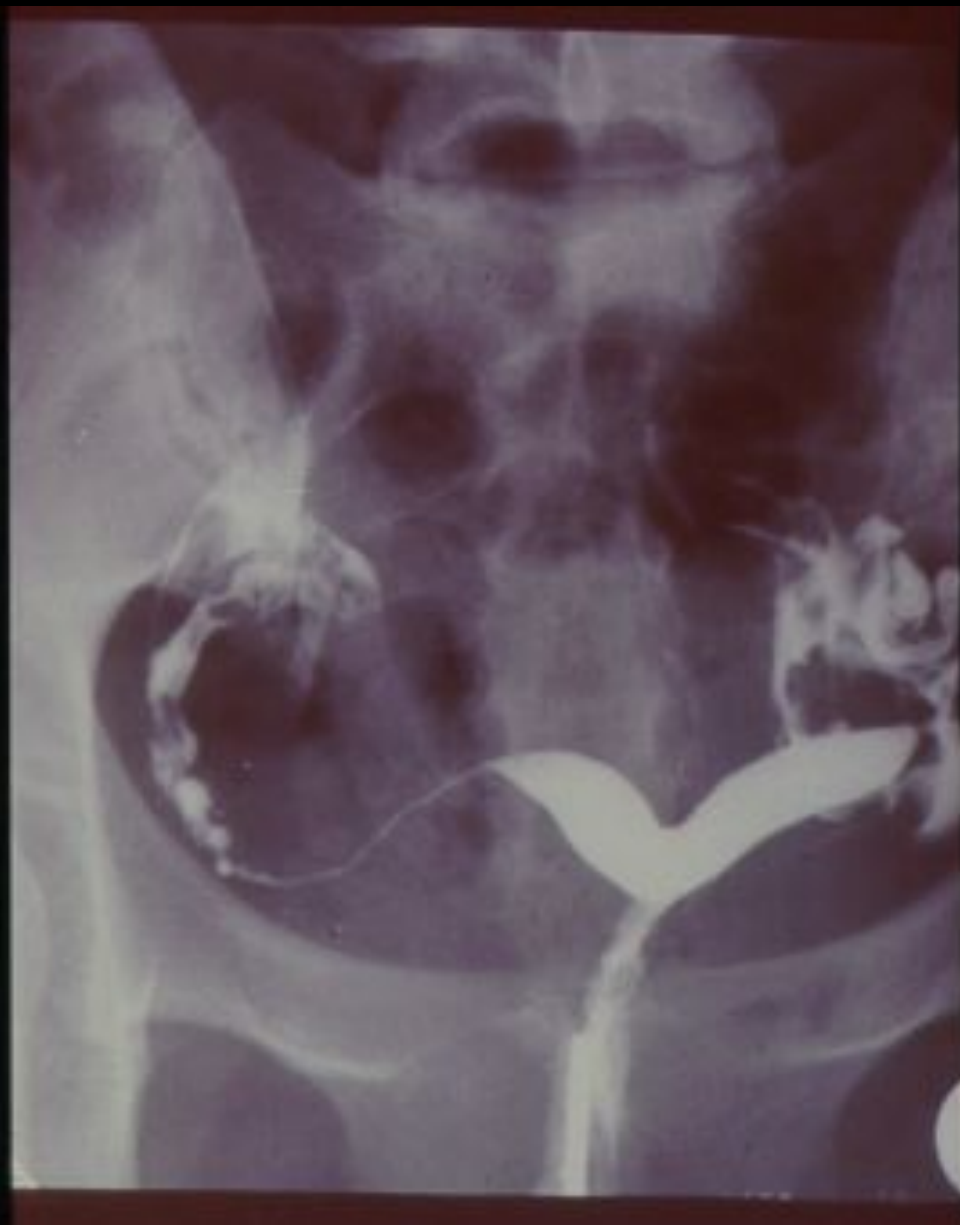


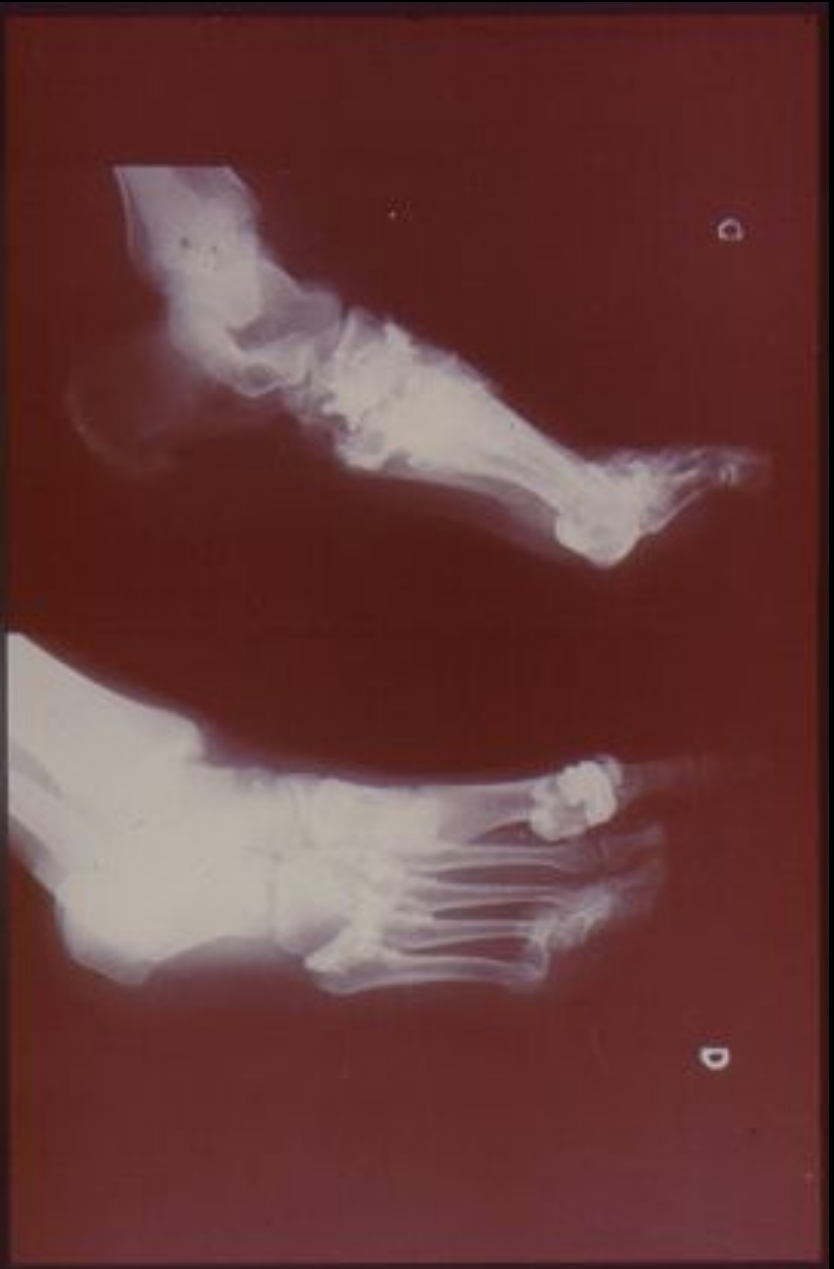
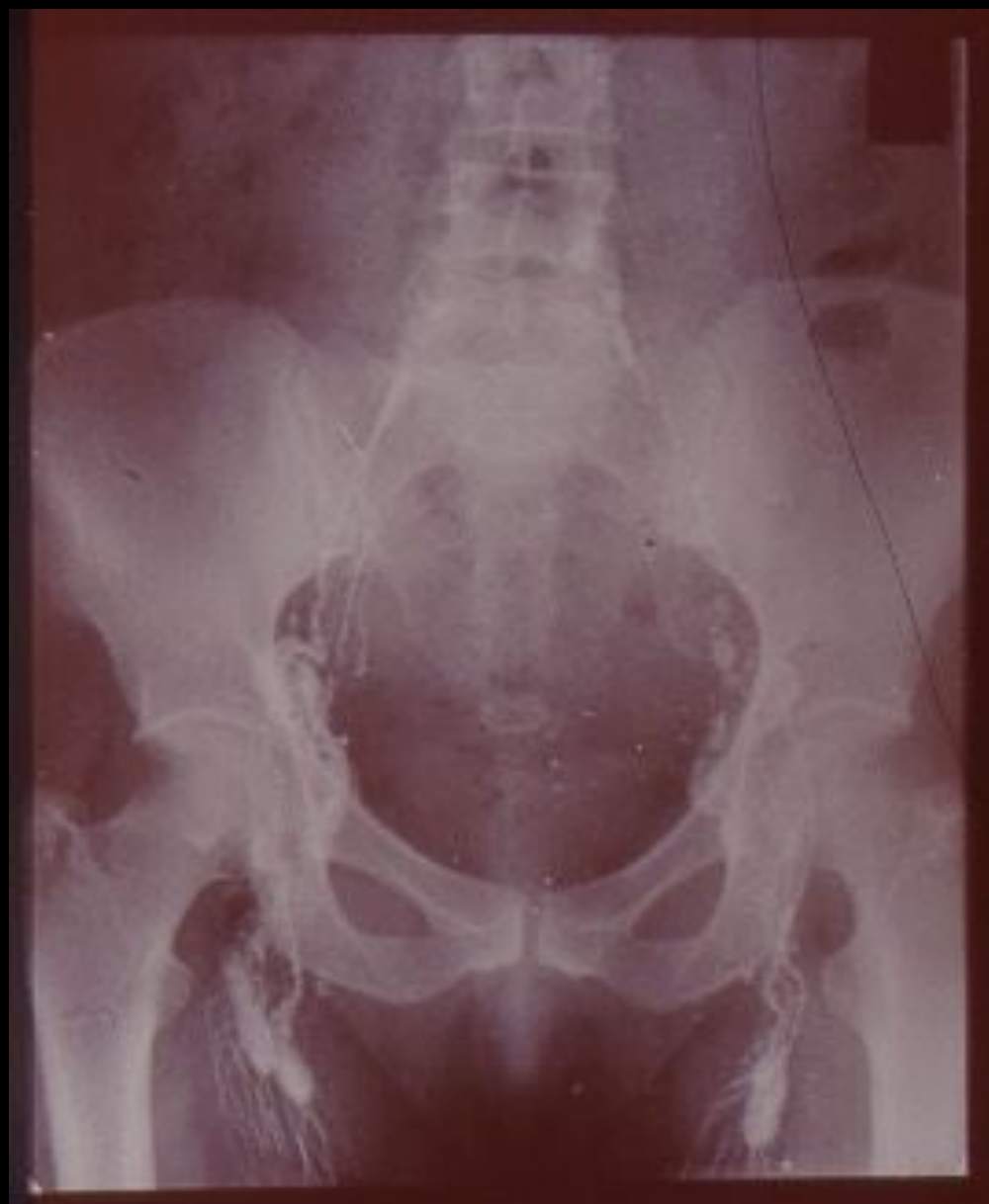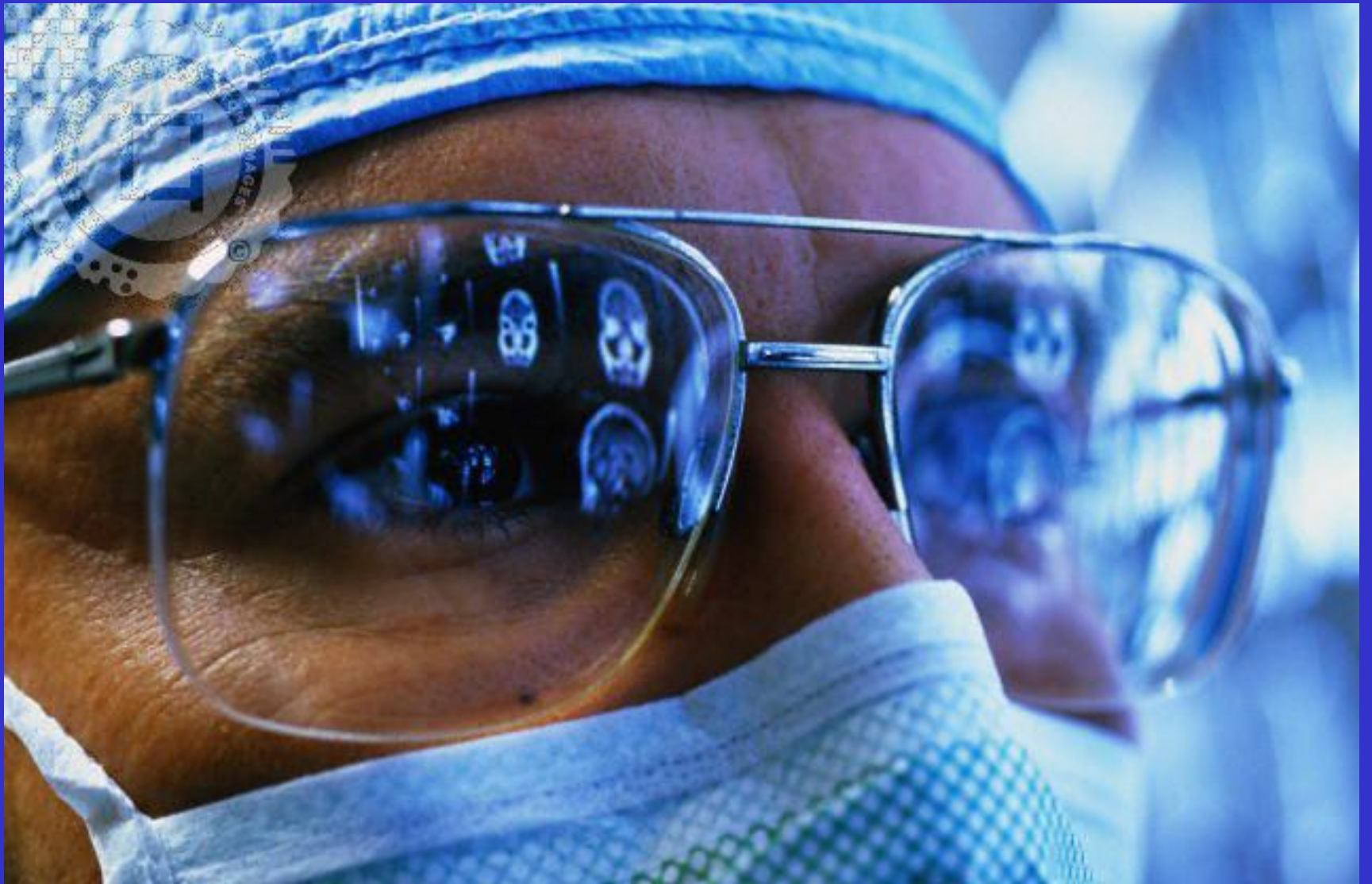АКТУАЛЬНЫЕ ВОПРОСЫ РЕНТГЕНОЛОГИИ

ЛУЧЕВАЯ ДИАГНОСТИКА. СПОСОБЫ ВИЗУАЛИЗАЦИИ ВНУТРЕННИХ ОРГАНОВ. МЕТОДЫ ТРАДИЦИОННОЙ РЕНТГЕНОДИАГНОСТИКИ. РЕНТГЕНОКОНТРАСТНЫЕ ВЕЩЕСТВА

Этапы визуального анализа изображения:

I этап. Общий осмотр изображений

- 1) Определение примененной лучевой методики
- 2) Установление объекта исследования (части тела, органа)
- 3) Общая оценка формы, величины, строения и функции исследуемого органа

II этап. Детальное изучение изображений

- 1) Разграничение нормы и патологии
- 2) Выявление и оценка лучевых признаков заболевания
- 3) Отнесение суммы обнаруженных признаков к определенному клиническому синдрому



АКТУАЛЬНЫЕ ВОПРОСЫ РЕНТГЕНОЛОГИИ

ЛУЧЕВАЯ ДИАГНОСТИКА. СПОСОБЫ ВИЗУАЛИЗАЦИИ ВНУТРЕННИХ ОРГАНОВ. МЕТОДЫ ТРАДИЦИОННОЙ РЕНТГЕНОДИАГНОСТИКИ. РЕНТГЕНОКОНТРАСТНЫЕ ВЕЩЕСТВА

Этапы визуального анализа изображения:

III этап. Разграничение заболеваний, обуславливающих установленный синдром

IV этап. Сопоставление изображения органа, полученных при разных лучевых исследованиях

V этап. Сопоставление результатов лучевых исследований с данными других клинических, инструментальных и лабораторных исследований

(клинико-лучевой анализ и синтез)

VI этап. Формулировка заключения по данным лучевых исследований

