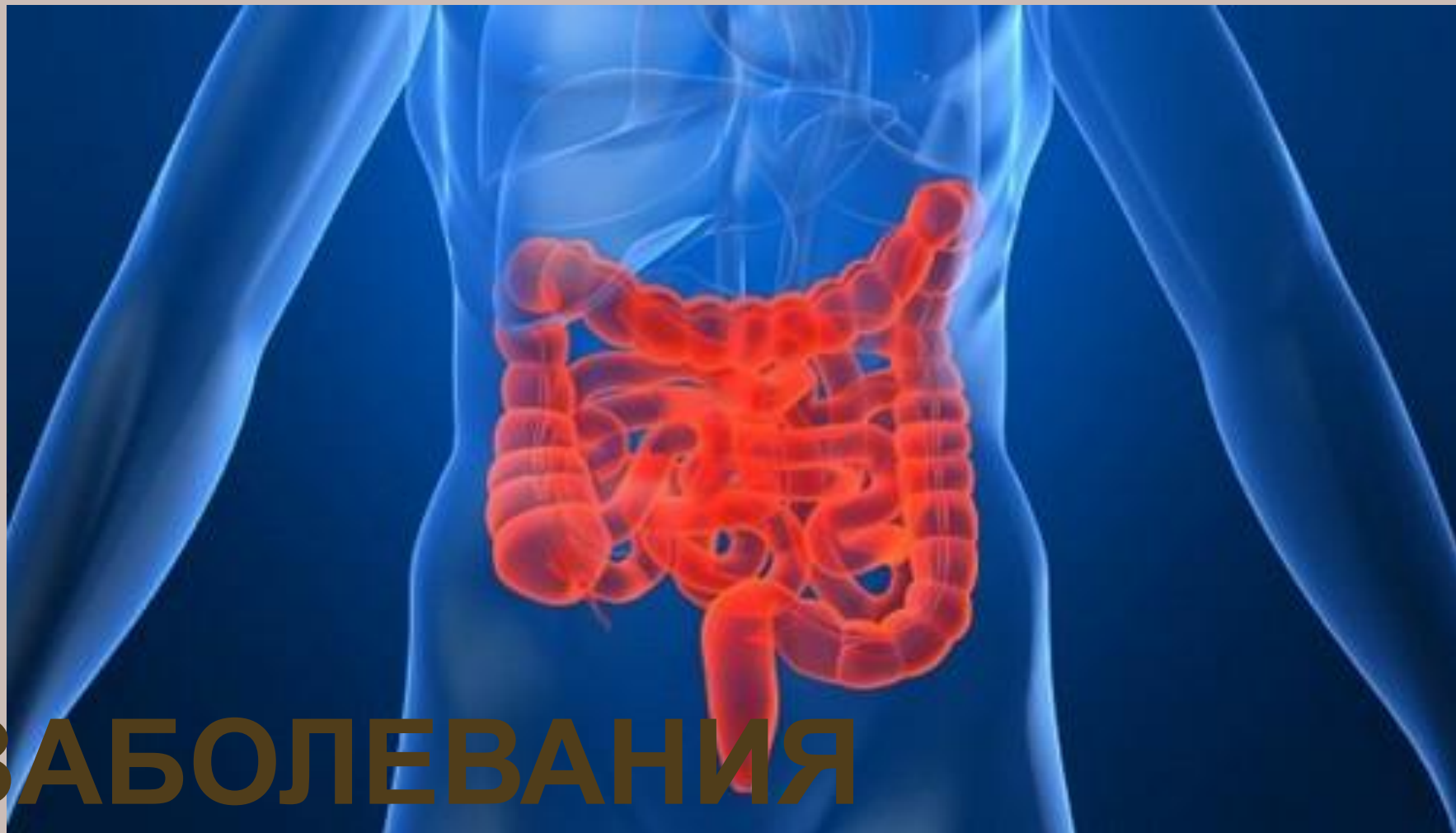


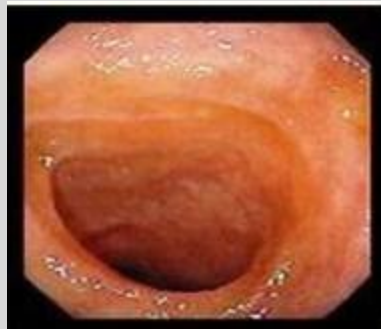
ЗАБОЛЕВАНИЯ КИШЕЧНИКА

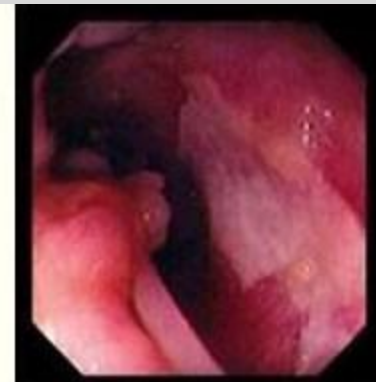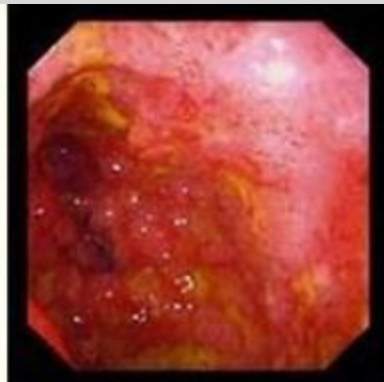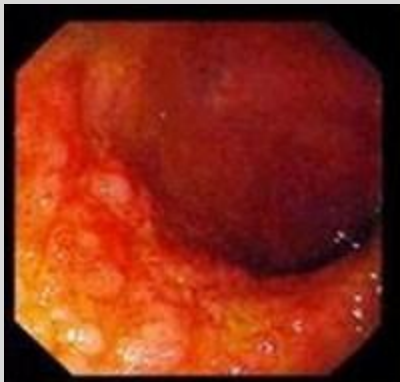Лекция
к.м.н. Якиманской Ю.О.

ХРОНИЧЕСКИЙ ЭНТЕРИТ (ХЭ)

□ Заболевание слизистой оболочки тонкой кишки с воспалительными, дистрофическими и атрофическими изменениями, вследствие чего нарушается кишечное пищеварение и всасывание.

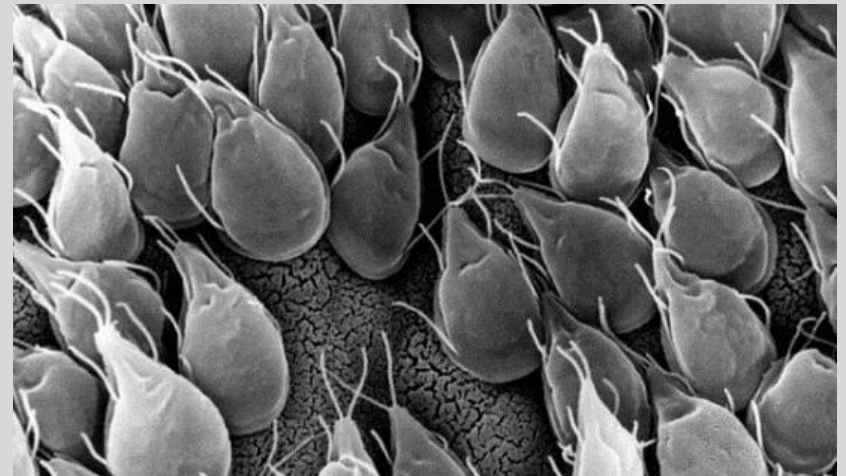
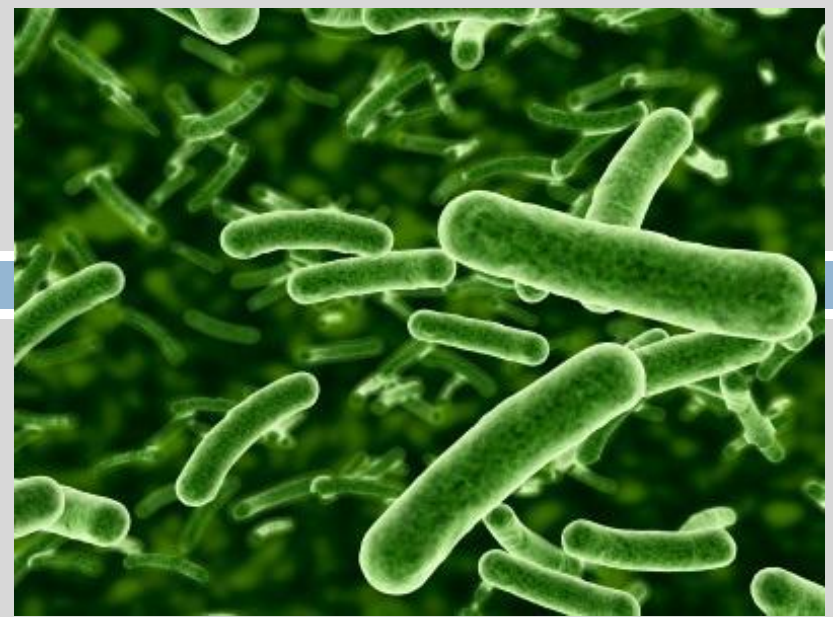


< Normal ileum



ЭТИОЛОГИЯ

- алкоголь,
- медикаменты (антибиотики, НПВС, цитостатики),
- кишечные инфекции (дизентерия, сальмонеллез, иерсиниоз и др.),
- паразитарные инвазии (лямблиоз, анкилостомоз),
- неполноценное питание (белково-витаминная недостаточность),
- любые заболевания ЖКТ;
- ионизирующая радиация,
- различные аллергены и др.



ПАТОГЕНЕЗ

↓ активности ферментов пищеварения
→ нарушение пищеварения и всасывания
→ ↑ осмолярность содержимого тонкой кишки,
кишечная гиперсекреция, ускорение кишечного
транзита → дисбактериоз, диарея.

Бристольская шкала фекалий:

Тип 1

Отдельные твердые комки,
как орехи (труднопроходящие)



Тип 2

Колбасовидный,
но комковатый



Тип 3

Колбасовидный, но с трещинами
на поверхности



Тип 4

Колбасовидный или змеевидный,
гладкий и мягкий



Тип 5

Мягкие комочки с четкими
краями (легкопроходящий)



Тип 6

Пушистые рваные кусочки,
пористый кал



Тип 7

Водянистый, без твердых
кусочков, целиком жидкость



Запор



Диарея

КЛИНИЧЕСКАЯ КАРТИНА

I. Преобладание внекишечных признаков:

1. ↓ массы тела, работоспособности, сна, отсутствие ощущения насыщения после еды, раздражительность и другие признаки астенизации.

2. Трофические изменения кожи (сухость, шелушение) и ее придатков (выпадение волос, ломкость и утолщение ногтей).

3. Головокружение, сердцебиение, бледность.

4. Гиповитаминоз (кровооточивость десен, хейлит, стоматит, глоссит, полиневрит, петехии, экхимозы и т.д.).

5. Дистрофические поражения внутренних органов (жировая дистрофия печени, миокардиодистрофия и т.д.).

КЛИНИЧЕСКАЯ КАРТИНА

II. Местные признаки

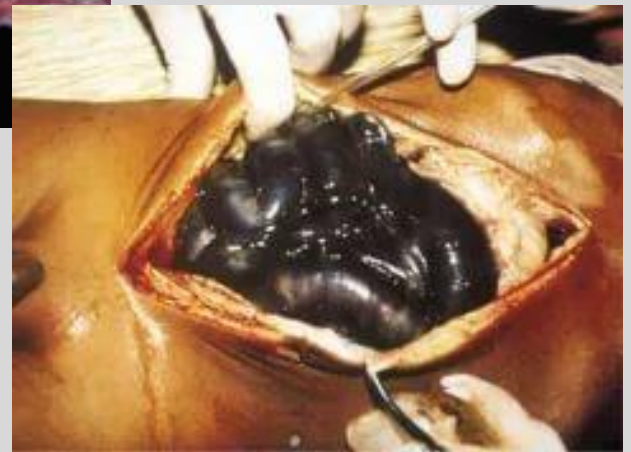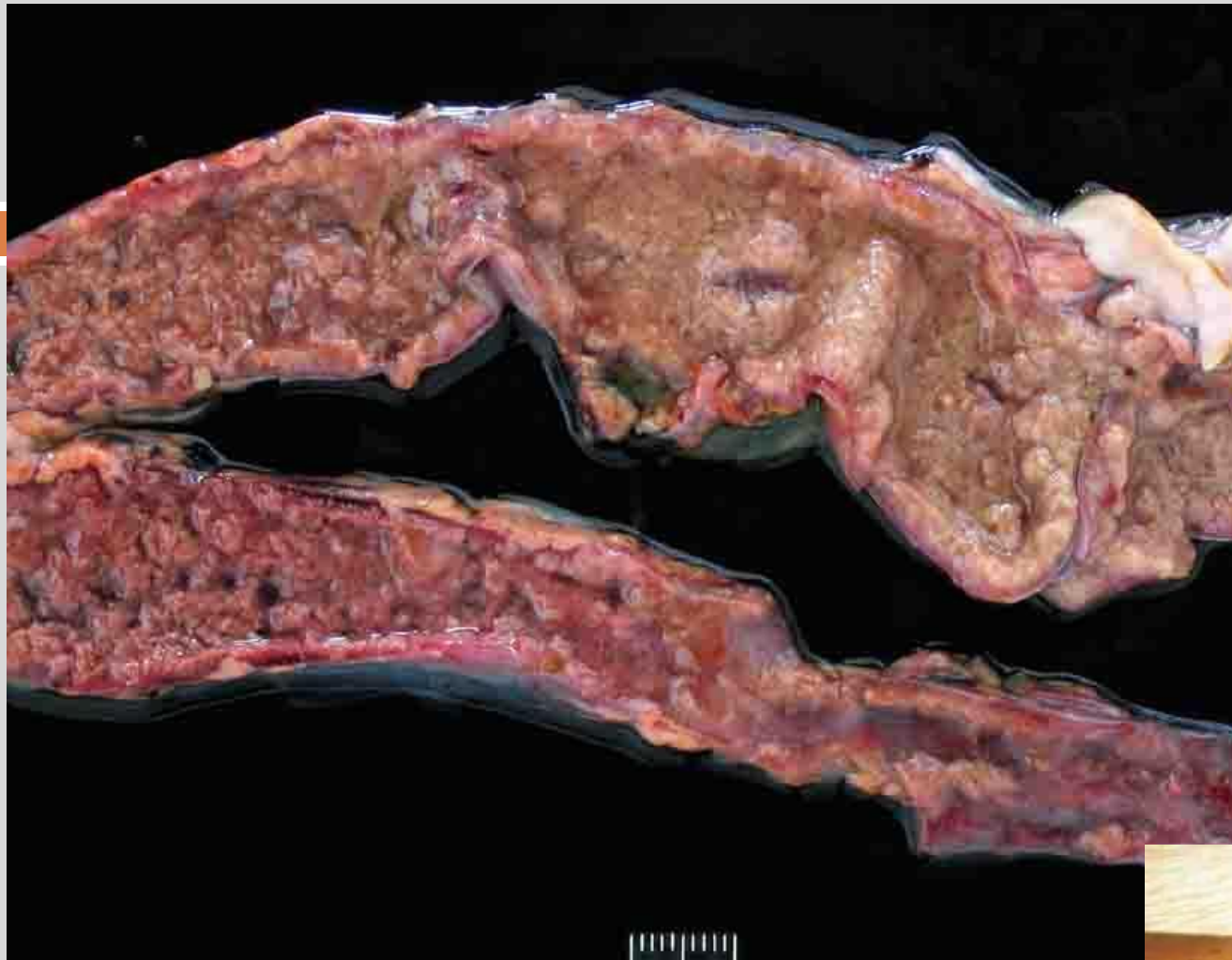
1. Боли- в средней части живота, возле пупка, через 3-4 часа после еды.
2. Кишечная диспепсия - вздутия, переливания, урчания, диарея – желтого цвета, до 8-15 раз в сутки; обильный «плавающий», «сальный» зловонный стул; реже - запор.
3. Дисбактериоз кишечника

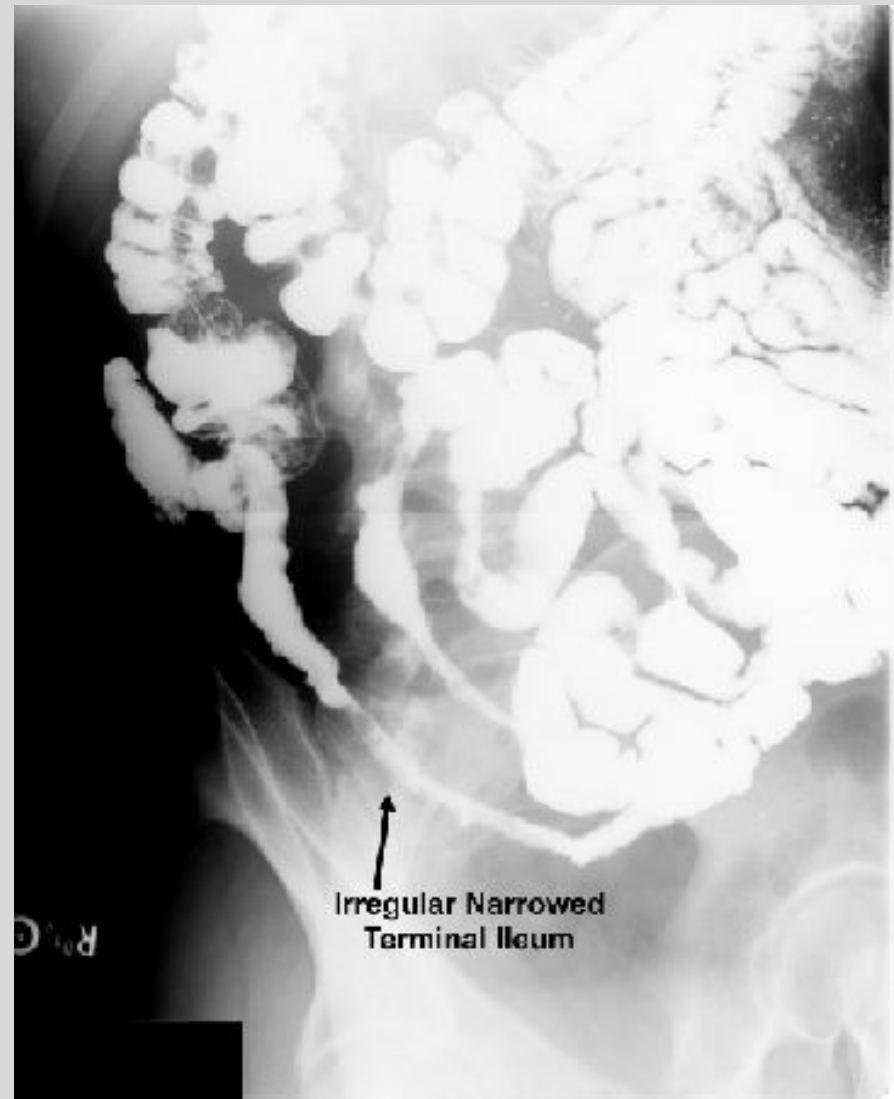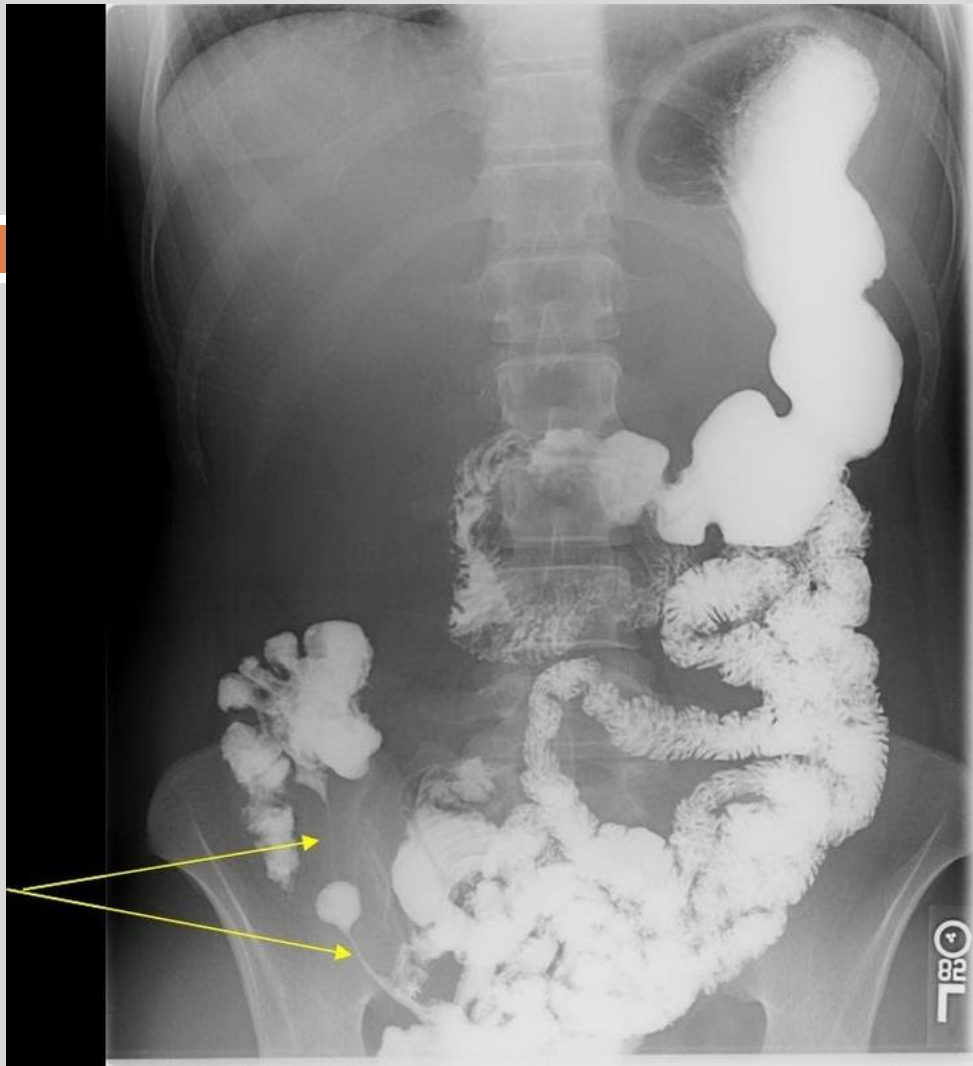
ЛАБОРАТОРНОЕ ИССЛЕДОВАНИЕ

1. ОАК - анемия
2. БАК - гипоальбуминемия, ↓липопротеидов.
3. Пробы с нагрузками крахмалом, аминокислотами - нарушения всасывания, полостного и мембранного пищеварения.
4. Исследование кала – бродильная или гнилостная диспепсия, стеаторея, дисбактериоз.

ИНСТРУМЕНТАЛЬНОЕ ИССЛЕДОВАНИЕ

1. Rgr с контрастом - неравномерность заполнения петель тонкой кишки, ускорение или замедление перистальтики, избыточное количество слизи и жидкости, расширение и деформацию складок с неравномерными скоплениями контрастной взвеси.
2. Эндоскопическое исследование - илеоскопия – восп. изменения. Ретроградная еюноскопия.
3. Радиоизотопные методы - меченый альбумин, аминокислоты, В12 с радиоактивным кобальтом, оливковое масло с ^{131}I .
4. Энтеробиопсия во время эндоскопии - дистрофические изменения энтероцитов, атрофия ворсинок.





ЛЕЧЕНИЕ

1. Диета №4 – при обострении, №4б – при улучшении, №4в - в ремиссии .

В тяжелых случаях – мелкодисперсные сбалансированные белковые препараты - энпит, аминокислотные смеси , белковые гидролизаты; «безбалластные» диеты.

2. Медикаментозно:

1) Анаболические стероиды (ретаболил, неробол)

2) поливитаминные препараты («Унлевит», «Декамевит»);

3) препараты кальция, калия, витамины гр. В, С, РР, А, Е, Д ; препараты железа

3. Антидиарейные средства (реасек, имодиум (лоперамид), настои из ольховых шишек, листьев шалфея, зверобоя, пижмы, отвары из подорожника, коры дуба, плодов черемухи, черники, черной смородины, спорыша -до прекращения поноса.

4. Лечение кишечного дисбактериоза – антибиотики, эубиотики (энтеросептол, мексаформ, мексаза, энтероседив) - на 10-14 дней или двумя непрерывными курсами по 5-7 дней с заменой препарата.

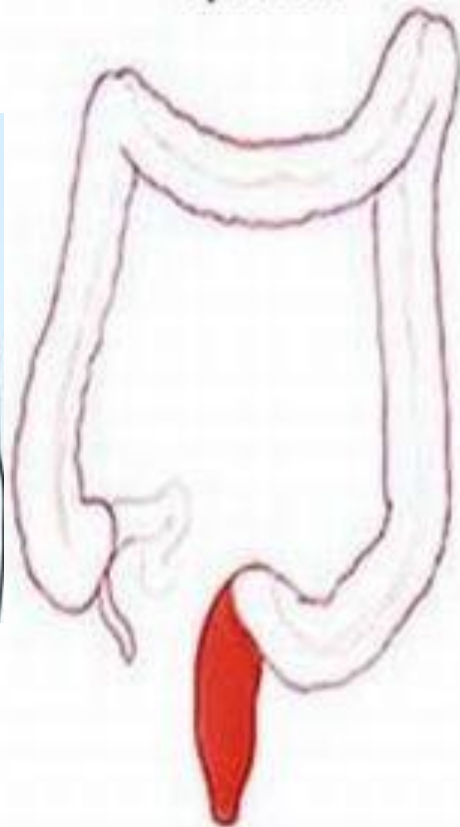
Пробиотики, пребиотики – бифидумбактерин, колибактерин, бификол, лактобактерин

5. Ферментные препараты (панцитрат, мезим-форте, панкреатин, панкурмен, фестал, полизим, дигестал, панзинорм-форте и др.).

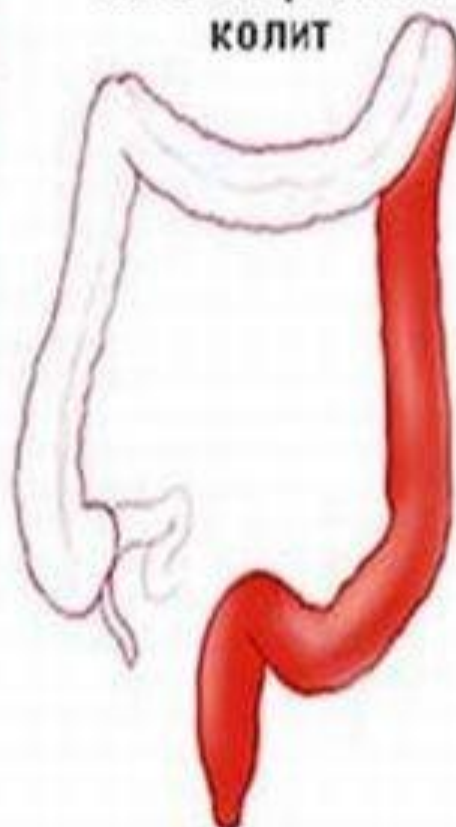
ХРОНИЧЕСКИЙ КОЛИТ

воспалительно-дистрофические поражения толстой кишки или её отделов (тифлит, трансверзит, сигмоидит, проктит).

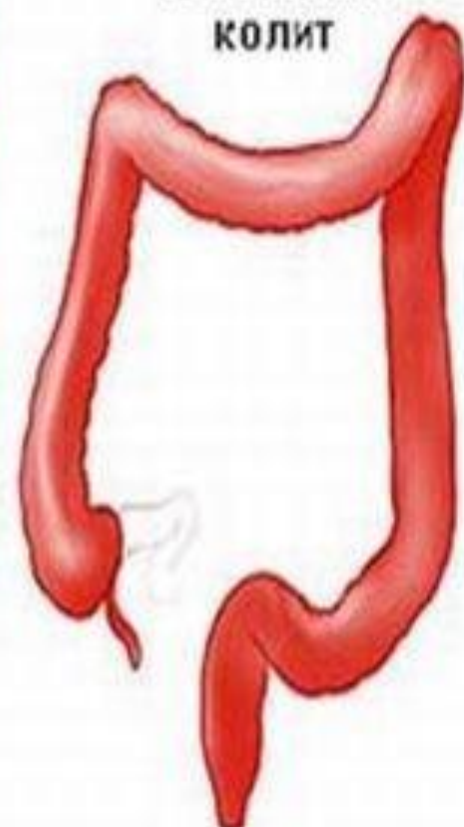Проктит



Левосторонний колит

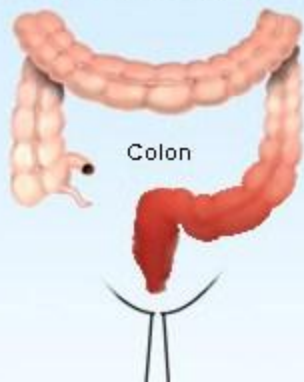

Тотальный колит

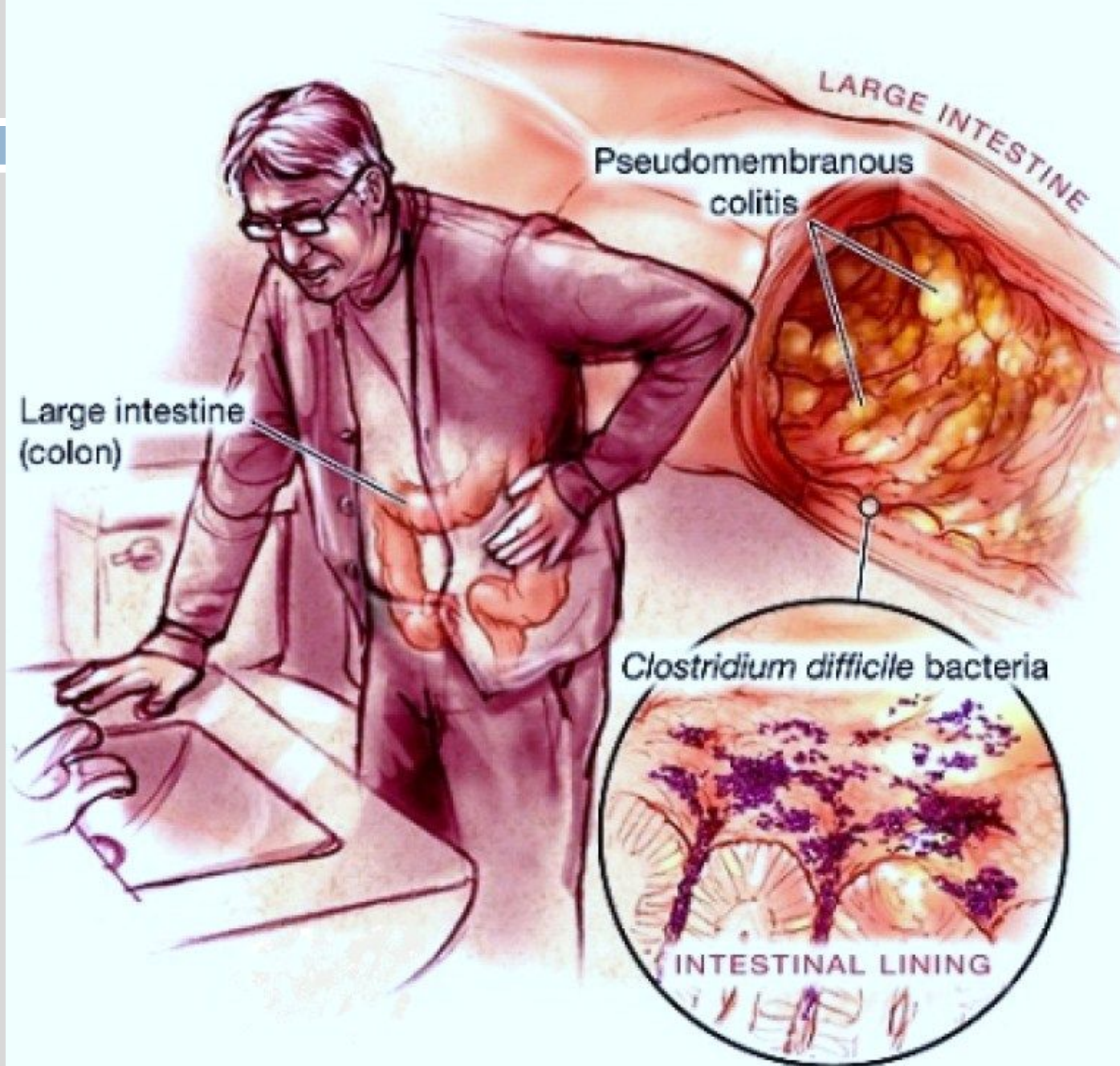


Proctosigmoiditis

Colon



Clostridium difficile Colitis

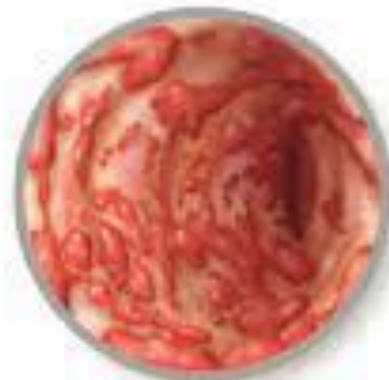




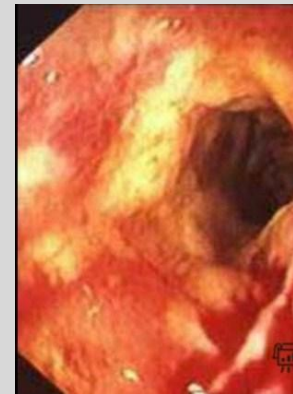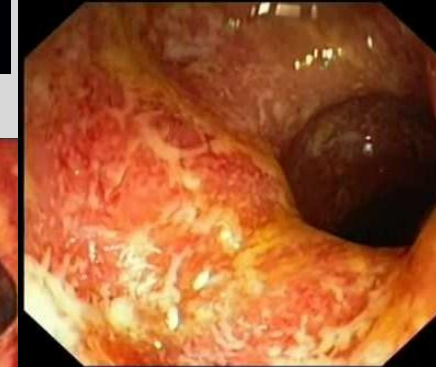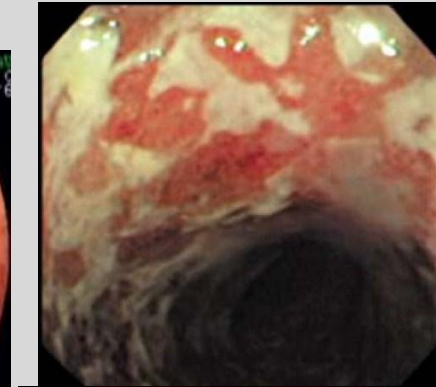
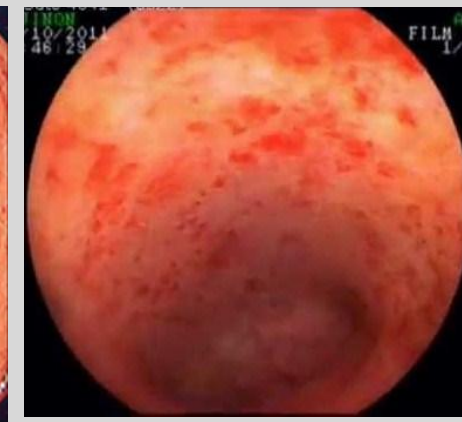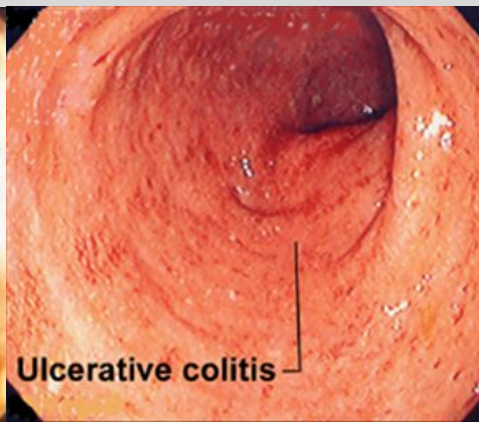
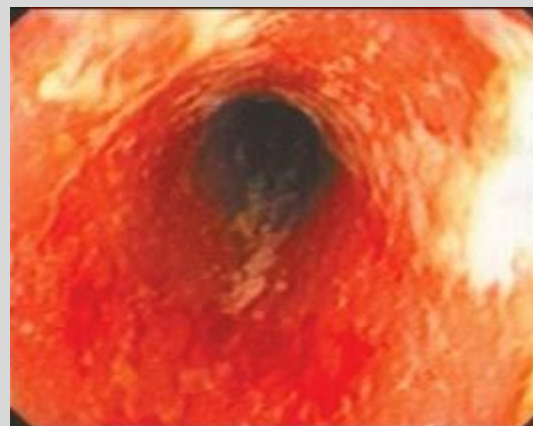
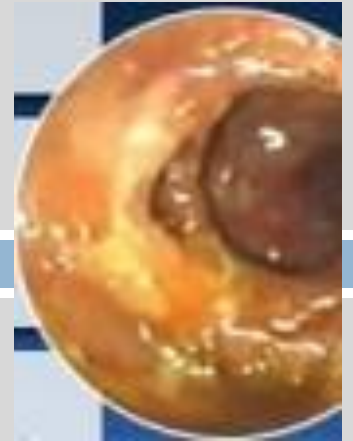норма



легкий колит

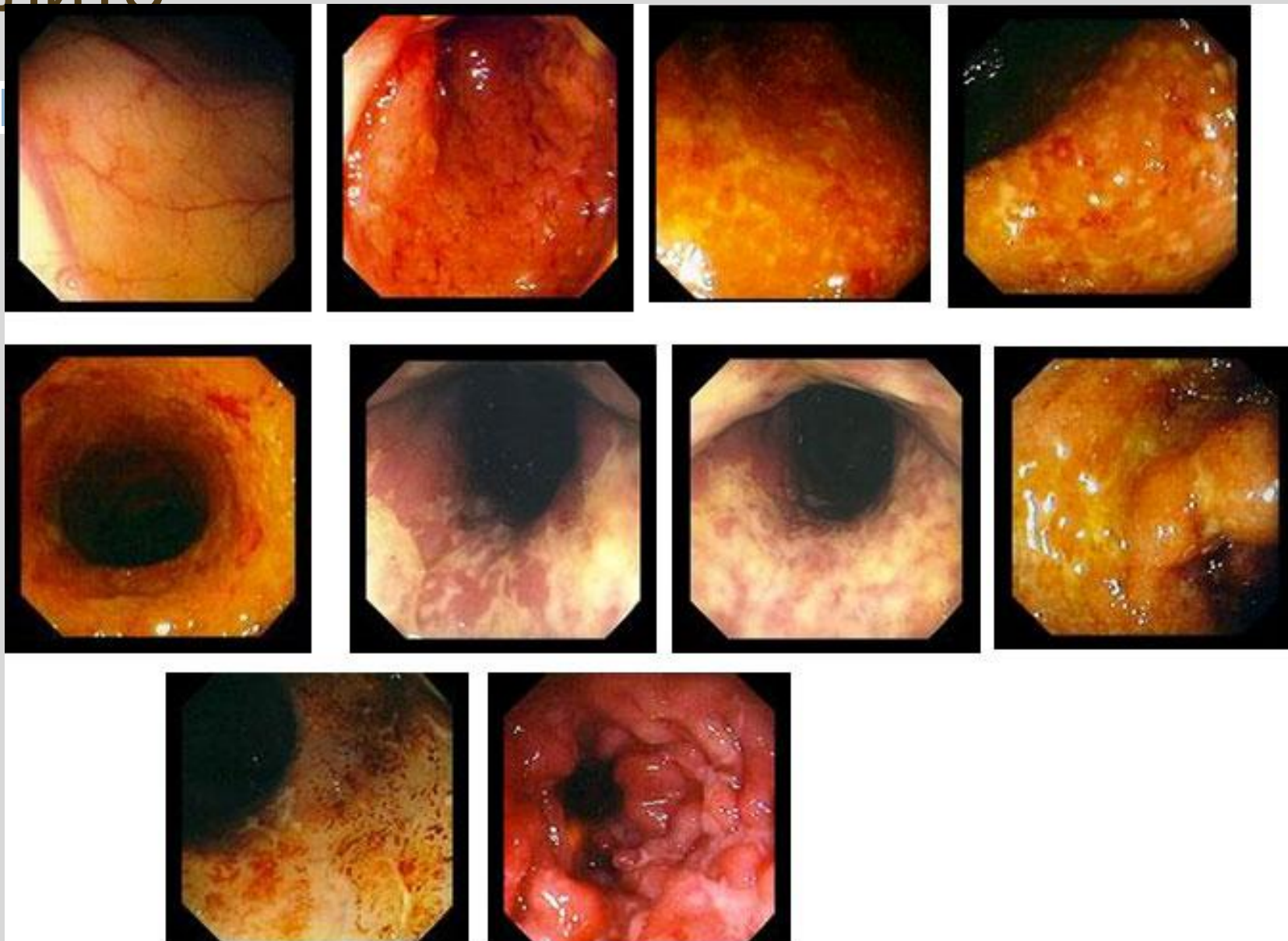


тяжелый колит



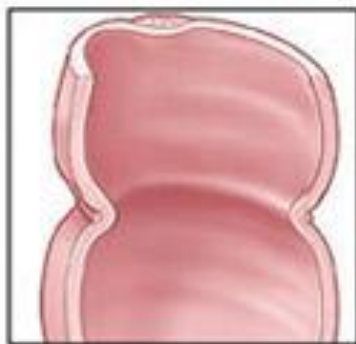Рыхлость, гиперемия, геморрагии, стертость сосудистого рисунка; слизистая оболочка легко ранима, кровоточит; язвы покрыты фибрином, гнойным экссудатом

Слизистая толстого кишечника при колите

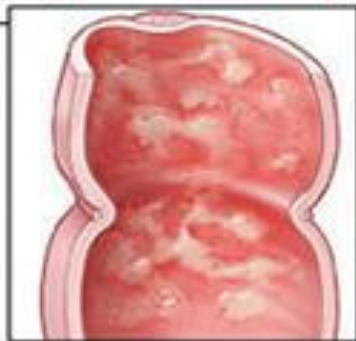

Колит

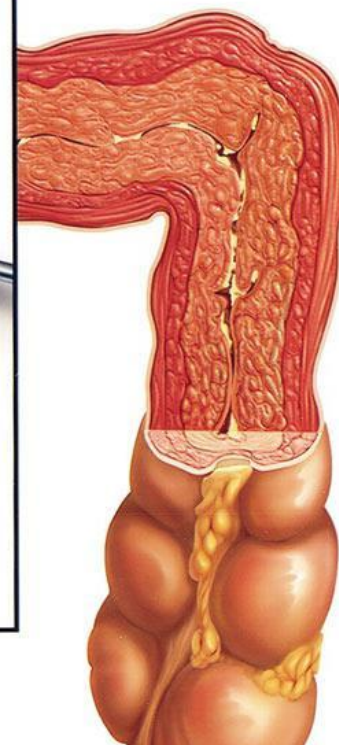
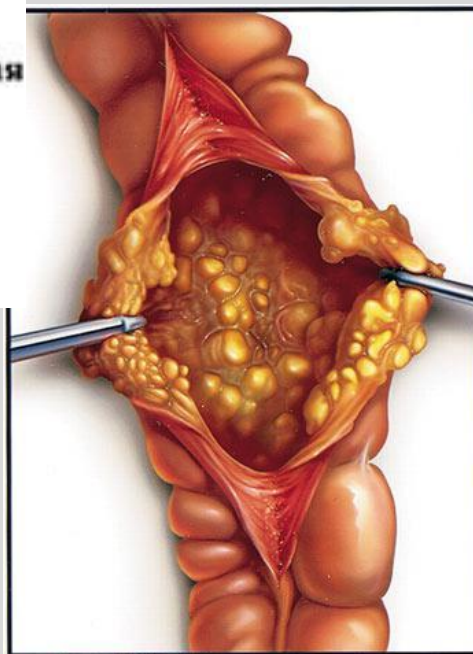
Толстая кишка

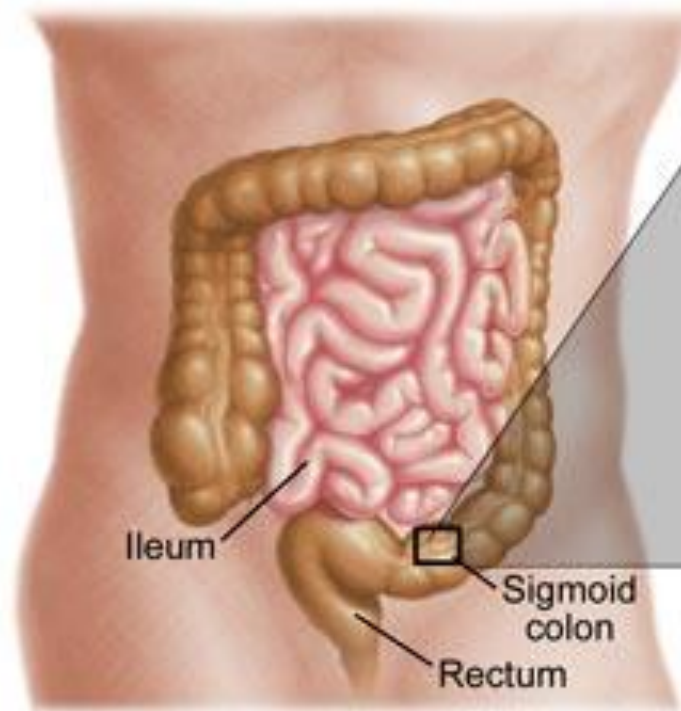


Нормальная толстая кишка

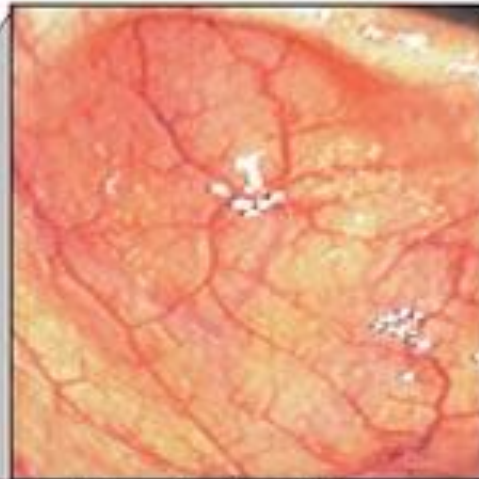


Воспаленная толстая кишка



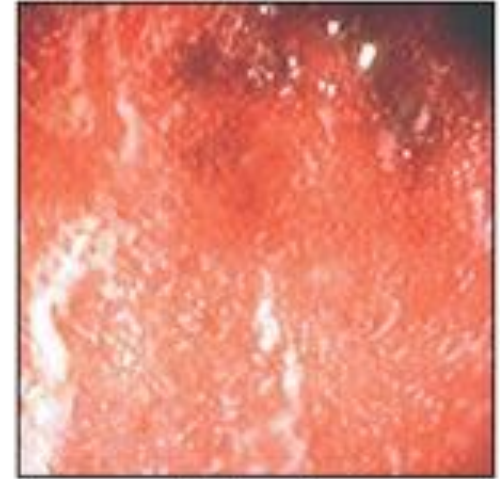


Normal



Normal colon lining as seen through an endoscope

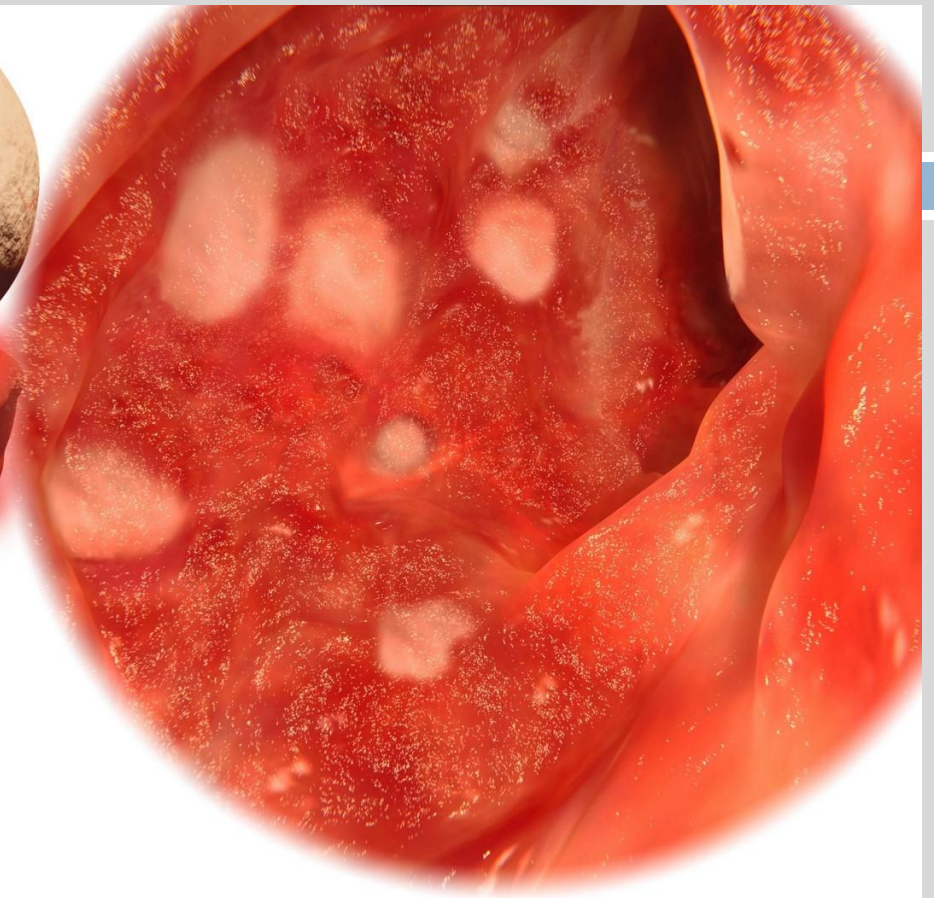
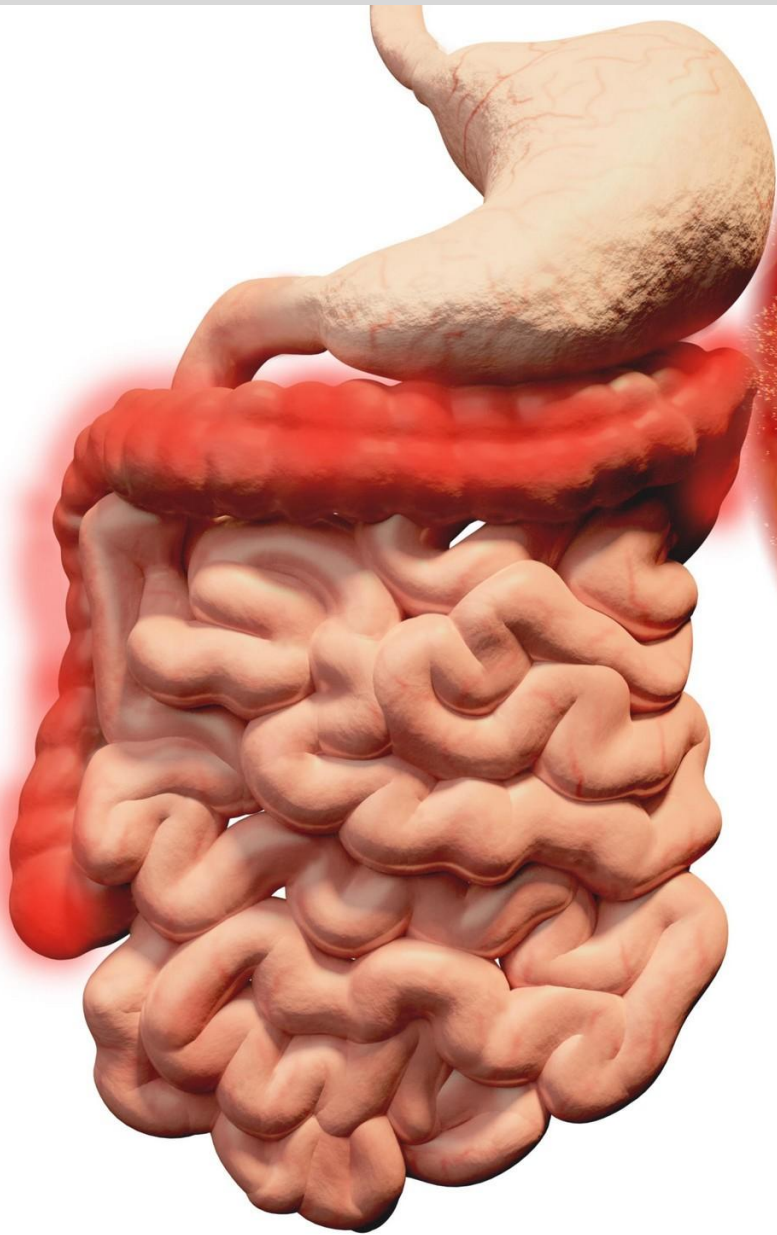Abnormal



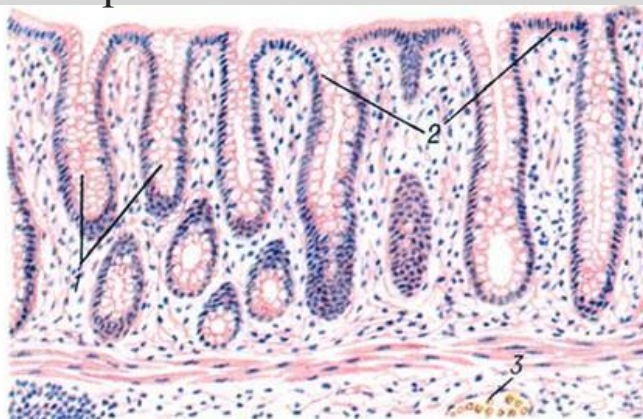Ulcerative colitis

ЭТИОЛОГИЯ

1. Инфекция (бактериальная, вирусная, грибковая, протозойная), глистные инвазии, алиментарные факторы (рафинированные сахара, пищевые добавки и т.д.), лекарства (антибиотики, слабительные, нейролептики, иммунодепрессанты и др.), ионизирующая радиация, пищевая аллергия, абдоминальная ишемия и т.д.
2. Вторичные колиты при болезнях ЖКТ (гастрит, холецистит, панкреатит и др.), коллагенозах, онкологии и т.д.

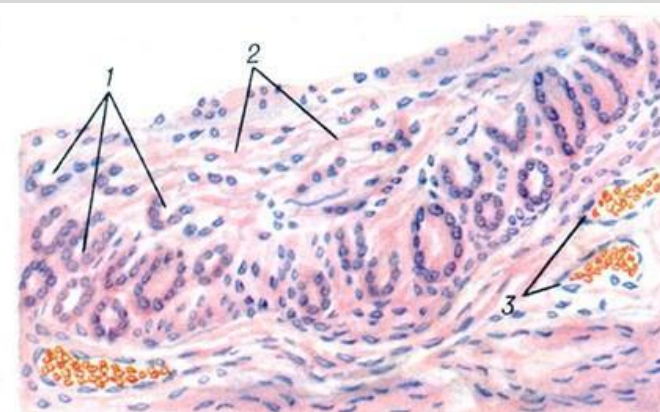


Слизистая оболочка толстой кишки в норме.



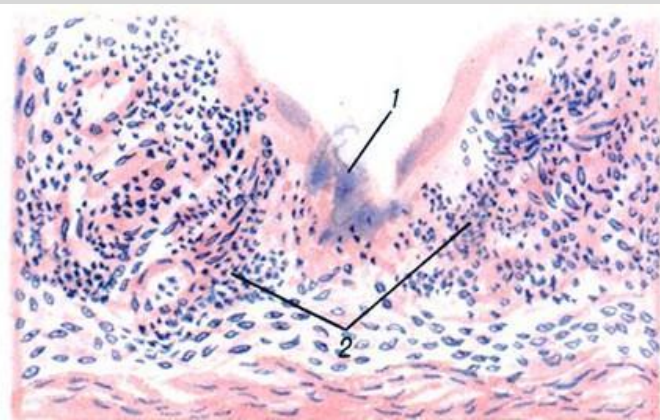
1—кишечные крипты;
2—эпителий слизистой оболочки; 3—кров. сосуд

Катаральный колит (пищевая токсикоинфекция)



1 — дистрофия;
2— внутренняя поверхность кишки покрыта слизью, содержащей клетки слущенного эпителия; 3— небольшой отек и полнокровие капилляров.

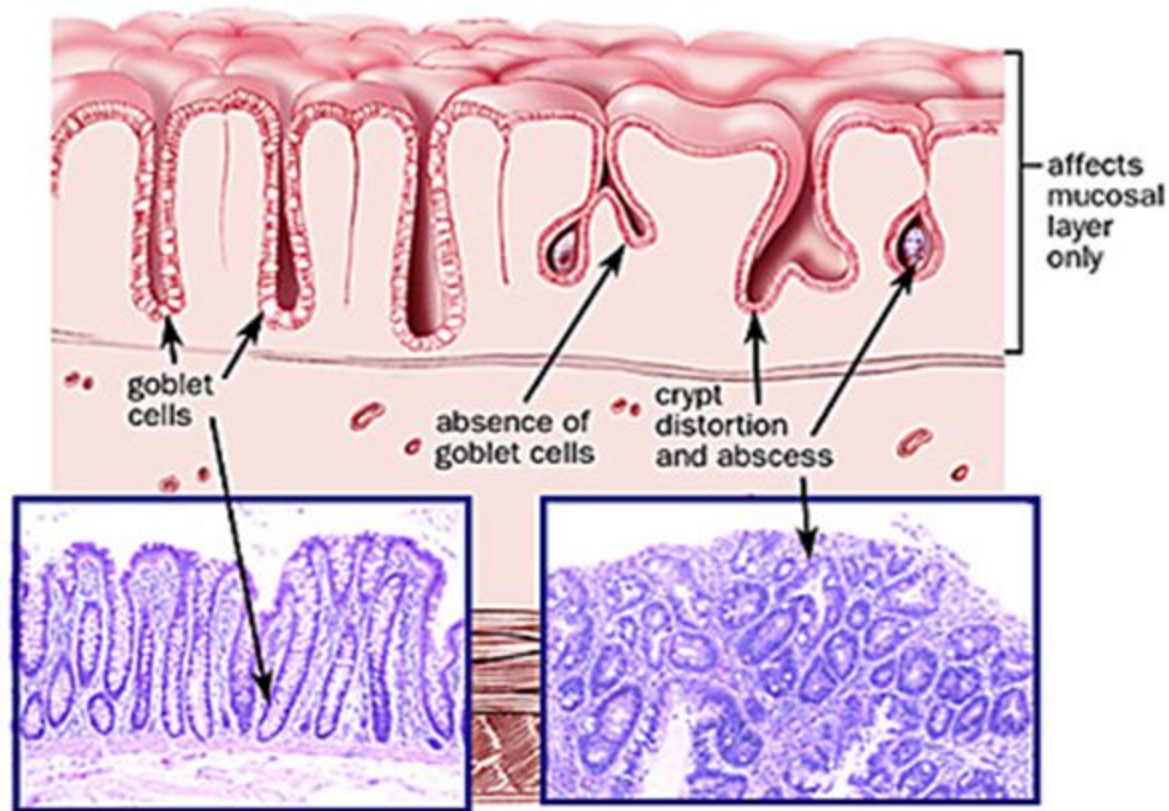
Язвенный колит (амебиаз)



1 - глубокий некроз, дно язвы покрыто фибрином; 2-густая инфильтрация лейкоцитами в прилежащих к язве отделах слизистой оболочки

Normal colon

Ulcerative colitis



КЛИНИЧЕСКАЯ КАРТИНА

1. Чаще после 40 лет.
2. Тенезмы, запор и понос.
3. Боли через 7-8 часов после еды, в середине ночи или под утро («симптом будильника»), жжение или тяжесть,
4. Пальпация живота - болезненность, утолщение, растяжение отдельных петель кишечника.

ЛАБОРАТОРНО- ИНСТРУМЕНТАЛЬНЫЕ ИССЛЕДОВАНИЯ

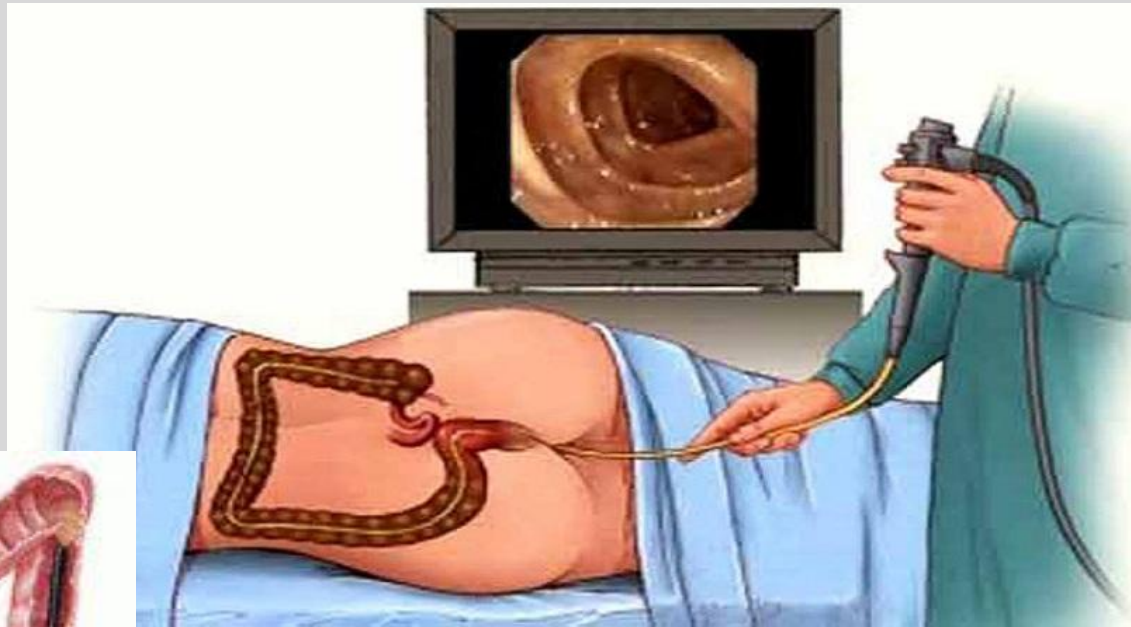
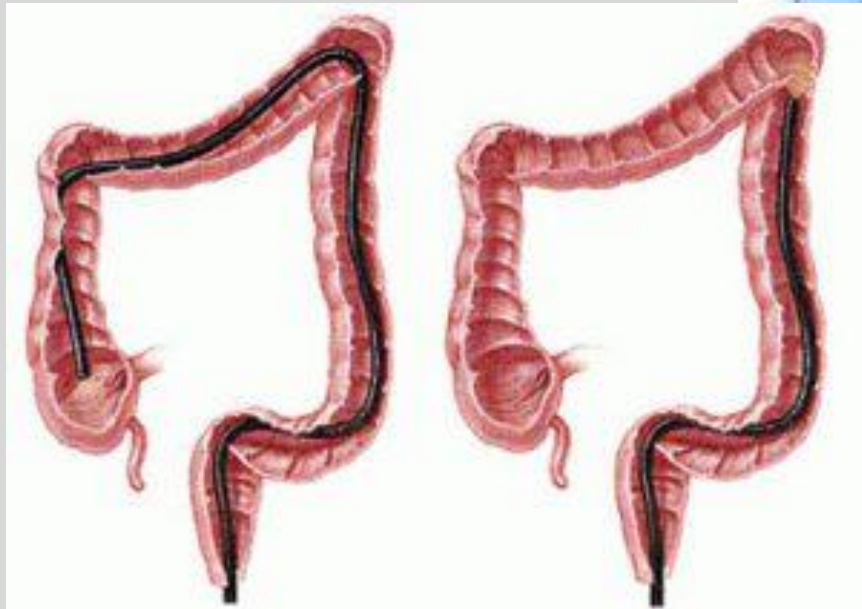ОАК – анемия, ретикулоцитоз, лейкоцитоз, ↑ СОЭ

Исследование кала - эритроциты, лейкоциты, слизь, клетки кишечного эпителия, пищевые остатки, патогенная м/ф.

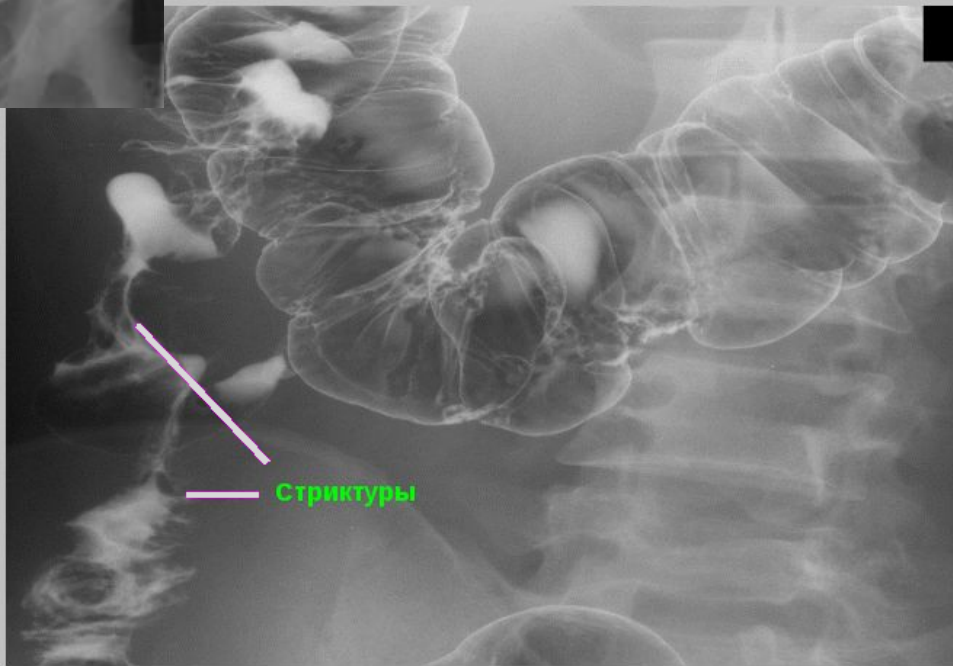
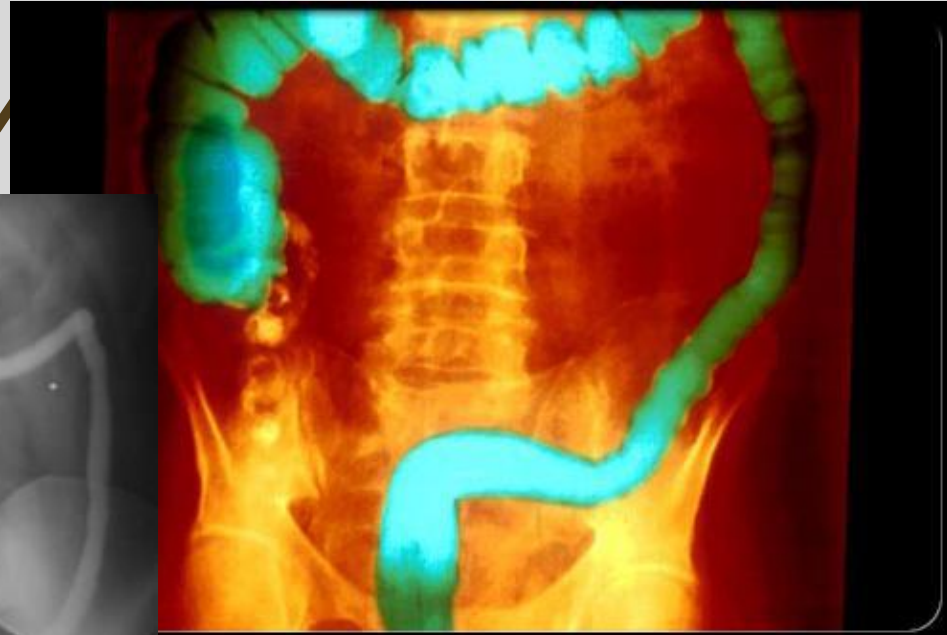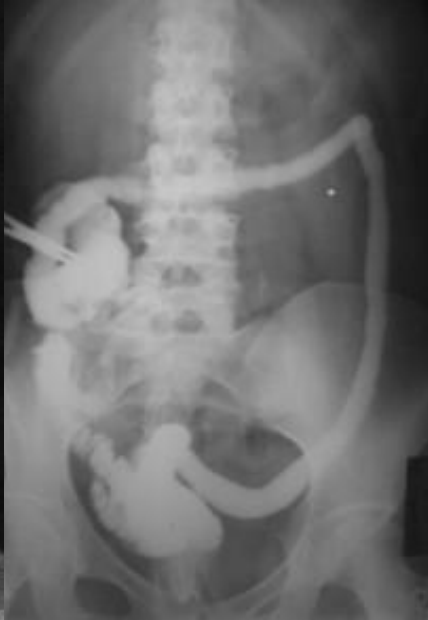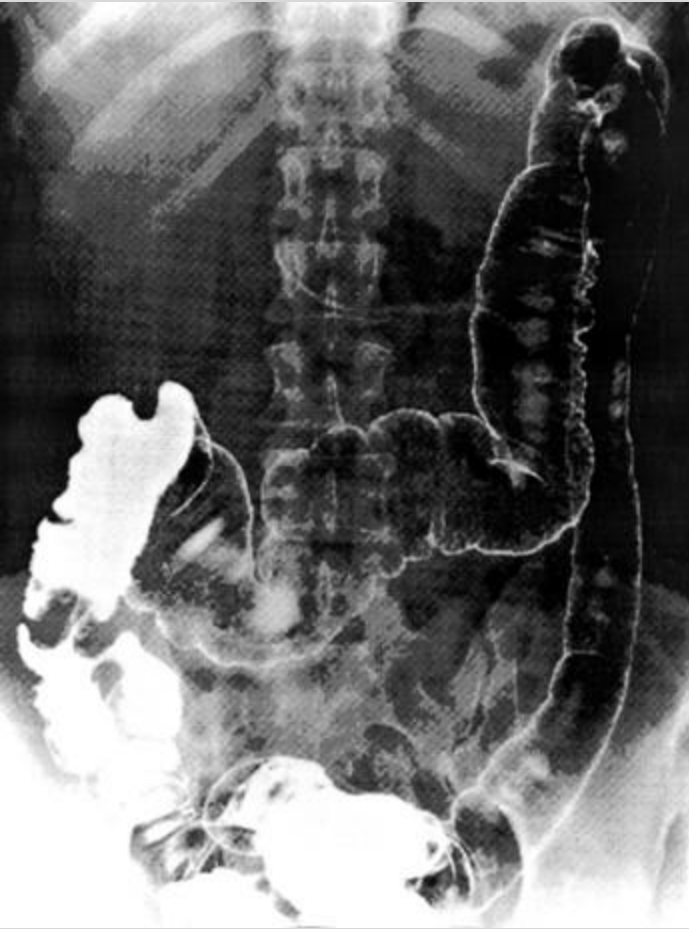Ирригоскопия (Ргр)- локализация воспалительного процесса, рельеф слизистой изменен- отсутствие гаустрации, выпрямленность контура кишки (симптом «водопроводной трубы»)

Эндоскопия - ректороманоскопия, колоноскопия - гиперемия, отек, кровоточивость, эрозивные изменения слизистой оболочки или ее истончение и бледность при атрофическом процессе.

Эндоскопическое исследование



ИРРИГОСКОПИ

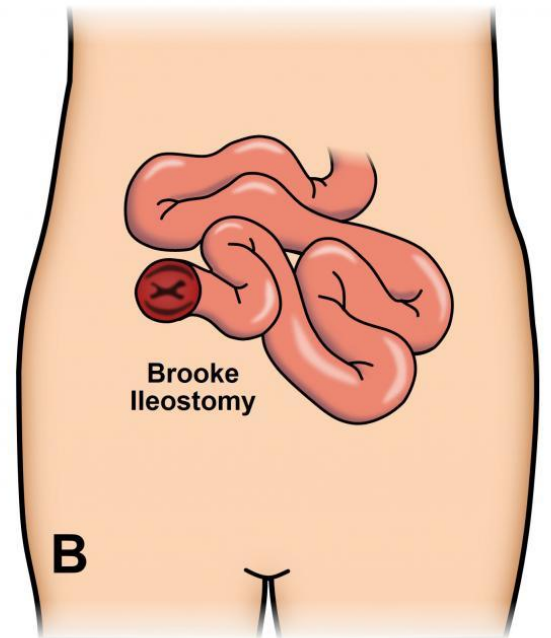
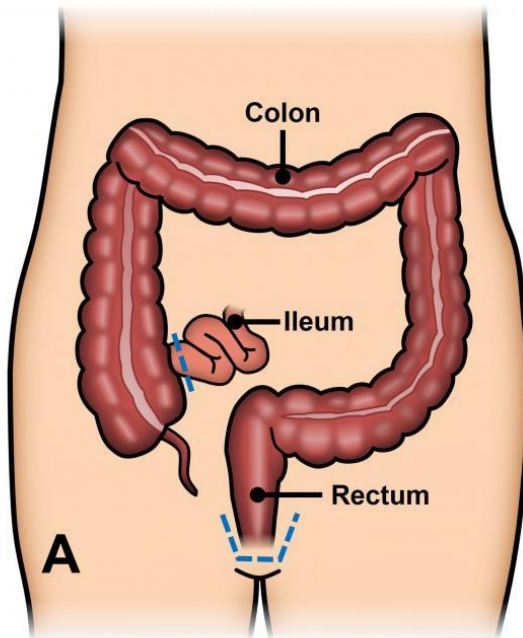
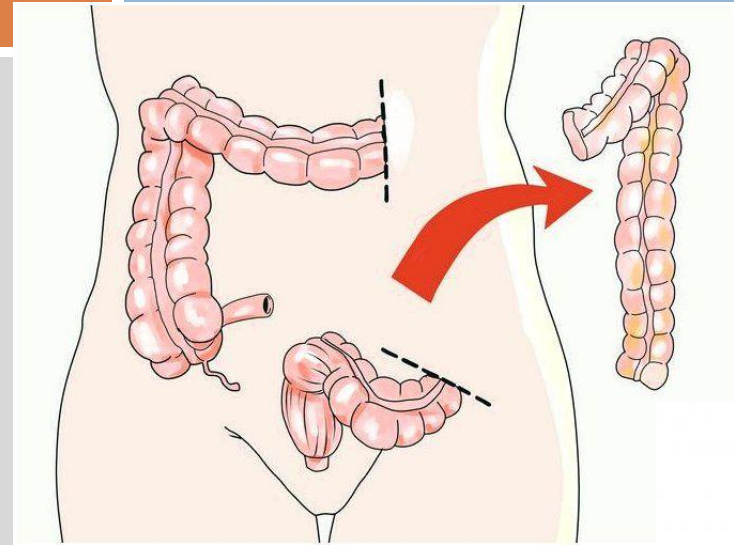


ЛЕЧЕНИЕ

1. Диета №4 (4б, 4в – при улучшении), ограничиваются продукты, усиливающие кишечную секрецию, перистальтику (черный хлеб, молоко, сырые овощи и фрукты, жирные, острые приправы и др.), метеоризм (бобовые, капуста, мягкого хлеба, сахаристых блюд); если запор - продукты, богатые клетчаткой и обладающие послабляющим действием (черный хлеб, овощные винегреты, гречневая каша с молоком, однодневный кефир, суточная простокваша, сырые соки из ягод и овощей и др.) с добавлением кишечных отрубей.

ЛЕЧЕНИЕ

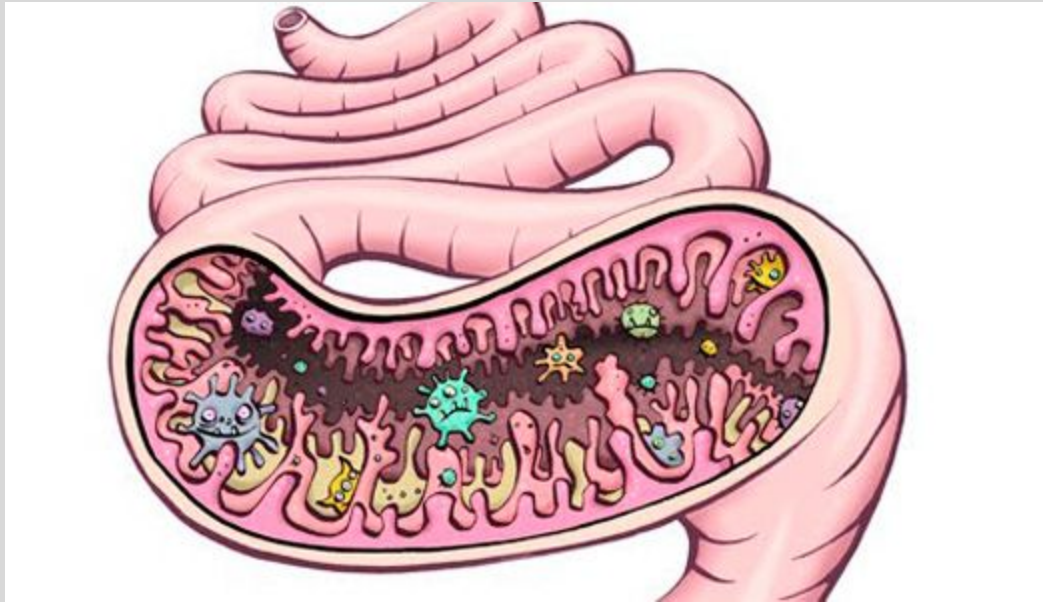2. Антибактериальные препараты, пробиотики, пребиотики.
3. Спазмолитики, антидиарейные, ферментные средства.
4. Физиолечение - родоновые и хвойные ванны; грязевые аппликации; электрофорез кальция на эпигастральную область.
5. Микроклизмы с отваром ромашки, колларголом, масляные клизмы (рафинированное подсолнечное, оливковое, кукурузное масла, рыбий жир, масло облепихи)
6. ГКС – при выраженных процессах.
7. Санаторно-курортное лечение.



Дисбактериоз кишечника

клинико-лабораторный синдром, связанный с изменением качественного или количественного состава микрофлоры кишечника с последующим развитием метаболических и иммунологических нарушений.

В кишечнике -600 видов микробов, общее количество которых достигает 10^{14} - 10^{15} - выше общей численности клеточного состава человеческого организма, масса микрофлоры кишечника -3 кг. 90-95% - в гликокаликсе ворсин кишечника (общая площадь кишечника 200 м^2). Количество микроорганизмов составляет 30% сухого остатка кишечного содержимого.



Группы толстокишечной микрофлоры:

- главная – анаэробы (бифидобактерии, бактероиды, лактобактерии), составляющую 95-97 %,
- сопутствующая – аэробные бактерии (молочно-кислые и кишечные палочки, энтерококки и другие) 1-4%
- остаточная (Staph, дрожжи, протей) 0,01% от общего количества микробов.

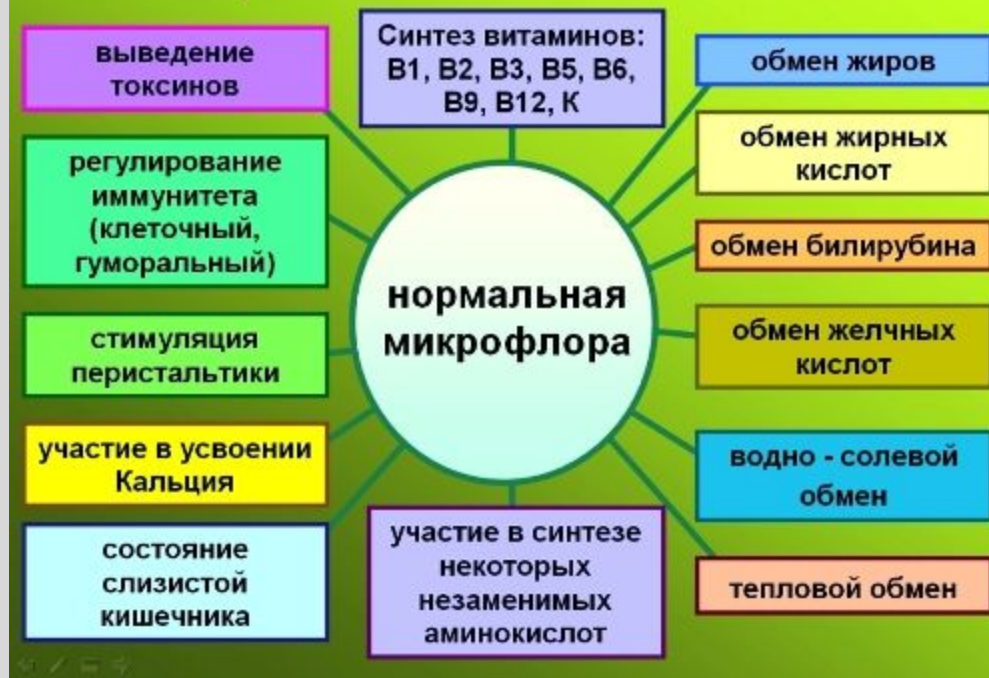Облигатными (обязательными) микроорганизмами в содержимом толстой кишки являются бифидобактерии, лактобактерии, бактероиды, энтерококки, кишечная палочка.

Функции микроорганизмов:

1. участвуют в выработке иммунитета – стимуляция синтеза секреторного Ig и факторов защиты, выделяют бактерицидные и бактериостатические вещества против гнилостной и патогенной микрофлоры,
2. вырабатывают витамины гр. В, способствуют всасыванию Д, К, железа и Са
3. регулируют перистальтику кишечника,

Кишечная микрофлора непостоянна и подвергается изменениям в зависимости от питания, возраста, условий жизни человека.

ФУНКЦИИ НОРМАЛЬНОЙ МИКРОФЛОРЫ



Причины дисбактериоза

- определенный режим и привычки в питании, возраст, профессиональная деятельность (у работников фармпроизводств).
- заболевания ЖКТ (гастрит, панкреатит и др.)
- различные заболевания и повреждения организма: при инфекциях, паразитах, аллергии, иммунодефиците, гиповитаминозе, интоксикациях, гипоксии, воздействии радионуклидов.
- длительный прием антибиотиков, иммунодепрессантов, слабительных средств.
- стресс

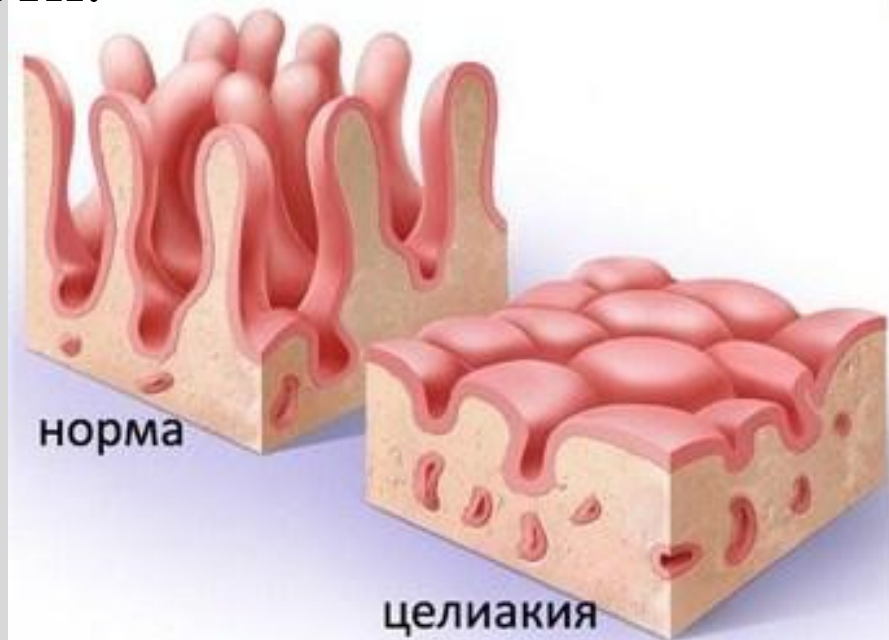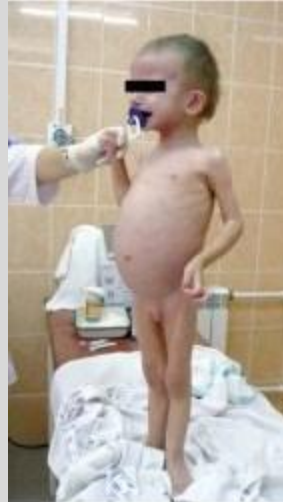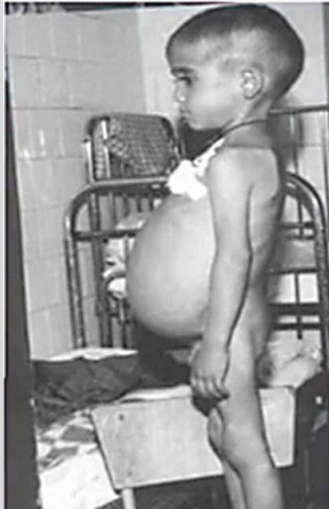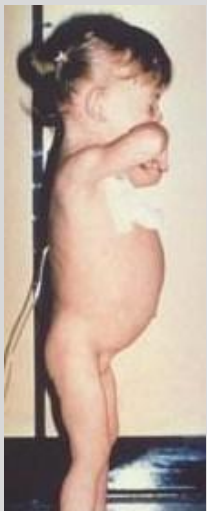Профилактика дисбактериоза

Первичная: улучшение экологии, рациональное питание, улучшение благосостояния факторов внешней и внутренней среды.

Вторичная: рациональное применение антибиотиков и других медикаментов, нарушающих эубиоз, своевременное и оптимальное лечение болезней органов пищеварения, сопровождающихся нарушением микробиоценоза.

ЦЕЛИАКИЯ

(глютенчувствительная энтеропатия) - изменение функции слизистой тонкой кишки при контакте с глютенем – основным белком пищевой клейковины (злаковые - пшеница, рожь, ячмень, овес), вследствие ферментативной недостаточности.



ПАТОГЕНЕЗ

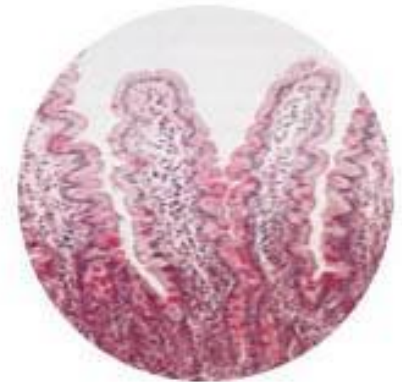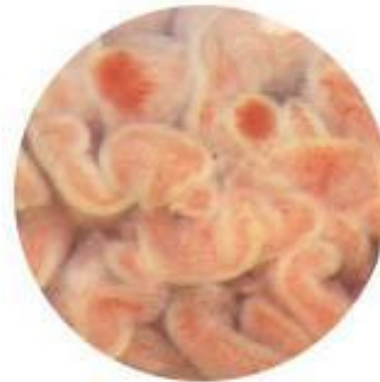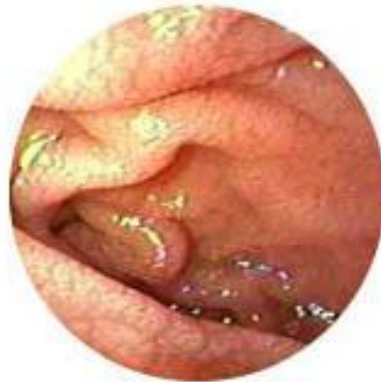Цитотоксическое действие на энтероциты кислых пептидов глютена → повреждение энтероцитов → аутоэнтероцитарные антитела → потеря эпителиальных клеток → уменьшения числа ворсинок и атрофия ворсин (ворсины увеличивают внутреннюю поверхность тонкой кишки в 8 раз, микроворсинки апикальных отделов энтероцитов в 30 раз) → синдром мальабсорбции (нарушения мембранного, полостного пищеварения и всасывания).

ENDOSCOPY

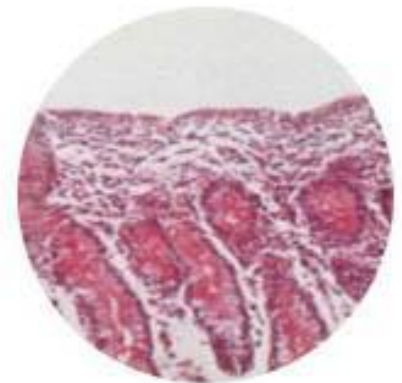
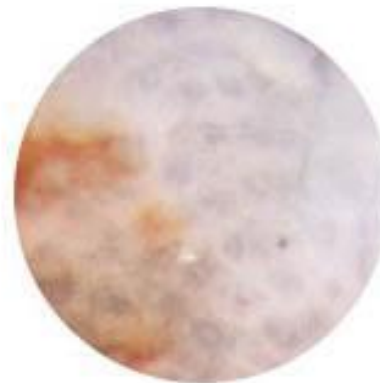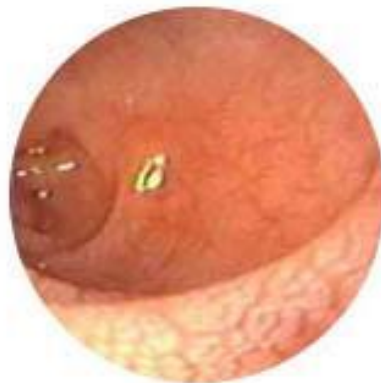
MICROSCOPE

HISTOLOGY

**JEJUNUM OF
A HEALTHY
SUBJECT**



**JEJUNUM OF
A COELIAC
DISEASE
PATIENT**



Клиника



Понос, стеаторея, рвота, анорексия, дегидратация, тяжелая дистрофия с выраженным дефицитом белков, жиров, углеводов, витаминов, минералов.

Неспецифические симптомы	<ul style="list-style-type: none"> • Хроническая усталость; • слабость, утомляемость; • раздражительность
Гастроинтестинальные симптомы	<ul style="list-style-type: none"> • Рецидивирующие боли в животе; • вздутие живота; • тошнота; • запоры; • повышение печеночных трансаминаз
Изменения со стороны кожи и слизистых	<ul style="list-style-type: none"> • Герпетиформный дерматит; • алопеция; • витилиго; • атопический дерматит; • афтозный стоматит, хейлиты
Изменения со стороны костной системы	<ul style="list-style-type: none"> • Боли в костях; • остеопороз, остеомалация, повторные переломы; • артриты, боли в суставах; • множественный кариес, дефект зубной эмали; • низкий рост
Гематологические проявления	<ul style="list-style-type: none"> • Рефрактерная к терапии желездефицитная или V_{12}-дефицитная анемия; • кровотечения
Неврологические проявления	<ul style="list-style-type: none"> • Головные боли; • нарушения сна; • депрессия; • полинейропатия; • атаксия
Нарушения репродуктивной функции	<ul style="list-style-type: none"> • Задержка полового развития; • женское и мужское бесплодие; • привычное невынашивание беременности, спонтанные аборт, мертворождения

ИНСТРУМЕНТАЛЬНЫЕ ИССЛЕДОВАНИЯ

при рентгеноконтрастном исследовании - нарушение рисунка тонкой кишки
при тонкокишечной биопсии - тотальной атрофия ворсин и повреждения эпителия

Лечение

Аглютенная диета - полное восстановление структуры слизистой тонкой кишки.



Запретные каши

Лечение

Лечебное меню

МОЖНО:

- супы вегетарианские или на слабом мясном бульоне из различных овощей и безглютеновых круп;
- каши (рисовая, кукурузная, гречневая, пшенная);
- молоко только в составе блюд;
- кисломолочные продукты;
- яйца, сваренные вкрутую или в виде парового омлета;
- мясо отварное, тушеное и запеченное;
- овощи, фрукты, ягоды в любом виде;
- кисели, некрепкие чаи;
- безглютеновые заменители хлеба, кондитерских и макаронных изделий;
- мед;
- масло сливочное и растительное.

НЕЛЬЗЯ:

- колбасы, сосиски, полуфабрикаты;
- мясные и рыбные многокомпонентные консервы, в том числе для детского питания;
- многие овощные и рыбные консервы;
- мороженое, йогурты, сыры, маргарин;
- чай быстрого приготовления;
- некоторые сухие приправы и пряности;
- кукурузные хлопья при использовании ячменной патоки;
- имитированные морепродукты, например крабовые палочки;
- карамель, соевые и шоколадные конфеты с начинкой, восточные сладости, повидло промышленного производства;
- квас;
- пищевые добавки: E160b, E150a-E150d, E 411, E 636, E 953, E 965.

Мясо, рыба, яйца

Разрешенные

Все виды свежих и замороженных мяса и рыбы (без добавления других ингредиентов)

Рыбные консервы: в собственном соку, в масле, копченая рыба

Устрицы, крабы, креветки свежие или замороженные без соусов и пряностей

Яйца

Продукты риска

Колбасные изделия (кроме сырой нарезки)

Готовые мясные и рыбные соусы

Готовые мясные или рыбные блюда

Рыбные или мясные консервы с соусами или пряностями

Запрещенные

Мясо или рыба панированные, обвалянные в муке или приготовленные с соусами, содержащими муку с глютеном

Сельдь жареная, сельдь маринованная, сурими

Нетоксичные злаковые при целиакии:

- рис
- гречиха
- кукуруза
- пшено

Безопасными считаются:

- мука и крахмалы, приготовленные из картофеля, тапиоки, маниоки, батата, бобов, гороха, сои, орехов.