

# Туа пайда болған ұршық аурулары

**Қабылдаған: Елікбаев Ғ**

**Орындаған: Хасяткулова С**

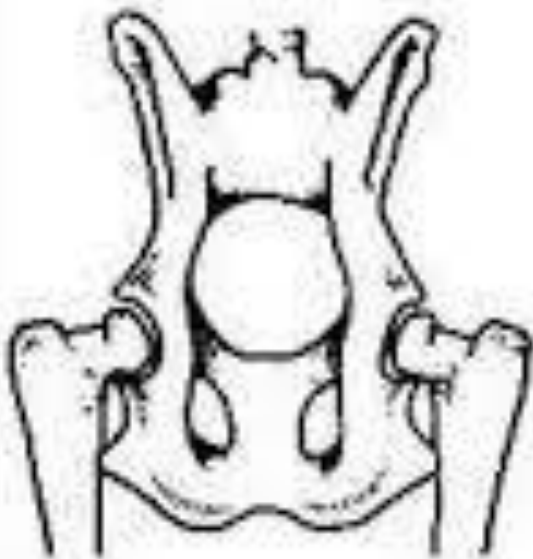
# Жоспар:

- ▶ Туа пайда болған ұршық аурулары түсінігі
- ▶ Себептері
- ▶ Клиникасы
- ▶ Диагностикасы
- ▶ Емі

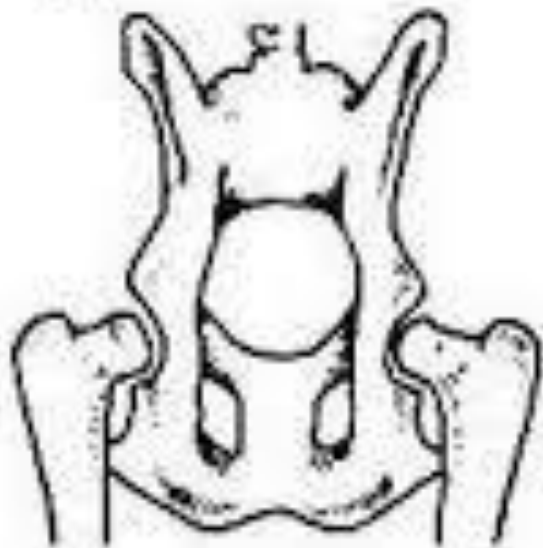
Қорытынды

- ▶ Ұршық буынының іштен туа шығуы - тірек қимыл аппараттарының туа болатын ақауларының ішінде ең жиі ұшырасатыны және жамбас ойығының, ортан жілік басының, бұлшық еттер мен байламдардың, буын қаптамасының жетілмеу салдарынан туындайтын ақау. Оның кездесу жиілігі жаңа туған әрбір 1000 нәрестеге 3-тен 8-ге дейін болады. Буынның дисплазиясы оданда жиі кездеседі, 1000 нәрестеге 16 бала. Қыз балаларда ұлдарға қарағанда жамбас-ұршық буынның туа шығуы есе жиі кездеседі және көбінесе бір жағынын болады

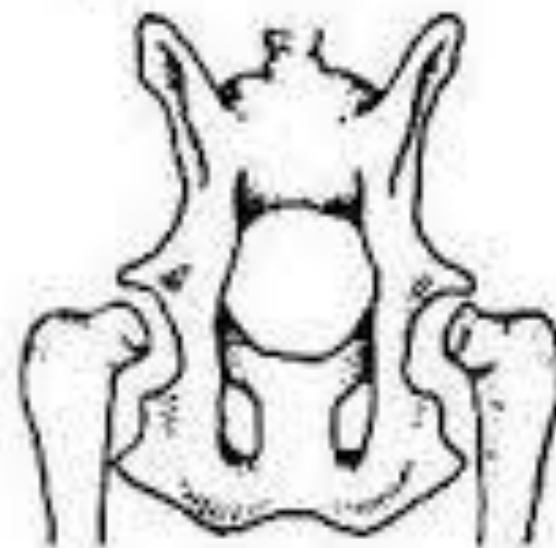**НОРМАЛЬНЫЕ  
БЕДРА**



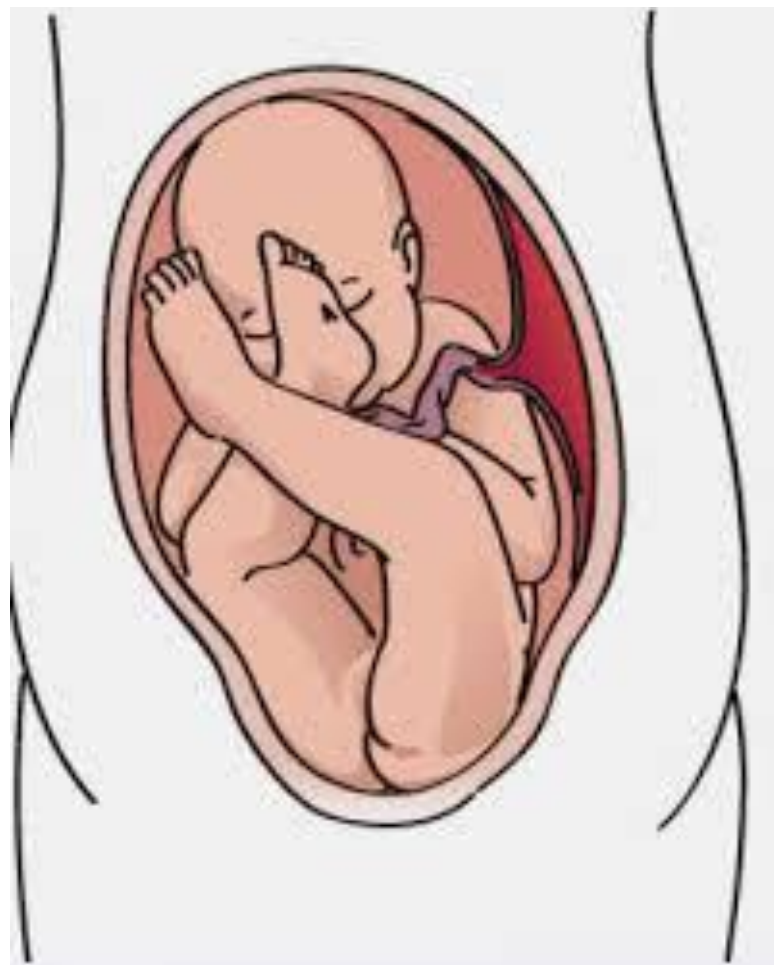**УМЕРЕННАЯ  
ДИСПЛАЗИЯ**



**ТЯЖЕЛАЯ  
ДИСПЛАЗИЯ**



Бөксемен туылған  
балдардың 50  
пайызында әсіресе  
бірінші жүктілікте көп  
болады



# Этиологиясы

Бала біткен  
жатырдың  
жарақаттану  
ын

Ұрық маңы  
суының аз  
болуын

Жүкті әйелдің  
эндокриндік  
бездерінің  
қызметтерінің  
бұзылуын

Жүкті әйелге  
витаминдердің,  
гормондардың  
жетіспеушілігі

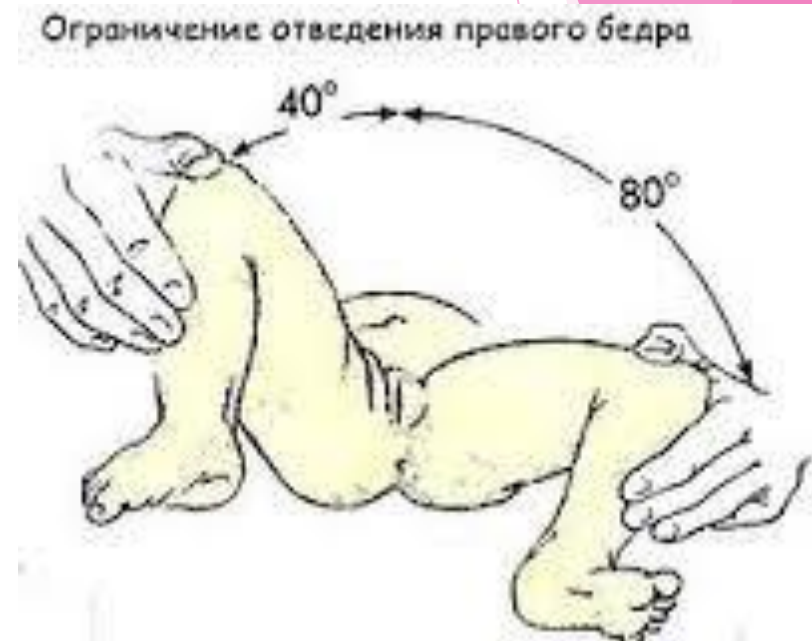Ұрықтың ана  
қарнында дұрыс  
жатпауы мен аз  
қозғалуынан

Токсикозбен  
өту

Тұқым  
қуалаушылық  
ты

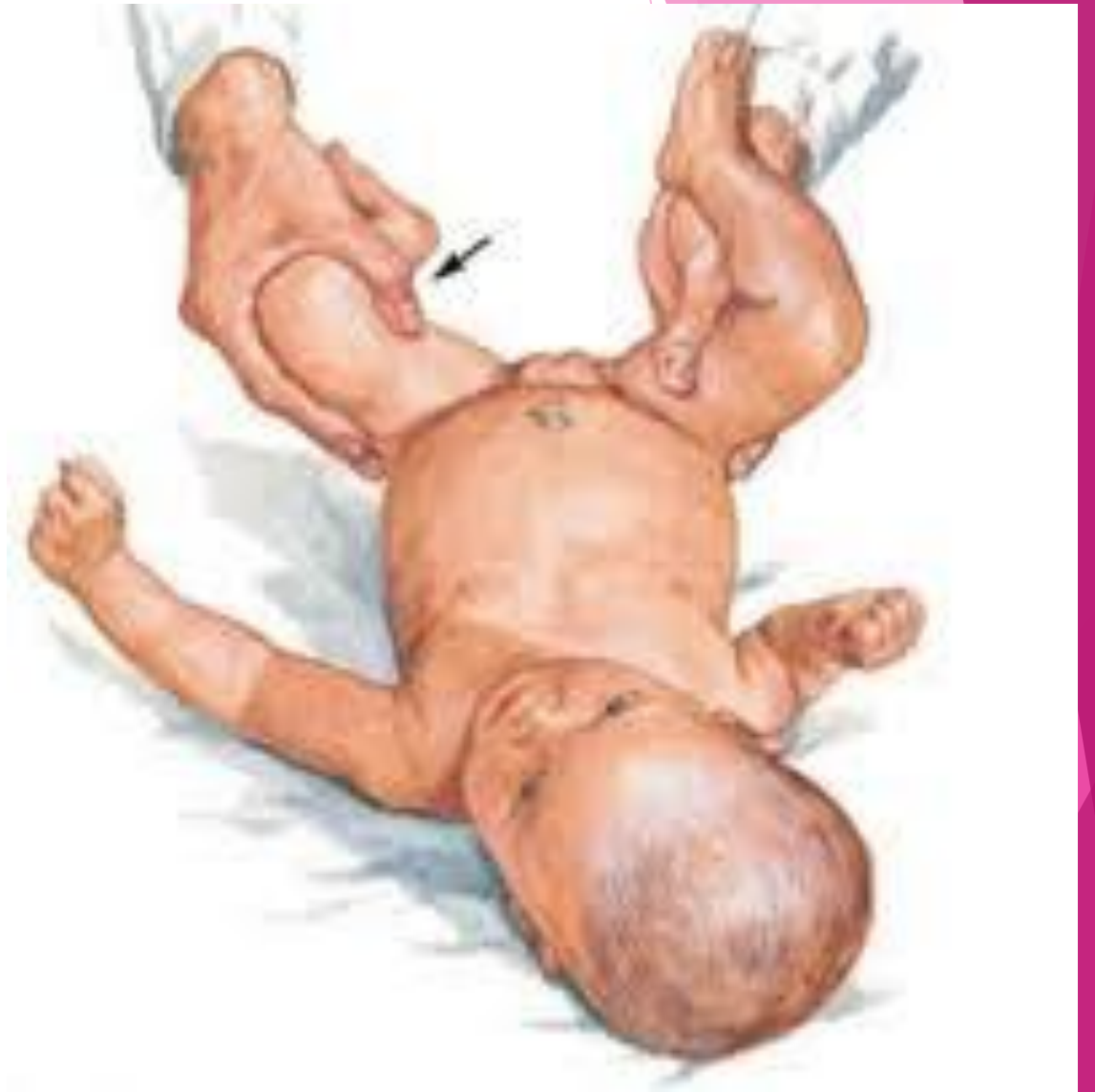# Ұршық буынының дисплазиясы мен шығуын анықтау үшін 5 белгіге назар аудару қажет:

**1-белгі:** баланың аяғын жамбас- ұршық буынынан екі жаққа талтайтқан кезде, бұтының жөнді ашылмастан, шектелуі. Осы белгіні анықтау үшін нәрестенің аяғын тізе мен жамбас- ұршық буынынан бүгіп, бұтын екі жаққа талтайтып ашады. Дені сау сәбидің екі тізесі бірдей тегіс жазықтыққа дейін жетуі керек. Бұтының ашылмауы айқын болса, онда ұршық буынының шығуы, ал аяқтарын талтайтқан кезде шектелу -дисплазияның белгісі.



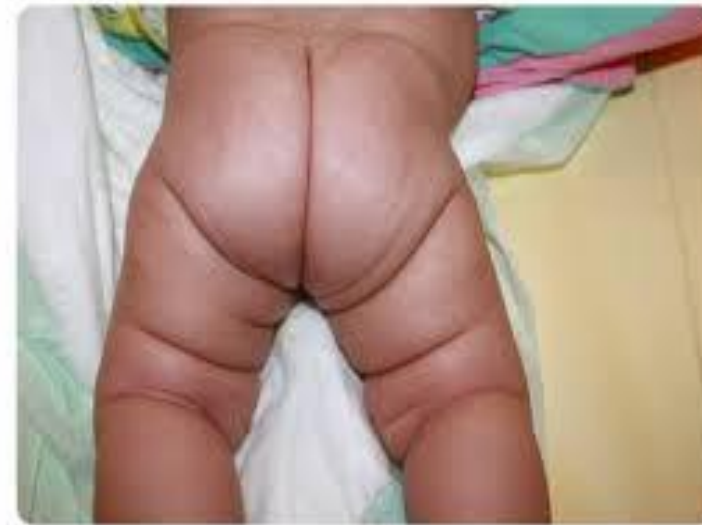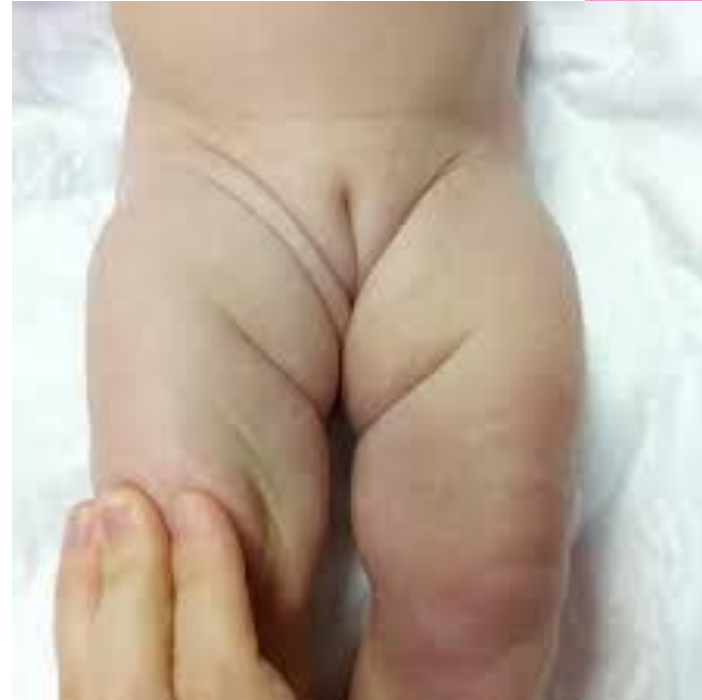**2- белгі: ортан жіліктің ұршығы жамбас ойығынан шығып, орнына қайта түсіп тұратын, тайып кету белгісі. Бұл белгі ерте кезде білінеді және сәби өмірінің**

**алғашқы 3 айына дейін ғана сақталады. Бұл үшін шалқасынан жатқан нәрестені тізесі мен жамбас-ұршық буыны 90 градусқа бүгіп, бұттарын екі жаққа талтайтады, осы кезде ұршықтың сырт етіп жамбас ойығына түскені, ал аяқтарын жазған кезде жамбас ойығынан ұршықтың сынып кеткені сезіледі**

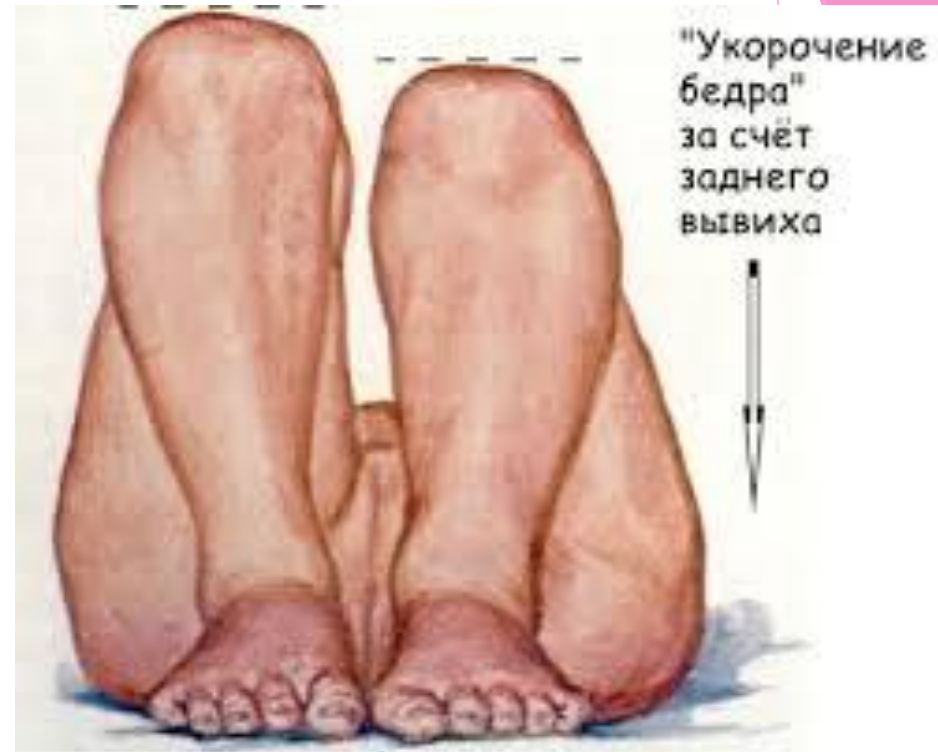



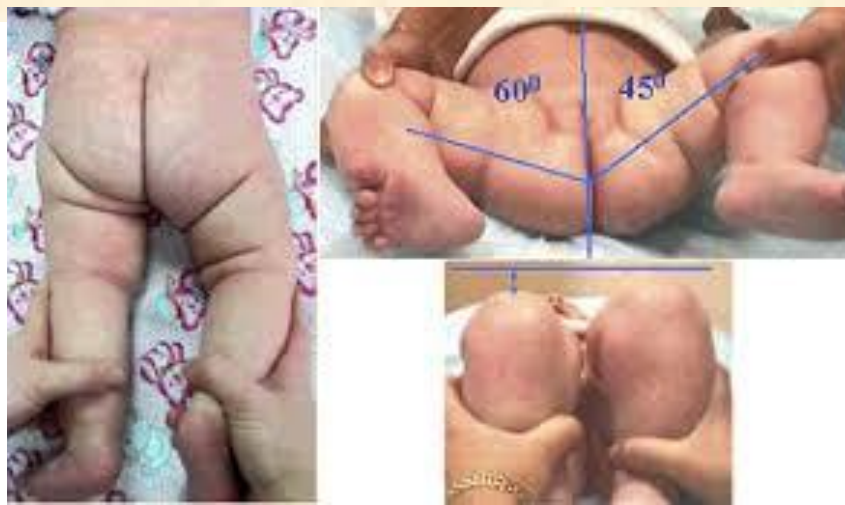
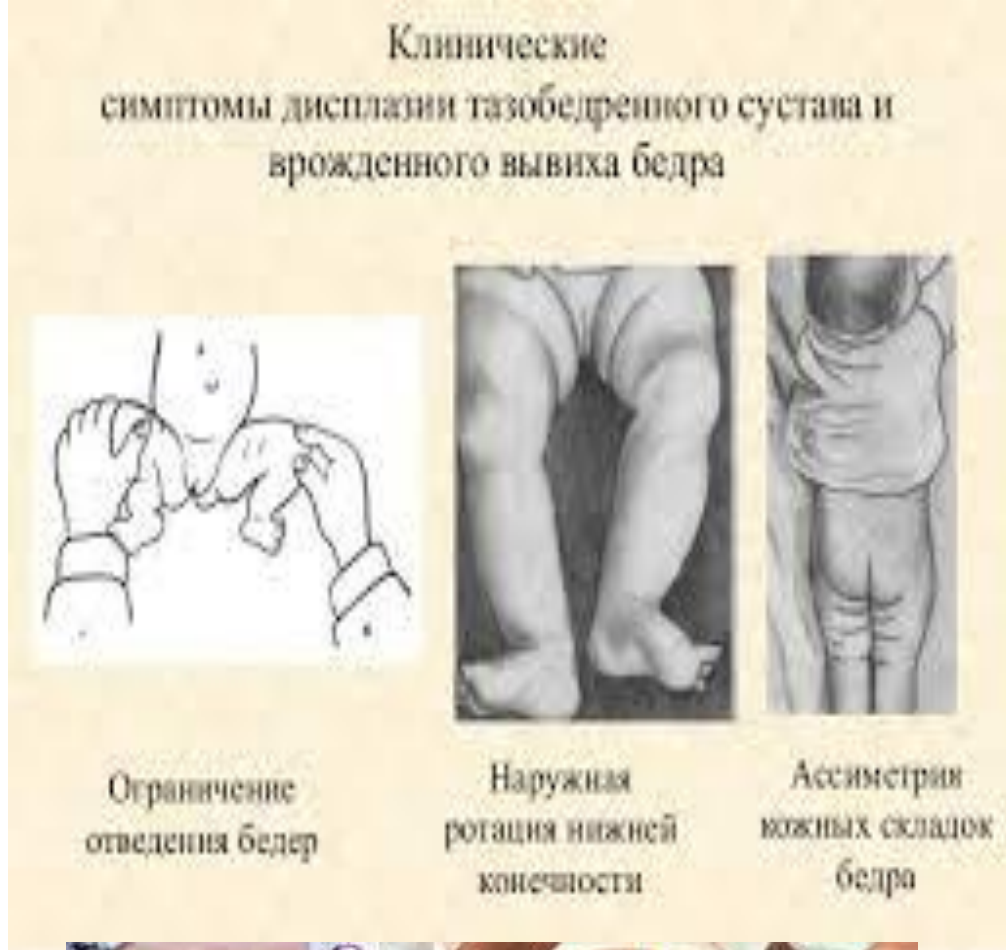**3-белгі: нәрестенің сан және бөкседегі тері қыртыстарының бір деңгейде орналаспауы. Бұл белгіні анықтау үшін нәрестені шалқасынан немесе етбетінен жатқызып, аяқтарын түзу созады. Осы кезде буыны шыққан жағындағы терілерде пайда болатын қыртыстар сау жағымен салыстырғанда тереңірек, жоғарылау орналасады және көптеу болады.**



**4-белгі: нәресте аяқтарының қысқарып тұру белгісі. Сәбилердің аяқтарын сантиметр лентасымен өлшеп, оның қысқарғандығын білу қиын. Шалқасынан жатқызып, ұршық, тізе буындарынан бүгіп, тізе деңгейлері салыстырылады. Ұршық буынының шығып кеткен жағында тізесі төмендеу орналасады.**



**5-белгі: Ұршық буыны шыққан жағында аяқтың сыртқа қарай қисайып жату белгісі. Бұл белгіге ата анасы назар аударады және сәби ұйықтап жатқан кезде жақсы көрінеді**



**Нәрестелерде ұршық буынының дисплазиясына немесе іштен шығып туғандығына күдік болса, онда рентгенологиялық тексеруді алғашқы айда өткізген дұрыс. Рентгенографияны сәбиді шалқасынан жатқызып, екі аяғын созып, тіке ұстап тұрып, ұршық буындарын тепе-тең жағдайда түсіреді**

**Жыныс мүшелері міндетті түрде қорғасын  
пластинкасымен қорғалады.**

**Рентгенограмманы оқыған кезде жамбас  
ойығының жоғарғы қырына, оның өзара  
және ұршыққа қатынасына, ұршықтың  
орналасуына, сонымен қатар ұршық  
басындағы сүйектену ядросына ерекше мән  
берілуі қажет.**

**Путти ұсынған, рентгенограммада жамбас ұршық буынының шығуын анықтайтын үштік белгі:**

- ▶ Жамбас ойығының жоғарғы қырының көп қиғаштануы;**
- ▶ Ортан жіліктің ұршығы жамбас ойығынан сыртқа және жоғары орналасуы;**
- ▶ Ұршық басындағы сүйектену ядросының кеш көрінуі және жетілмеуі**

**Нәрестелерде сүйектену ядросы қалыпты жағдайда 4-6 айлығында ал жамбас- ұршық буынның шығуы мен дисплазиясы кезінде ол 9-10 айда көрінеді.**

# ЕМІ

- ▶ консервативті
- ▶ оперативті

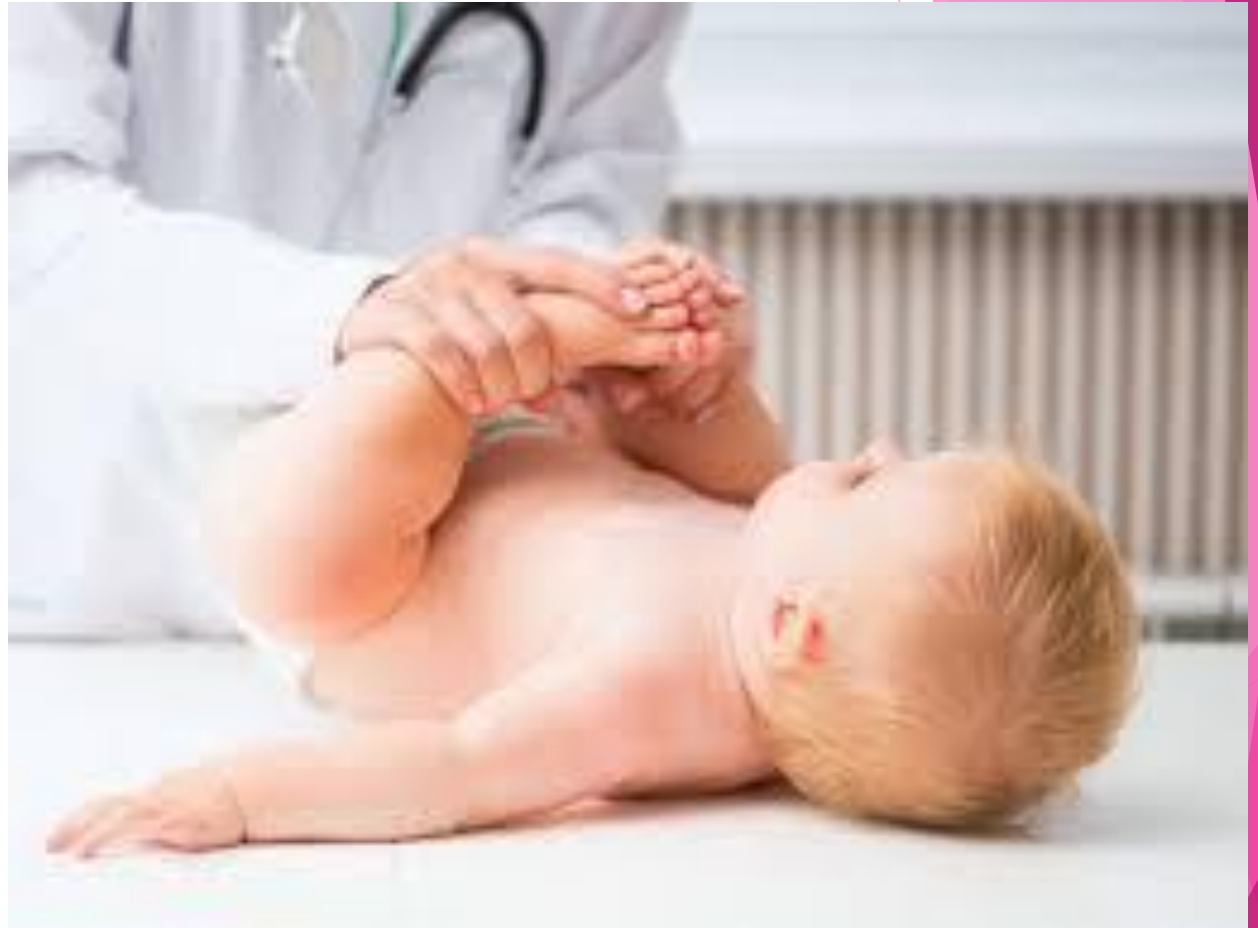

**Емдеудің басты мақсаты ұршықты жамбас ойығына кіргізіп, анатомиялық құрылымы дұрыс қалыптысқанға дейін тұрақты ұстап тұру болып табылады. Емдеуді диагноз қою сәттен басталады. Айлар жылдар өткен сайын емдеу күрделене түседі. Сондықтан нәрестелерді емдеуді перзентханада алғашқы апталардан бастайды.**

**Буын дисплазиясын емдеуді сәбиді талтайтыңқырап жатқызып, екі бұтының арасына бірнеше қабаттап бүктелген жаялық салып ораудан бастайды. Кейінірек анасына үйде өткізіп тұратын емдік дене шынықтыру жаттығуларын үйретеді. Емдік гимнастика мен буынды сылап сипау жақсы нәтиже береді.**

# Емдік жаттығулар:

1-жаттығу - шалқасынан жатқан сәбидің аяқтарын тізесі мен ұршық буындарынан бүгіп, екі жаққа аса қатты күш түсірместен тізелерін жаялық төселген столға тигенше талтайтып, содан соң аяқтарын жазады.

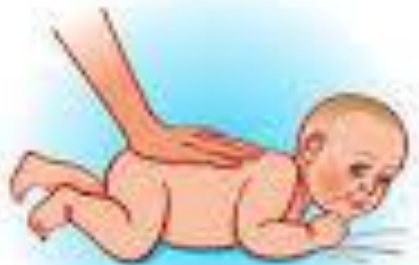

2- жаттығу- тізесі мен ұршық буыны бүгілген сәбидің аяқтарын сәл талтайтыңқырап, ортан жіліктің ұршығын жамбас ойығына итеріңкіреп тұрып оң аяғын одан соң сол аяғын айналдырады. Әрбір аяққа 40-50 рет айналмалы қозғалыстар жасаған дұрыс. Күніне 3-4 сеанс өткізілу қажет.



3-жаттығу – нәрестені етбетімен жатқызып, аяқтарын тізе, ұршық буынынан бүгіп, «бақа» тәрізді күйге келтіріп жатқызады да, бөксесінен сәл басыңқырап, жоғарыдан төмен қарай екі алақанмен сылап- сипайды.

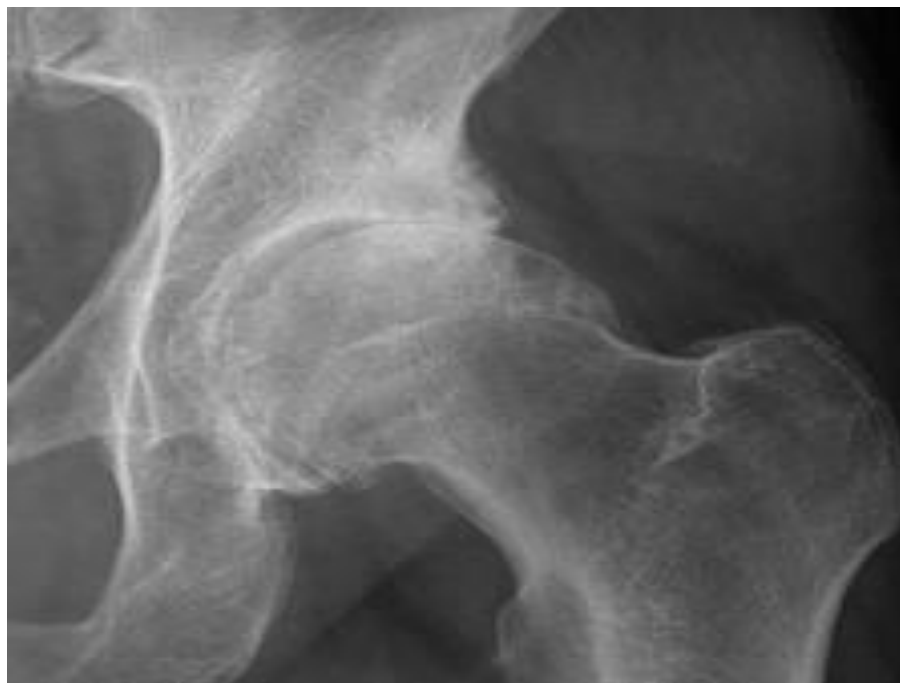
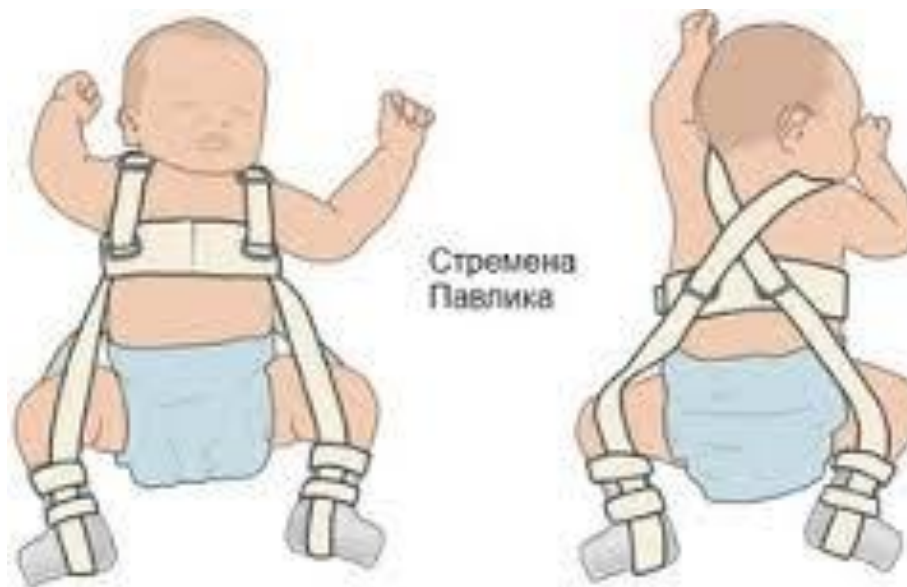

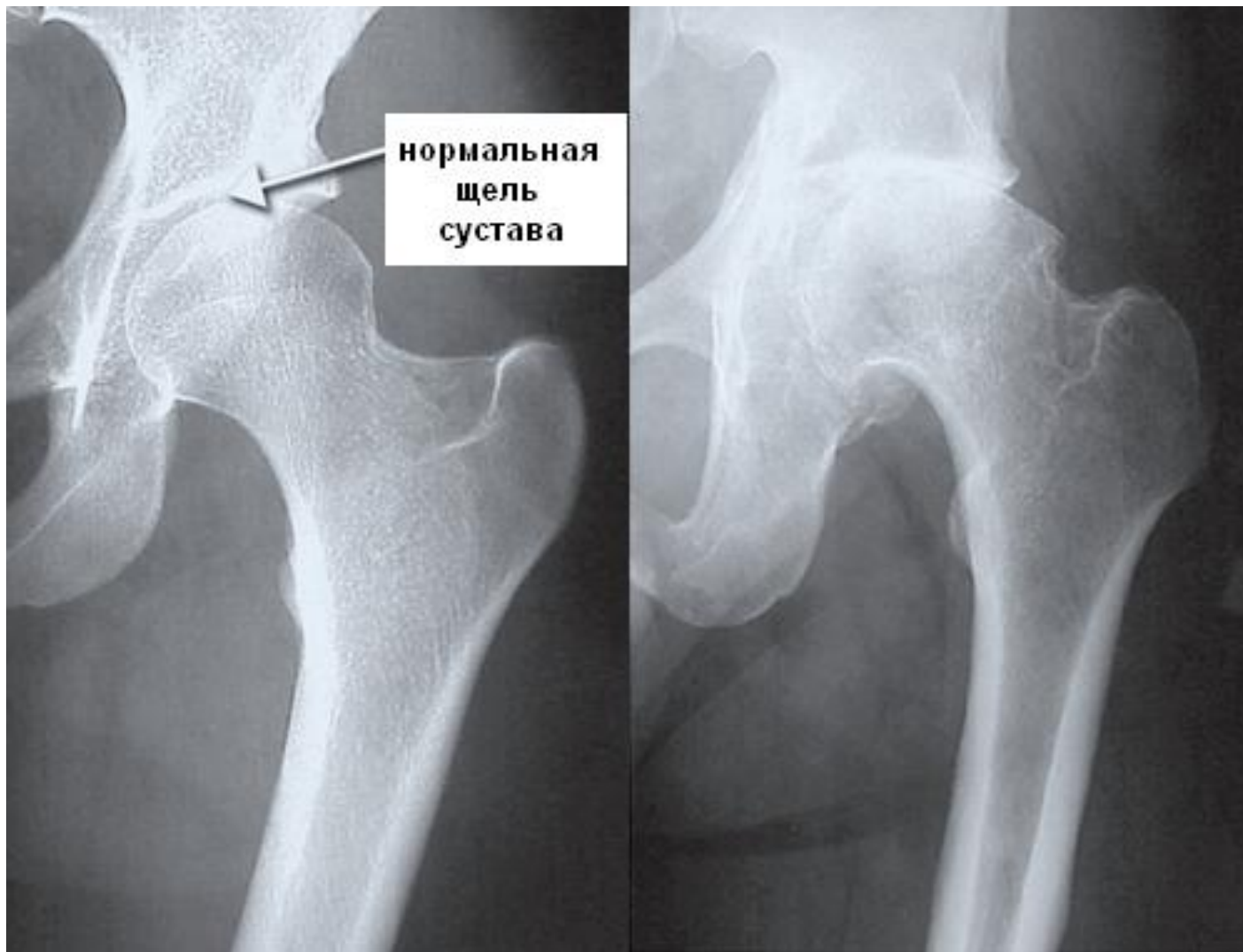


**МЕДИЦИНСКИЙ  
СПРАВОЧНИК**  
НА КАЖДЫЙ ДЕНЬ  
[kiberlekar.ru](http://kiberlekar.ru)



Аяқтары талтайған жағдайда болуы керек. Екі айлығынан бастап Фрейк жастығын, Павлик үзенгісін қолданады. Оларды 3-6 айға дейін пайдалану керек. Емдеудің нәтижесін білу үшін бақылау рентгенографиялары түсіріледі





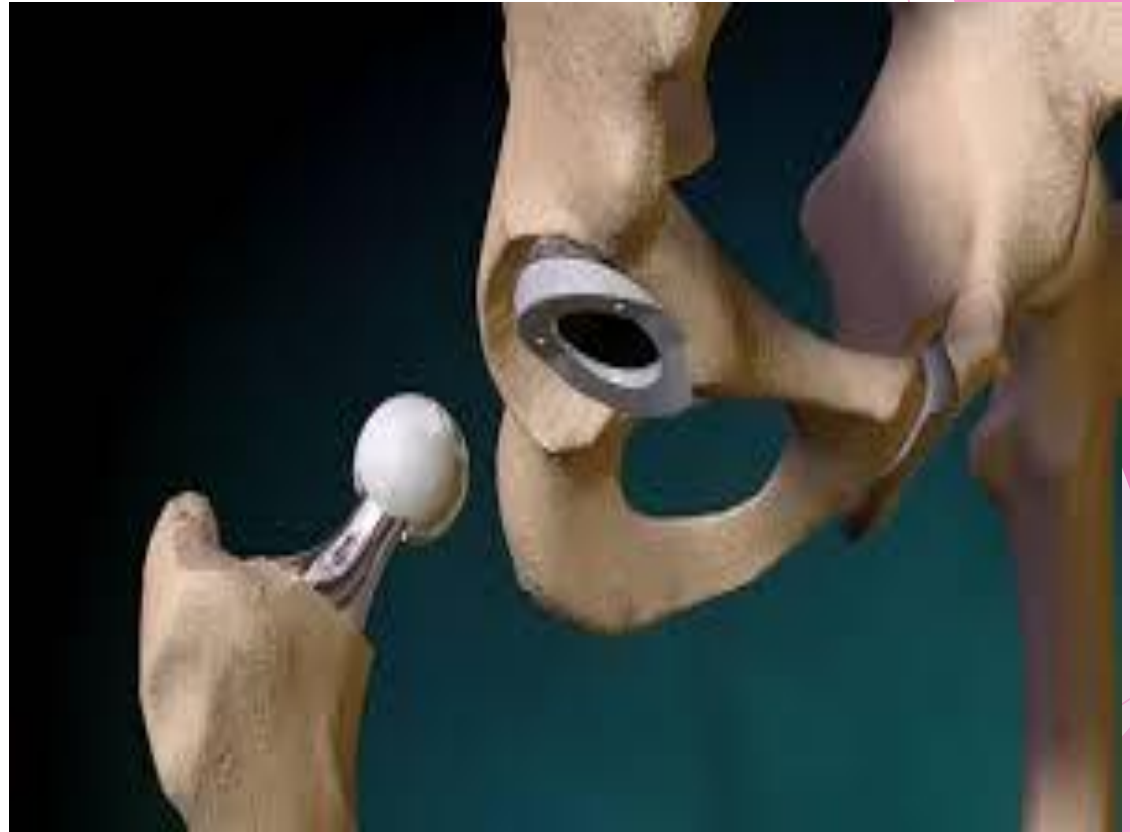

Емдеу баланың 5-6 айлығынан басталған жағдайда аяқтарына Виленскийдің жақтауларын кигізеді. Оның санға кигізетін түрі тиімді. Қазіргі таңда ЦИТО, Волков жақтаулары, «КСЮША» атты талтайатын жақтау мен үзеңгі қолдануда. Рентгендік сурет 3 айда 1 рет өткізіліп тұрады.

Егер өткізілген емдік шаралар нәтиже бермесе, бөксе, жамбас бұлшық еттерінің тартылуы күшті болғанда, 6-8 айдан асқан сәбилерде



Консервативті емдеу шаралары арқылы ұршық буынын орнына келтіре алмаған жағдайда, 1.5-2 жастан асқанда



# Қорытынды

Сәбилер емдеу аяқталғаннан кейін дәрігердің бақылауында болуы керек және жылына бір рет клиникалық және рентгенологиялық тексерулерден өтіп тұруы қажет. Іштен туа пайда болатын ұршық буынының шығуы мен дисплазиясына күмәнданғанда, ерте анықтап, емдеуді ерте бастаған жағдайда оң нәтиже береді

# Пайдаланылған әдебиеттер:

- ▶ «Емханалық балалар хирургиясы» Ормантаев, Қарабеков, Елікбаев.  
Түркістан-2011
- ▶ Интернет көздері