

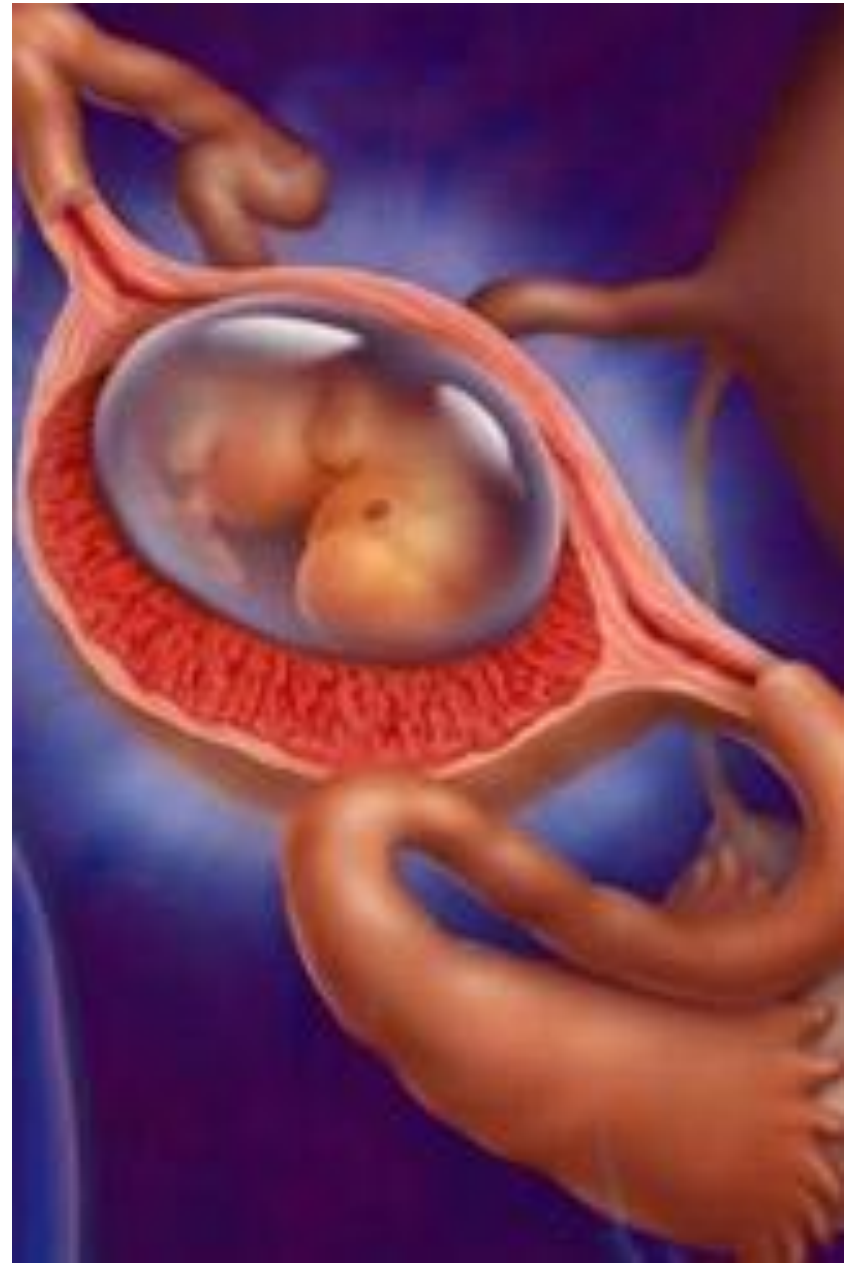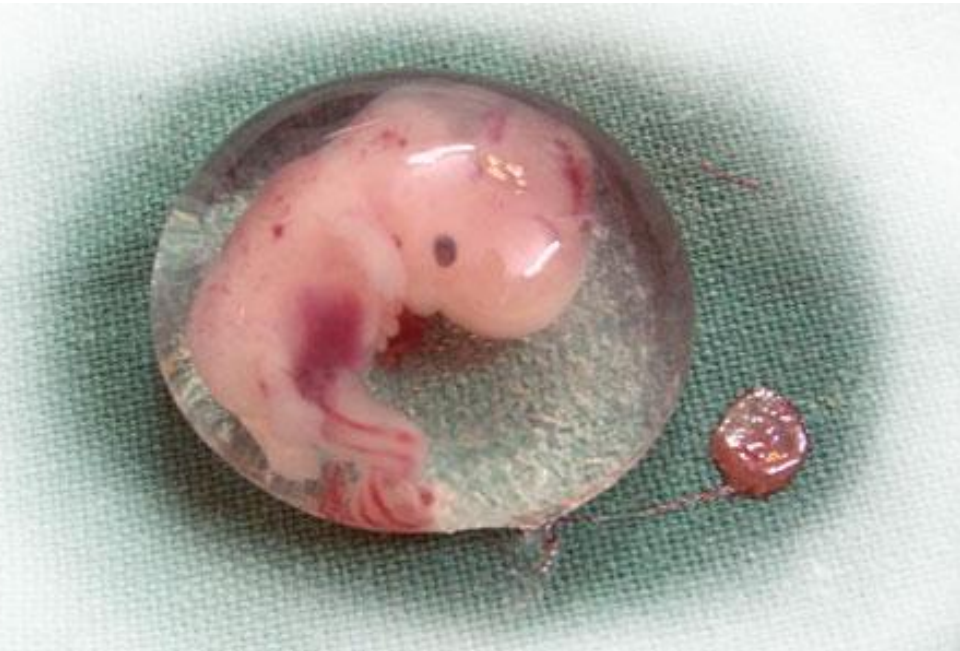В этиологию внематочной беременности значительный вклад вносят ИППП. Люди простирающие половое общение за пределы семьи, или избирающие супруга считающего такое поведение для себя допустимым, зачастую расплачиваются за такие убеждения своими маточными трубами. Многочисленные медицинские средства не могут уберечь от этой напасти. Очень скоро многие из вас станут врачами. Предупреждайте об опасности, защищайте авторитетом врачебного слова вверенных вам пациентов.



Хирург, который попытался бы сделать операцию на сердце, потерял бы всякое уважение своих коллег.
Теодор Бильрот, 1883.

Невозможное – возможно, знаю точно.

Лара Д'Элиа.



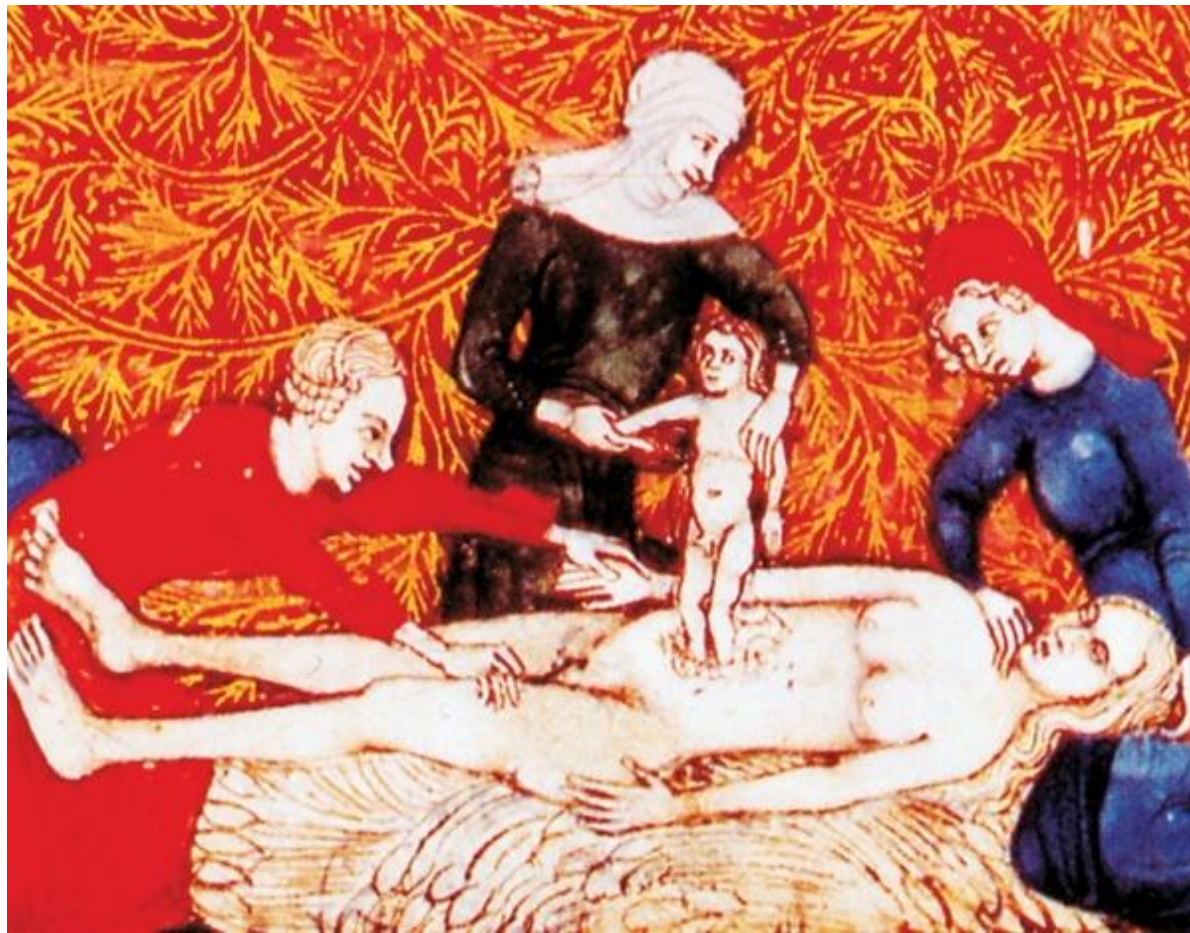ВНЕМАТОЧНАЯ БЕРЕМЕННОСТЬ –
НОВЫЙ ВЗГЛЯД.



Ильдар Хамзин – староста кружка
Акушерства и гинекологии
Педиатрического факультета
2011/2013, докладывал в 2013 о случае
абдоминальной беременности:
родилась здоровая девочка 2990 г.



У Нины Даниловны Водяник в практике был случай абдоминальной беременности с рождением здорового малыша (1973).



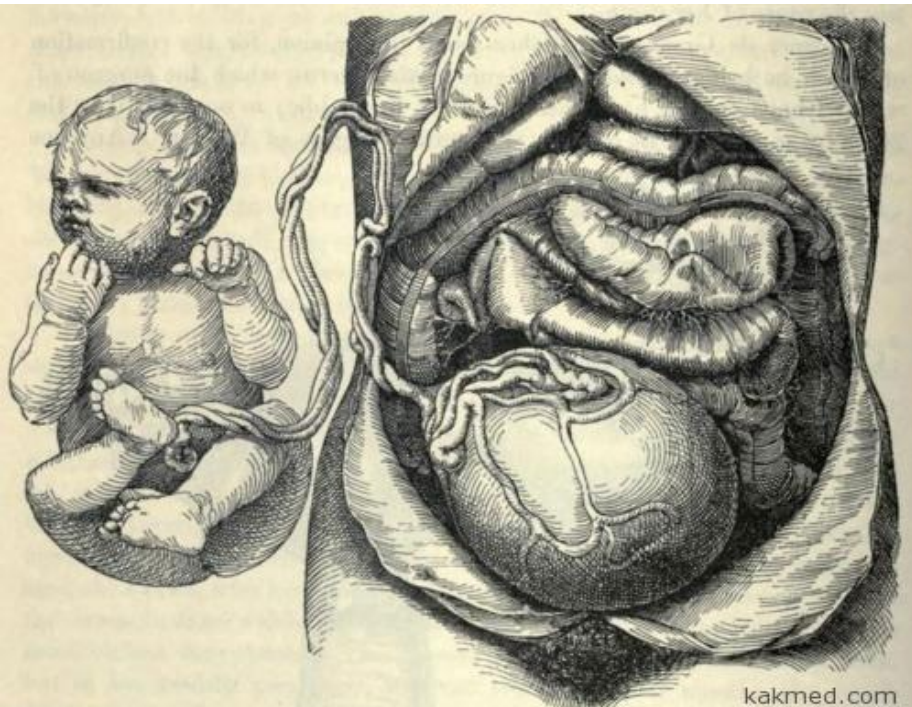
Г.А. Бакшт в книге «Абдоминальное родосечение» (Воронеж, 1934, стр 9) излагая историю кесарева сечения на живых женщинах, упоминает, что «случай, сообщенный Николаем де Фальконисом (1412г), а также производство этой операции мясником Яковом Ниффером (Нуфером) на собственной жене (около 1500г) (ребенок прожил до 75 лет, потом у матери было несколько родов, в т.ч. двойня) являются, по Зибольду, спорными, так как речь могла идти о доношенной внематочной беременности с живыми плодами».

ЯИЧНИКОВАЯ:

- В Австралии успешно завершилась внематочная беременность. 34-летняя Мира Тхангараджи 38 недель беременности плод развивался в яичнике. На последнем сроке стенки яичника были столь тонки, что сквозь них были видны черты лица малышки. Чтобы извлечь ребенка, была проведена операция, длившаяся около двух часов.

Молодая гражданка Танзании с помощью хирургов родила вполне здоровую и жизнеспособную девочку, которая развивалась у 22-летней мамы не в матке, а в брюшной полости.

Внематочные беременности по брюшному типу встречаются довольно редко (одна на 10 тысяч??). В отличие от других типов внематочной беременности, в подобных случаях сохраняются неплохие шансы на рождение живого и здорового младенца.



Кровотечения.

Проф. И.В. Буяльский (1789-1866) описал случай: женщина с внематочной беременностью погибла от кровотечения за 5-6 часов. Современная медицина уверенно решает подобные проблемы даже без использования донорской крови.

При описании родоразрешительных операций иногда отмечали наличие кровяных сгустков в брюшной полости. Представляется целесообразным отслеживать и при необходимости корректировать показатели свертываемости. М.б. возможно остановить кровотечение при лапароскопическом или лапаротомном доступе без прекращения беременности, или с применением препаратов.

- Жительница Кипра, беременность которой подходила к концу, узнала, что один из близнецов не в матке а, внутри живота.

Операция была проведена в Израиле с участием десятков специалистов, продолжалась шесть часов, завершилась успешно. Вес каждого из детей не превышал килограмма. Состояние здоровья детей и матери было вполне удовлетворительным.

Близнецы были отправлены в отделение для недоношенных детей. Согласно заявлению проф. Нари Лаупара, директора отделения акушерства и гинекологии в «Хадасе», случай, подобный вышеописанному, был упомянут в медицинской литературе только один раз.

«Донская Правда» № 15/282 16 апреля 1999:

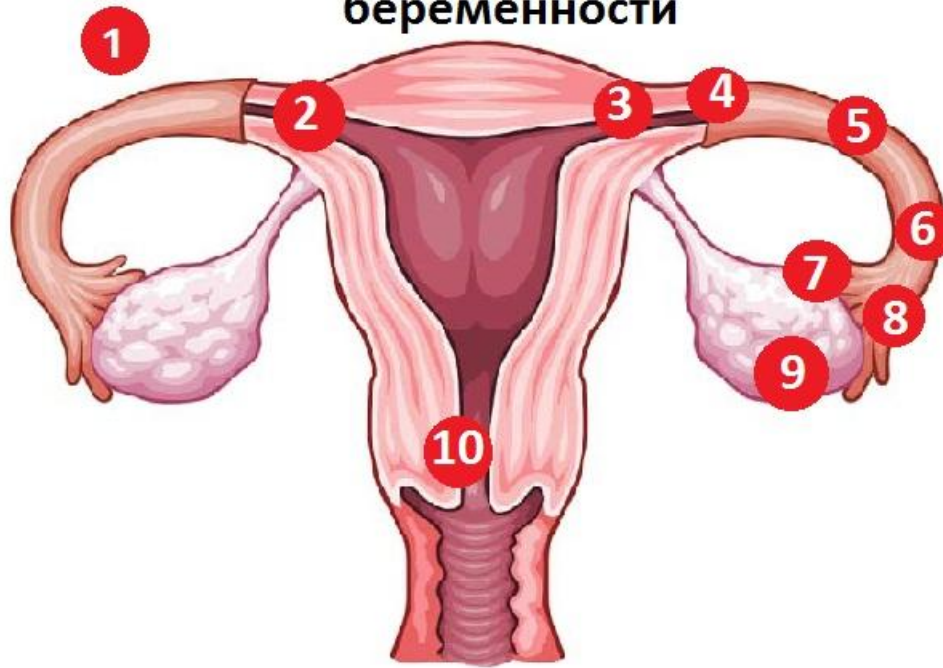В роддом с острыми болями поступила женщина. Источник болей непонятен. Консилиум с участием зав. роддомом Сергей Эстрин, зав. ЖК №1 Светлана Жукова и зав. наблюдением отделением Зарема Аликова, установили; плод развивается в брюшной полости! За последние 25 лет в России доношенная брюшная беременность зарегистрирована лишь однажды, второй случай - у нас в городе. Сергей Эстрин объяснил: такая беременность почти во всех случаях заканчивается смертью матери и ребенка. Как правило, женщина умирает от внутреннего кровотечения, поскольку развивающийся в неположенном месте плод поражает жизненно важные органы. В нашем случае женщине повезло, а врачам удалось совершить почти невозможное. 1,5 часа длилась операция, которую делали люди, в чьей медицинской практике никогда не было подобного, но благодаря высокому профессионализму, предельной сосредоточенности врачей и слаженным, точным действиям всего медперсонала, участвовавшего в операции, 29-летняя мать и 28-недельная дочь были спасены. Через 9 дней пациентка была выписана домой, ребенок - в детское реанимационное отделение для дальнейшего выхаживания. Врачи уверены - девочка будет жить!

В Фениксе (штат Аризона, США) у 27 летней женщины обнаружилось расположение плода снаружи матки. Удивительным образом беременность сохранилась до 18 недель. Ники Сото сообщили о большом риске, которому подвергается она и ее ребенок, она наотрез отказалась от аборта, настояла на том, чтобы оставить младенца и положиться на волю Бога. Первая беременность прошла без осложнений. Более двух месяцев женщина пролежала на сохранении, на 32-й неделе проведено нетрадиционное кесарево сечение, были готовы к самому худшему исходу, всё обошлось: родился абсолютно здоровый ребенок, хотя вес составил менее 1,5 кг. Врачи обычно эктопическую беременность искусственно прерывают до 12-й недели. «Прикрытая» слоем тончайших мышц плацента располагалась снаружи матки, матка снабжала ребёнка питательными веществами и кислородом.

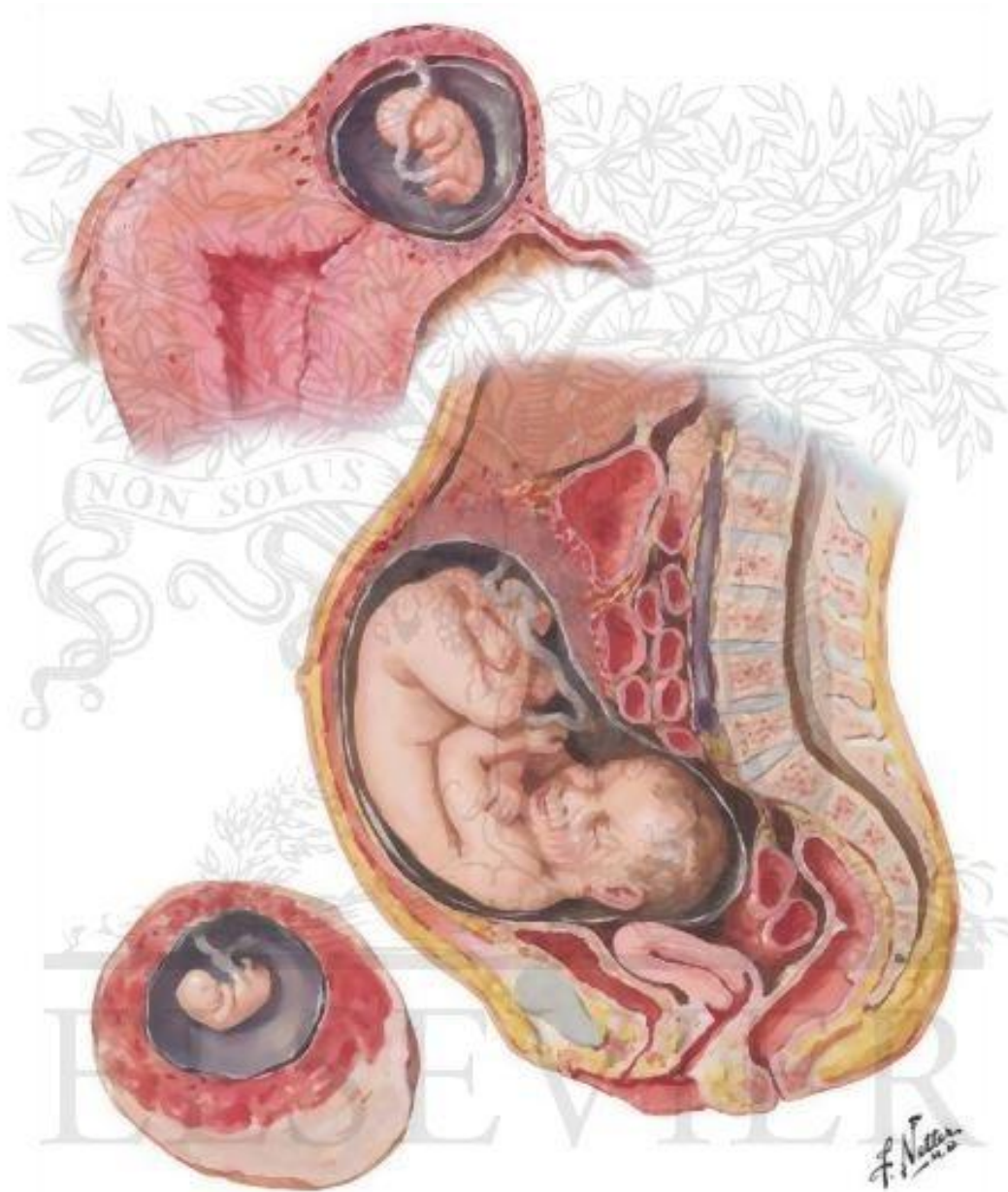
Мальчика назвали Азелан Круз Перфекто Сото.

При внематочной беременности бывает родовая
деятельность со схватками –
вероятно подходящее время для родоразрешения.

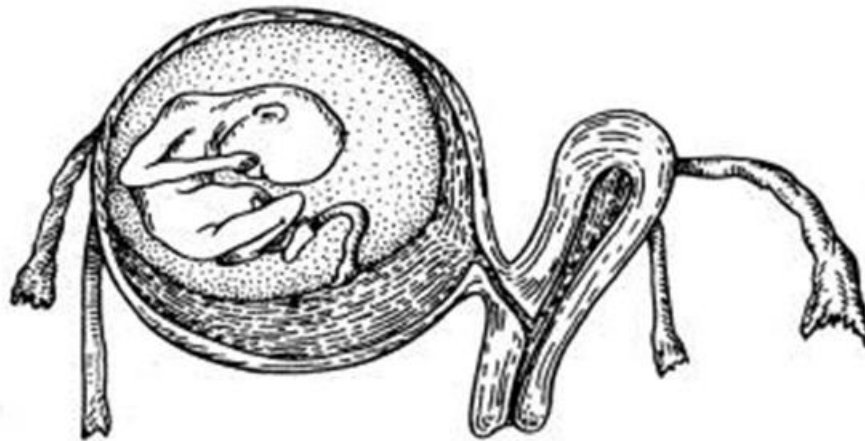
Места локализации внематочной беременности



- 1 - Брюшная (1,4%)
- 2 - Маточный рог (0,6%)
- 3 - Интерстициальная (1,2%)
- 4 - Трубная в проксимальной трети (12,1%)
- 5 - Трубная в средней трети (37,5%)
- 6 - Трубная в дистальной трети (40,5%)
- 7 - Фимбриально-яичниковая (1,5%)
- 8 - Фимбриальная (4,6%)
- 9 - Яичниковая (0,2%)
- 10 - Шеечная (0,2%).



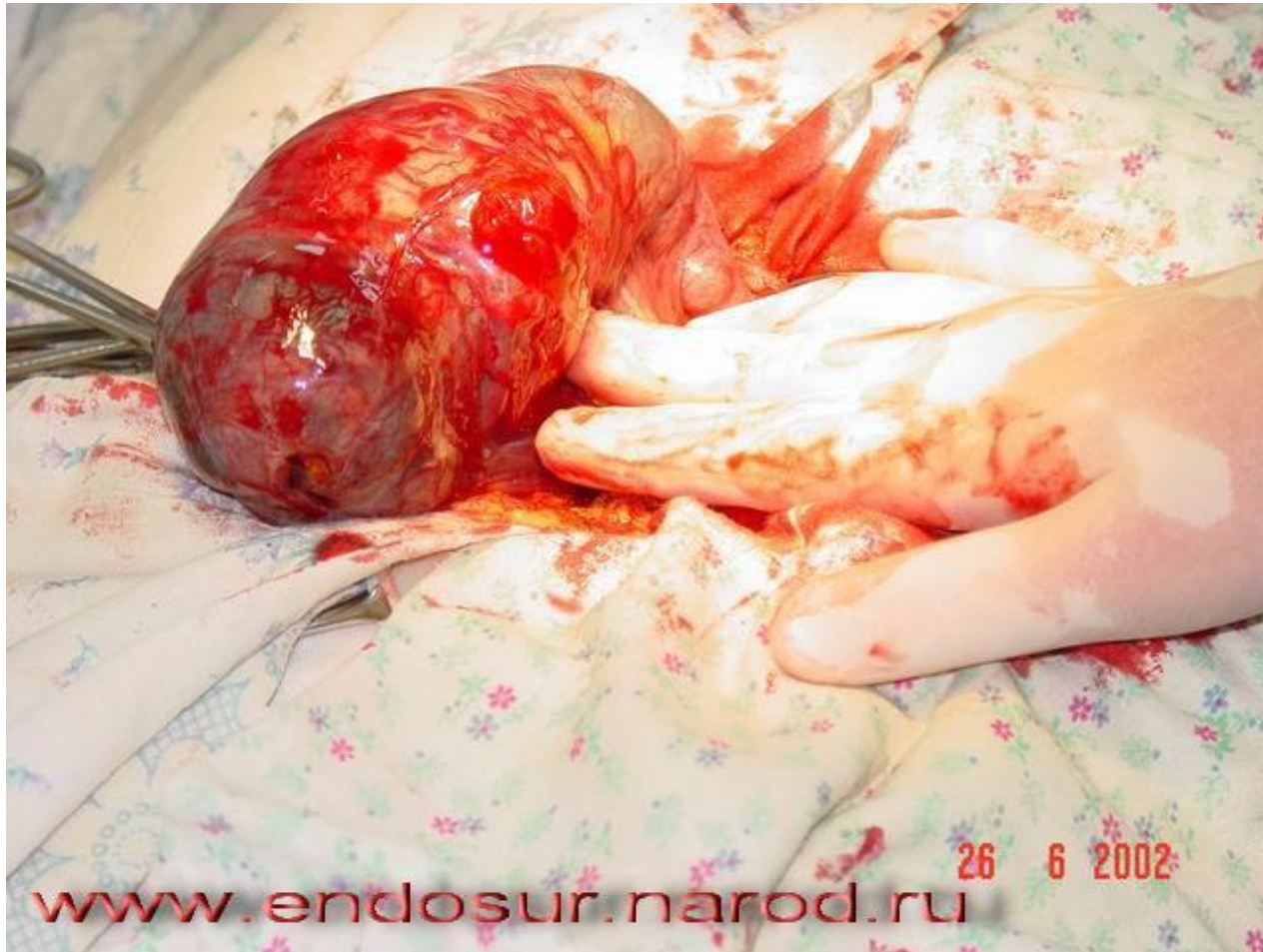Редкие формы внематочной беременности:
яичниковая,
в рудиментарном роге матки (рис.),
межсвязочная,
брюшная (первичная и вторичная) – в 1% случаев,
многоплодная беременность: одно плодное яйцо развивается
в матке, второе вне (чаще всего в трубе) встречается
с частотой 0,02%.



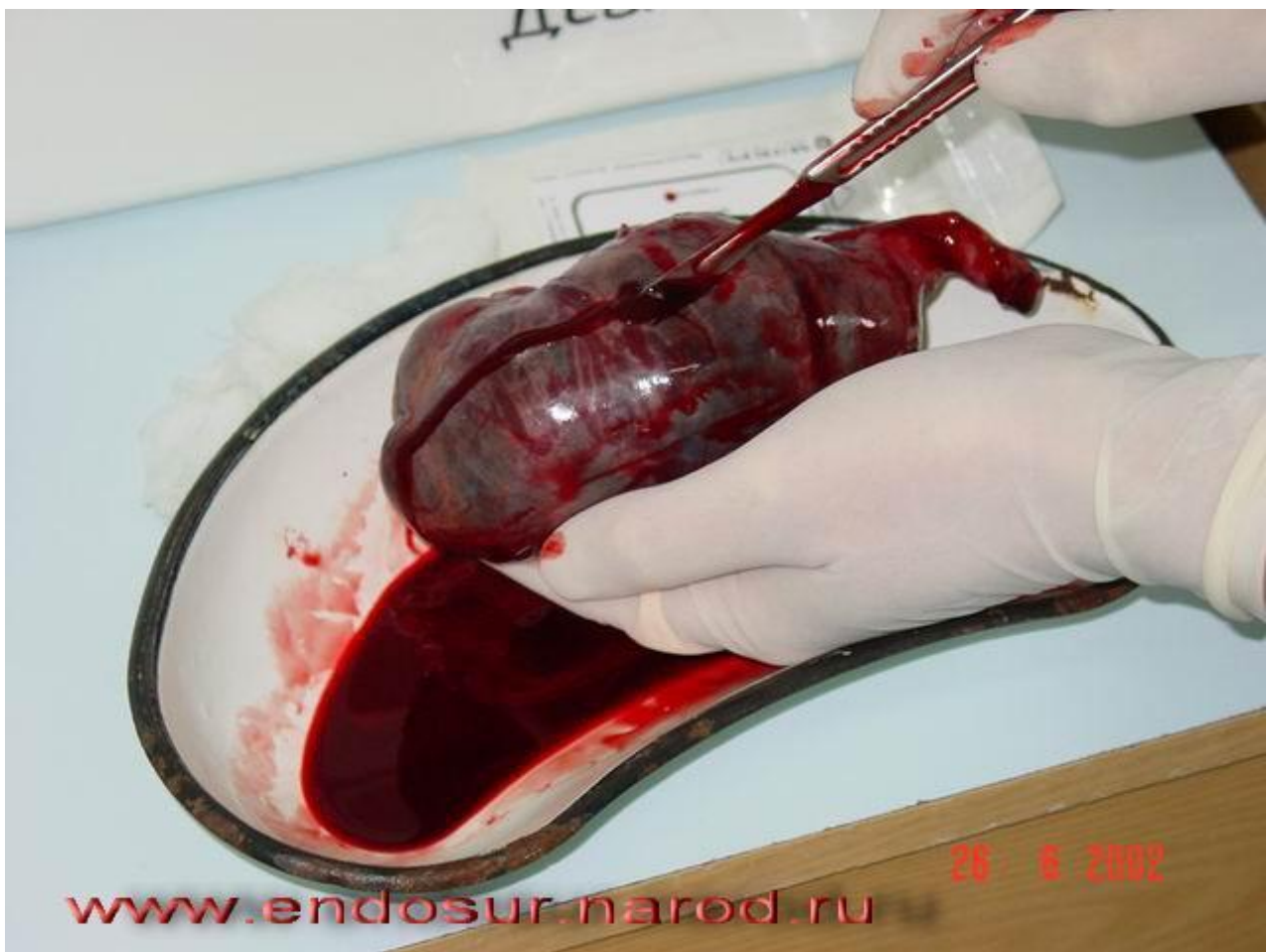Из вышеизложенного следует:
на трубную приходится 90,1%
внематочных беременностей.

Возможно ли развитие ребенка в трубе?

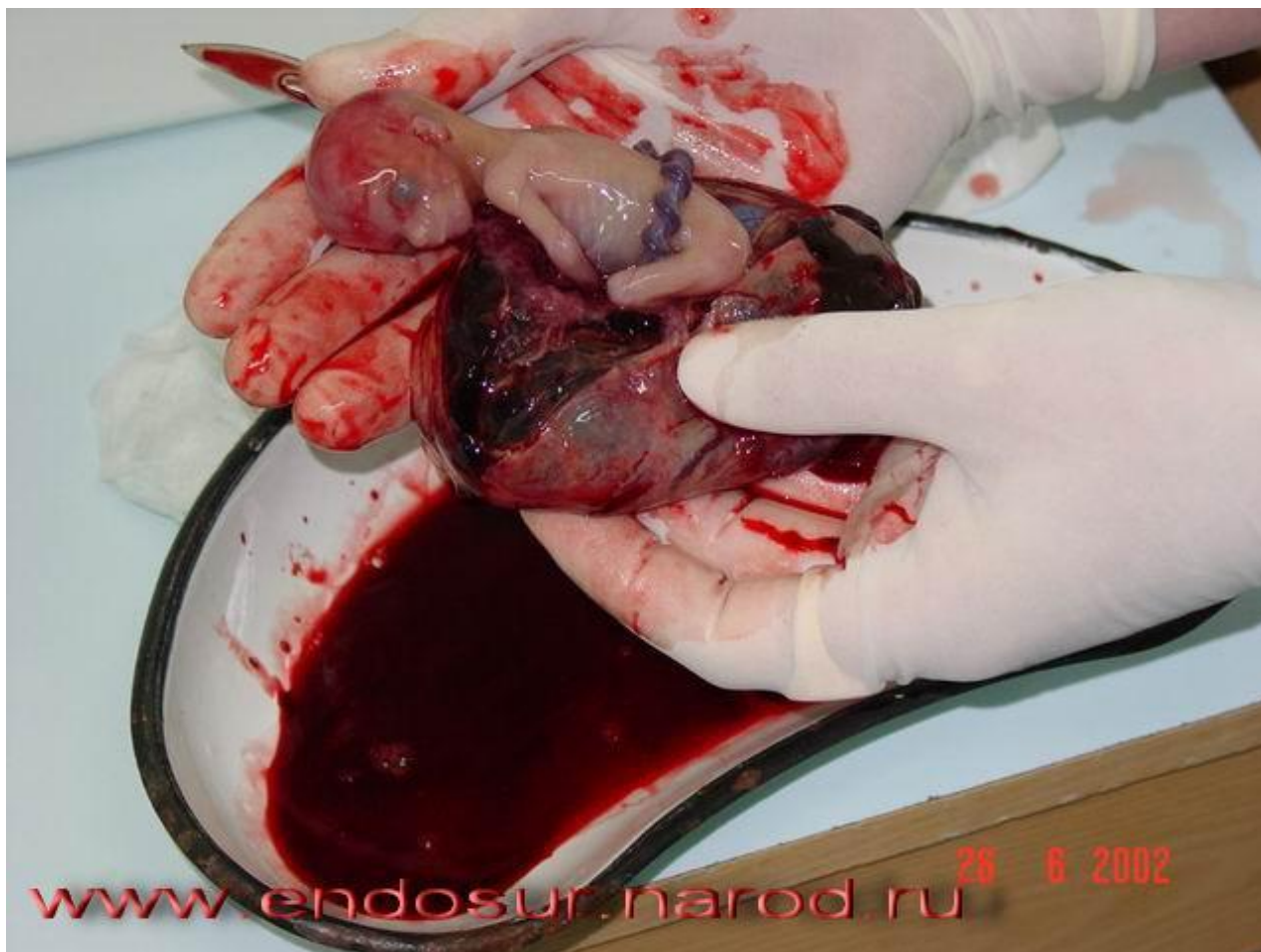длина ее составляет 10-12 см, просвет от 2 до 4 мм



Трубная беременность в сроке 19 недель
Признаков разрыва не видно.



www.endosur.narod.ru



www.endosur.narod.ru 26 6 2002

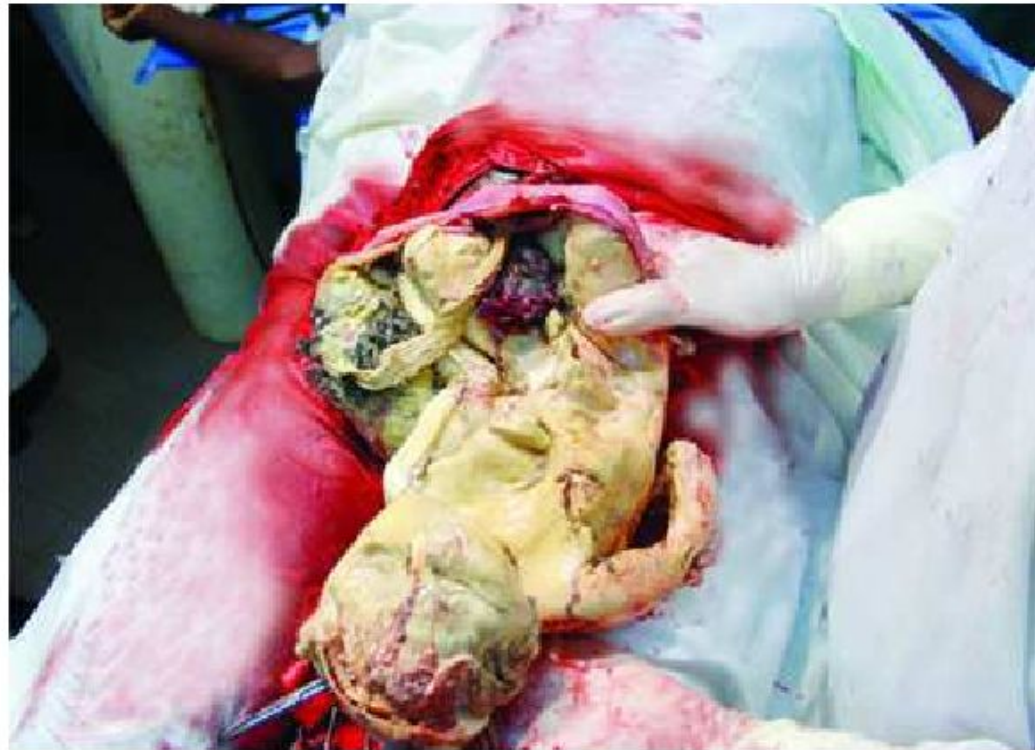

Fig. 4.2. Retained term tubal pregnancy

5. References

Abdominal Pregnancy – References

- [1] Roberts RV, Dickinson JE, Leung Y, et al. Advanced abdominal pregnancy: still an occurrence in modern medicine. Austral New Zealand J Obstet Gynaecol. 2005; 45: 518-521.
- [2] Varma R, Mascrenhas L, James D. Successful outcome of advanced abdominal pregnancy with exclusive omental insertion. Ultrasound Obstet Gynecol 2003; 21:

Плод может развиваться в трубе, может переместиться из трубы в брюшную полость или матку.

Предположительно это может быть обусловлено особенностями тканей, гормональным фоном, какими-то еще причинами.



- Михаил Сергеевич Малиновский. (1880-1976). академик, Герой Соцтруда. В 1908 выполнил работу монографического характера о внематочной беременности поздних сроков при жизнеспособном плоде. Межсвязочная беременность может быть первичной (плодное яйцо остается внутри первичного плодного мешка) или вторичной (плодное яйцо развивается между листками широкой связки после разрыва стенки трубы).

По статистике М.С. Малиновского, из 23 случаев внематочной беременности 11 приходятся на межсвязочную ее форму (первичную и вторичную). *Вероятно, можно рассекать стенку трубы.*

КЪ УЧЕНІЮ
О ВНѢМАТОЧНОЙ БЕРЕМЕННОСТИ

Симптомы, исходы и леченіе внѣматочной беременности.

ДИССЕРТАЦІЯ

на степень доктора медицины

ЛЕКАРЯ

КАЗИМИРА ЗМИГРОДСКАГО.

Изъ акушерско-гинекологической клиники Проф. К. Ф. Славянскаго.



22219-0

С.-ПЕТЕРБУРГЪ

Типография и Хромолитография А. Траншеля, Стремянная, № 12.

1886.

- Более 100 лет назад М.С. Малиновский проанализировал несколько сот случаев рождения внематочно развившихся жизнеспособных детей. Некоторые выводы:
 - Выжидательный способ при прогрессирующей внематочной беременности не представляет особенных опасностей для матери: во всяком случае опасности эти обычно сильно преувеличены.
 - 38-я неделя внутриматочной беременности является наиболее благоприятным, в интересах плода и матери, моментом для прерывания ее посредством чревосечения.
- Интралигаментарное развитие плодовместилища (первичного и вторичного – после разрыва первичного плодного мешка в широкую связку), является самой благоприятной для плода формой трубной внематочной беременности.

915 060 42 55



**Международная Пироговская
научная медицинская конференция
студентов и молодых ученых**

117997, г.Москва, Островитянова, д.1

E-mail: pirogovka@rsmu.ru

British Journal of Obstetrics and Gynecology

Случай о доношенной брюшной
беременности. Плаценту оставили
в брюшной полости и спустя какое-то время
произошла самопроизвольная резорбция.

Левченко Роберт Георгиевич. Москва.
Акушерство и гинекология. №5, 14.12.2004,
19:58

По мнению В.И. Ельцова-Стрелкова,
плаценту при брюшной беременности,
если она локализуется на сосудах
брыжейки, или других жизненно важных
органов удалять не следует.

В послеоперационном периоде
назначается метотрексат (как при
трофобластических заболеваниях)
и спустя некоторое время наблюдается
резорбция.



Думаю, внематочную беременность поздних сроков можно поставить в ряд со случаями беременностей при которых показано чревосечение (предлежание плаценты и др.)

Представляется интересным собрать материал для выяснения причин, почему в каких-то случаях внематочная беременность самопроизвольно прекращается, в каких-то продолжается.