

Стриктурь желчевыводящих путей.

Причины:

- травматические;
- воспалительные;
- опухолевые.

Классификация:

В зависимости от локализации выделяют следующие виды заболевания:

- долевые;
- общий печеночный;
- общий желчевыводящий проток.

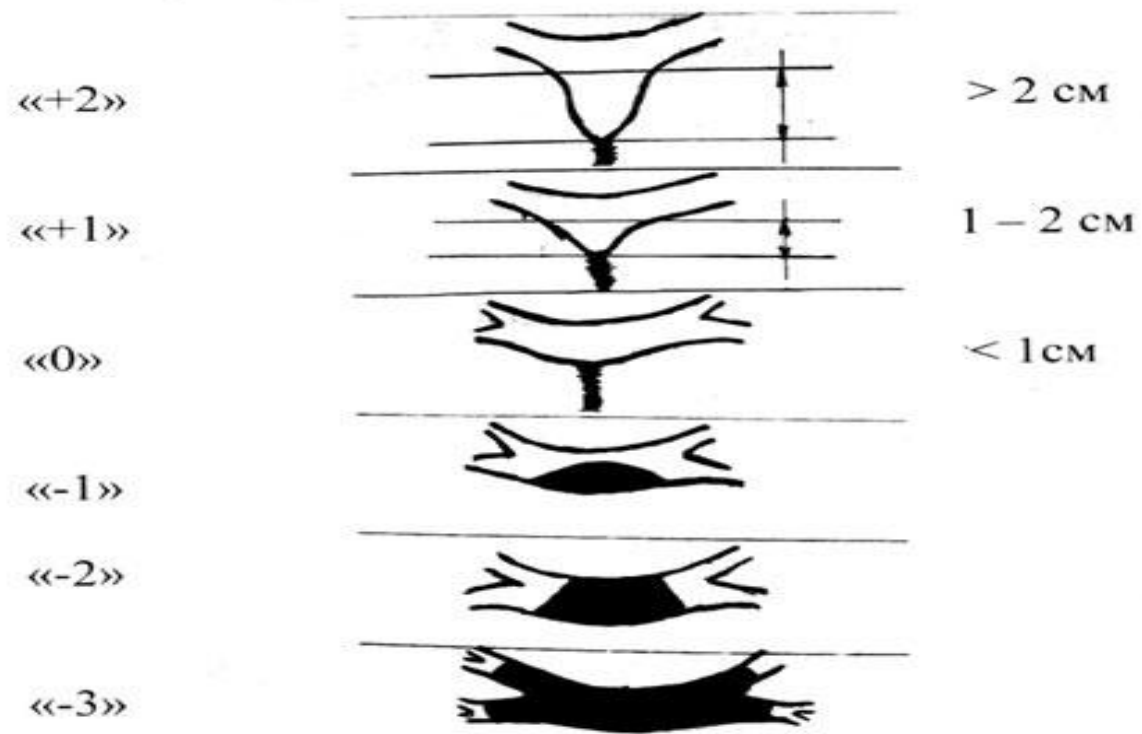
По тяжести и степени проходимости течения болезни выделяют:

- полная стриктура;
- частичная стриктура.

Согласно другой классификации данное заболевание бывает:

- ятрогенным – механическая причина развития;
- опухолевые;
- травматические – образуются вследствие интраоперационных повреждений желчевыводящих путей, которые возникают при проведении холецистэктомии.

Тип стриктуры



Симптомы:

*

развивается боль с правой стороны живота;

* боль постоянна и тупа;

* дискомфорт и ощущение тяжести в животе;

* повышенная температура тела;

* желтуха;

* лихорадка;

* общая слабость;

* головокружение;

* истечение желчи;

* рвота, тошнота, метеоризм, анорексия;

* кишечная непроходимость (иногда);

* желчный перитонит;

* возможно развитие подпеченочного абсцесса;

* обесцвечивание кала;

* моча становится темной;

* развивается зуд кожи.

Осложнения:

/билиарный вторичный цирроз печени

/гипертензия портальная

/сепсис

/абсцессы в брюшной полости

/кишечные и желудочные кровотечения

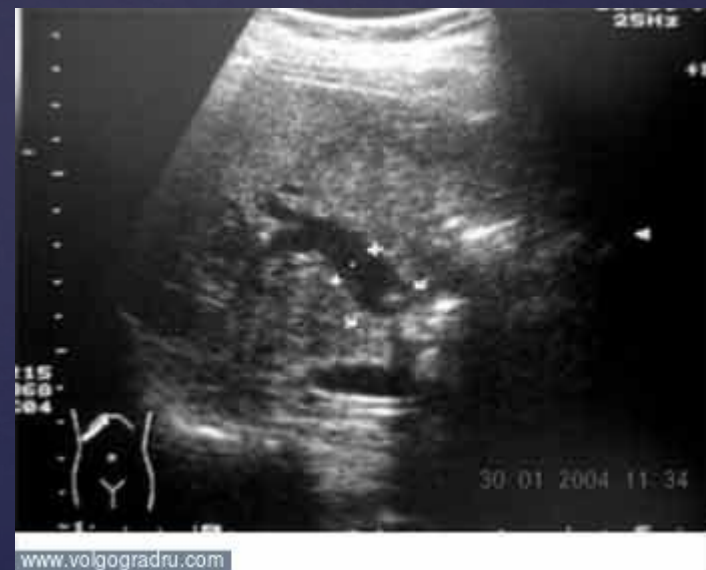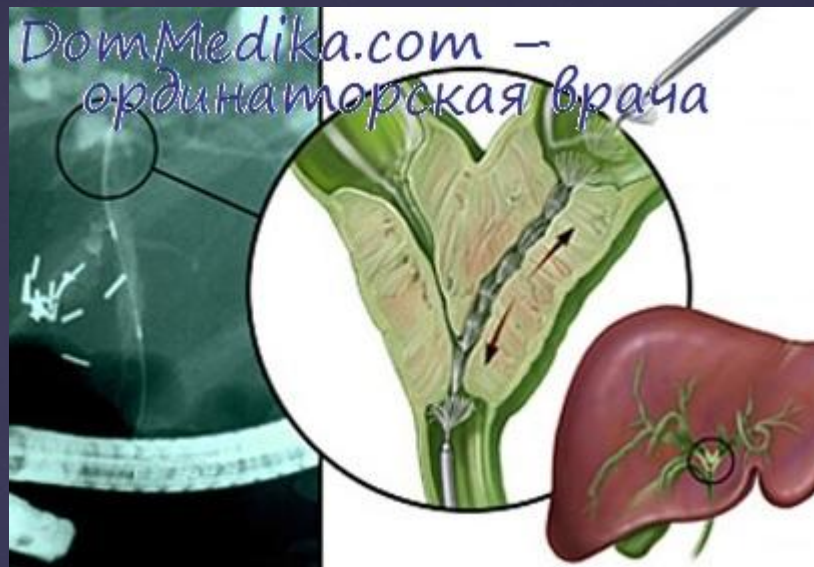/печеночная недостаточность

/внутренние и внешние желчные свищи

/гепатит

Диагностика:

- +биохимический анализ крови;
- +биохимические пробы печени (не уровень трансаминаз, билирубина и активности щелочной фосфатазы);
- +ультразвуковое исследование;
- +сцинтиграфия гепатобилиарной системы;
- +магнитно-резонансная томография;
- +чрескожная и чреспеченочная холангиографии;
- +дуоденография релаксационная;
- +холангиопанкреатография ретроградная;
- +магнитно-резонансная панкреатохолангиография;



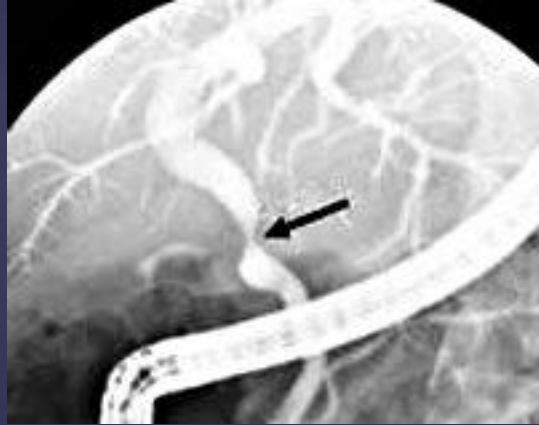

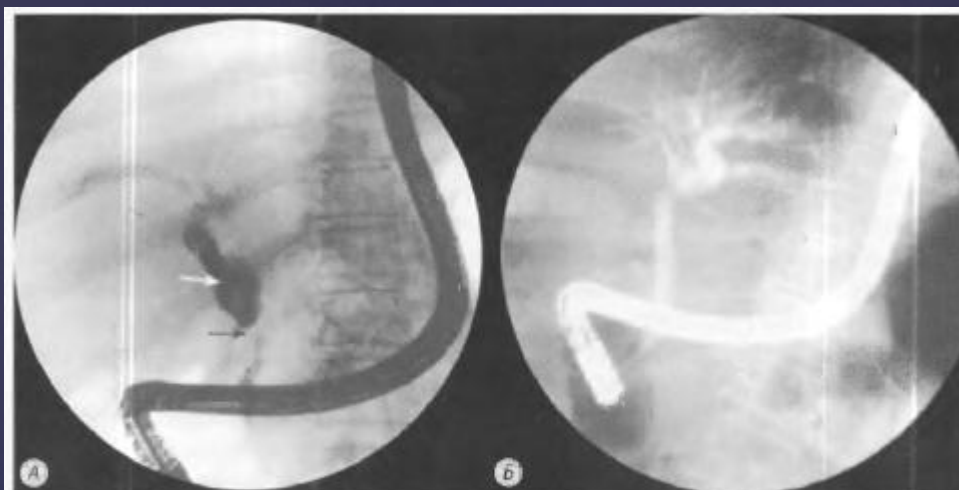


Рис. 20.1. Эндоскопическая ретроградная холангиопанкреатикография.

А — стеноз общего желчного протока; в проксимальной части он резко расширен (белая стрелка), в средней части сужен (черная стрелка); Б — после 3 мес. противотуберкулезной терапии [13]

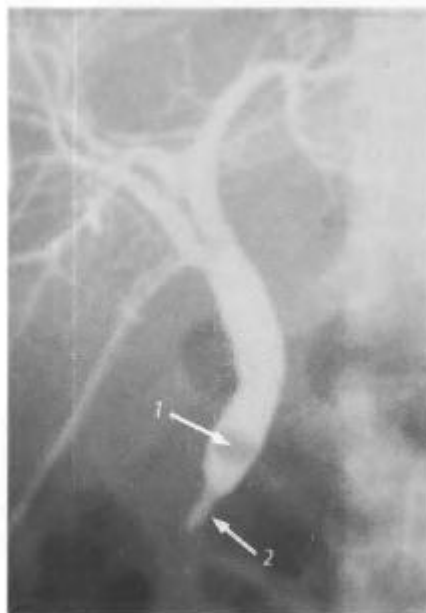

Рис. 20.3. Холангиография. Стриктура терминального отдела общего желчного протока (2); внутри- и внепеченочные желчные протоки диффузно расширены, в терминальном отделе холедоха одиночный конкремент (1); желчный пузырь удален

