



**“АСТАНА МЕДИЦИНА
УНИВЕРСИТЕТІ”**

Феохромоцитома емдеу әдісі

**Орындаған : Асан Ә. Ү.
Топ: 412 ЖМ
Тексерген: Абай Г.А.**

ЖОСПАР

Кіріспе

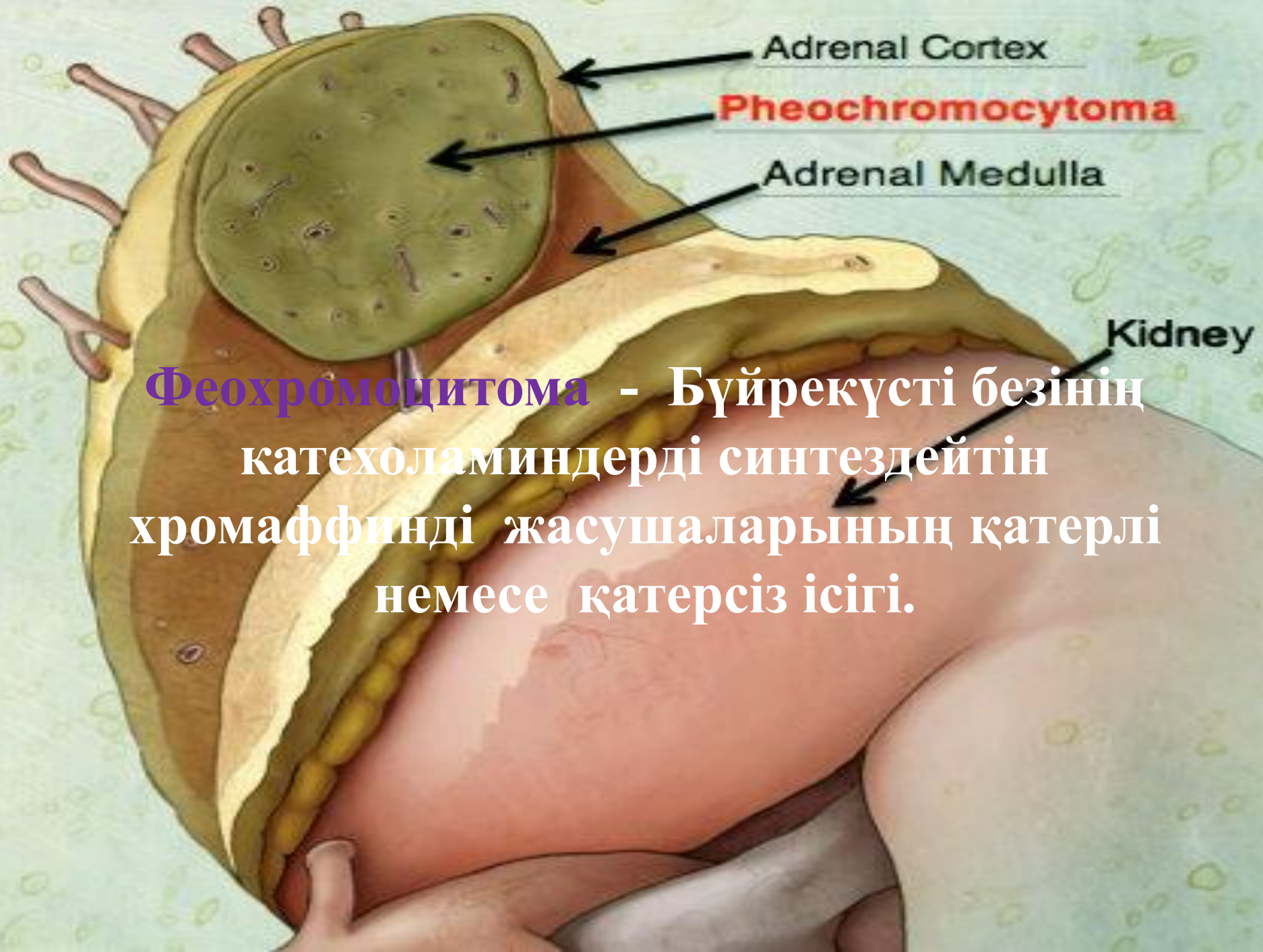Феохромоцитома дегеніміз не?

Негізгі бөлім

Негізгі емдеу әдісі

Қорытынды

Пайдаланылған әдебиеттер



Adrenal Cortex

Pheochromocytoma

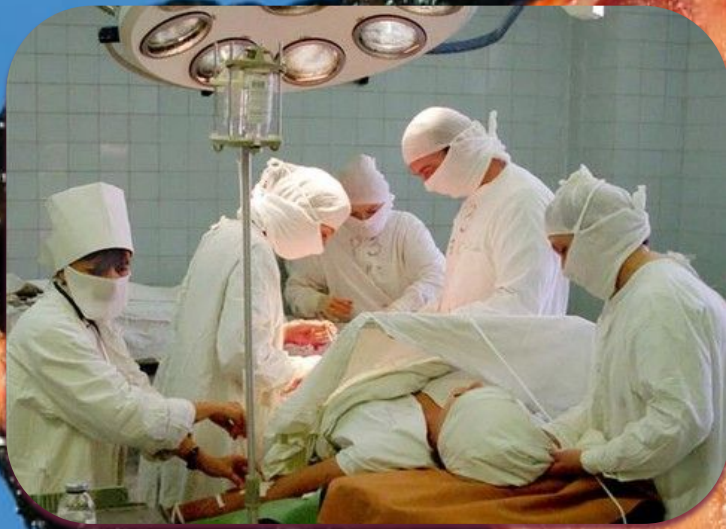Adrenal Medulla

Kidney

Феохромоцитома - Бүйрекүсті безінің катехоламиндерді синтездейтін хромаффинді жасушаларының қатерлі немесе қатерсіз ісігі.

Негізгі емдеу әдісі


• Хирургиялық жол



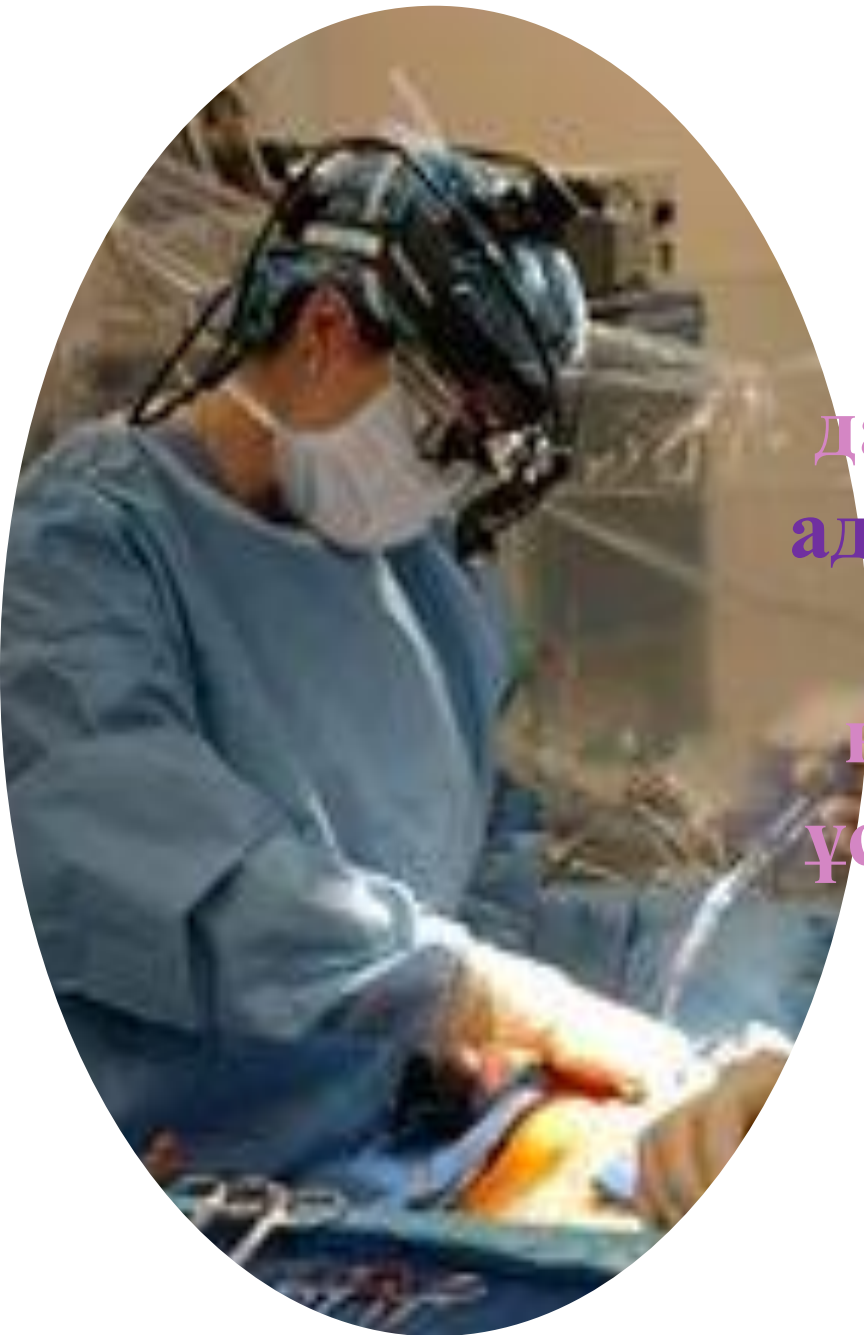• Медикаментозды ем



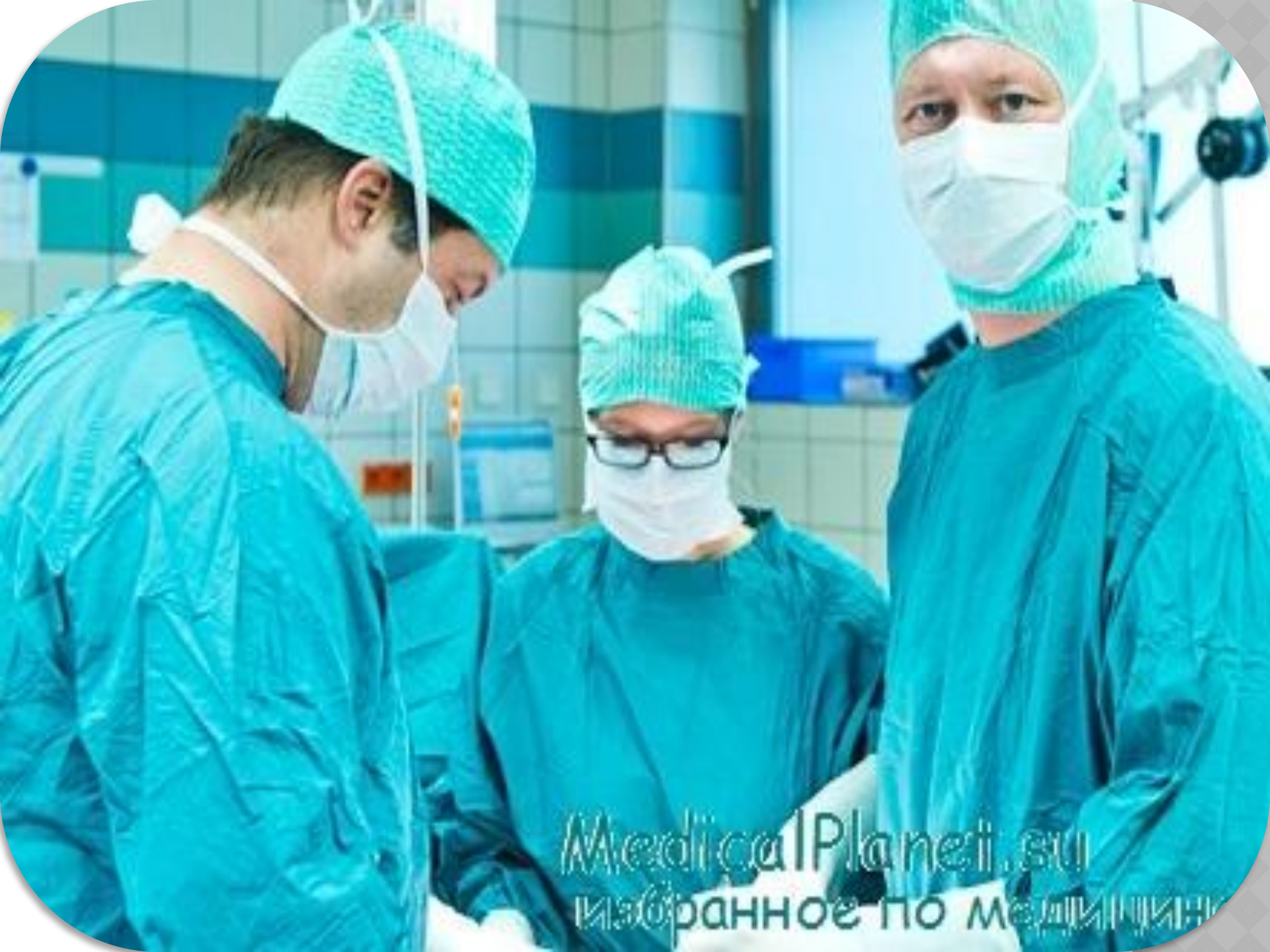ЕМДЕУ ТАКТИКАСЫ



**Жалпы тактика –
артериалды қан қысымын
тұрақтандыру арқылы
хирургиялық емді бастау.**



Ота алдындағы дайындық ретінде адреноблокаторларды артериалды қан қысымын тұрақты ұстап тұру үшін және ота кезіндегі асқынуларды болдырмау үшін тағайындайды.



MedicalPlanet.ru

избранное по медицине

**ХИРУРГИЯЛЫҚ ЕМ ЖҮРГІЗУДЕН
БҰРЫН ОТА АЛДЫНДА НАУҚАСТЫҢ
ЖАСЫ, ЖҮРЕК – ҚАНТАМЫРЛАР
ЖҮЙЕСІНІҢ АУРУЛАРЫ БАР –
ЖОҚТЫҒЫН АНЫҚТАЙМЫЗ, ЕГЕР
ЖАСЫ ҮЛКЕН ҚАРТ АДАМДАР ЖӘНЕ
ЖҮРЕК – ҚАНТАМЫРЛАР ЖҮЙЕСІНІҢ
АУРУЛАРЫМЕН АУЫРАТЫН БОЛСА
СУОН – ГАНЦ КАТЕТРІН ҚОЛДАНУ
ҚАЖЕТ БОЛАДЫ.**

БҮЙРЕКҮСТІ БЕЗІНІҢ ІСІГІН ХИРУРГИЯЛЫҚ ЖОЛМЕН АЛЫП ТАСТАУ



Феохромоцитоманы емдеудің негізгі әдісі хирургиялық ота жасау әдісі болып табылады. Дәрілік препараттар осындай араласуларға дайындық ретінде жүргізіледі. Дайындық алты апта бойы жүргізіледі. Ота алды дайындыққа ең жиі пайдаланылатын альфа-блокатор Феноксипензамин (20 мг ішке әр 8 сағат сайын) Жоғары эффе́ктивті ұзақ әсерлі және таңдамалы альфа – 1 адреноблокатор Доксазозин (1-16 мг ішке әр 12-24 сағат сайын) болып табылады. Ота жасау кезінде де қан қысымын тұрақтандыру үшін және қысым жоғарылату үшін немесе қысым төмендету үшін дәрілік препараттар қажет. Қан қысымын төмендету үшін нитропурсид натрия және фентоламин қолданылады.

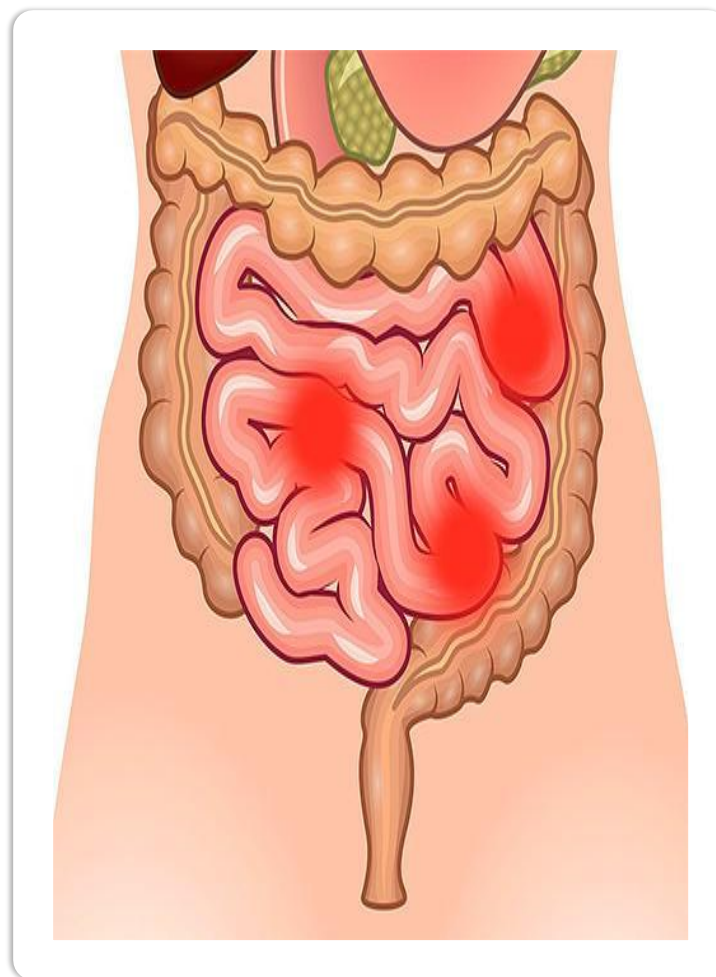

○ Кейде ота жасау барысында ісік тіндері зақымданып катехоламиндер қанға түсу қаупі бар. Жаксы дайындалған пациенттер мұндай асқынуларға кезікпейді. Ісік препаратарын ота жасаудан кейін микроскоп астында гистологтар бақылауымен тексереді. Жалғыз қатерсіз ісік 50-70% жағдайларда кездеседі. Мұндай жағдайда болжамы қолайлы. Феохромоцитома қайталама 10-15% науқастарда кездесуі мүмкін. 10% науқастарда феохромоцитоманың қатерлі түрі кездесуі мүмкін. Бұл жағдай қосымша бақылау мен онкологта емделуді қажет етеді. Ошақтың метастаз беру қаупі 3-14% жағдайда кездеседі. Ошақтың метастаз беру жағдайлары кездеседі. Әдетте метастаз регионарлы лимфа түйіндеріне, бауыр тіндеріне, сүйек, өкпе және бұлшықеттерге беріледі. Қатерлі ісіктің болжамы қолайсыз.

- ◎ **100 науқастың 44 і алғаш диагноз қойылған соң бес жылдан соң қаза табады. Метастаздар жиі жай ұлғая береді және олар отадан бірнеше жылдан кейін нағыз феохромоцитоманың көрінісін бере бастайды. Метастаздарды емдеуде сәулелі және химиотерапияның эффективтілігі төмендеу. Барлығынан бұрын ошақты хирургиялық алып тастау әдісі кең қолданылады.**
- ◎ **Феохромоцитоманы консервативті емдеу әдісі ота жасау мүмкін емес жағдайларда жүргізіледі. Метилтирозинді ұзақ уақыт қолдану асқазан-ішек жолдарының және психикалық процестің тұрақтылығының бұзылуына әкелуі мүмкін.**

ҚОРЫТЫНДЫ

- Феохромоцитома өте сирек кездесетін ауру десекте болады. Он мың тұрғынға шаққанда бір – екі адамда ғана кездесетін бұл аурумен үлкен жаста әйел кісілер және балалық шақта ұл балалар ауырады екен. Соның ішінде жиырма проценті тұқымқуалаушылық жолмен беріледі. Жалпы феохромоцитома гормондық активті ісік ауруы болғандықтан және оның қанға үнемі бөлініп отыратын үлкен дозадағы концентрациясы сәйкесінше осы ауруға тән симптомдарды тудырады. Жоғарыда айтып өткеніміздей бұл аурудың жалғыз нәтижелі емі –хирургиялық жолмен ота жасау.

КОНСЕРВАТИВТІ ЕМНІҢ НӘТИЖЕЛЕРІ



ПАЙДАЛАНЫЛҒАН ӘДЕБИЕТТЕР

- ❖ Патофизиология 2007 ж. Алматы, Әділман Нұрмұхамбетұлы.
- ❖ Интернет желісі:
- ❖ Google
- ❖ Youtube

**Назарларыңызға
рахмет**