

Министерство здравоохранения РФ  
ФГАОУ ВО Первый МГМУ им. И.М. Сеченова  
(Сеченовский Университет)  
Медицинская Весна 2018



**Роль диссеминированных опухолевых клеток в  
костном мозге у пациенток с люминальным типом рака  
молочной железы.**

**Авторы доклада**

Хачатрян Арбак Арманович

Афони́на Мария Алексеевна

Студенты 3 курса, лечебного факультета, Сеченовского Университета

**Научный руководитель**

Старший научный сотрудник, к.м.н., НМИЦ онкологии им Н.Н.Блохина

Рябчиков Денис Анатольевич

# Актуальность работы



Рак молочной железы(РМЖ) занимает **третье** место среди онкологических заболеваний по смертности.

За 2017 год было зарегистрировано более **60.000** случаев заболевания, **20%** из которых с **летальным исходом**. (И.В. Поддубная, И.В. Колядин, 2017)

Многие клиницисты считают, что **диссеминированные опухолевые клетки (ДОК)** являются причиной последующих. (Smirnova O.V. 2015)

# Цель исследования

Определить закономерность появления ДОК в костном мозге у пациенток с люминальным типом РМЖ и выявить взаимосвязь между ДОК и иммунофенотипическими параметрами опухоли и костного мозга (КМ).

# Материалы и методы

## ИССЛЕДОВАНИЯ

- В исследовании использовалось 65 образцов КМ полученных у пациентов во время плановых операций по поводу РМЖ
- Все образцы были подвергнуты стандартным цитологическим методам исследования
- Использовался иммунофлюоресцентный анализ с применением моноклональных антител к цитокератинам САМ 5.2 и KL-1
- Проточная цитометрия Attune с акустической фокусировкой
- Статическая обработка полученных результатов (непараметрический метод по Манн-Уитни)

**Иммунофлюоресцентный анализ (ИФА)** - способ основанный на визуальном учете меченых антигенов или антител флюорисцирующими красителями с целью выявить антиген или антитело в изучаемого препарате тканей. (merriam-webster.com)



**АТ к цитокератинам  
САМ 5.2**

АГ

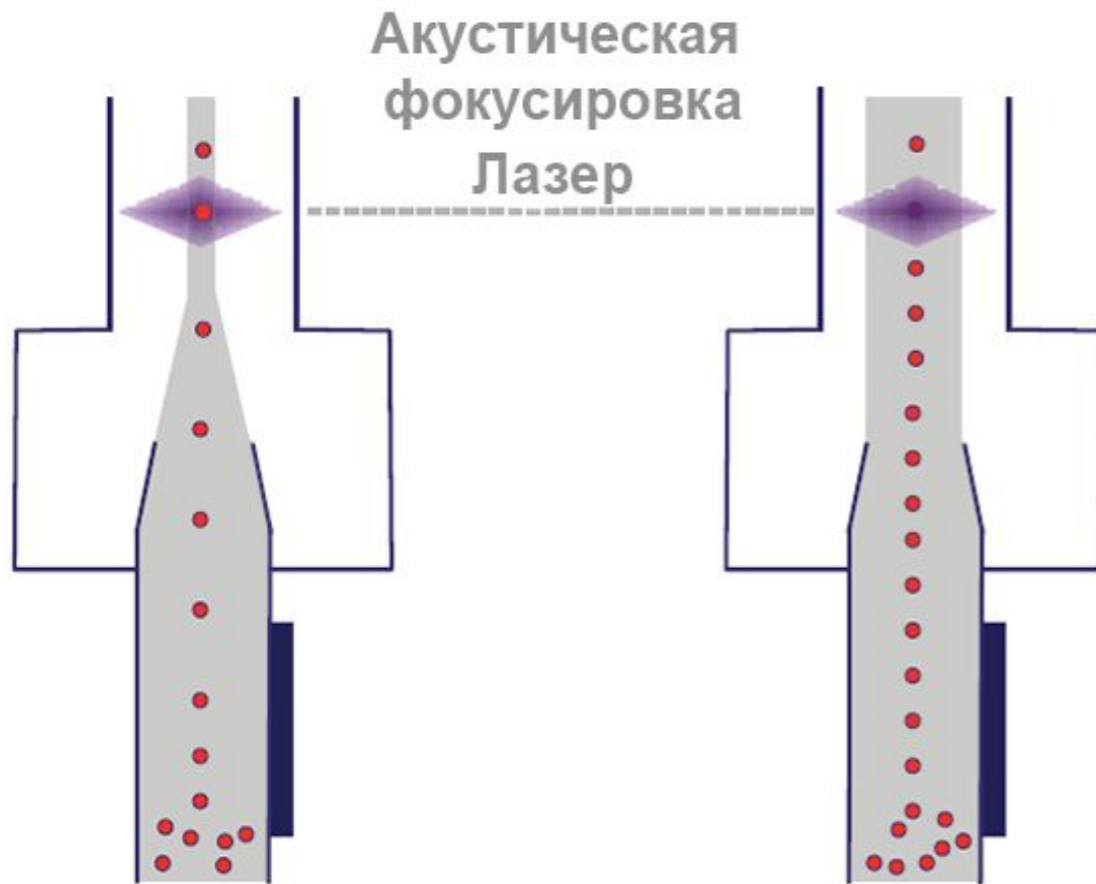


**АТ к цитокератинам  
KL-1**

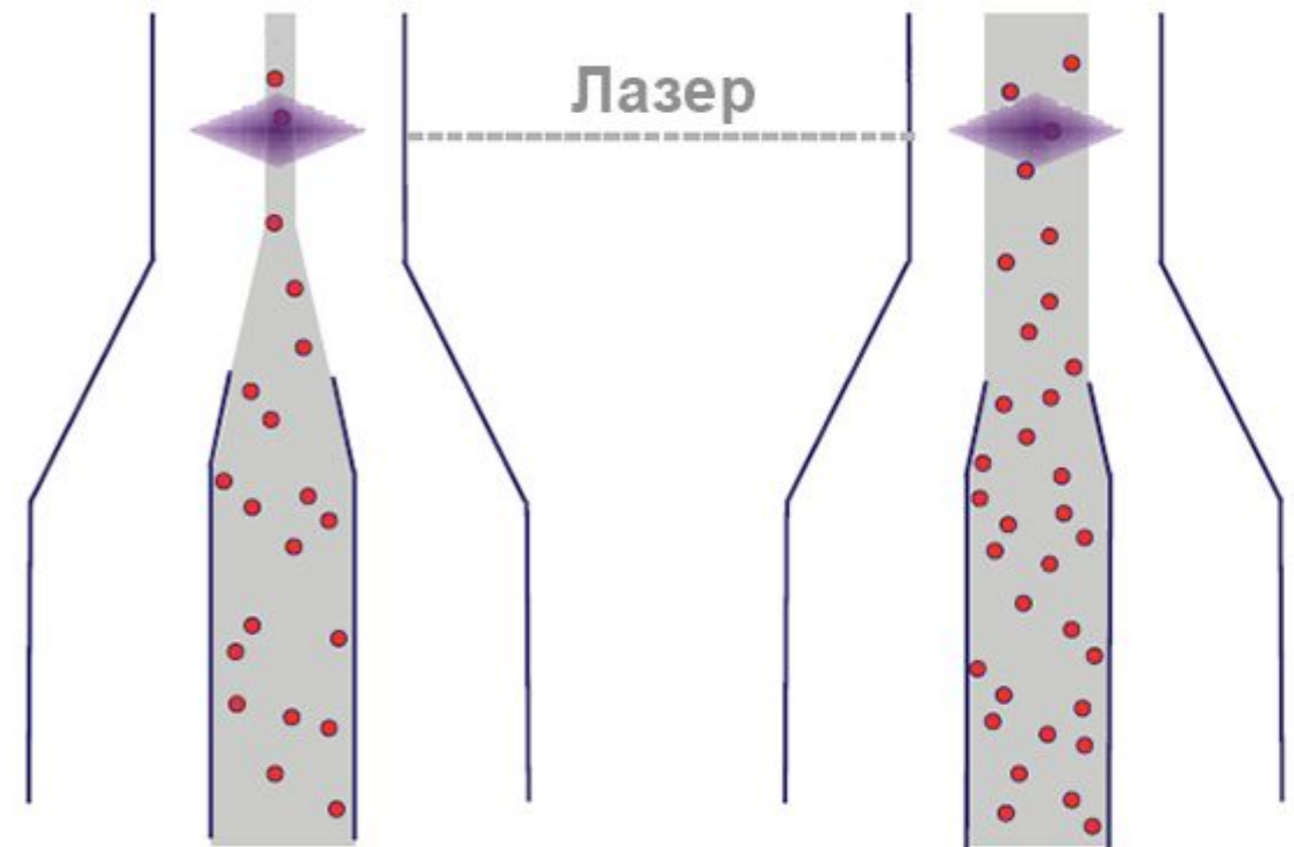
АГ

**Проточная цитометрия** - техника идентификации и сортировки клеток и их компонентов при помощи предварительной обработки флюорисцирующими красителями и последующим выявлением клеток лазерным излучением.

**Проточная цитометрия с акустической фокусировкой**



**Обыкновенная проточная цитометрия**



# Результаты

- У 26 из 65 пациенток с люминальным РМЖ были обнаружены ДОК (40%)
- У данных пациенток в большинстве случаев были рецептор негативные опухоли и чаще выявлялись метастазы в лимфатических узлах.
- По результатам этого анализа наличие ДОК в КМ был расценен как важный прогностический неблагоприятный фактор

# Зависимость между наличием ДОК и рецепторным статусом опухоли

- При отсутствии рецепторов эстрогенов (ER) и прогестерона (PR) ДОК были обнаружены у 84,6% пациенток
- При наличии рецепторов эстрогенов (ER) – у 28,6 %
- При наличии эстрогенов – 25 %

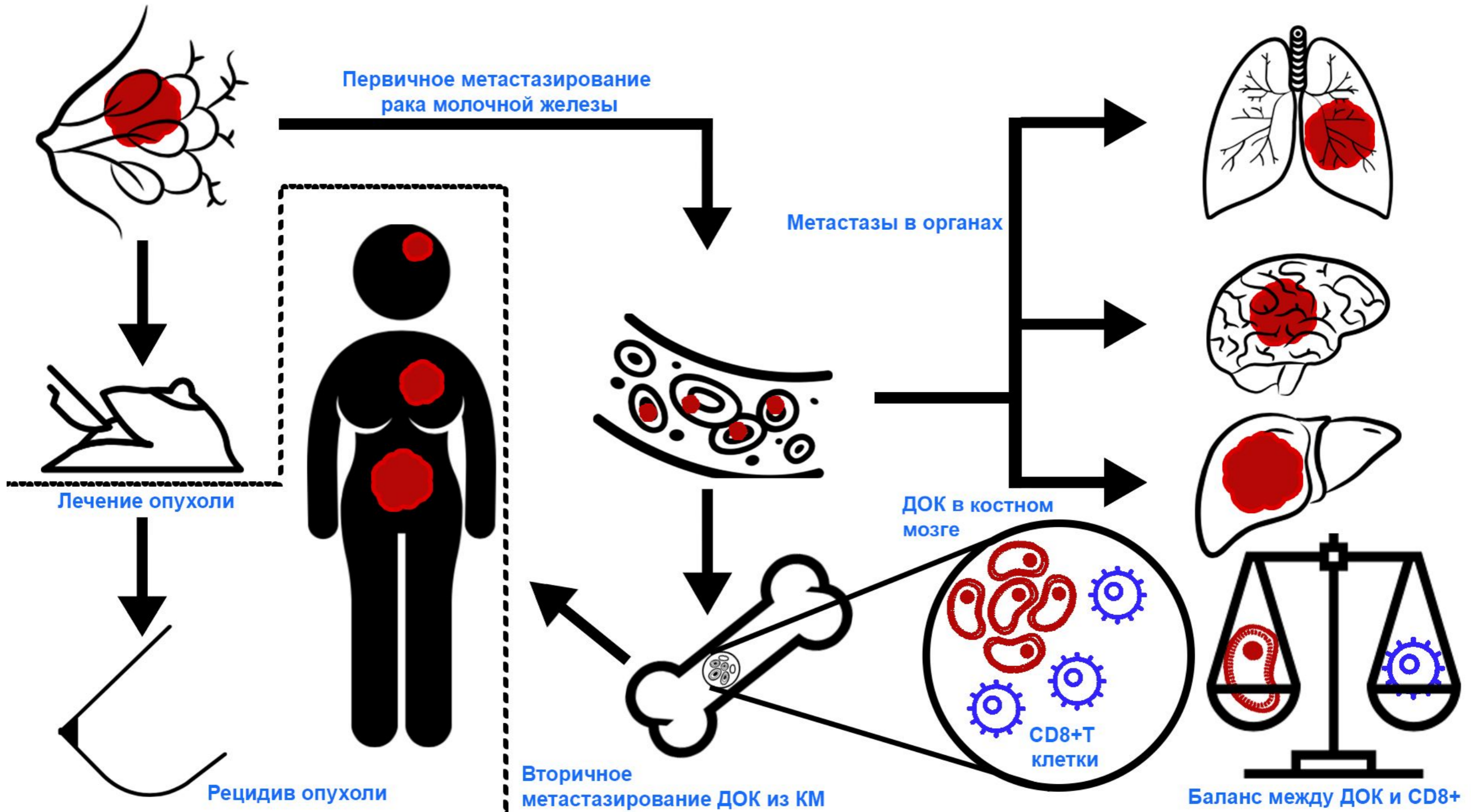


- Не было установлено статически значимой связи ДОК-положительного статуса опухоли с ее размером, стадией и степенью злокачественности
- Минимальная частота обнаружения ДОК наблюдалась при 1 степени злокачественности 25%, а максимальная при 2 степени злокачественности
- Полученные данные указывают, что клиничко-морфологические характеристики опухоли не являются определяющими для диссеминации опухолевых клеток в КМ

# Сравнение уровней НК-клеток, Т- и В-лимфоцитов в КМ

- Единственной статически важной субпопуляцией были клетки **CD8** и их уровень - 39,2 %
- Наличие **Т-лимфоцитов** коррелирует с уменьшением метастатической инвазии и **повышении общей выживаемости**
- Костномозговые **CD-8, CD-4** и **Т-клетки выполняют защитную роль**, предотвращают появление метастатических очагов.

# Место ДОК в рецидиве опухоли



# Выводы

- Общие результаты указывают на ценность определения статуса ДОК у пациентов с люминальным РМЖ, а также использования этого показателя в качестве терапевтической мишени
- Частота обнаружения ДОК составила 40% и не отличалась при люминальных типах А и В, что указывает на более глубокие молекулярно-генетические и иммунологические взаимоотношения между ДОК и иммунной системой организма и первичной опухолью
- CD8-лимфоциты находятся в постоянном взаимодействии с ДОК. При преобладании ДОК появляются отдаленные метастазы, при преобладании лимфоцитов полный контроль и ремиссия РМЖ

Благодарим за внимание!

*Признательность научному руководителю и НМИЦ онкологии им Н.Н.  
Блохина за возможность проведения исследования!*