

Қ.А.Ясауи атындағы Халықаралық қазақ-түрік университеті

Медицина факультеті

Стоматология кафедрасы

ТЕРАПИЯЛЫҚ СТОМАТОЛОГИЯ ПӘНІ  
БОЙЫНША ЛЕКЦИЯ САБАҚТАРЫНЫҢ МӘТІНІ

## №10 дәріс

**Ауыз қуысы кілегей қабығының вирусты аурулары. Этиологиясы, патогенезі, клиникасы, диагностикасы, дифференциалды диагностикасы, емі. ЖИТС. Этиологиясы, патогенезі, ауыз қуысындағы клиникалық көрінісі. Диагностика мен еміндегі дәрігер стоматологтың ролі.**

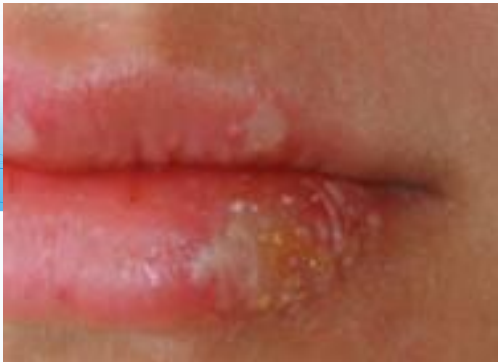**Инфекцияның таралуының алдын алу.**

Вирустық аурулар адамдар арасында көп тараған: жедел, созылмалы және латентті (жасырын) түрде дамиды. Көп тараған түрі – қарапайым ұшық. Негізгі морфологиялық элементтері ұсақ көпіршік бөрткендер (2,5 мм), жарылғаннан кейін эрозияға немесе афтаға айналады.

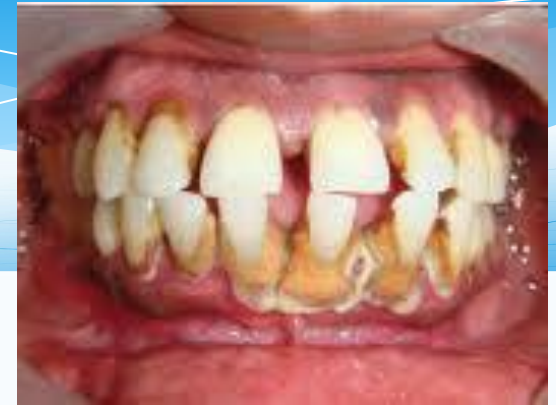Қарапайым ұшықты тудыратын вирустар ересек адамдардың 75-90% кездеседі және олар вирус таратушылар болып саналады. Бұл вирустар адам организмін туғаннан кейін алтыншы айдан бастап жайлай бастайды, оған дейін оларға қарсы анадан алған антиденелер сақталады. Организмге түскен вирус адам өмірінің соңына дейін сақталады.

Герпестік вирус ауызда екі түрлі ауру тудырады: бірінші герпестік инфекция немесе ауыздың жедел герпестік қабынуы; қайталамалы герпестік инфекция немесе ауыздың қайталамалы герпестік қабынуы. Көп жағдайда герпестік инфекция теріні жеке дара, кейде кез-келген кілегейлі қабықты ағзаларды жарақаттауы мүмкін.

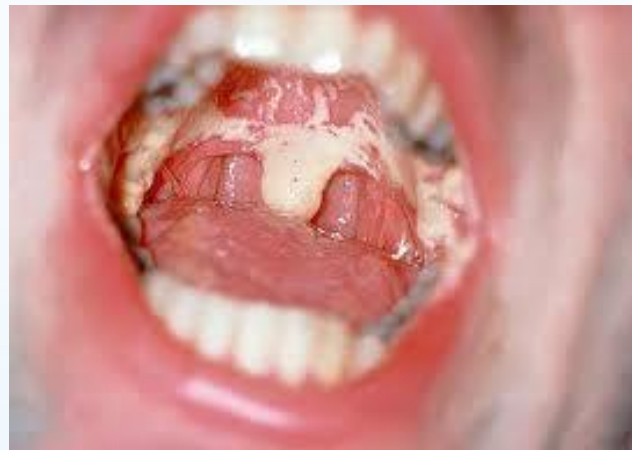Ауыздың жедел герпестік қабынуы алты айдан 3 жасқа дейінгі балаларда жиі кездеседі, кейде ересектер арасында да кездесуі мүмкін. Ертеректе ауру ауыздың афтоздық қабынуы деп атаған.



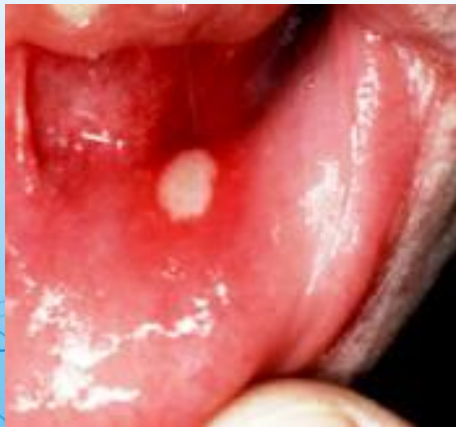герпес



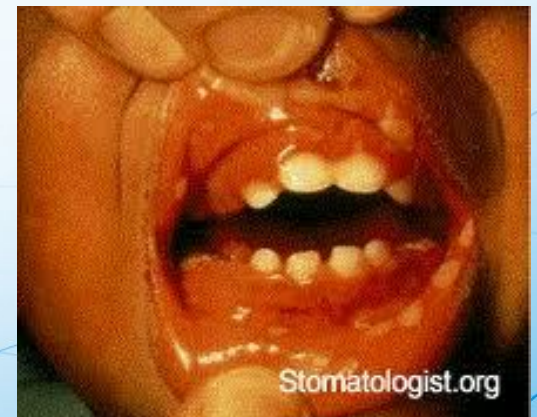
ГИНГИВОСТОМАТИТ



СПИД-тің ауыз  
қуысындағы көрінісі



Венсан  
стоматиті



Жаралы некрозды Венсан  
гингивостоматиті



## Аурудың клиникалық белгілері:

Аурудың дамуы төрт кезеңнен тұрады:

- инкубациялық;
- продомалдық;
- аурудың шыңы немесе нағыз дамыған кезеңі;
- сауығу кезеңі;

Бірінші кезең 3-4 күнге созылады. Осыдан кейін сырқат жедел дамиды, себепсіз дене қызуының көтерілуінен басталады /37-40/, жалпы салғырттық немесе әлсіздік мазалайды. Бір-екі күннен кейін ауыз іші ауыра бастайды, кілегейлі қабығы ісініп қызарады, бетінде ұсақ көпіршік бөрткендер шыға бастайды. Ол көп тұрмайды, тез жарылып ұсақ эрозияларға айналады, беттері жазық, ақшыл-сұр қабықпен жабылады. Бөртпелердің көбірек шығатын жерлері: таудай, тіл, ұрт, ерін, клегей қабықтары және ауыспалы қатпар. Эрозиялар екіншілік инфекцияның әсерінен тереңдеп ұсақ жараларға айналуы мүмкін. Қызыл иек қабынып және өлі еттенуі мүмкін. Тілдің беті қатты өңезденіп, сілекей бөлінуі күшейеді.

Эрозиялар ауырып сырқат адамның ас қабылдауы, сөйлеуі нашарлайды. Ауызға жақын лимфа түйіндері үлкейе бастайды және эрозиялар жазылғаннан кейін 5-10 күнде қайта қалпына келеді. Бөртпелер кейде ерін жиегіне, ауыз төңірегіне, иекке шығады. Ауыр жағдайда асқазан, ішек кілегейі қабықтары да жарақаттануы мүмкін.

Бөртпелер шыға бастасымен температура төмендейді, эрозиялар 7-10 күннен кейін

Жазыла бастайды. Ауру адам организмі қатты әлсіреген болса, ауыз қуыстары дер кезінде өңделмесе ауру асқынып Венсан стоматитіне айналып кетуі мүмкін. Ауырлығына қарай ауру 3 түрге бөлінеді: жеңіл, орташа және ауыр. Алғашқы бөртпе шыққан 1-2 күнде эрозия бетінен жақпа-таңба алып алып цитологиялық зерттеуден өткізсе баллондық дегенерацияланудан пайда болған көп ядролы алып клеткалар табуға болады.

Аурудың алғашқы күндерінде немесе бөртпелер қайталап шыққан кезде олардан бөлінетін сұйықтықтан көп мөлшерде вирустар бөлінеді.

**Емдеу:** міндетті түрде жергілікті және жалпылай емдеу шараларын жүргізу керек және олар аурудың даму кезеімен, ауырлығымен, асқыну белгілерімен тығыз байланысты.

**Жалпылай емдеу.** Вирусқа қарсы дәрілер қолданылады: бонафтон 0,1 грамм күніне 3-4 рет (10-15 күн), флокозид 0,1 грамм күніне 3-4 рет (5-6 күн), антигистаминдік дәрілерді (диазолин 1-2 рет), кальций глюконаты 0,5-1,0г күніне 3 рет, С және Р витаминдерін береді. Аурудың ауыр түрі болса стационарлық жағдайда продигиозаннан (25-50 мкг 3-4 күнде 1 рет), лизоцимнен бұлшық ет ішіне инъекция жасалынады. Асқынулар бола қалған күнде метранидазол, бактрим немесе антибиотиктер, жүрек қан тамырлар жұмыстарын жақсартатын дәрілер қолданылады. Аурудың жейтін тамағы жұмсақ және сұйық, жоғары калориялы, витаминді болуы керек.

**Жергілкті емдеу.** Алғашқы бөрткен шыққан күндері жарақат ошақтарындағы ауру сезімін басып, антисептиктермен жуып тазалағаннан кейін вирусқа қарсы дәрілерді қолданады. Ол үшін сұйық интерферон 50Ғ жақпасы немесе арнаулы қоспа (интерферон 1- ампула, сусыз ланолин –5г, шабдалы майы –1 г, анестезин – 0,5 г, 0,5% бонафтон, 0,5%флореналь, 2% теброфен, 0,25-5% оксалин, 0,25-1% риодоксол жақпалары, трипсин, 0,2% рибонуклеаза ерітіндісі, 3% госсипол линименті) қолданылады.

**Ауру таралуының алдын-алу.** Аурудың ауыр түрімен сырқат адам жұпалы ауруларды емдеу тәртібімен емделеді. Жеңіл және орташа түрімен ауырған адамдар амбулаториялық жағдайда емделеді, үй ішінде семья мүшелерін оңашалау қажет, ондай жағдай болмаса аузы-мұрнынан жабық ұстауы керек.



## **СПИД-кейін дамыған иммунитет жетіспеушілік синдромы**

XX ғасырдағы аурулардың бірі. СПИД қоздырғыш немесе адамда иммунитет жетіспеушілікті туғызатын вирусты (ВИЧ-1) 1983 жылы француз ғалымы, вирусолог Л.Монтанье тапты. Ал 1984 жылы американдық ғалым Р. Галло вирустық барлық қасиеттерін жан жақты тексеріп жариялады.



СПИД вирусы адам организміне еніп, қанның лимфоцит клеткаларының ішіне еніп, жасушаның генетикалық аппаратына жабысып тез көбейе бастайды. Осының әсерінен жасуша жарылып өледі. Одан шыққан вирустар жаңа клеткаларға жабысып өткен үрдісті қайталайды. Аырында лимфоциттердің азаюынан организмде иммунитет жетіспеушілік пайда болады. Бұл жасырын кезең біраз жылға созылуы мүмкін. Бұл кезде адам өзін аурумын деп есептемейді және өзімен жыныстық қатынаста болған адамдарға жұқпалы аурудың көі ретінде СПИД-ті тарата береді.

СПИД вирусы химиялық және физикалық әсерлерге төзімсіз. Вирусты 37 С дейін қыздрса өледі, спирт, ацетон, эфир, натрий гидрохлориді вирусты тез жояды. Адамның жарақаттанбаған терісіне түскен вирус осындағы қорғаныш ферменттерінің және басқа бактериялардың әсерімен тез уақытта өледі.

СПИД-тің жұғу жолы екеу: 1) шырышты кілегей қабығы жарақаттанған жыныс жолдары арқылы; 2) СПИД ауруы бар адамның қанын құюға пайдаланған кезде немесе ластанған шприц арқылы сау адамға дәрі жібергенде жұғады.

СПИД вирусы адамның иммундық жүйесін, әсіресе қанның Т-лимфоциті, Т-хелпер және макрофагъар деп аталатын клеткаларын, нерв жүйесінің нейроглия клеткаларын зақымдайды.

СПИД ауруының белгілері өте көп және әртүрлі. Соңғы кездердегі зерттеулерге қарағанда, аурудың алғашқы клиникалық белгілері вируспен зақымдалғаннан кейін бірнеше апта ішінде-ақ біліне бастайды. Ауру адамның мойын, жақ асты, қолтық асты бездері ісіп, шаршампаз келеді. Сонан соң бұларға жиі-жиі іш өту, арықтау, теріге немесе шырышты кілегей қабыққа ірінді бөртпелер шығып, өкпе қабынуы қосылады. Осылармен қатар ауырғандардың жұмыс істеу қабілеті төмендеп, ауыздың кілегей қабығында ақ түсті дақтар пайда болады (түкті лейкоплакия – лейкоплакия немесе кандидоз ауруының белгілері байқалады). Нерв жүйесінің зақымдануынан ауруларда ұмытшақтық, қозғалу немесе жүру үйлестігінің бұзылуы; интеллекттің төмендеуі, аяқ қолдың жұмыс істемей қалуы байқалады.



СПИД ауруымен әр уақытта қосарлана жүріп, теріде пайда болатын қатерлі ісік – Капоши саркомасы. Бұл формасы әртүрлі, түсі шиенің түсіндей қызыл-қоңыр, тері бетінен жоғары тұратын ісік, жиірек орналасатын жері – бастың терісі, кеуде, жыныс мүшелері, ауыздың және асқазанның шырышты қабықтары. СПИД ауруы адамдарда бұғып жатқан туберкулез ауруын қоздыруға, мида қатерлі ісіктің өсуіне, қанның микробтарымен зақымдалуына (сепсис) себеп болады.

СПИД вирусымен зақымданған әрбір 100 адамның 30-на жуығы аурудың асқынған түріне душар болады. Ал қалғандары ұзақ жылдар бойы (мүмкін қалған өмірінде) вирус тасушы болып қалады. Вируспен зақымданған адам ауырмастан да аяқ астынан қаза болуы мүмкін.

СПИД-ті емдеу. Қазірге дейін СПИД-ті емдеудің өте тиімді жолы табылған жоқ. Ауруды тудыратын вирусты жою үшін екі дәрі қолданылады, олар азидотимидин және рибовирин. Бұлар ауруды толық емдемейді және организм клеткаларына улы әсер етеді. Ауру адамның иммунитетін көтері үшін интерлейкин-2, Т-активин, интерферон сияқты дәрілер пайдаланыды. Сонымен қатар, СПИД-пен қосарлана жүретін өкпе қабынуы, Капоши саркомасы, саңырауқұлақтар тудыратын ауруларға қарсы ем жасалынады.

Дәрігер-стоматологтың мұндай ауруларға көрсететін көмегі:

- 1) ауыз қуысын сауықтыру;
- 2) организмнің тістермен байланысты улану ошағн жою;
- 3) жарамсыз протездерін алып, жаңа протездер қою;
- 4) ауыз гигиенасын дұрыс сақтауға машықтандыру.
- 5) аурудан туған ауыздағы асқынуларды (қенсан стоматиті, герпестік қабынулар, кандидоз, түкті лейкоплакия, аллергиялық бөртпелер) уақытында жүйелі түрде емдеу.

Аурудың алдын алу. СПИД-пен күресуде жеке адам профилактикасының маңызы зор. Бұл әрбір адамнан бойын күтіп таза жүруді, ұстамдылықты талап етеді.

## Қалыпты жағдайдағы гемограмма көрсеткіші:

	<u>әйелдер</u>	<u>ерлер</u>
Эритроциттер.	3,8-4,5.10. 12л	4,5-5,0·10 <sup>12</sup> /л
гемоглобин	120-140 г/л	130-160 г/л
Түстік көрсеткіштер.	0,9-1,1.	
Лейкоциттер:	4-9.10 <sup>9</sup> /л	
3) таяқша ядролы	1-6%	
сегментядорлы	47-72%	
2) эозинофилдер	0,5-5%	
1) базофилдер	0-1%	
моноциттер	3-11%	
лимоциттер	19-37%	
тромбоциттер	180-320·10 <sup>9</sup> /л	
СОЭ	2-15 мм/г	1-10 мм/г



# Жаралы-некроттанған Венсан гингивостоматиті

## Этиологиясы мен патогенезі

Бұл ауру Венсан спирохетасымен ұршық тәрізді таяқшамен шақырылатын инфекциялық ауру. Аурудың қоздырғышы ауыз қуысының резиденттік флорасы болып табылады және ауыз қуысында тісі бар адамдардың аз мөлшерде кездеседі. Ауыз қуысының гигиенасын таза сақтамайтын тістерін үнемі уақытында жумайтын адамдарда, пародонт сырқаты бар науқастарда, әсіресе бұл микробтар қызыл иек сайында көп болады. Бұл микроорганизмдер шартты-патогендік флораға жатады. Көбіне жаралы-некроттанған Венсан гингивостоматитінің өршуіне немесе дамуына, үлкен азу тістердің қиын жарып шығуы, олардың созылмалы перикоронит ауруымен асқынуы.

Ауыз қуысының жаралы -некроттанған Венсан гингивостоматитінің дамуына ауыз қуысы флорасының жалпы әрекеттеуші факторлары.

- организм реактивтілігінің төмендеуі және ауыз қуысы кілегей қабығының жалпы суықтағанда резистенттілігінің төмендеуі;
- жалры аурулар әсерлерінен;
- дімкәстік
- нерв жүйесінің шаршауы
- жеткіліксіз тамақтану, витаминдер жетіспеушілігі
- кей жағдайда вирустық аурулар әсерінен, көп жалқықты эритема, инфекциялы-аллергиялық стоматиттер әсері.

### **Жергілікті факторлар:**

ауыз қуысы кілегей қабығы тұтастығының бұзылуы әсерінен инфазияға ыңғайлы жағдай туғызуы  
тістердің өткір жиектерімен сапасыз протез және пломбамен кілегей қабықты созылмалы жарақаттау  
ауыз қуысының жеткіліксіз тазалығы, қызыл иектің қабынуы әсерінен болған иек асты, үсті тіс тастары.

## **Клиникасы.**

Жаралы-некрозданған Венсан гингивостоматит ауруымен көбіне 17-30 жас аралығындағы ерлер ауырады, ауру күзгі және көктемгі уақытта басталады.

Клиникалық ағымы бойынша жедел және созылмалы, өту ауырлығы бойынша – жеңіл, орташа және ауыр түріне бөлінеді. Аурудың алдында көбіне жаралы-некрозданған гингивит басталып кейіннен стоматитке өтеді. Жаралы-некрозданған гингивит кезінде науқас тамақ ішкенде ауру сезімінің күшеюіне, қызыл иегінің қанауына, ауыз қуысынан іріңді иіс шығуына, сілекейдің бөлінуінің көбеюіне шағымданады. Аурудың белгілерінің көп орналасатын жері қызыл иек жиегінің кілегей қабық беті, ұрт, үлкен азу тіс арты, жұмсақ таңдай, бадамша бездерінің маңы болып табылады.

Ауру дене температурасының  $37,5-38^{\circ}\text{C}$  көтерілуі мен регионарлық лимфатүйіндерінің үлкеюінен басталады. Ауру үрдісі катаралды қабынудан тез ойық жаралы үрдіске ауысады. Қызыл иек кілегей қабығы ісініп, домбығып, бірден ауырып, тиіп кеткенде тез қанайды. Қызыл иек жиегі және емізікшелері эпители” бұлыңғырланып содан соң некрозданады, осы әсерден қызыл иек жиегі кесілген тегіс емес иректелген. Беті сұр-сарғыш оңай алынатын қақпен жабылған. Тістерді жұмсақ қақатар пайда болады. Ауыз қуысындағы кейбір шартты-патогендік микрофлоралар әсерінен, организмнің қорғаныс қызметінің төмендеуінен ауыз қуысының кілегей қабықтарының басқа бөліктері зақымдалып жаралы некрозданған стоматит пайда болады. Ауыз қуысы кілегей қабықтарының диффуздық қабынуы дене тепературасының  $38-39^{\circ}\text{C}$ -қа дейін жоғарылатыды, науқас бозғылт, регионарлық лимфотүйіндерді үлкейген және ауырсынады, эритроциттер отыруының жылдамдығы жоғарылап, ауызынан жағымсыз іріңді иіс шығады.

Көбіне және өте ауыр 3-і үлкен азу тіс аймағы зақымдалады, қызыл иек және альвеолярлы өсінді кілегей қабықтарынан ұрт және ретромолляр аймағы кілегей қабығына өтеді, сонымен бірге қарысу және жұтынғанда ауырады. Ауыз қуысы ұрт кілегей қабықтары ойық жаралары көп, үлкен, алауы бойынша 5-6 см-ге дейін және терең болуы мүмкін. Кейбір кездері науқас бетінің іргелес жатқан тіндер домбығып ісуінен бет ассиметриясы анықталады.



Өте ауыр өту кезінде тілдің жанында және арқасында, қатты және жұмсақ таңдайда ойық жара пайда болады. Ойық жара сұр-жасыл түсті жағымсыз сасық иісті, бетіндегі қақты қырып алғанда борпылдақ, қатты қанайтын ойық жара түбі көрінеді. Іргелес жатқан тіндер борпылдақ, ісінген, бірден қатты қызарған. Ойық жара негізінде және айналасында тығыздық байқалмайды.

Қатты таңдайдағы ойық жаралар тез кілегей қабық бетін некрозға ұшыратып сүйектерді жалаңаштындырады. Бадамша безінің зақымдалуы (Венсан ангинасы) бір жақты ғана кей кезде кездеседі.

Созылмалы жаралы-некрозданған Венсан стоматиті үрдістің үрдістің шегі болып табылады және ағамы білімсіз өтуі мүмкін. Науқасты қызыл иегінің үнемі қанауы, жай ауруы, ауыздан жағымсыз иіс шығуы мазасыздандырады. Қызыл иек гиперемияланған, домбығып ісінген, иректелген жиегі тығыздалған. Тіс арасында некрозданған жиегі орналасып, зақымдалған қызыл иек аймағындағы кілегей қабықта деструкция байқалады. Жақ асты және иек асты лимфотүйіндері үлкейген, ауырады.

Жаралы-некрозданған Венсан гингивостоматитінің орташа және ауыр ағымы кезінде арнаулы микрофлораға гангреноздық флора қосылып, гангреноздық ауру түрі дамиды. Аурудың бұл түрі белсенді түрде өтеді – бірінші қызыл иек, кейіннен сүйек үсті тіні, содан кейін сүйек жалаңаштанады. Кей жағдайларда альвеолярлы өсіндінің секвестрациясы байқалады.

## **Ажырату диагностикасы.**

Жаралы-некротизданған Венсан стоматитін бірінші кезекте қан жүйесі ауруы кезіндегі жаралы аурулардан ажырату керек, олар: лейкоз, агранулецитоз, инфекциялы мононуклеоз, сонымен бірге сынаппен уланған кезде.

Тілдердің бүйір аймағындағы тістердің іздері және ұрттағы тістердің тістесу сызығындағы іздер:

1) Жүректің декомпенсирлік аурулары (пороки); кілегей қабық беті ісінген, құрғақ, бозғылт көгілдір бадамша безінің аймағында және қызыл иек жиегінде цианоз байқалады. Қабыну әсерлері жоқ. Сілекей қою, ауыздан жағымсыз иіс шығады. Некротизданған зақымдалу жеке және үлкен мөлшерде орналасады.

Патогистологиялық тексеру кезінде созылмалы қабыну үрдісі некротизданған ошақтармен қантамырлар мен нервтер өзгерістерімен өтеді.

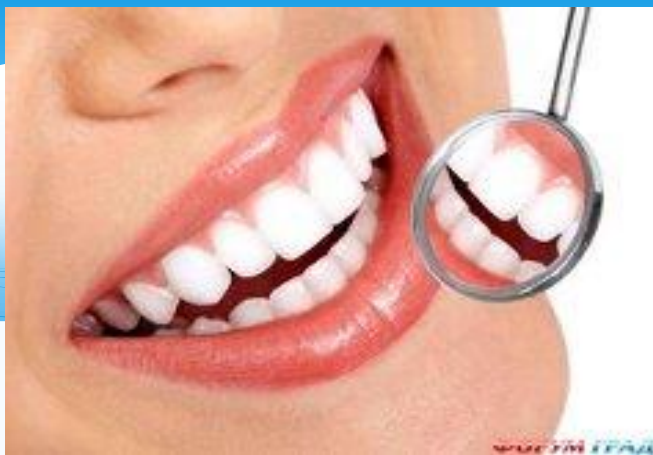2) Жедел лейкоздың 4 клиникалық ағымын байқайды:

А) анемиялық түрі – анемиялық үрдіс жүріп, қанкету жоқ. Нв 13-16г/л-ден төмен қалыпты жағдайда 130-160г/л. Көпшіл қанқұйылу болуы мүмкін.

Б) Имморагиялы –жаралы түрі – ауыз қуысындағы қызыл иек емізікшелерінде қанөұйылып, некротизға ұшырайды.

В) Ісіктәрізді.

Г) Аралас түрі



**Назарларыңызга рахмет!!!**

