

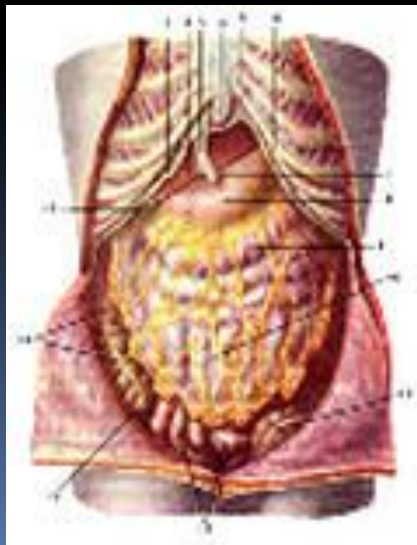


Trauma abdominis obtusum

ТУПАЯ ТРАВМА ЖИВОТА

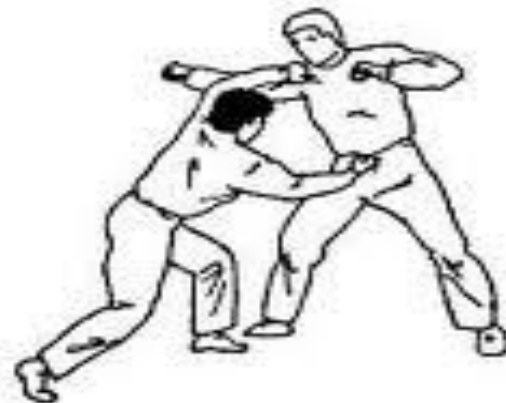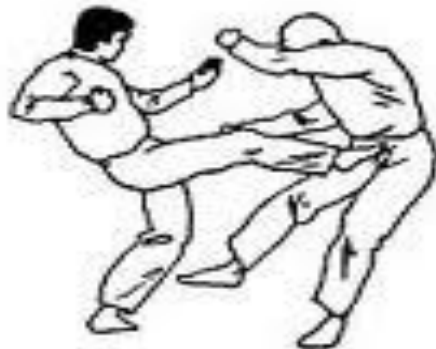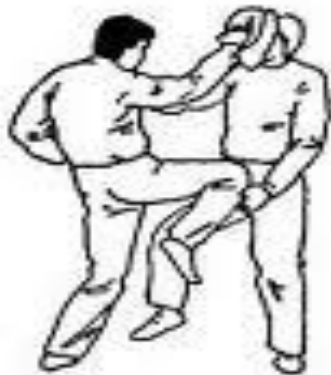Тупые травмы живота
представляют для врачей
сложную проблему. Это
обусловлено:

- Множеством жизненно важных органов
- Большим количеством важных нервных сплетений;
- Наличием органов, вырабатывающих чрезвычайно активные ферменты



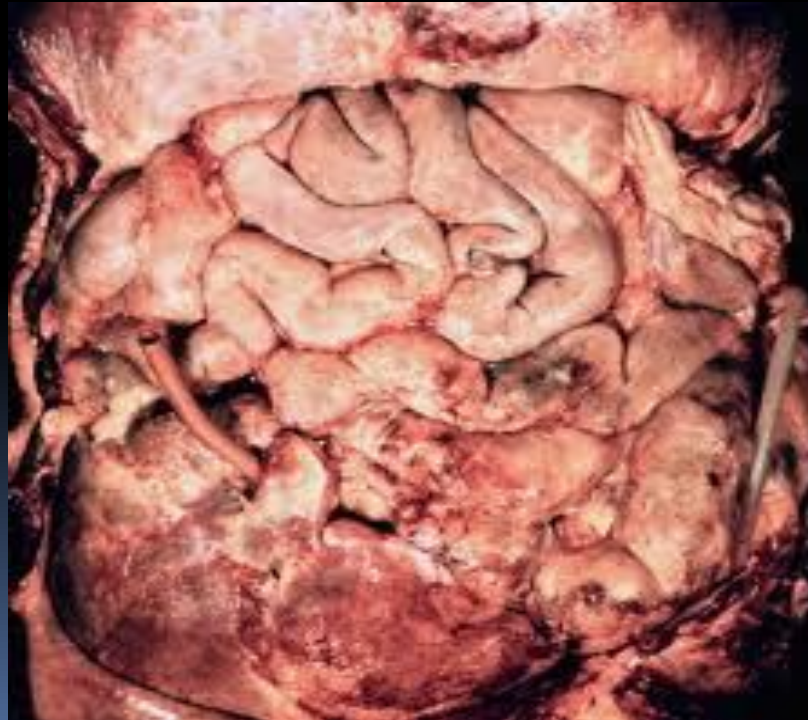Этиология тупых травм живота

- удары в живот тяжелыми предметами
- взрывной, воздушной и водяной волной
- ногой, кулаком, головой во время драки
- при падении с высоты
- сдавлении во время завалов
- спортивный травматизм



Осложнения

- профузное внутрибрюшное кровотечение
- разлитой перитонит




Виды тупых травм живота

Тупые травмы без повреждения внутренних органов:


- повреждения передней брюшной стенки;
- забрюшинные гематомы.

Тупые травмы с повреждением внутренних органов:

- повреждения паренхиматозных органов;
- повреждения полых органов.



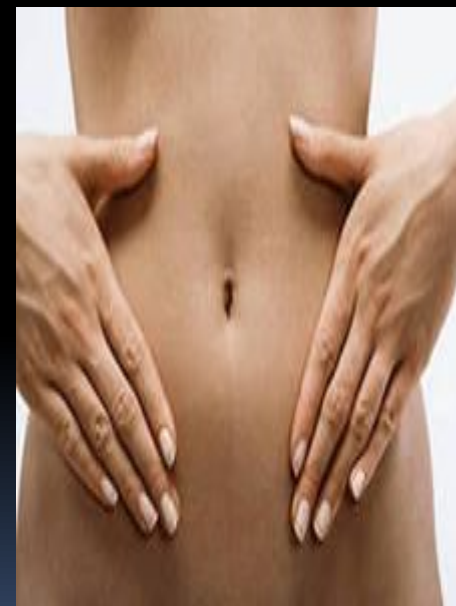Факторы, дающие симптоматику при тупой травме живота

- Шок
 - Кровотечение
 - Перитонит
- 

Тупые травмы без повреждения внутренних органов.

На изолированные повреждения передней брюшной стенки приходится 25% повреждений живота. При этом могут быть:

- межмышечные гематомы
- кровоизлияния в предбрюшинную клетчатку
- повреждения эпигастральных сосудов
- разрывы мышц



Клиника :

- Боль
- Сокращение мышц
- Тошнота и рвота не наблюдаются
- Перистальтические шумы прослушиваются
- Признаки раздражения брюшины отсутствуют
- Печеночная тупость сохранена

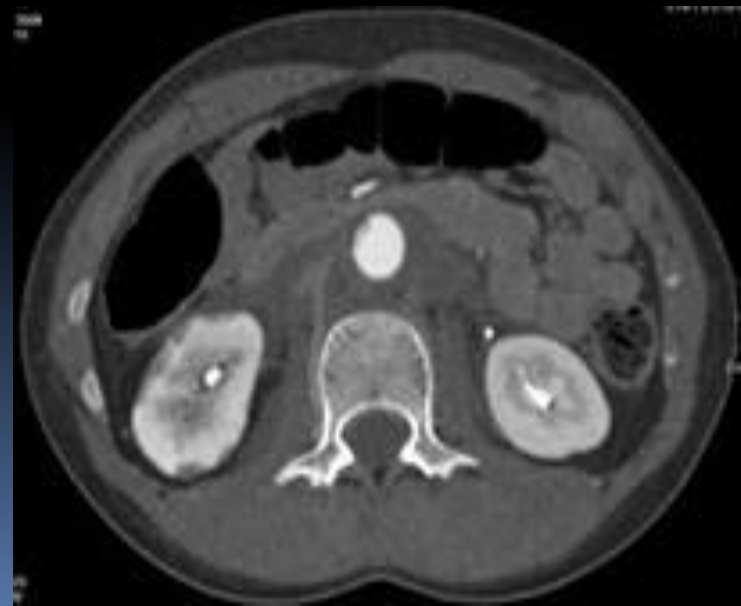Лечение гематом передней брюшной стенки

- Гематомы брюшной стенки значительных размеров можно пунктировать толстой иглой и аспирировать содержимое.
- Застарелые гематомы вскрывают, промывают перекисью водорода и дренируют. Заживляют вторичным натяжением.

Тупые травмы без повреждения внутренних органов


Забрюшинные гематомы

- Чаще всего бывают следствием переломов костей таза
- Источниками кровотечения являются повреждения венозных сплетений и магистральных сосудов тазовой области, сосудов костей таза



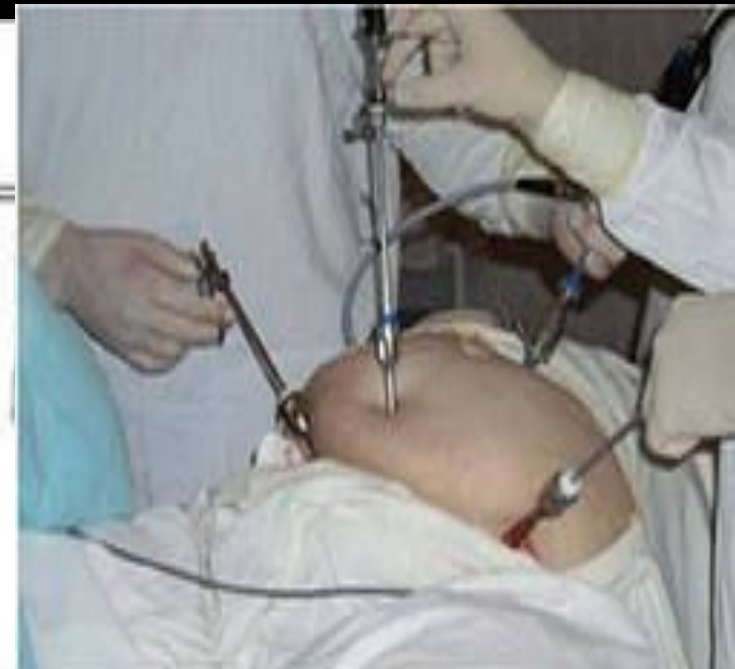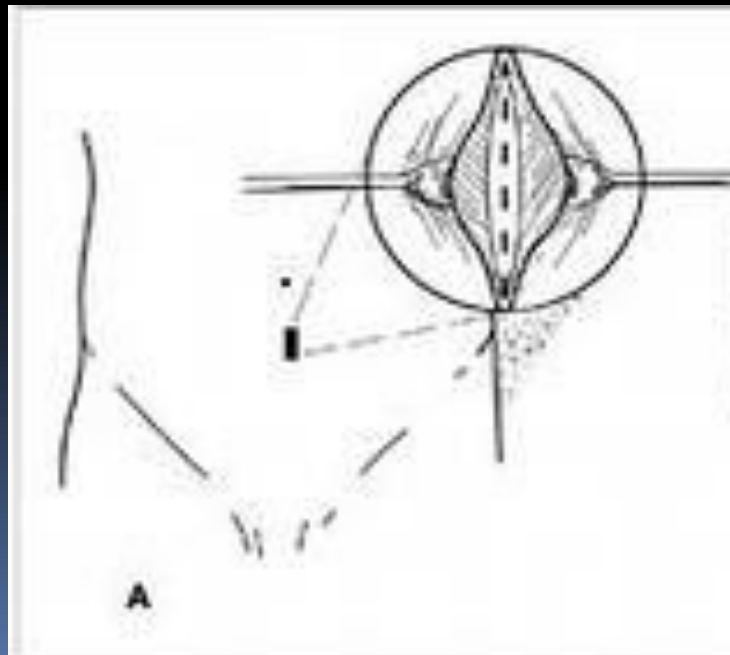


Клиника

- Тупые боли
 - Локальное мышечное напряжение
 - Ограниченное притупление перкуторного звука, не меняющее своих границ при смене положения тела больного
 - Парез кишечника
- 


Диагностика

- Лапароцентез
- Лапароскопия





Лечение

- Переливание крови
 - Гемостатическая терапия
 - При нагноении – вскрытие и дренирование
- 

Тупые травмы с повреждением внутренних органов

Повреждения полых органов

- Повреждение желудка
- Повреждение 12-перстной кишки
- Повреждение мочевого пузыря
- Повреждение тонкого кишечника
- Повреждение толстого кишечника

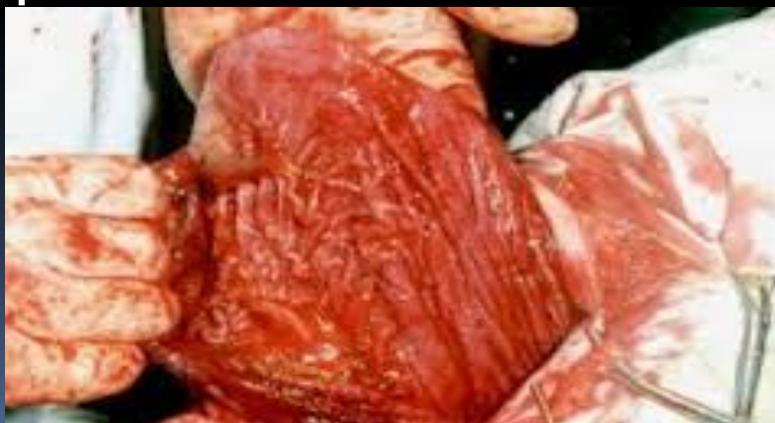Повреждения желудка

4% всех травм органов брюшной полости.

Причины разрыва желудка:

- удар в живот в области эпигастрия
- падение с большой высоты.

Различают: -ушибы желудка с
внутристеночными гематомами и без
-разрывы стенки полные и
неполные

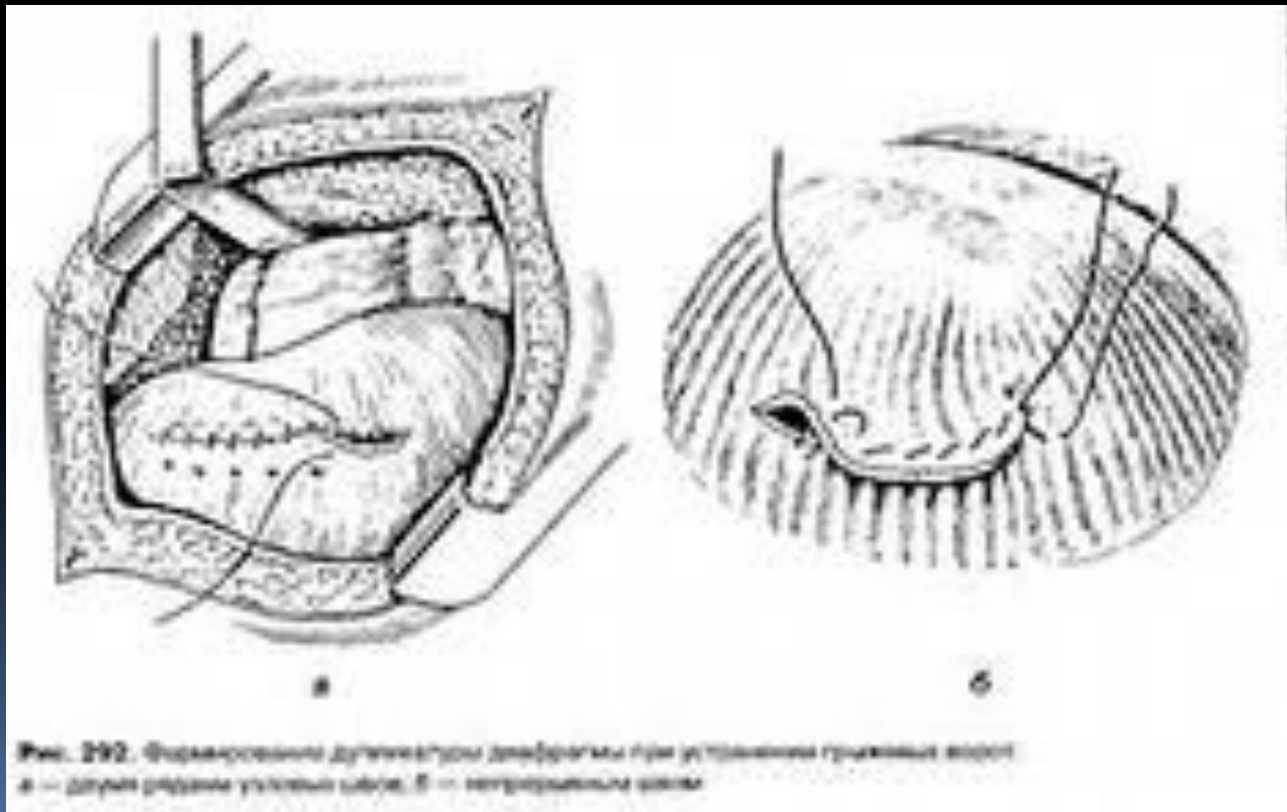


Клиника

- Боли в верхней половине живота
- Рвота с примесью крови
- Свободный газ в брюшной полости
- Резкое напряжение мышц передней брюшной стенки, положительный симптом Щеткина-Блюмберга
- В течение 1 ч, появляются жгучие боли в спине, в глубине живота, ближе к позвоночнику

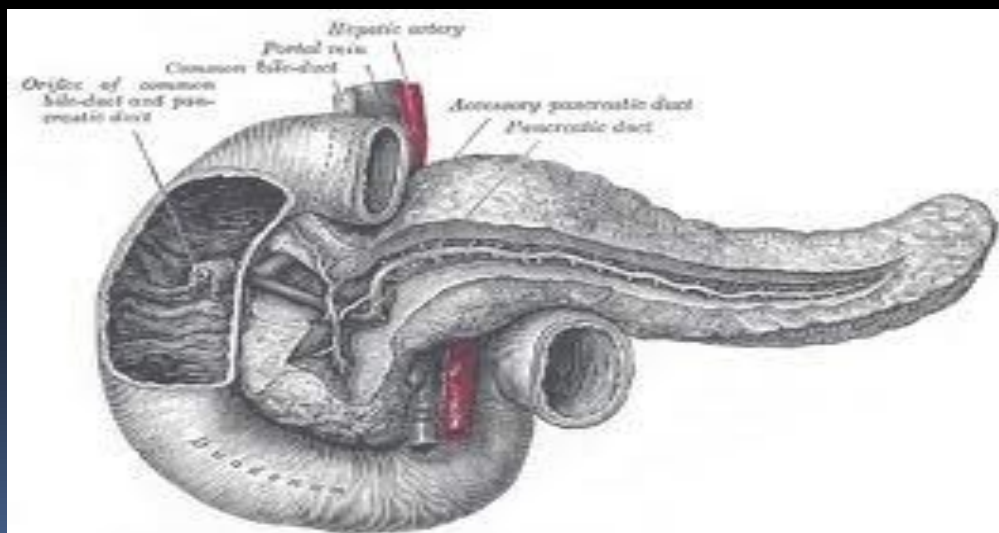
Лечение оперативное

- Доступ верхнесрединная лапаротомия



Повреждение 12-перстной кишки

На повреждения 12-перстной кишки приходится до 5% всех травм органов брюшной полости. ДПК - орган фиксированный, малоподвижный, поэтому повреждается при сдавлении, касательных ударах.





Раличают

- Разрыв внутрибрюшинного отдела
 - Разрыв забрюшинного отделов
- 

Клиника разрывов внутрибрюшинных отделов

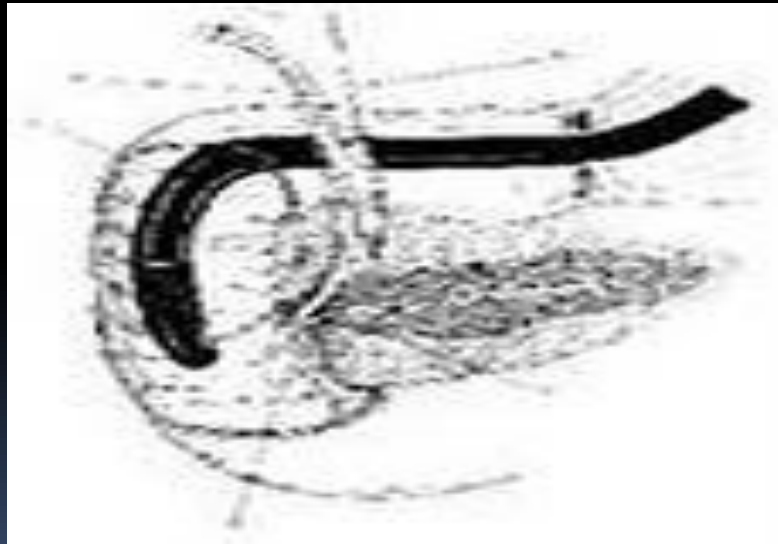
- Сильные боли в правом подреберье
- Бледность кожных покровов
- Заторможенность
- Тахикардия
- Тошнота и рвота
- Напряжение мышц передней брюшной стенки

Клиника разрывов забрюшинного отдела

- Слабые боли в верхней половине живота, больше справа
- Появляется напряжение мышц в правом подреберье

Диагностика

- Обзорная рентгенография
- Фибродуоденоскопия



Лечение оперативное

Доступ - верхнесрединная лапаротомия

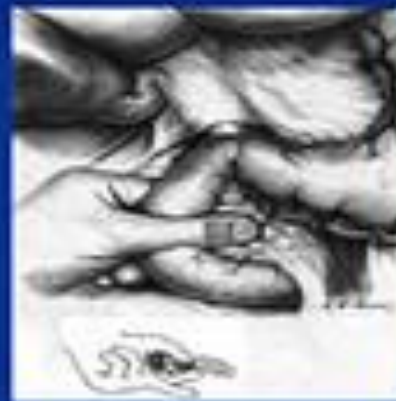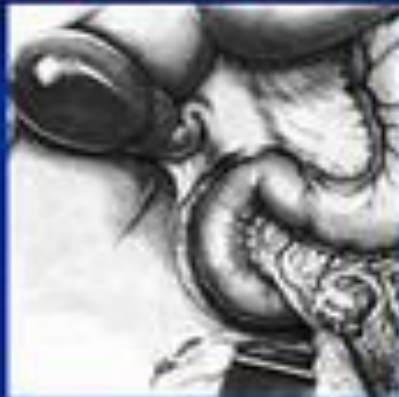При забрюшинном повреждении Пользуются триадой Лаффити, в которую входят:

- забрюшинная гематома;
- эмфизема окружающей клетчатки;
- желтоватая окраска заднего листка брюшины

Мобилизации ДПК по Кохеру

Стандартная конверсионная операция

Рис. 1. Стандартная конверсионная операция



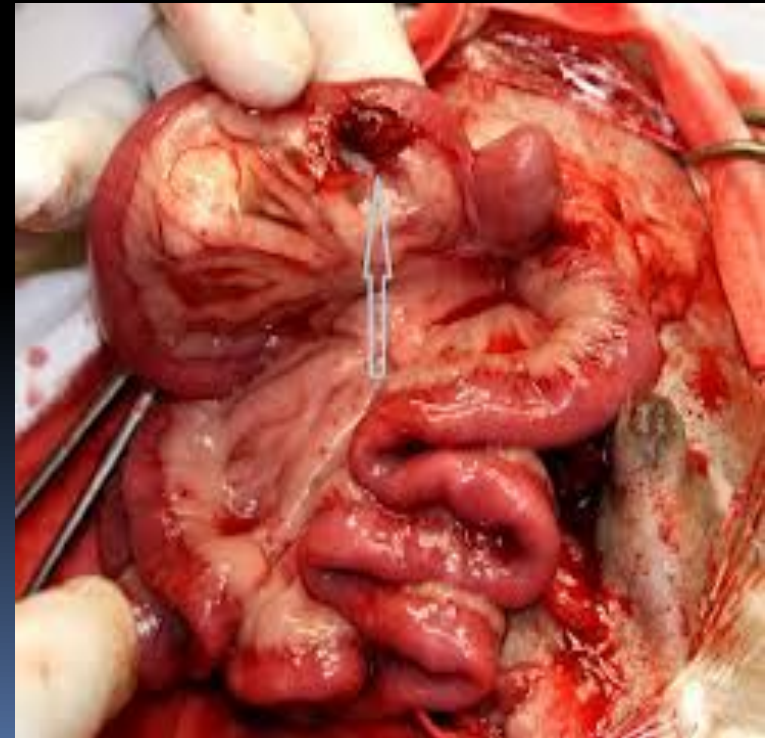
Повреждения тонкой кишки

составляют 30-37%.

Причины:


- резкий удар в живот
- ушиб живота при падении
- удар в живот воздушной или водной волной.

Чаще повреждаются фиксированные отделы кишки (связочный аппарат, спаечный процесс).



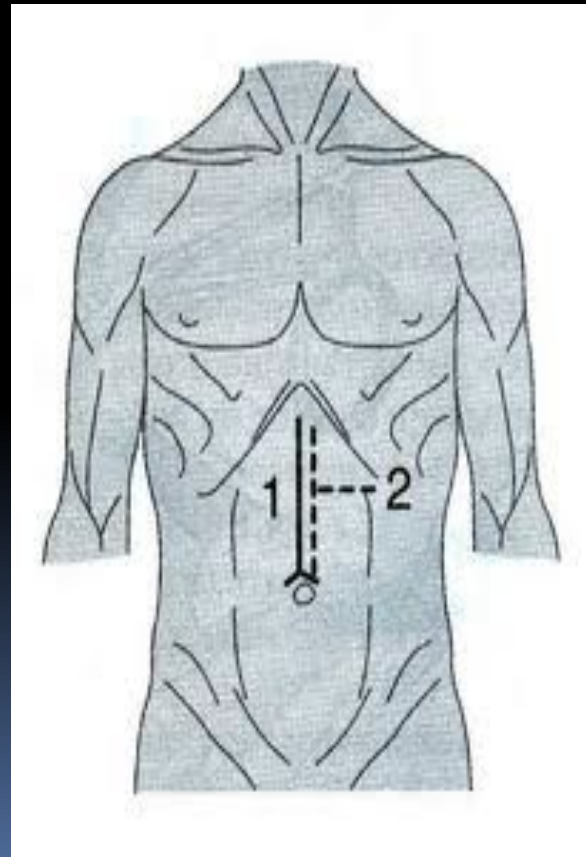


Клиника

- Шок
 - Кровотечение
 - Перитонит
- 

Лечение

- Доступ – верхнесрединная лапоротомия



Повреждение толстой кишки

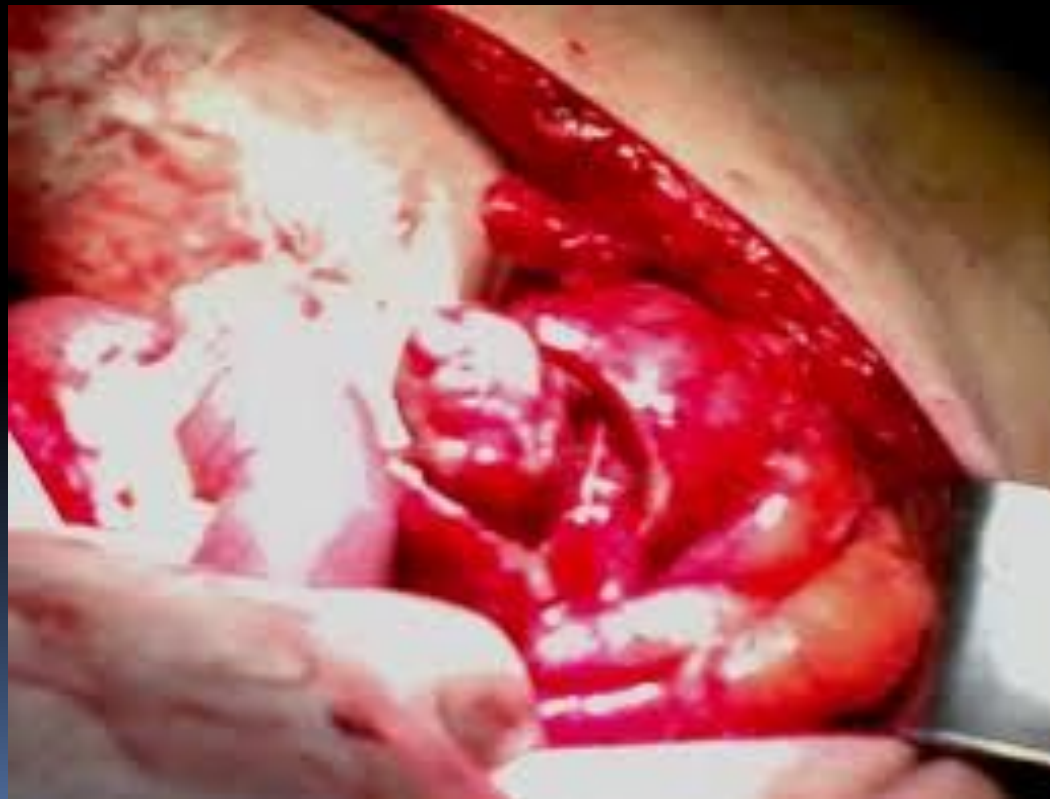14% всех тупых травм Кишечная флора в толстой кишке очень вирулентна, поэтому повреждение толстой кишки быстро ведет к каловому перитониту, дающему большую летальность

Клиника

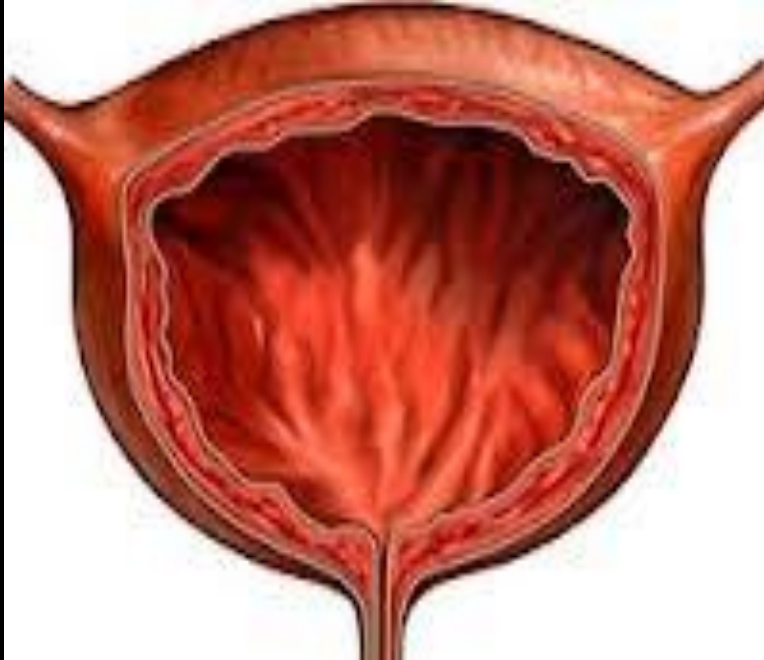
- Проходят не только часы, но даже дни, прежде чем разовьется симптоматика. Еще одна особенность: попадание каловых масс в брюшную полость не сразу вызывает симптомы перитонита, до развития выраженных симптомов проходит 4-5 ч.

Лечение

- Доступ- срединная лапаротомия



Повреждения мочевого пузыря



Повреждение мочевого пузыря чаще встречается при переломе костей таза. Однако при ударе в надлобковую область, если мочевой пузырь был полный, тоже может наступить его разрыв. Разрывы мочевого пузыря могут быть внутрибрюшинные и внебрюшинные.

Клиника

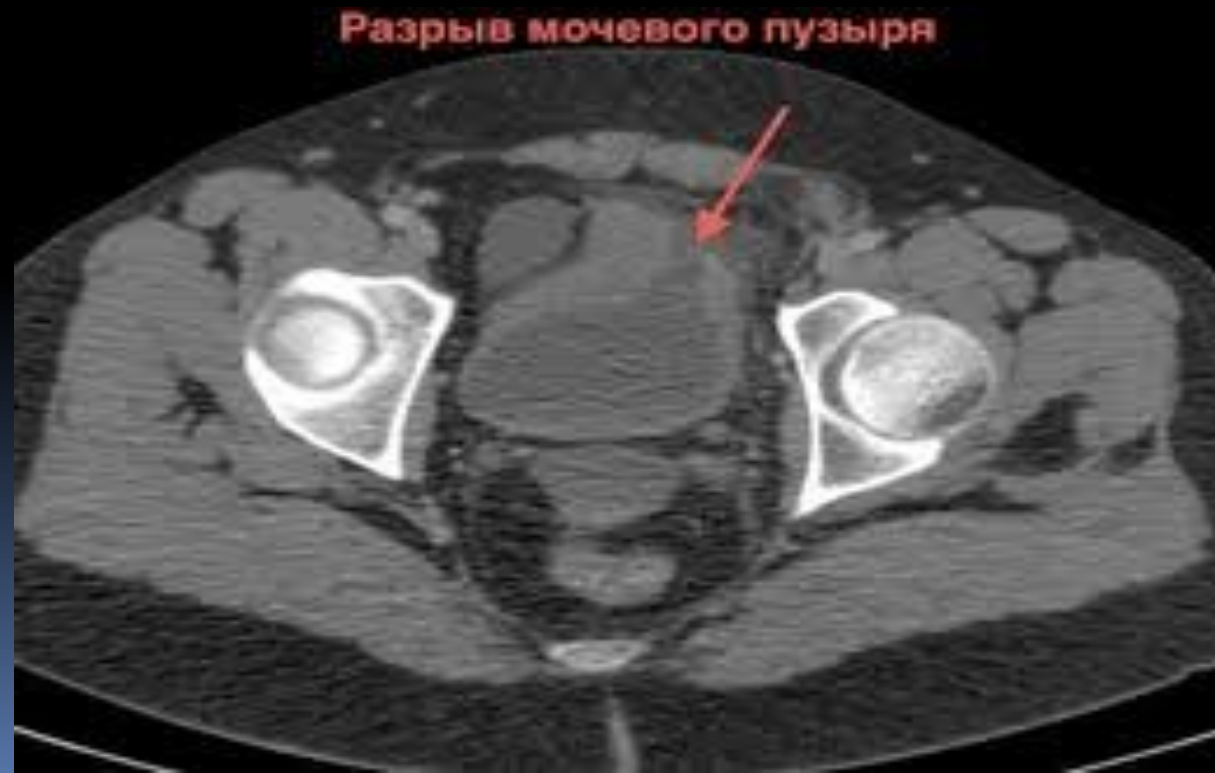Внутрибрюшинных разрывах

- Постоянные позывов к мочеиспусканию
- Из мочеиспускательного канала выделяется капелька крови
- Больные вначале беспокойны, затем вялы, адинамичны, лежат на спине с приведенными к животу ногами.
- Жажда, губы сухие; пульс учащен, АД понижается.
- Живот несколько вздут, в акте дыхания участвует
- Перистальтика ослаблена.
- Симптом Щеткина-Блюмберга слабо положителен над лобком

Внебрюшинных разрывах моча изливается в околопузырную клетчатку, вызывает ее некроз, флегмону таза и тромбоз тазовых вен. Наступает уросепсис. Быстро развивается инфильтрация пахово-подвздошных областей, где определяются припухлость, болезненность

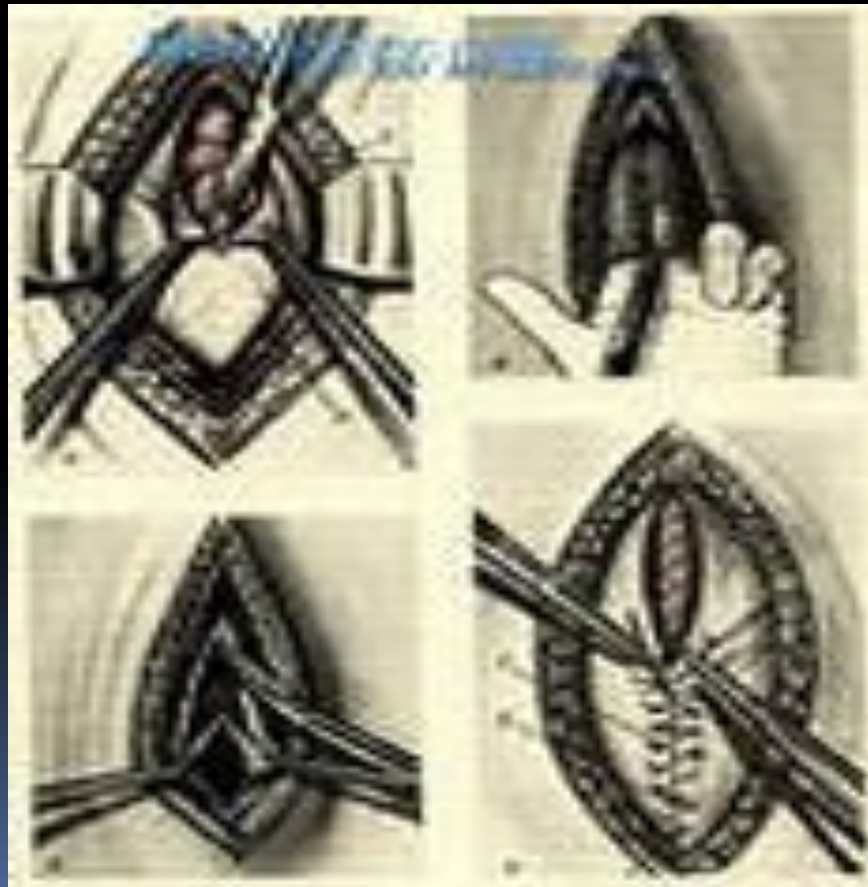Диагностика

- Цистоскопия
- Цистография
- МРТ



Лечение оперативное

- Доступ-нижнесрединная лапоротомия



Тупые травмы с повреждением внутренних органов

Повреждение паренхиматозных органов

- Печени
- Селезенки
- Поджелудочной железы

Повреждение печени

Причины :

- автомобильные происшествия
- Падение
- Прыжки с высоты.

Патологически измененная печень (цирроз, гепатит) повреждается даже при незначительных травмах.

Классификация повреждений печени по Николаеву

Повреждения печени без нарушения целостности капсулы:


- субкапсулярные гематомы;
- интраорганные гематомы;

Повреждение печени с нарушением капсулы

- одиночные и множественные трещины
- разрывы, сочетающиеся с трещинами
- разможнение и расчленение на отдельные фрагменты
- разрывы с повреждением желчного пузыря и протоков

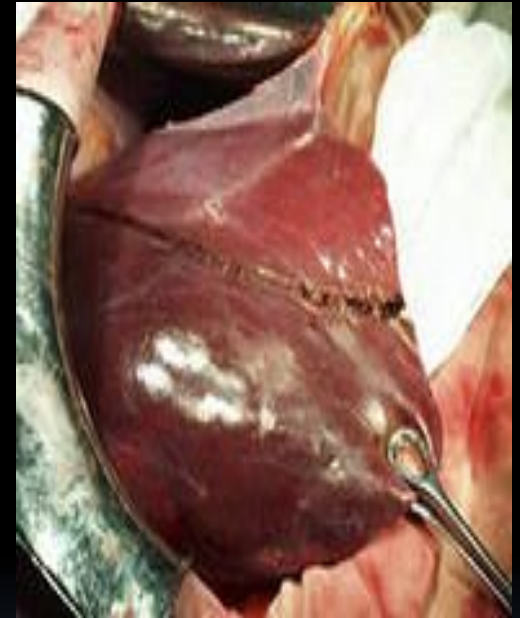

Клиника

- Гемобилия
 - Боли в правом подреберье
 - Кровотечение
- 

Лечение оперативное

- ушивание полости гематомы с лигированием сосудов
- тампонаду и наружное дренирование
- резекцию доли или сегмента печени
- наружный дренаж желчных путей
- перевязку печеночной артерии и ее ветвей



Степени тяжести травмы печени

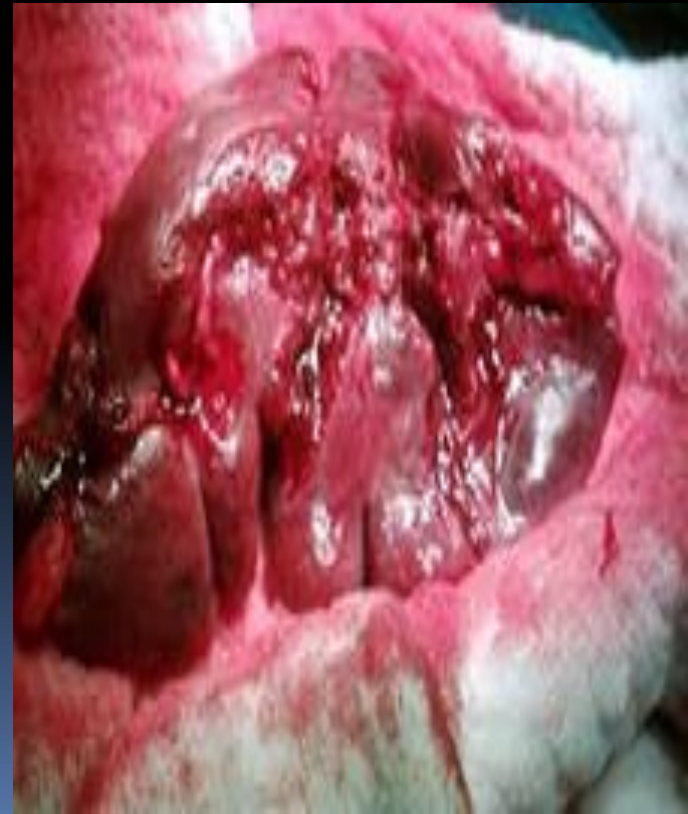1 степень - тяжелые повреждения, смерть может наступить в ближайшие часы после травмы

2 степень - повреждения средней степени тяжести. Шок 1-2 степени, умеренно выраженная кровопотеря.

3 степень - легкая закрытая травма печени. Шок не тяжелее 1 степени, кровопотеря небольшая

Повреждения селезенки

30% закрытых травм живота.
Наиболее ранима
увеличенная селезенка,
после перенесенной
малярии, при портальной
гипертензии. Повреждение
селезенки возможно при
травмах любого отдела
живота, но чаще после
удара в эпигастральную
область или в проекции
селезенки



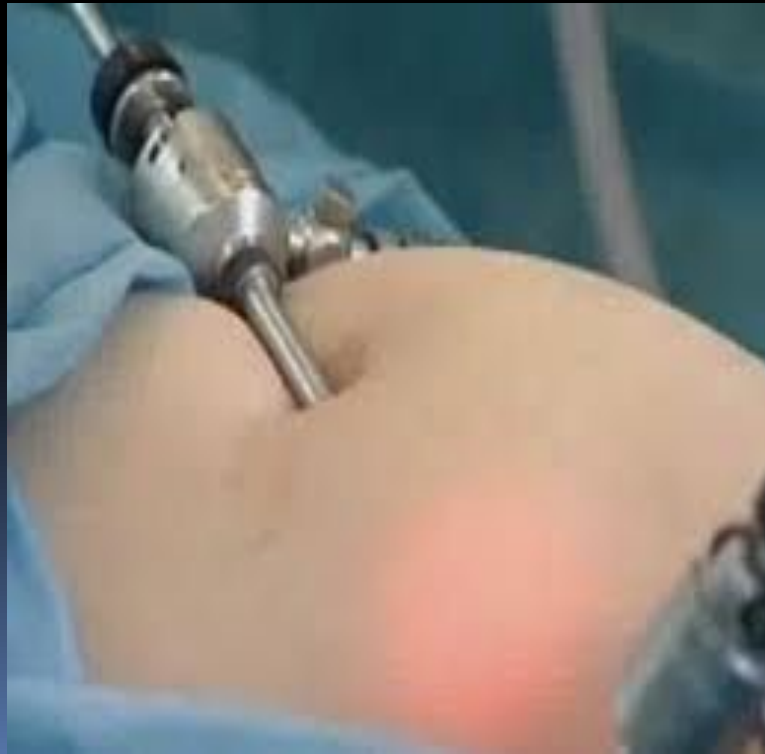Клиника

- Шок
- Кровотечение
- Боль



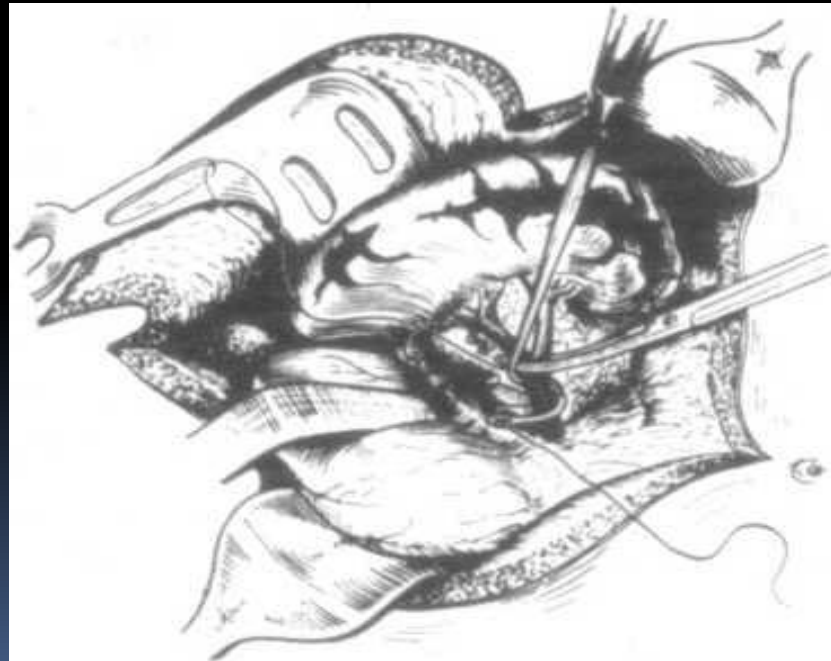
Диагностика

- Лапароцентез
- Лапароскопия



Лечение оперативное

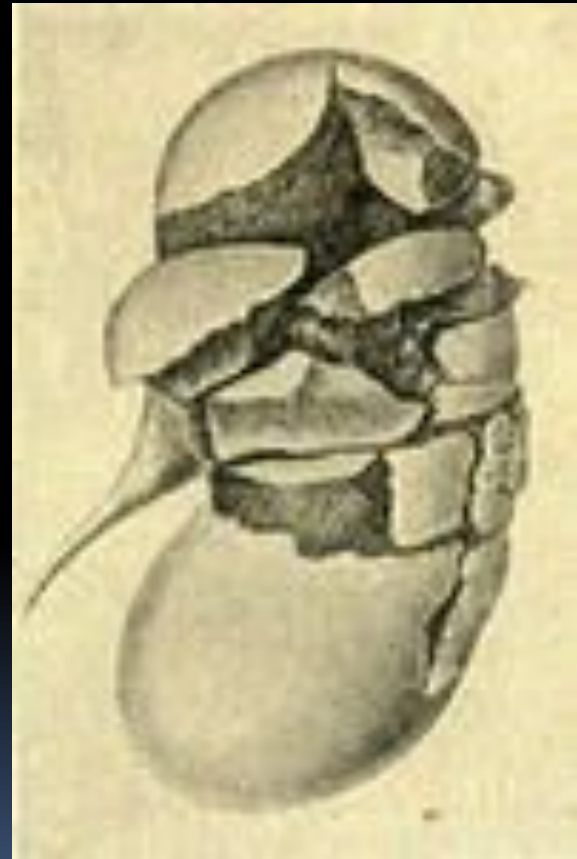- Доступ- верхнесрединная лапаротомия.



Повреждение почек

Составляет 7 % от
всех травм
живота.

Особенно
подвержены
травме почки при
гидронефрозе,
пионефрозе,
поликистозе

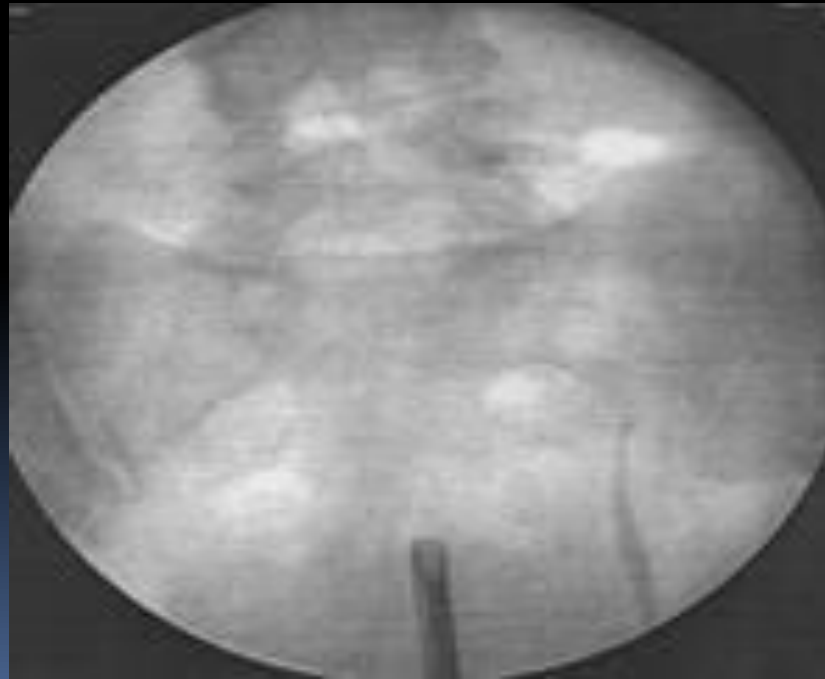


Клиника

- Боли в поясничной области, иррадиирующие в паховую область и промежность
- Пальпаторно определяется припухлость
- Метиоризм
- Перитонит


Диагностика

- Ретроградная урография
- Обзорная рентгенография





Лечение

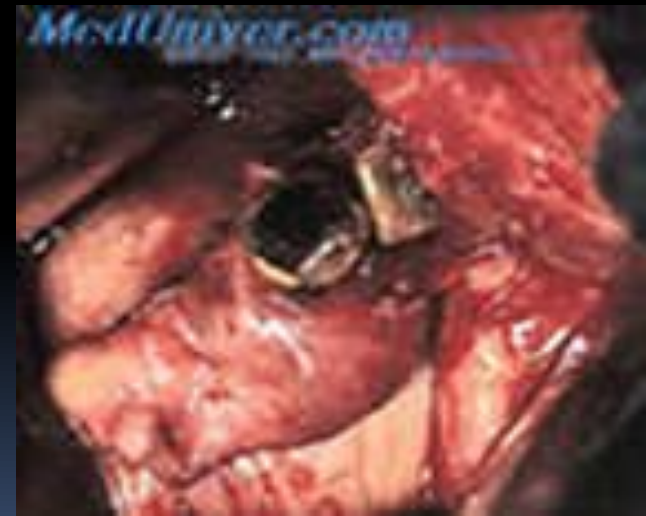- Оперативное, но возможно консервативное
- 

Повреждения поджелудочной железы

составляют 4% от всех травм органов брюшной полости, чаще повреждается тело поджелудочной железы.

Выделяют 4 вида закрытых повреждений поджелудочной железы:

- ушиб железы при сохранении брюшины, покрывающей ее;
- разрыв капсулы железы;
- полный разрыв железы;
- отрыв части железы



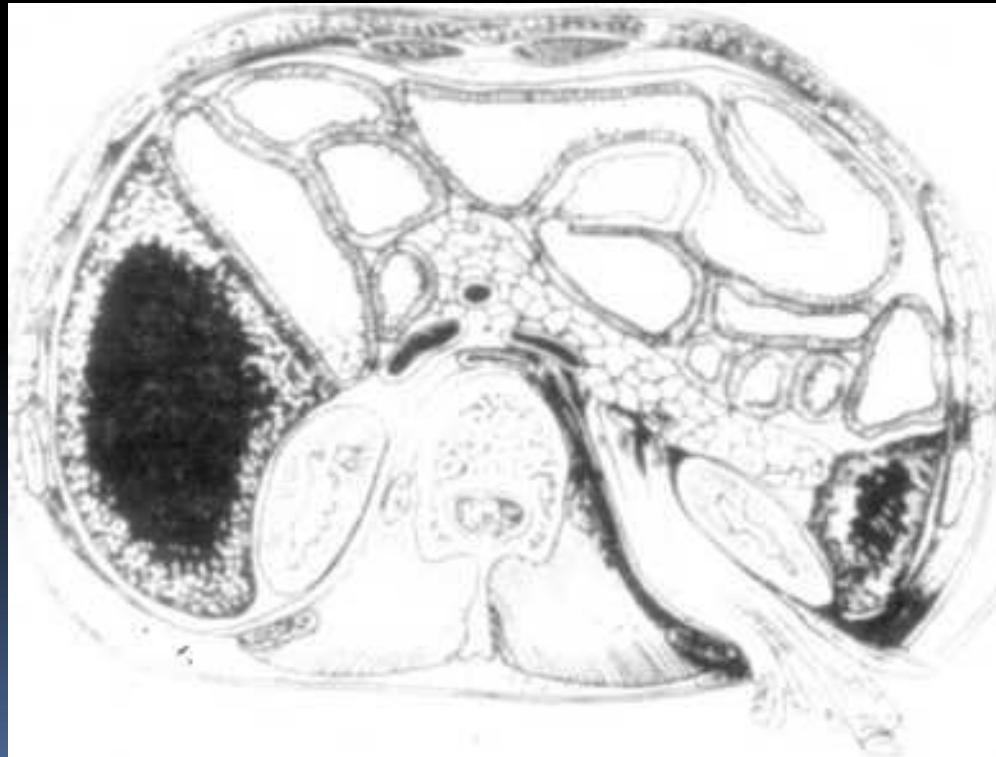
Клиника


- Опоясывающие боли иррадиирующие в левую лопатку, в поясничную область
- Бледность кожных покровов, тахикардия, снижение АД
- Многократная рвота

При подкапсульных травмах клиническая картина носит 2-фазное течение: через 1 час боли несколько стихают, а через 4-5 ч вновь усиливаются, развиваются симптомы посттравматического панкреатита и перитонита.

Лечение

- Доступ-верхнесрединная лапаротомия





Благодарю за
внимание!