

РАК ВУЛЬВЫ

**ЗАНИМАЕТ IV МЕСТО В
ОНКОГИНЕКОЛОГИЧЕСКОЙ ПАТОЛОГИИ
(3-5%).**

БОЛЕЗНЬ ПОЖИЛЫХ ЖЕНЩИН.

СРЕДИЙ ВОЗРАСТ > 70 ЛЕТ.

- Для больных раком вульвы характерна в 47,3% инфицированность вирусами:
- ВПЧ (29,7%),
- вирусами Эпштейна-Барра (16,2%)
вирусами герпеса 6 типа (8.1%),
цитомегаловирусами (2,7%), которые
вероятно имеют отношение к
этиопатогенезу заболевания.

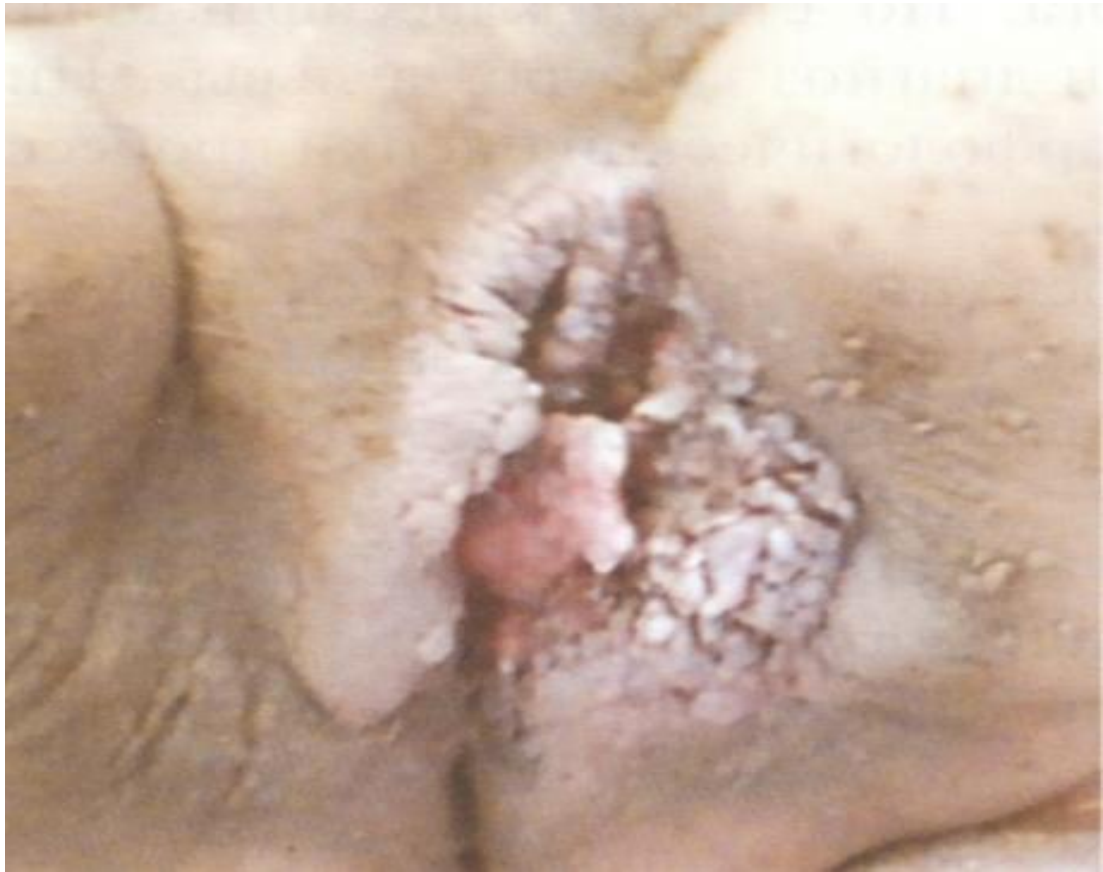- Предшествующие **заболевания:**
 - **зуд вульвы -76%**
 - **лейкоплакия**
 - **крауроз**
 - **кондиломы**
 - **Предрак: Дисплазия эпителия вульвы**

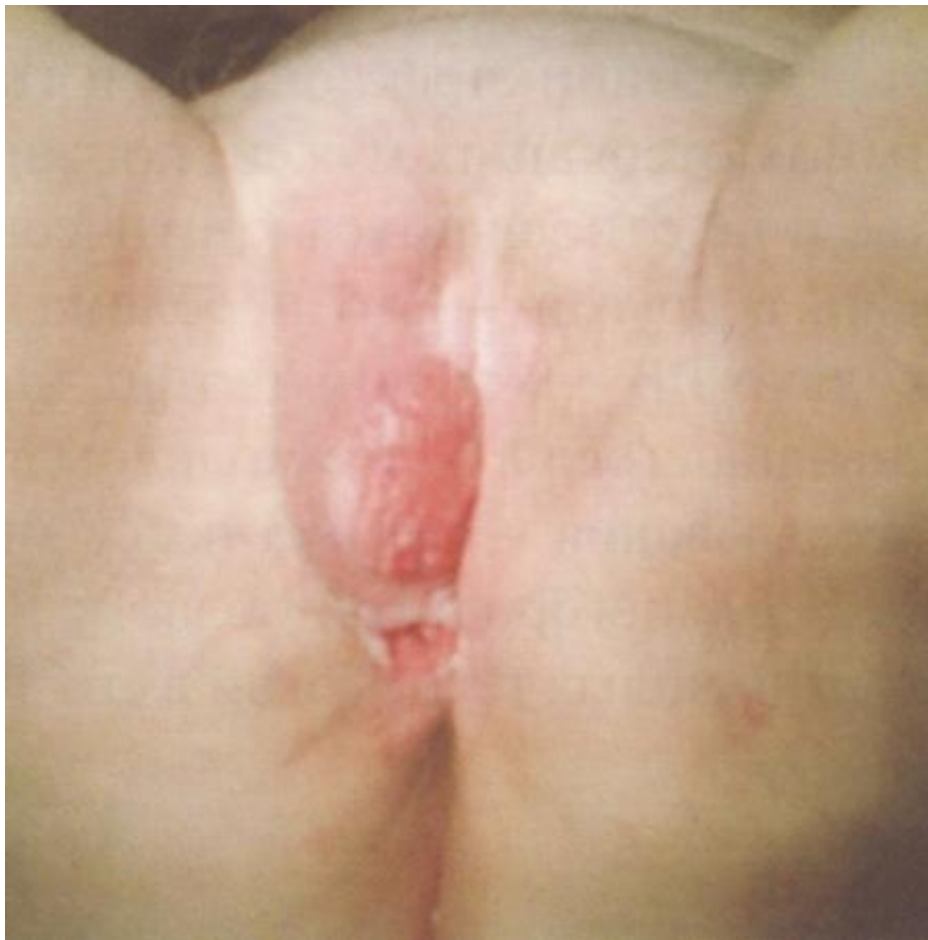КЛИНИКА РАКА ВУЛЬВЫ

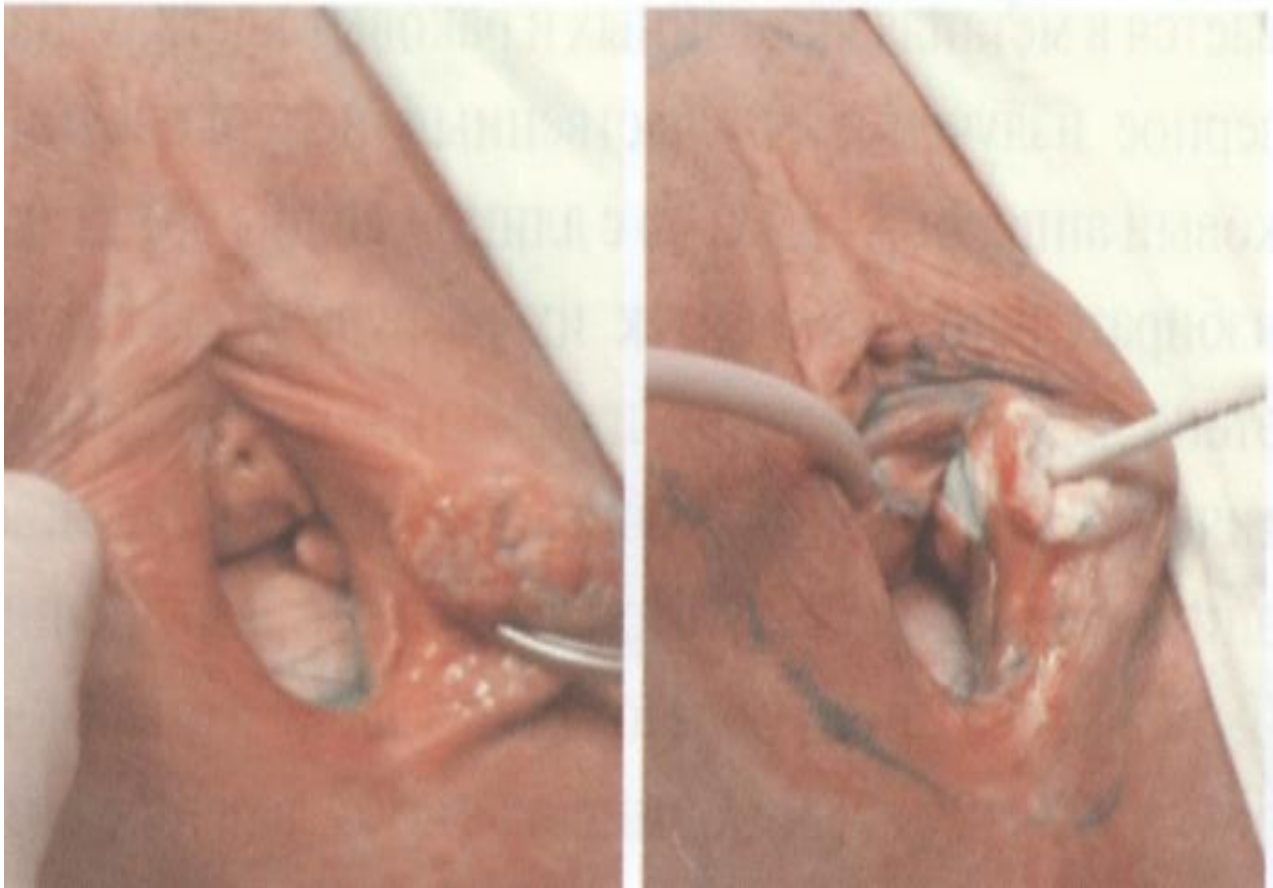
- **Зуд, язва, кровотечение.**

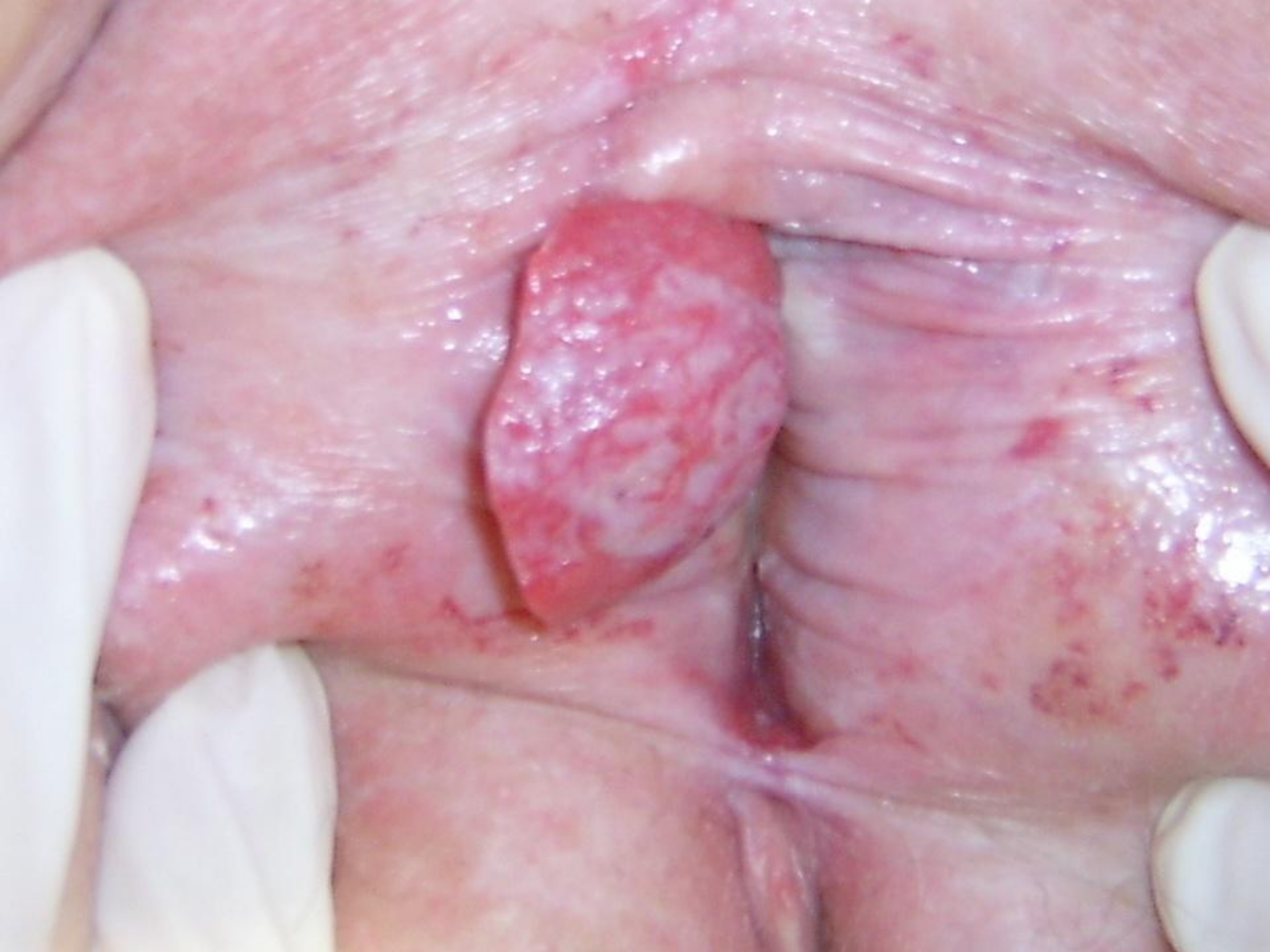Не смотря на то, что рак вульвы заболевание визуальное, большинство больных поступает с распространенным процессом.

ПРИЧИНЫ: Стыдливость, врачебные ошибки (мази, втирания без предварительного исследования).









ДИАГНОСТИКА

-ЦИТОЛОГИЯ

-БИОПСИЯ

**-УЗИ ПАХОВОЙ ОБЛАСТИ, БРЮШНОЙ
ПОЛОСТИ +
МАЛОГО ТАЗА, ПОДВЗДОШНЫХ
ЛИМФОУЗЛОВ.**

ГИСТОЛОГИЯ

- ПЛОСКОКЛЕТОЧНЫЙ РАК (90-95%)
- БАЗАЛЬНОКЛЕТОЧНЫЙ РАК
- АДЕНОКАРЦИНОМА
- МЕЛАНОМА

СТАДИЙНОСТЬ

TNM		FIGO
T1	меньше либо равно 2 см	1
T2	> 2 см.	2
T3	Уретра/влагалище/промежность/анальное кольцо	3
T4	Слизистая мочевого пузыря/слизистая верхней уретры/слизистая прямой кишки/кости таза	4
N1	Пальпируются, клинически не поражены метастазами	1 или 2
N2	Пальпируются, клинически поражены метастазами	3
N3	Фиксированные или изъязвленные лимфоузлы	4
M1a	Пальпируются глубокие узлы таза	4
M1б	Другие отдаленные метастазы	4

-I ст- ХИРУРГИЧЕСКИЙ.(вульвэктомия,
крио **МЕТОДЫ ЛЕЧЕНИЯ**
деструкция,фдт)

-2-3ст-КОМБИНИРОВАННЫЙ
(операц.+ЛТ)

-При отказе от операции по соматике
или

из-за близости к уретре до 2см

Сочетанная лучевая терапия

(дистанционная+

б/электроны или КФРТ или

внутриканевая) **и.**

- В этих случаях неплохо зарекомендовал себя метод фотодинамической терапии на очаг в сочетании с дистанционной лучевой терапией на лимфоузлы
- В качестве фотосенсибилизатора используют препараты: фотосенс, фотогем, фотолон (синтетические аналоги гематопорфирина)
- Лазерное облучение производится аппаратами: Металаз, Аткус-2, ЛД680-2000
- Лечение производится под эпидуральной анестезией
- В дальнейшем на лимфоузлы даётся лучевая терапия

**При наличии опухоли больших
размеров лечение
начинают с 2-х курсов ПХТ с
интервалом 3-4 недели
В дальнейшем проводится
сочетанная лучевая терапия**

