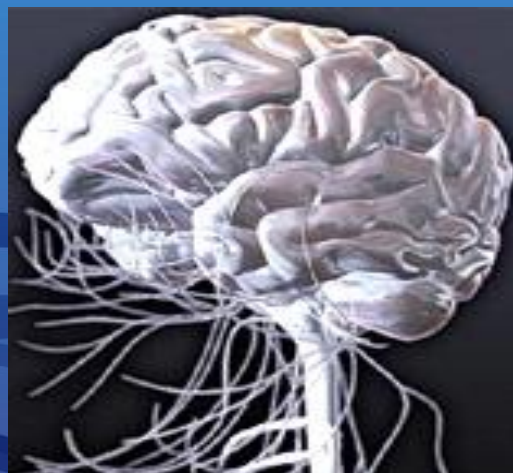




Функциональная анатомия СПИННОГО И ГОЛОВНОГО МОЗГА





«Человек должен в полной мере осознать, что именно из мозга происходят наши ощущения радости, удовольствия, веселья, так же как наша печаль, скорбь, слезы»

Гиппократ



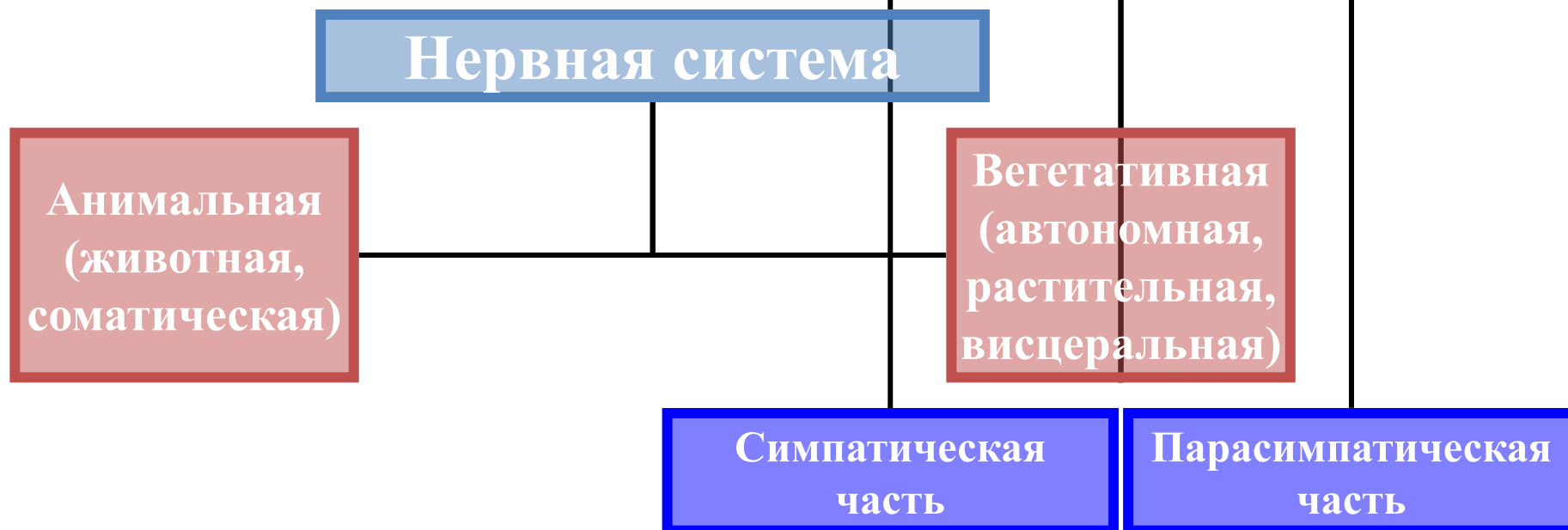
Нейрология

Наука, изучающая структуры и функции нервной системы (НС)

Часть **нейрологии**, изучающая структуру НС –
нейроанатомия



Условно нервная система делится по функциональному принципу:



Соматическая (анимальная, животная) НС

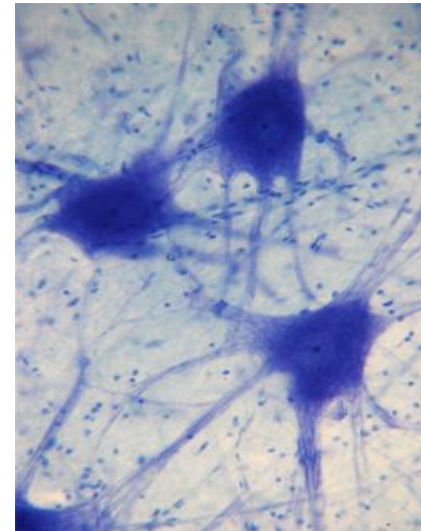
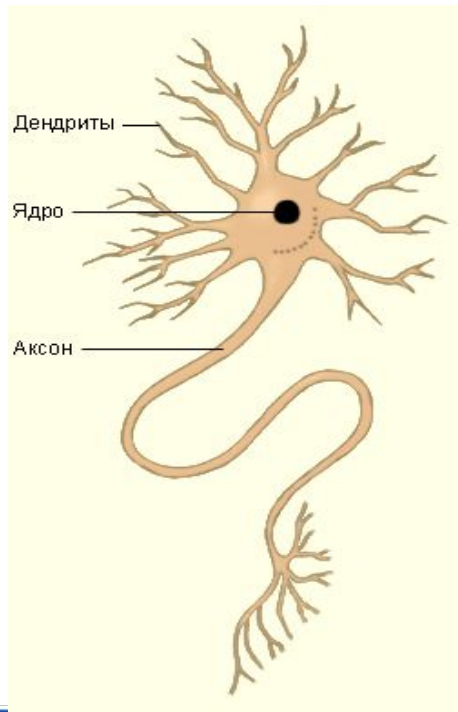
- выполняет первую функцию НС - взаимодействие с внешней средой
- интегрирует скелетные и поперечнополосатые мышцы органов
- осуществляет анализ сенсорной (чувствительной) информации, обеспечивает двигательный акт

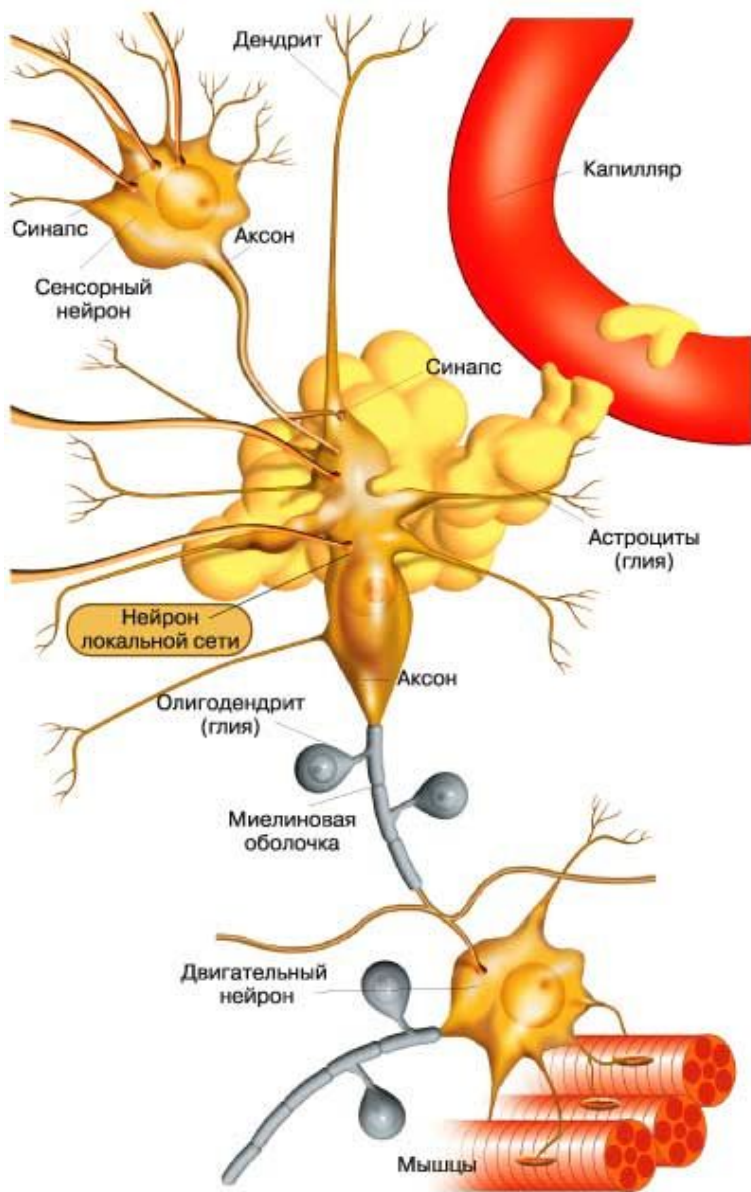


Вегетативная (автономная, растительная, висцеральная) НС

- выполняет 2-ю функцию НС
(объединение органов и систем в единое целое)
- иннервирует внутренние органы
(гладкую мускулатуру, кровеносные сосуды)
- обеспечивает процесс обмена

Специфическую функцию нервной системы выполняет нервная клетка, которая вместе с отходящими от нее отростками называется нейроном (**neuronum, neurocytus**)





- **Аксон** (др.-греч. ἄξων «ось») - это нейрит (длинный цилиндрический отросток нервной клетки), по которому нервные импульсы идут от тела клетки (сомы) к иннервируемым органам и другим нервным клеткам.
- **Дендрит** (от греч. δένδρον (dendron) - дерево) - разветвлённый отросток нейрона, который получает информацию через химические (или электрические) синапсы от аксонов (или дендритов и сомы) других нейронов и передаёт её через электрический сигнал телу нейрона (перикариону), из которого вырастает.

В зависимости от функции нейроны делятся на:

- **Чувствительные нейроны** (рецепторные, афферентные, приносящие) воспринимают внешние воздействия и проводят их в сторону спинного или головного мозга. Их тела всегда лежат вне центральной нервной системы в **чувствительных узлах** черепных или спинномозговых нервов;
- **Ассоциативные** (вставочные, замыкательные, проводниковые) нейроны - передают импульсы от приносящего нейрона к выносящему;
- **Двигательные** клетки (выносящие, эффекторные, эфферентные) - передают нервные импульсы рабочим органам (мышцам, железам).

Свойства нейронов:

- высокая возбудимость – способность образовывать потенциал действия
- способность к проведению возбуждения
- передача возбуждения на эффекторы, т.е. рабочие ткани
- **способность вызывать адекватную реакцию со стороны того или другого органа**

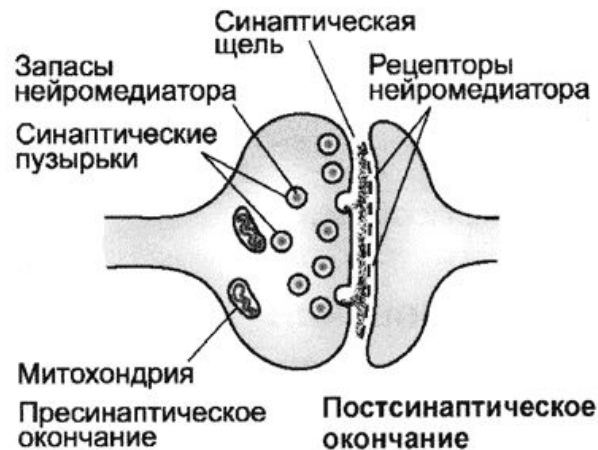СИНАПС



В 1897 г. английский физиолог Чарльз Шеррингтон предложил термин **«синапс»** (соединение, связь, застегивать), для обозначения участков тесного соприкосновения нервных клеток.

- **Синапсы** объединяют нейроны в единые функциональные системы.
- **Синапсы** способны к функциональным и морфологическим перестройкам.

Синапс



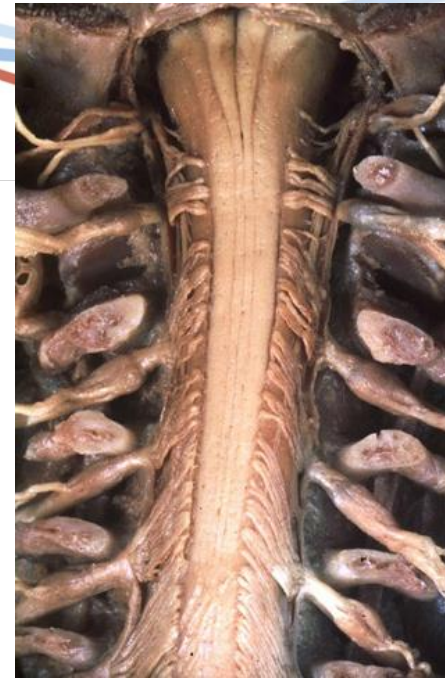Нейрональная теория

- Вся функционирующая нервная ткань построена только из **нейронов**, т. е. из нервных клеток и их отростков.
- **Нейрон** является генетической, анатомической и функциональной единицей.
- Морфологически нейроны отделены друг от друга, они только соприкасаются при помощи контакта.
- Важнейшей частью нейрона, его трофическим центром, является нервная клетка, так как все части нейрона, лишенные связи с ней, неизбежно гибнут; регенерация нервного волокна происходит за счет роста центрального отрезка его, сохранившего связь с клеткой.



Спинной мозг

- туловищный отдел нервной системы
- 1/48 части головного мозга
- 65% длины позвоночного столба
- 25% длины тела
- Длина спинного мозга у взрослого колеблется от 40 до 45 см, ширина - от 1,0 до 1,5 см, масса равна в среднем 35 г.

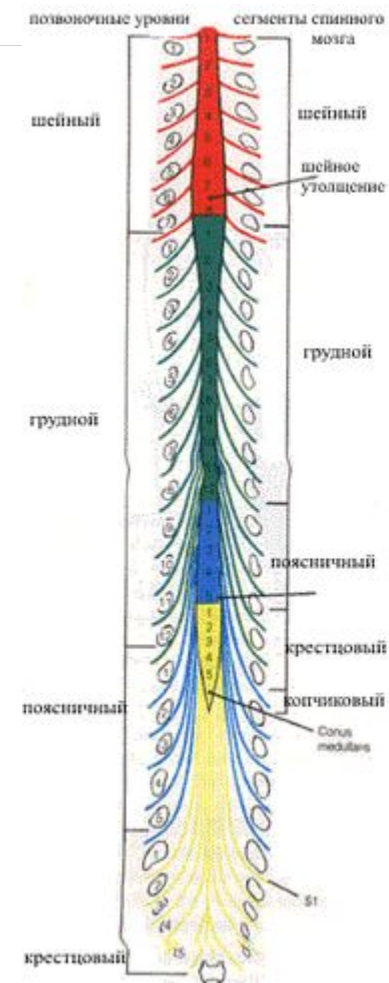


Спинной мозг (СМ) (Medulla spinalis)

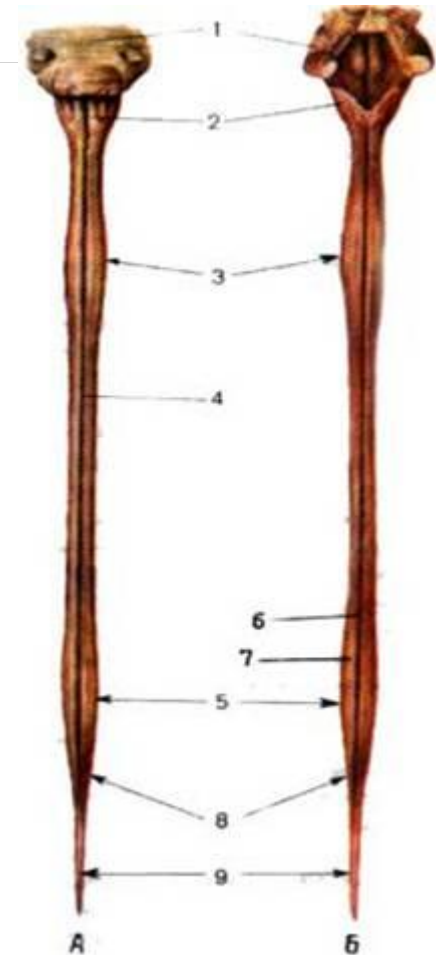
Залегает в позвоночном канале от верхнего края I шейного позвонка до I или верхнего края II поясничного позвонка.

У плода в возрасте **3 месяцев** он оканчивается на уровне **V** поясничного позвонка,

у **новорожденного** - на уровне **III** поясничного позвонка.

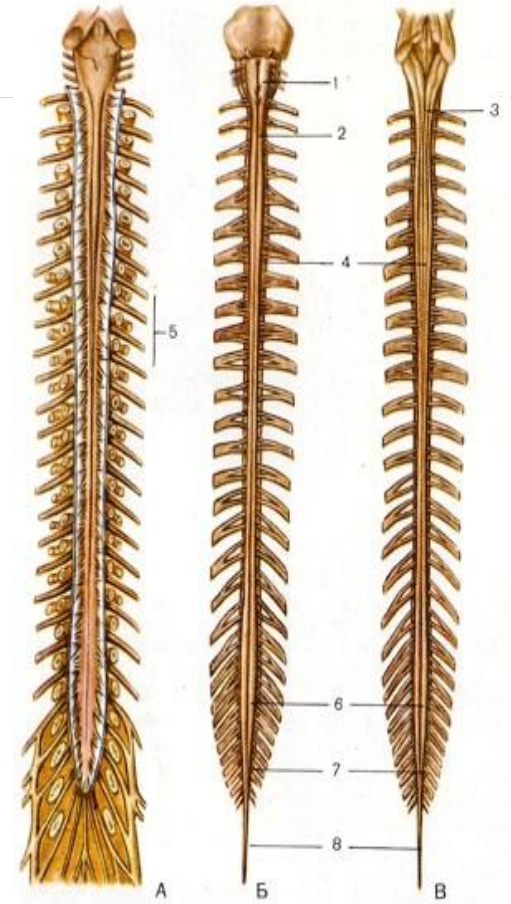


- Утолщения:
 - шейное утолщение (**intumescentia cervicalis**), соответствующее выходу СМН, идущих к верхним конечностям,
 - это пояснично-крестцовое утолщение (**intumescentia lumbosacralis**), - место выхода нервов к нижним конечностям.
- Шейное утолщение начинается на уровне С2-Th2.
- Пояснично-крестцовое утолщение Th10-Th12



Различают 4 поверхности спинного мозга:

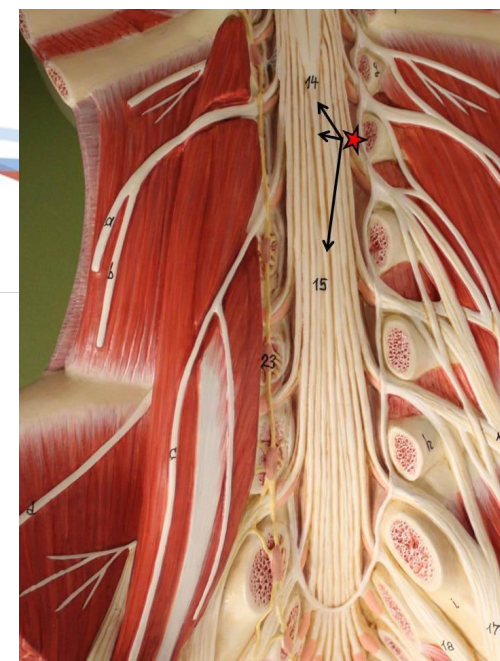
- несколько уплощённую переднюю
- немного выпуклую заднюю
- две почти округлые боковые, переходящие в переднюю и заднюю



- Внизу спинной мозг переходит в коническое заострение (*conus medullaris*), продолжающееся в концевую (спинномозговую) нить (*filum terminale spinale*)

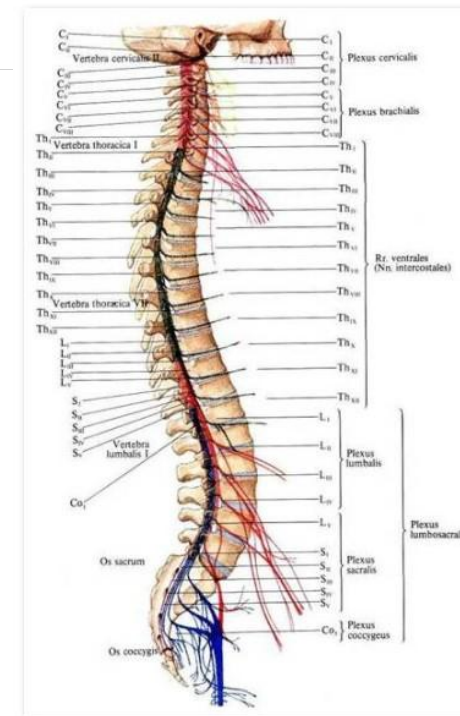
Конский хвост

- Образуется корешками СМН L1-Co1, спускающимися вниз к соответствующим межпозвоночным отверстиям

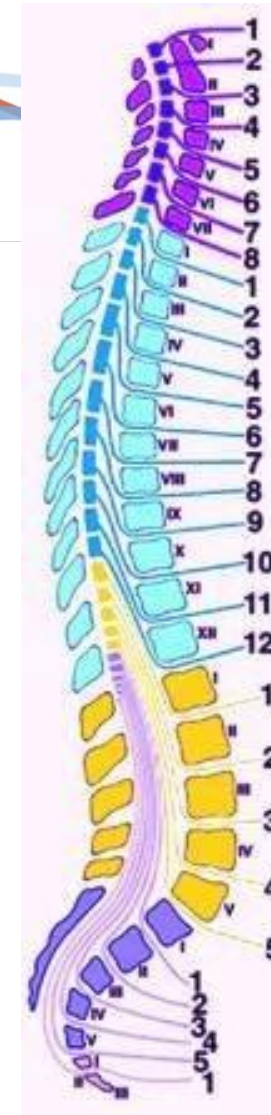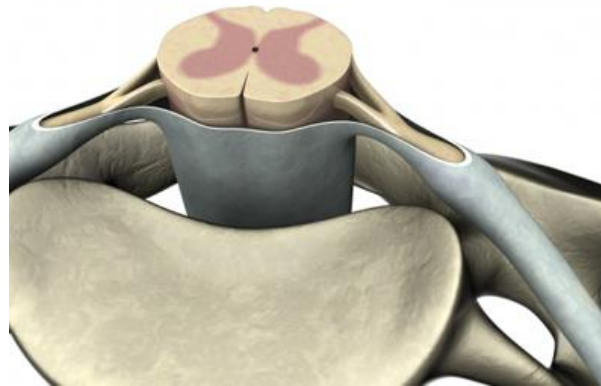


Спина́йный мозг делят на 5 частей:

- шейную (*pars cervicalis*),
- грудную (*pars thoracica*),
- поясничную (*pars lumbalis*),
- крестцовую (*pars sacralis*)
- копчиковую части (*pars coccygea*).



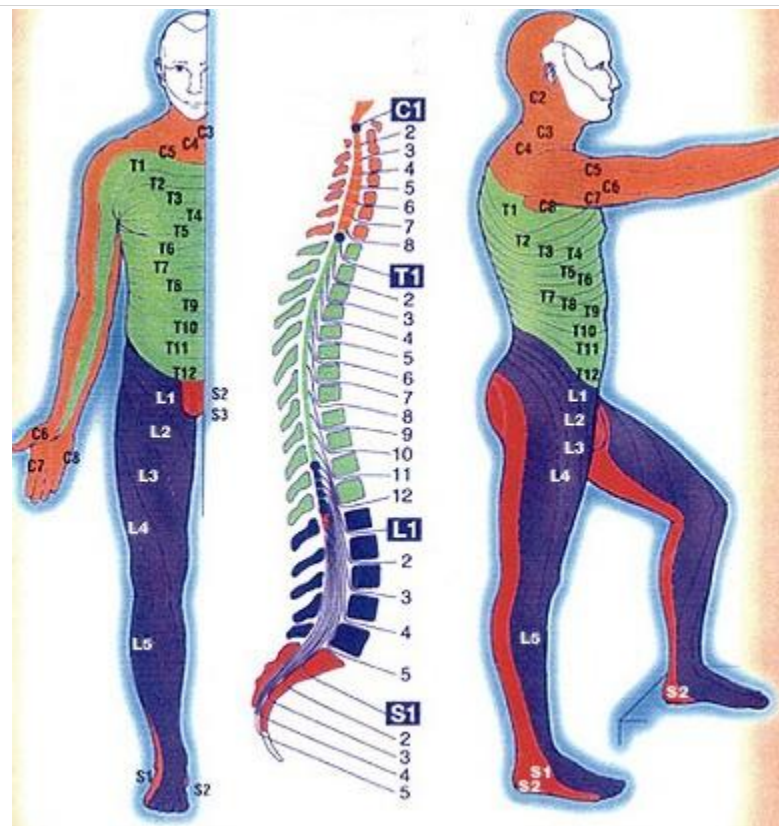
Характерной особенностью спинного мозга является его **сегментарность** и правильная периодичность выхода спинномозговых нервов.



Сегменты:

Шейные - 8 сегментов (С1-С8),
грудные -12 (Th1-Th12),
поясничные -5 (L1-L5),
крестцовые - 5 (S1-S5),
копчиковые - от 1 до 3 (Со 1-Со 3)

Итого - 31-33 сегмента



Правило Шипо

- в шейном и верхнегрудном отделах сегменты СМ расположены на один позвонок выше соответствующего им по счету позвонка,
- в среднегрудном – выше на 2 позвонка,
- в нижнегрудном (Т10,11,12) – выше на 3 позвонка



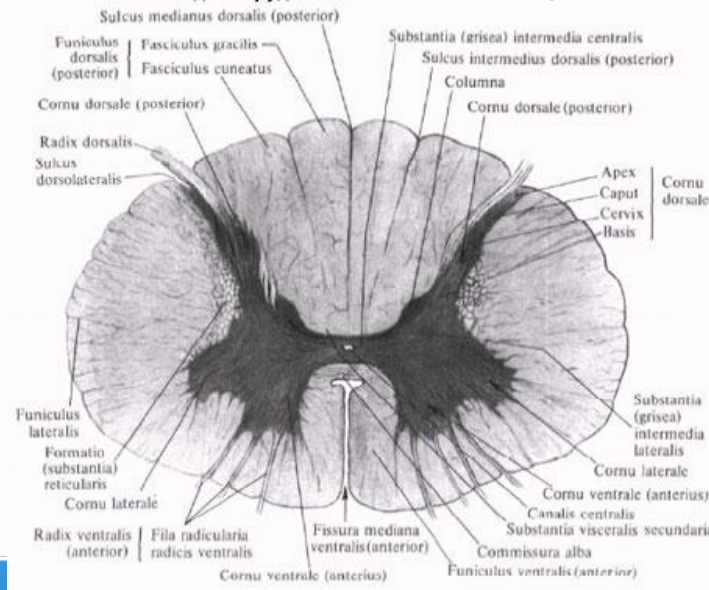
- В сером веществе сверху вниз проходит узкий *центральный канал*. Вверху канал сообщается с **четвертым желудочком** головного мозга. Нижний конец канала расширяется и слепо заканчивается *терминальным желудочком* (желудочек Краузе). У взрослого человека местами центральный канал зарастает, его незаросшие участки содержат спинномозговую жидкость.

На поперечном срезе спинного мозга серое вещество выглядит в виде бабочки или буквы "Н", а три пары столбов образуют передний, задний и боковой рога серого вещества.

Передний рог более широкий, *задний рог* - узкий.

Боковой рог топографически соответствует боковому столбу серого вещества.

Спинной мозг, medulla spinalis, (горизонтальный разрез верхнего отдела грудной части спинного мозга)

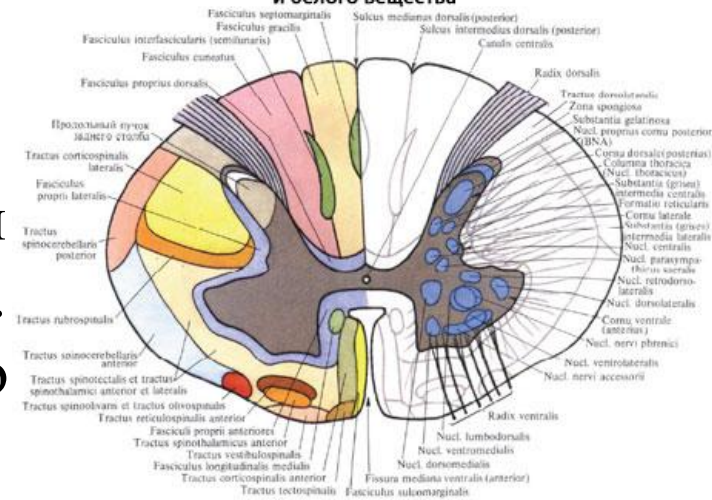


- В *передних рогах (столбах)* расположены тела наиболее крупных нейронов спинного мозга (диаметром 100-140 мкм).

Они образуют пять *ядер*(скоплений).

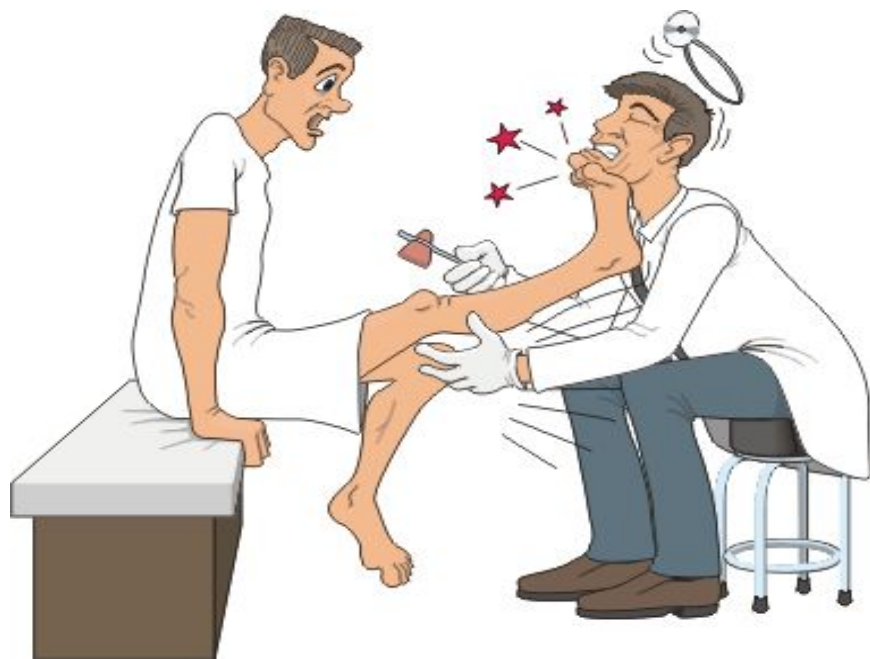Эти ядра являются *моторными* (двигательными) центрами спинного мозга. Аксоны этих клеток составляют основную массу волокон передних корешков спинномозговых нервов.

Спинной мозг, *medulla spinalis*, (схема), распределение серого и белого вещества



Рефлекторная дуга

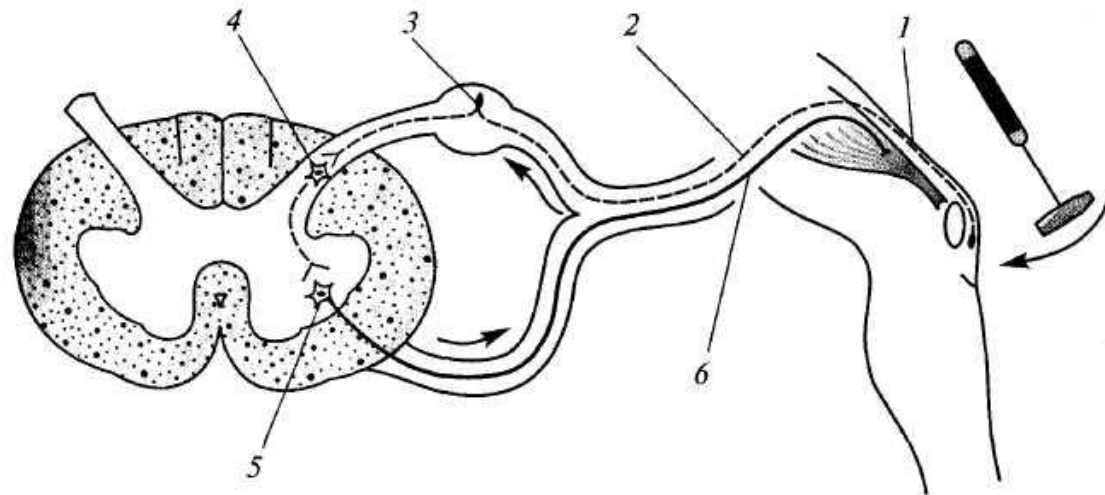
Рефлексы составляют основу работы любой НС.
Морфологическим субстратом рефлекса является
рефлекторная дуга.

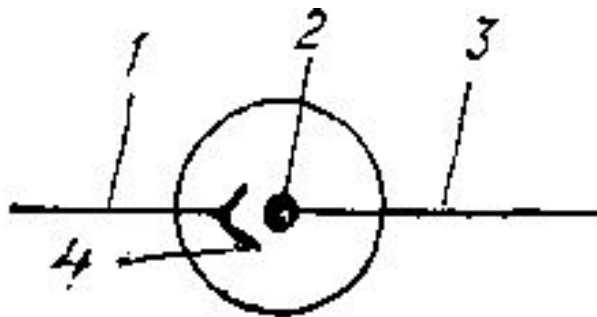


Рефлекторная дуга:

Рефлекторная дуга:

- рецептор;
- афферентный (чувствительный, центроостремительный) нейрон;
- вставочный нейрон;
- эфферентный (двигательный, центробежный) нейрон;
- эффектор (рабочий орган).





Условно-графическое изображение синапса:

- 1 - аксон первого нейрона;
- 2 - тело второго нейрона;
- 3 - аксон второго нейрона;
- 4 - синапс

Рецепторы

первый элемент рефлекторной дуги
чувствительные нервные окончания,
концевой аппарат дендритов чувствительных
нейронов.

Рассеяны по всему телу

Воспринимают различные раздражения

Эстерорецепторы раздражения из внешней среды (кожа)

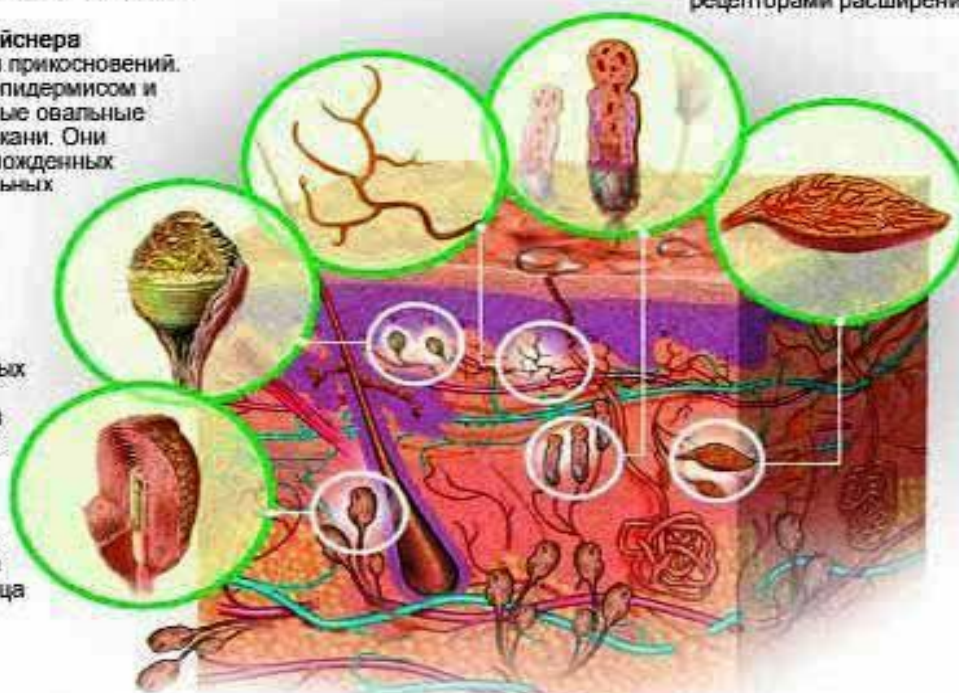
Внутриэпителиальные нервные окончания – это чувствительные нервные волокна в коже, которые ответственны за восприятие тепла, холода, боли и давления.

Осязательные тельца Мейснера являются рецепторами для прикосновений. Они обнаруживаются под эпидермисом и представляют собой длинные овальные тельца в соединительной ткани. Они состоят из наискось нагроможденных сенсорных клеток и спиральных нервных волокон.

Тельца Фатера-Пачини имеют овальную форму и являются самыми большими слоистыми тельцами среди нервных конечных органов. Из-за их огромной чувствительности эти рецепторы способны улавливать малейшие вибрации. Они являются рецепторами давления, растяжения, вибрации и шока. Длиной они до 4 мм и шириной около 2 мм. Их структура похожа на луковицу. В среднем эти тельца имеют 20-40 слоеных ламелл, которые разделены промежуточным жидкостным

Тельца Руффини обнаруживаются в соединительной ткани и подкожном слое. Они сделаны из протяженных сетей нервных волокон длиной 0.25-1.5 мм и являются рецепторами расширения.

Концевые нервные тельца Краузе – это луковицеобразные механорецепторы со связанными извилистыми аксонами, окруженными капсулой. Они в основном встречаются в слизистой оболочке рта и на языке.



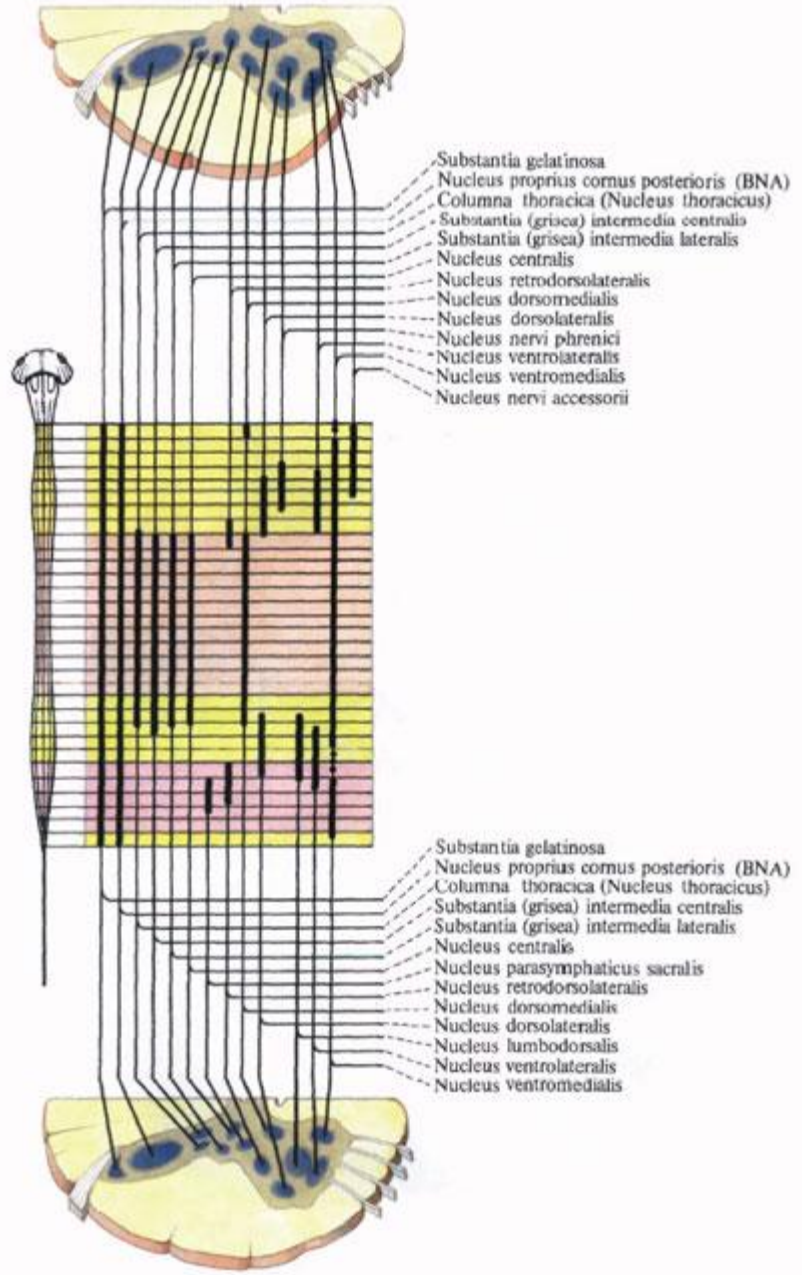
РЕЦЕПТОРЫ КОЖИ

Кожа – чувствительный орган, взаимодействующий с окружающей средой. Механические и тепловые стимулы, как холод и боль, воспринимаются рядом рецепторов. Покраснение, побледнение и другие проявления вегетативных нервных волокон делают кожу органом общения.

- **проприорецепторы** в поперечно-полосатых мышцах
- **интерорецепторы** во внутренних органов.

4 вида интерорецепторов:

1. терморецепторы
2. осморецепторы
3. механорецепторы
4. хеморецепторы



Задние канатики содержат волокна задних корешков спинномозговых нервов, слагающиеся в две системы:

- Медиально расположенный тонкий пучок, *fasciculus gracilis*.
- Латерально расположенный клиновидный пучок, *fasciculus cuneatus*.
Пучки тонкий и клиновидный проводят от соответствующих частей тела к коре головного мозга сознательную проприоцептивную (мышечно-суставное чувство) и кожную (чувство стереогноза - узнавание предметов на ощупь) чувствительность, имеющую отношение к определению положения тела в пространстве, а также тактильную чувствительность.

Боковые канатики содержат следующие пучки:

•А. Восходящие.

•К заднему мозгу:

- tractus spino cerebellaris posterior, задний спинно-мозжечковый путь, располагается в задней части бокового канатика по его периферии;
- tractus spino cerebellaris anterior, передний спинно-мозжечковый путь, лежит вентральнее предыдущего. Оба спинно-мозжечковых тракта проводят бессознательные проприоцептивные импульсы (бессознательная координация движений).

•К среднему мозгу:

- tractus spinotectalis, спинно-покрыщечный путь, прилегает к медиальной стороне и передней части tractus spino cerebellaris anterior. К промежуточному мозгу:
- tractus spinothalamicus lateralis прилегает с медиальной стороны к tractus spino cerebellaris anterior, тотчас позади tractus spinotectalis. Он проводит в дорсальной части тракта температурные раздражения, а в вентральной - болевые;
- tractus spinothalamicus anterior s. ventralis аналогичен предыдущему, но располагается кпереди от соименного латерального и является путем проведения импульсов осязания, прикосновения (тактильная чувствительность). По последним данным, этот тракт располагается в переднем канатике.



- **Б. Нисходящие.**

- От коры большого мозга:

латеральный корково-спинномозговой (пирамидный) путь, *tractus corticospinalis (pyramidalis) lateralis*.

Этот тракт является сознательным эфферентным двигательным путем.

- От среднего мозга:

tractus rubrospinalis. Он является бессознательным эфферентным двигательным путем.

- От заднего мозга:

tractus olivospinalis, лежит вентральнее *tractus spinocerebellaris anterior*, вблизи переднего канатика.

Передние канатики содержат нисходящие пути.

- От коры головного мозга:

передний корково-спинномозговой (пирамидный) путь, *tractus corticospinalis (pyramidalis) anterior*, составляет с латеральным пирамидным пучком общую пирамидную систему.

- От среднего мозга:

- *tractus tectospinalis*, лежит медиальнее пирамидного пучка, ограничивая *fissura mediana anterior*. Благодаря ему осуществляются рефлексорные защитные движения при зрительных и слуховых раздражениях - зрительно-слуховой рефлексорный тракт.

- Ряд пучков идет к передним рогам спинного мозга от различных ядер продолговатого мозга, имеющих отношение к равновесию и координации движений, а именно: от ядер вестибулярного нерва - *tractus vestibulospinalis* - лежит на границе переднего и бокового канатиков;

- от *formatio reticularis* - *tractus reticulospinalis anterior*, лежит в средней части переднего канатика;

- собственно пучки, *fasciculi proprii*, непосредственно прилегают к серому веществу и относятся к

Отделы головного мозга

Мозг - encephalon

Ствол мозга

ромбовидный мозг (Rhombencephalon)

продолговатый мозг (Medulla oblongata, Myelencephalon, Bulbus)

задний мозг (Metencephalon)

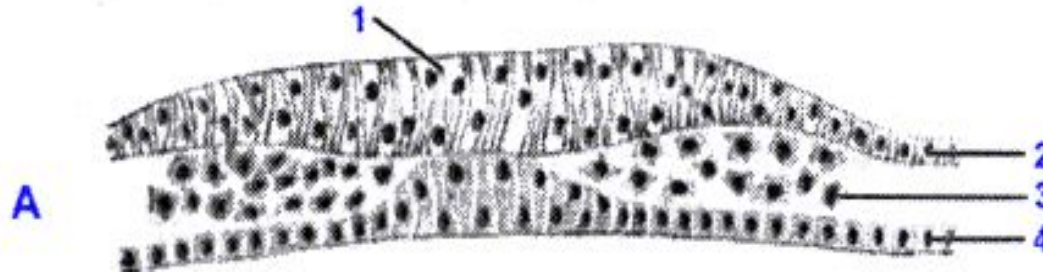
средний мозг (Mesencephalon)

Передний мозг (Prosencephalon)

промежуточный мозг (Diencephalon)

конечный мозг (Telencephalon)

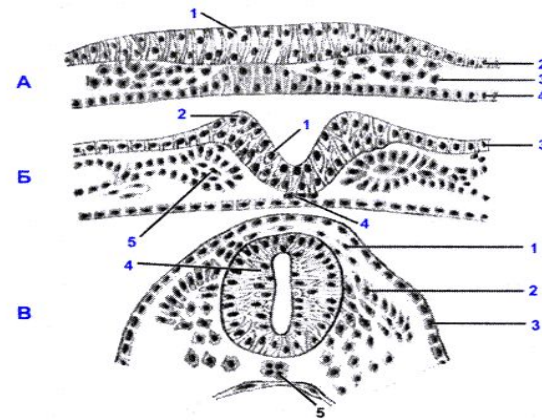
Этапы развития НС человека



Источником образования НС у человека служит наружный зародышевый листок (эктодерма). Размножение и уплотнение клеток нейроэпителия приводит к образованию медуллярной пластинки в 2,5 недель развития.

слой эпендимных (матричных) клеток размножаясь, формируют в нервной трубке 3 слоя:

- **эпендимный** – самый внутренний – будут выстилать все полости мозга
- **плащевой** – из этих клеток образуются аполярные НК - нейробласты и спонгиобласты (источник макроглии).
- **краевая вуаль** – наружный слой мозговой трубки



4-й неделе – первичные мозговые пузыри.

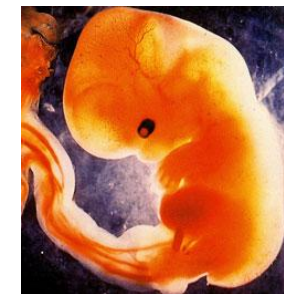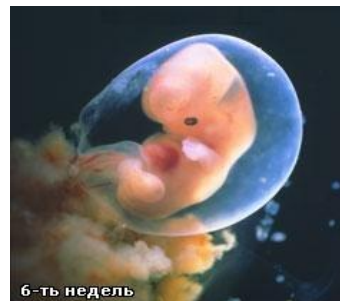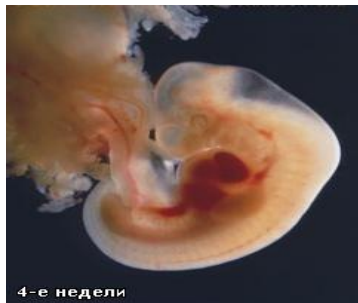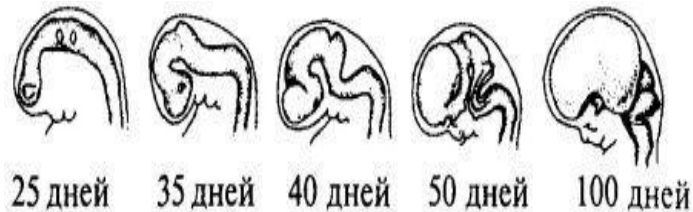
Из них формируется передний, средний и ромбовидный мозг

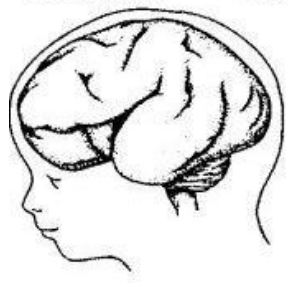
5-7 неделя – 5 мозговых пузырей.

Передний мозг разделяется на конечный и промежуточный

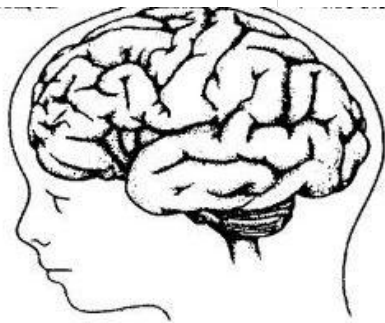
8-10 неделя – дифференцируются обонятельные доли, гиппокамп и другие образования лимбической системы

3 мес – кора и подкорковые ядра





8 месяцев



9 месяцев



К моменту **рождения** вес мозга 350-450 г составляет 12-13% массы тела.

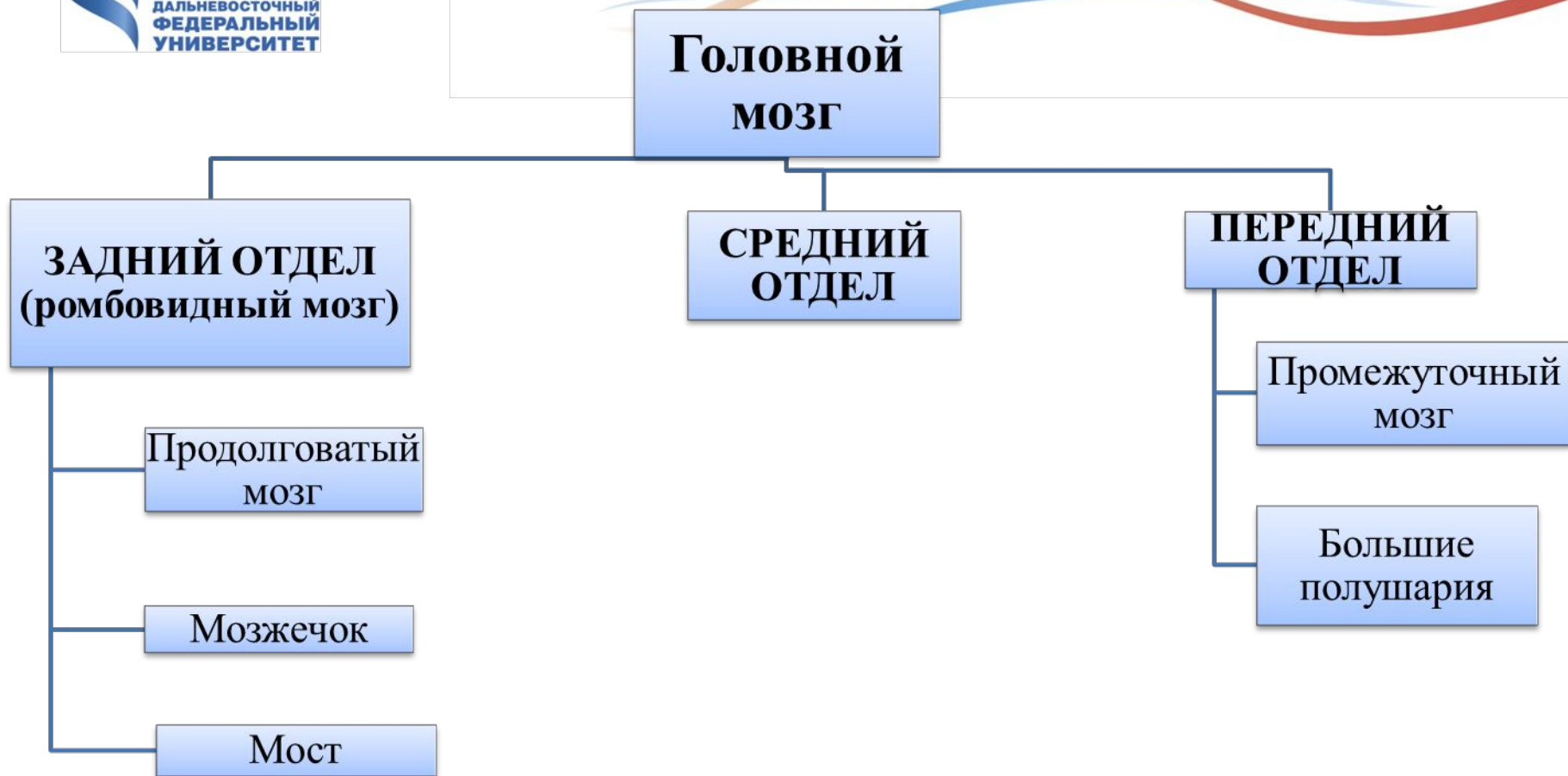
У взрослых – 2,5%



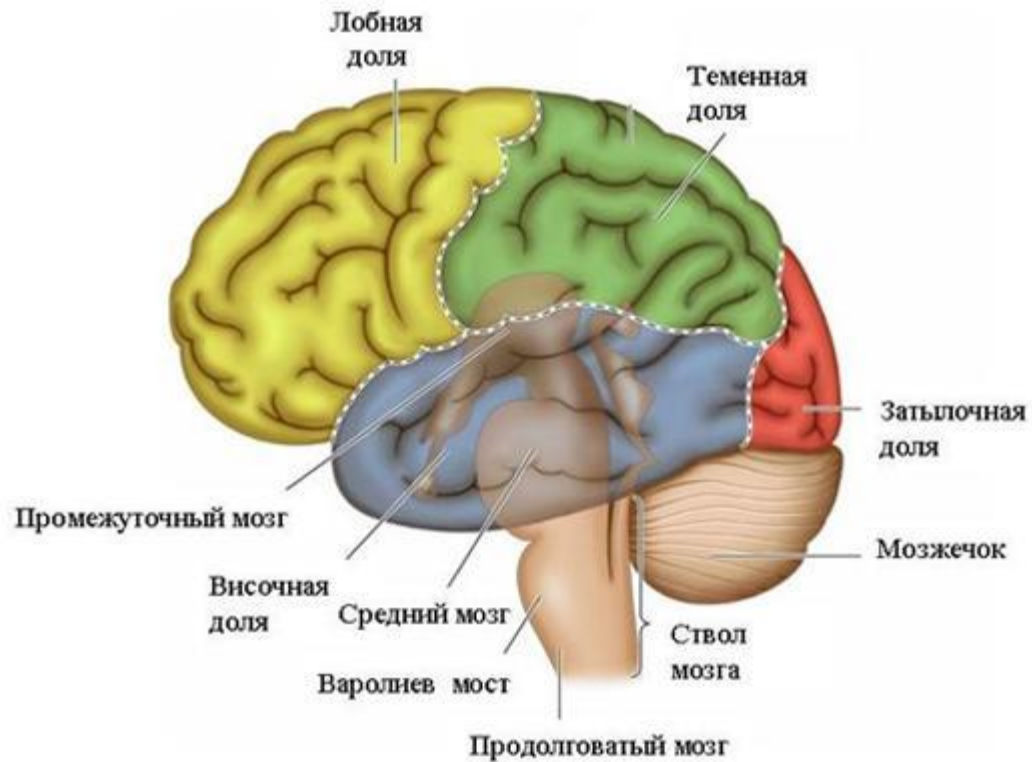
К концу **1-го** года масса мозга удваивается,
к 3-4 годам утраивается

- К **7-10** годам сопоставимы с показателями взрослого.
- **20-60** лет практически не изменяется.
- Затем происходит инволюция – 1-2% каждые 10 лет



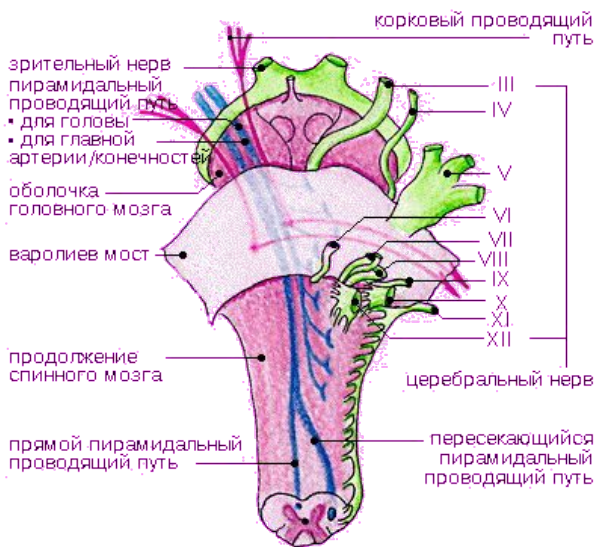


Головной мозг состоит из конечного (большого) мозга и ствола.



В мозговом стволе выделяют:

СТВОЛ ГОЛОВНОГО МОЗГА



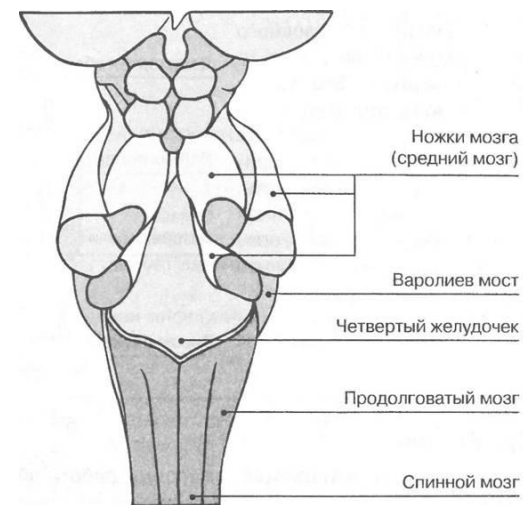
1. продолговатый мозг

2. задний мозг

Задний мозг:

1. мост

2. мозжечок

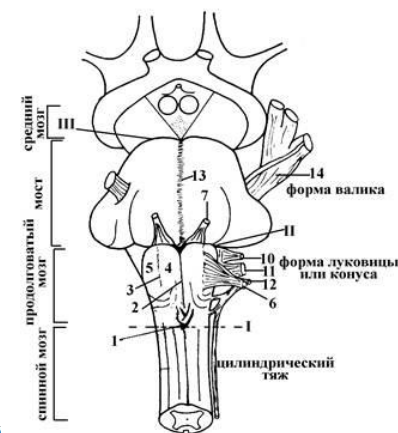
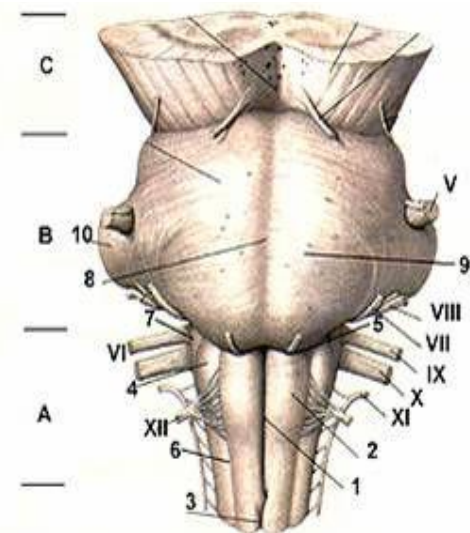


Продолговатый мозг

Myelencephalon, Medulla oblongata

На передней поверхности:

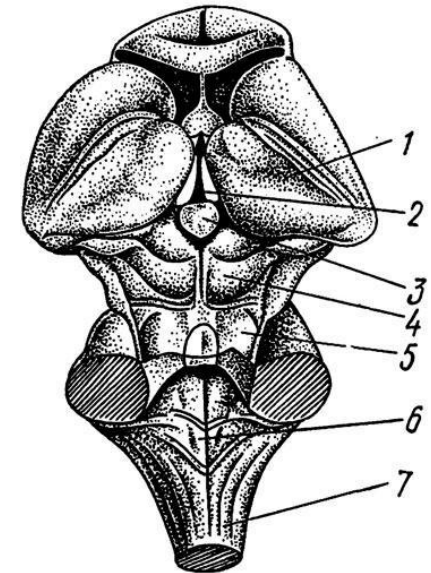
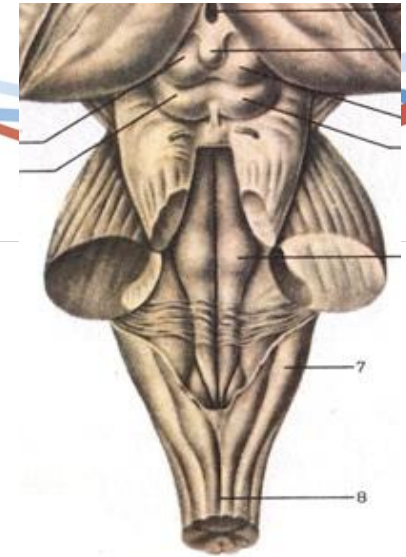
- Пирамиды (**pyramis**) – по обеим сторонам от срединной щели, выпуклые тяжи. Образованы волокнами пирамидного (кортикоспинального) пути
- Оливы (**oliva**) – на боковых поверхностях, боковой (латеральной) бороздой отделено от пирамид. Ядра олив вместе с ядрами мозжечка обеспечивают регуляцию положения тела в пространстве



Продолговатый мозг

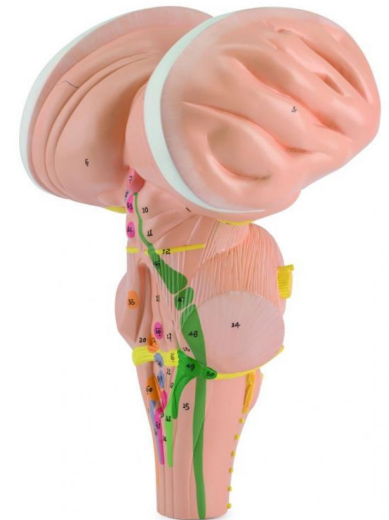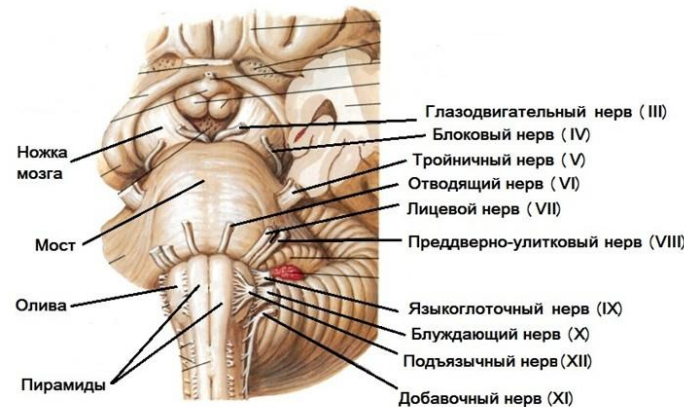
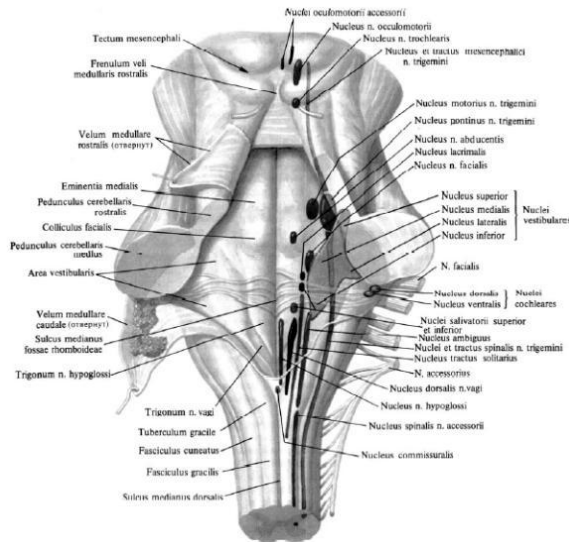
Дорсальная поверхность:

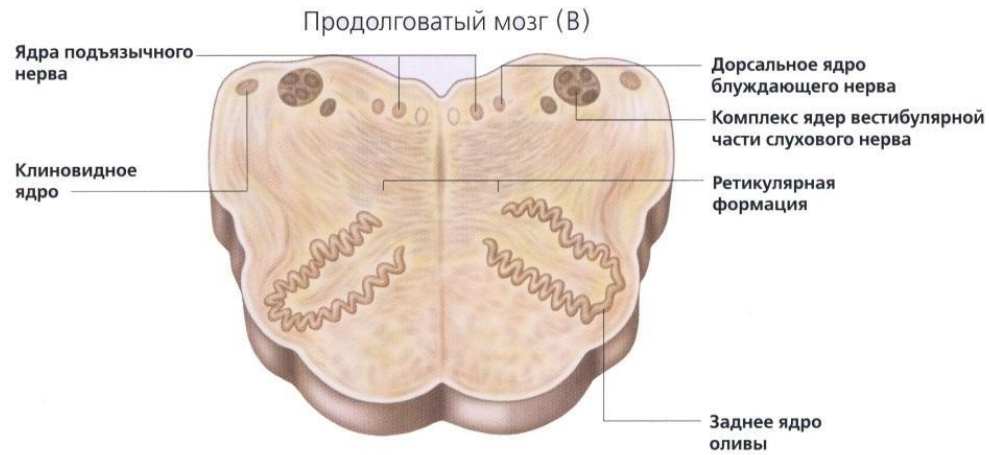
- задние канатики – поднимаются из СМ. В них проходят пути Голля и Бурдаха. По ходу каждого из этих путей образуется возвышение – тонкий и клиновидные бугорки, в которых находятся одноименные ядра
- ромбовидная ямка – ограничена верхними и нижними ножками мозжечка. Нижние образуются при слиянии заднего и боковых канатиков СМ. Поднимаясь к мозжечку, они расходятся и ограничивают нижний угол ромбовидной ямки



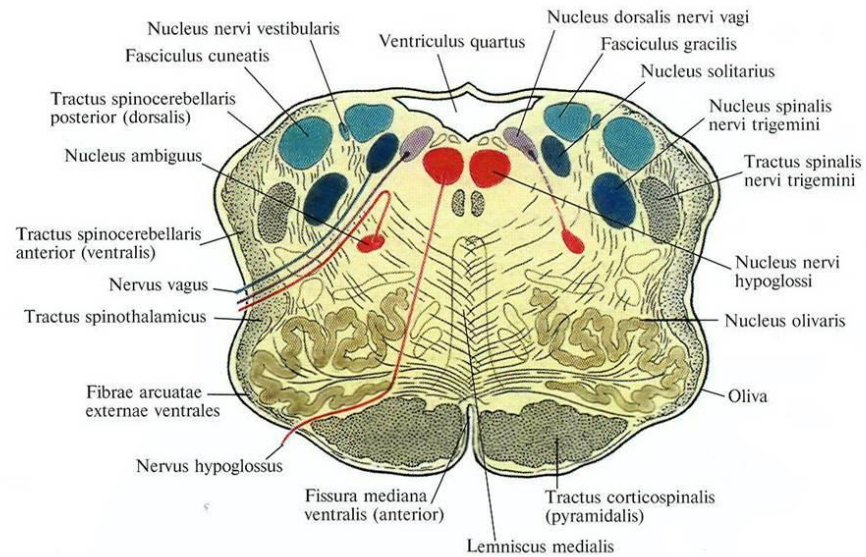
Продолговатый мозг

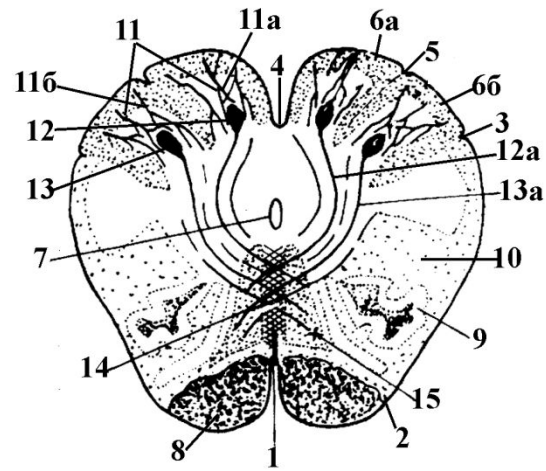
- Серое вещество – образуют ядра V, VIII, IX, X, XI, XII пары ЧМН, которые находятся в дорсальной части продолговатого мозга. Ближе к середине расположены двигательные ядра, латерально – чувствительные, а в промежутке - вегетативные
- белого вещества – занимает преимущественно переднебоковые отделы





ядра и проводящие пути продолговатого мозга





- 1 – передняя срединная щель
- 2 – передняя боковая борозда
- 3 – задняя боковая борозда
- 4 – задняя срединная борозда
- 5 – задняя промежуточная борозда; отделяет пучок Голя (6а) от пучка Бурдаха (6б)
- 7 – центральный канал; в нижнем (каудальном направлении переходит в спинномозговую полость), а в верхнем (ростральном) – в полость IV желудочка головного мозга (полость ромбовидного мозга)
- 8 – пирамиды (образованы нервными волокнами кортикоспинального или пирамидного тракта), заложены между передней срединной (1) и передней боковой (2) бороздами
- 9 – оливы - ядра продолговатого мозга, имеющие отношение к регуляции равновесия;
- 10 – ретикулярная формация продолговатого мозга
- 11 – нервные волокна пучков Голя (11а) и Бурдаха (11б), несущие проприоцептивную информацию от спинного мозга к одноименным ядрам продолговатого мозга
- 12 – ядро Голя
- 13 – ядро Бурдаха
- 12а и 13а – нервные волокна ядер Голя и Бурдаха соответственно переходят большей частью на противоположную сторону, образуя перекрест (14) и далее восходят к таламусу, составляя медиальную петлю (15)

Функциональное значение продолговатого мозга:

1. Жизненно важные центры – дыхания, кровообращения, обмен веществ
2. Контроль безусловных рефлексов, имеющих защитный характер: кашель, рвота, чихание, слезотечение, слюноотделение...
3. Обширные функциональные связи, которые реализуются с помощью нервных проводников, следующими в восходящем и нисходящем направлении
4. Наличие большого числа ядер ЧМН
5. Обеспечивает многочисленные сенсомоторные и вегетативные функции: движение языка, мимика, секреция желез

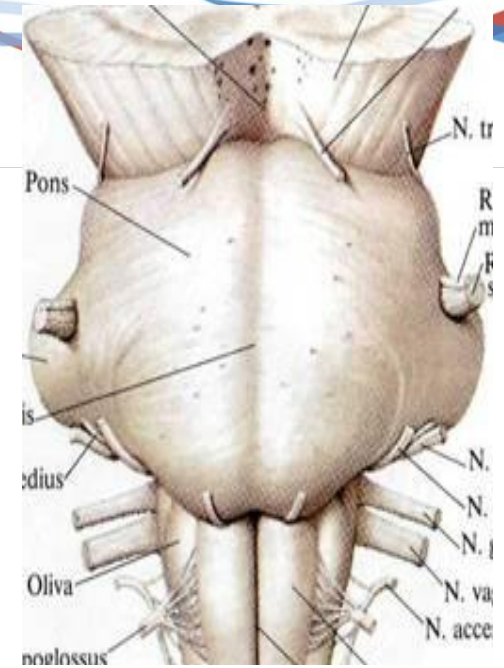


Мост (варолиев) Pons

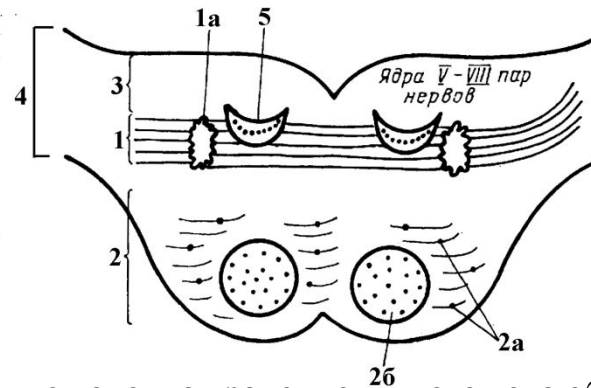
Располагается между продолговатым мозгом и ножками мозга. По бокам переходит в средние ножки мозжечка. Поперечный плотный белый тяж.

Поверхности:

- передняя (вентральная) – широкая базилярная борозда (артерия)
- дорсальная – не видна, покрыта мозжечком. Образует верхнюю половину дна ромбовидной ямки.



Внутреннее строение:



1 – **трапециевидное тело**; в среднем мозге нервные волокна трапециевидного тела образуют латеральную петлю и переключаются на нейроны нижних холмиков пластинки четверохолмия среднего мозга, либо достигают медиальных коленчатых тел промежуточного мозга (**подкорковые центры слуха**)

1a – комплекс трапециевидного тела (латеральное и медиальное верхнеоливарные ядра, собственные ядра трапециевидного тела); образованы нейронами, имеющими отношение к проведению слуховой информации от слуховых ядер к нижним холмикам пластинки четверохолмия среднего мозга или медиальным коленчатым телам промежуточного мозга (подкорковые слуховые центры)

Трапециевидное тело проходит в мосту поперечно, разделяя его на основание или вентральную часть моста (2) и **покрышку** или дорсальную часть моста (3).

2 – основание моста (вентральная часть); в нем расположены собственные ядра моста и волокна (2a), а также проходят некоторые проводящие пути (2б) – **пирамидный, руброспинальный, тектоспинальный**

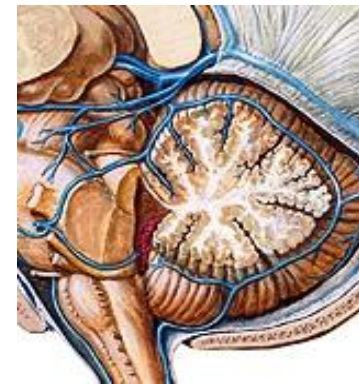
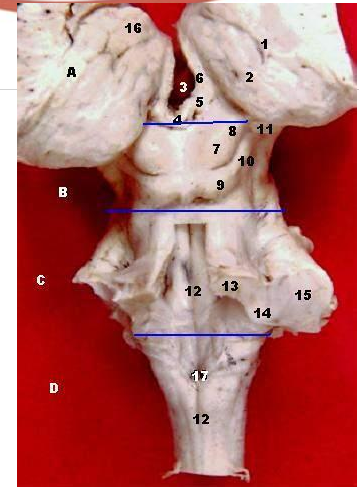
3 – покрышка моста (дорсальная часть моста); имеет отношение к образованию верхнего треугольника ромбовидной ямки (верхней части дна полости ромбовидного мозга), а следовательно, здесь залегают ядра черепномозговых нервов (с V по VIIIп); находится ретикулярная формация

4 – средние ножки мозжечка (пучки нервных волокон, соединяющие мост с мозжечком)

5 – **медиальная петля.**

Полость ромбовидного мозга – четвертый желудочек:

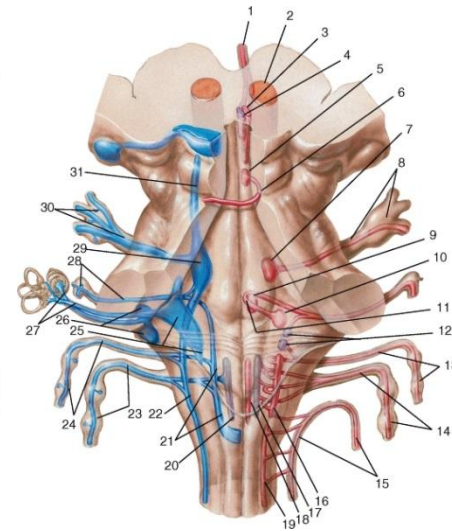
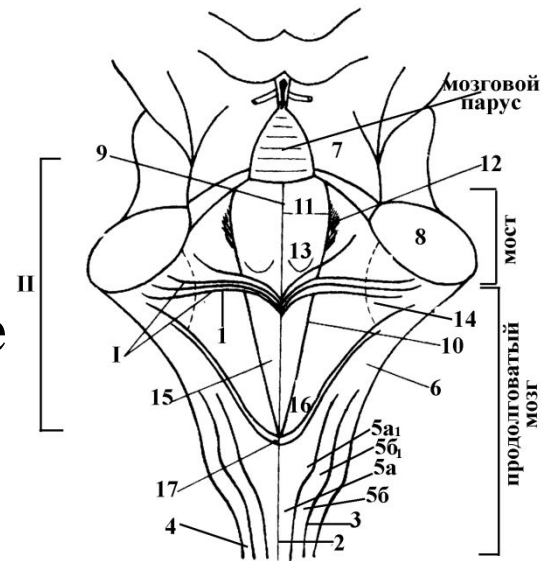
- дно – ромбовидная ямка
- верхний мозговой парус – спереди и сверху, между верхними ножками мозжечка
- нижний мозговой парус – между нижними.
Парус – перекрест части проводящих путей в области ножек
- латеральные апертуры (Люшка) с субарахноидальными пространствами
- медиальная апертура (отверстие Мажа(е)нжи) – центральный канал
- водопровод мозга (сильвиев) – связь 4 и 3 желудочков



Ромбовидная ямка является дном четвертого желудочка головного мозга

Ядра черепно-мозговых нервов, заложенных в толще ромбовидной ямки:

чувствительные
двигательные
вегетативные парасимпатические



1 а, б, в, г – ядра тройничного нерва, V

2 – ядро отводящего нерва, VI, двигательное; обеспечивает эфферентную иннервацию латеральной прямой мышцы глазного яблока

3 а, б, в – ядра лицевого нерва, VII

3а – двигательное,

3б – **вегетативное парасимпатическое ядро (верхнее слюноотделительное);**

3в – чувствительное ядро,

4 а, б, в, г, д, е – ядра преддверно-улиткового нерва, VIII, чувствительные

4 а, б – дорсальное и вентральное слуховые (кохлеарные) ядра; 4 в, г, д, е – вестибулярные ядра;

4в – верхнее вестибулярное ядро (ядро Бехтерева)

4д – нижнее вестибулярное ядро (ядро Роллера)

4г – латеральное вестибулярное ядро (ядро Дейтерса)

4е – медиальное вестибулярное ядро (ядро Швальбе)

5а, б, в – ядра языкоглоточного нерва, IX

5а – двигательное ядро (амбигуальное, двойное) – общее двигательное ядро для языкоглоточного, IX и блуждающего, X нервов;

5б – **вегетативное парасимпатическое ядро (нижнее слюноотделительное);**

5в – чувствительное ядро (солитарное ядро или ядро одиночного пути); 6 а, б, в – ядра блуждающего нерва, X

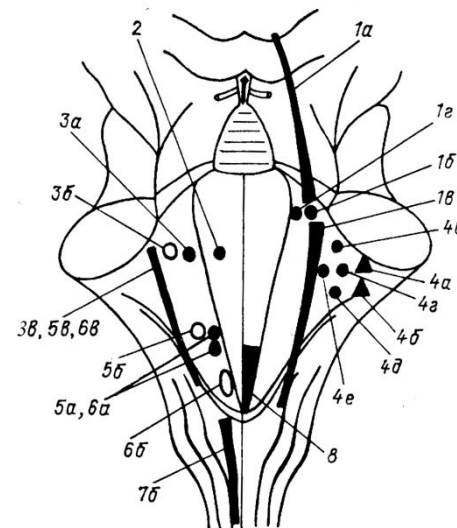
6а – двигательное (двойное, амбигуальное);

6б – **вегетативное парасимпатическое ядро (заднее ядро блуждающего нерва);**

6в – чувствительное ядро (солитарное ядро или ядро одиночного пути);

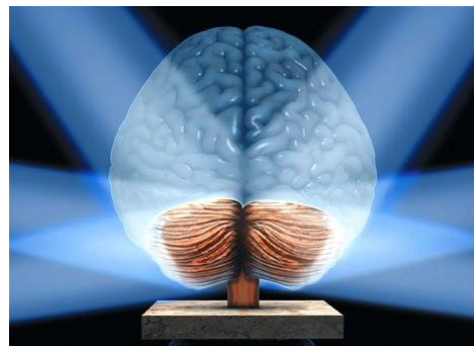
7 – ядро добавочного нерва, IX, двигательное;

8 – ядро подъязычного нерва, XII, двигательное.



Мозжечок (малый мозг) **Cerebellum**

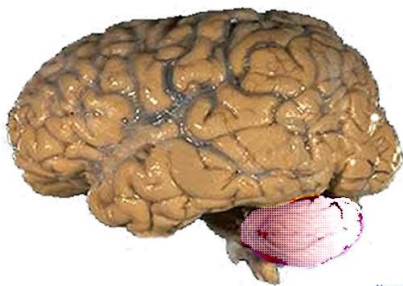
- лежит в задней черепной ямке над продолговатым мозгом
- функционально подчиняется коре головного мозга
- лучше развит у сухопутных животных, особенно опирающихся на 2 конечности, что связано с разнообразием выполняемых движений. Слабо развит у водных животных
- масса - 8-11% от массы мозга.
- Абсолютная масса у свиней – 10 г, крыс – 35-40 г, человека – 120-160 г.



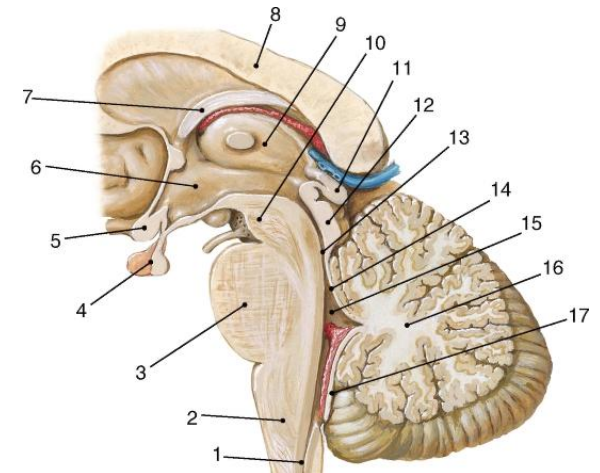
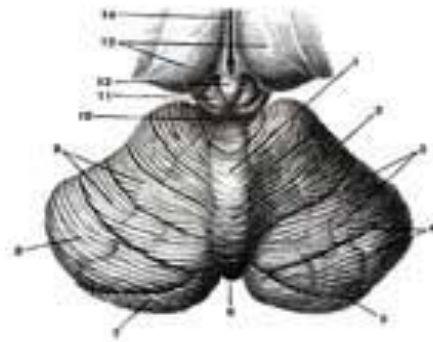
Мозжечок

Части:

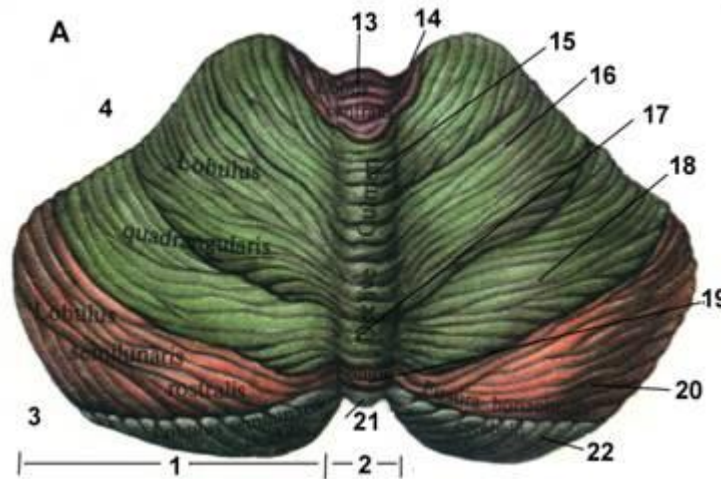
- **Полушария (*hemispheria cerebelli*)** – более новая часть. Изрезана многочисленными извилинами и глубокими бороздами. Горизонтальная щель – по заднему краю. Отделяет верхнюю поверхность от нижней. На поверхностях – две доли. На нижней, кроме того, древняя часть полушарий миндалина и клочок
- **червь (*Vermis*)** – древняя. Располагается между полушариями, соединяя их между собой



NeuroscienceNews.com



- **Червь** мозжечка управляет позой, тонусом, поддерживающими движениями и равновесием тела.
- Дисфункция червя у человека проявляется в виде статико-локомоторной атаксии (нарушение стояния и ходьбы)

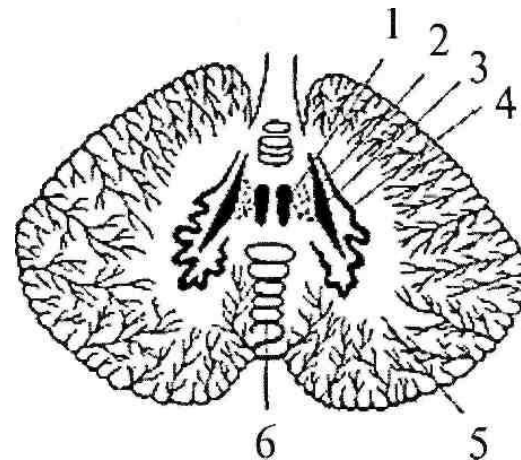
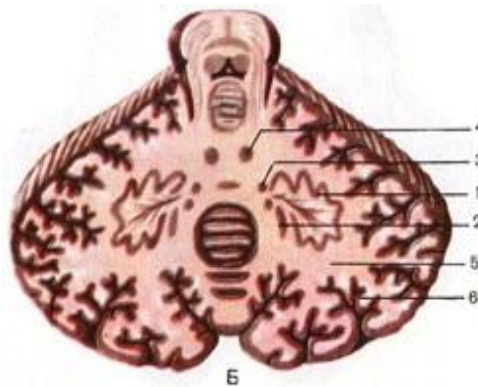


Собственные ядра мозжечка:

4 - зубчатое (**Nucleus dentatus**) – вместе с ядром оливы управляет мышцами конечностей

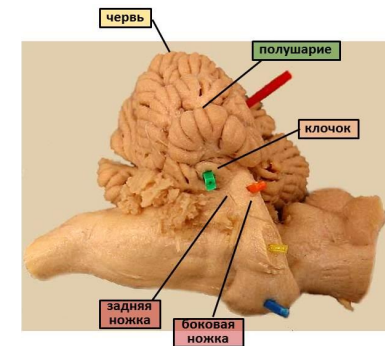
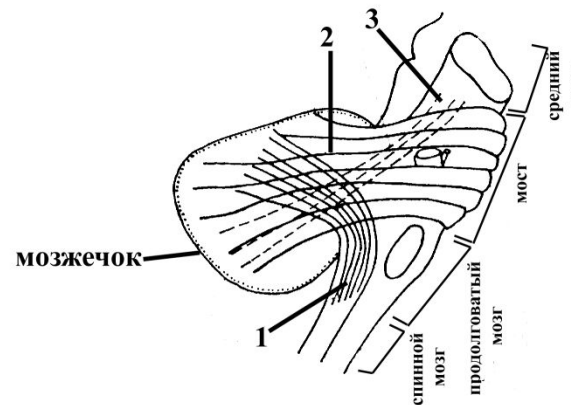
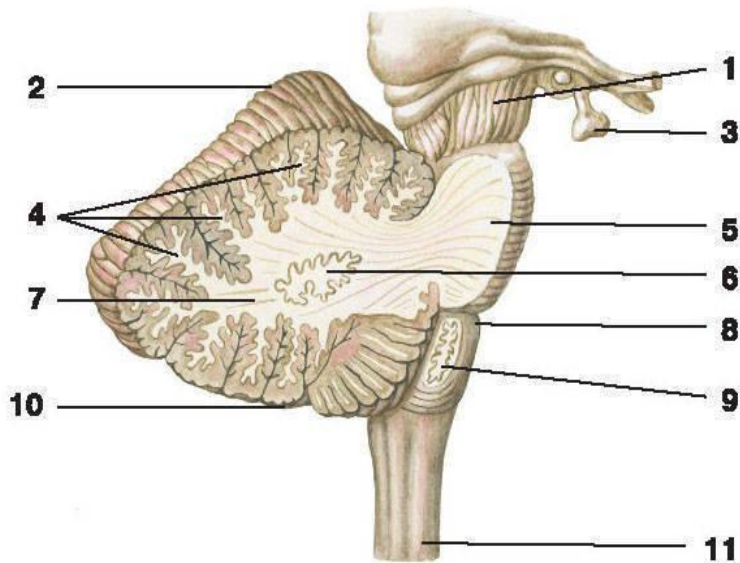
2,3 - пробковидное (**Nucleus emboliformis**) и шаровидное (**Nucleus globosus**) – тонус мышц шеи и туловища

1 - ядро шатра (**Nucleus fastigii**) – вестибулярные функции

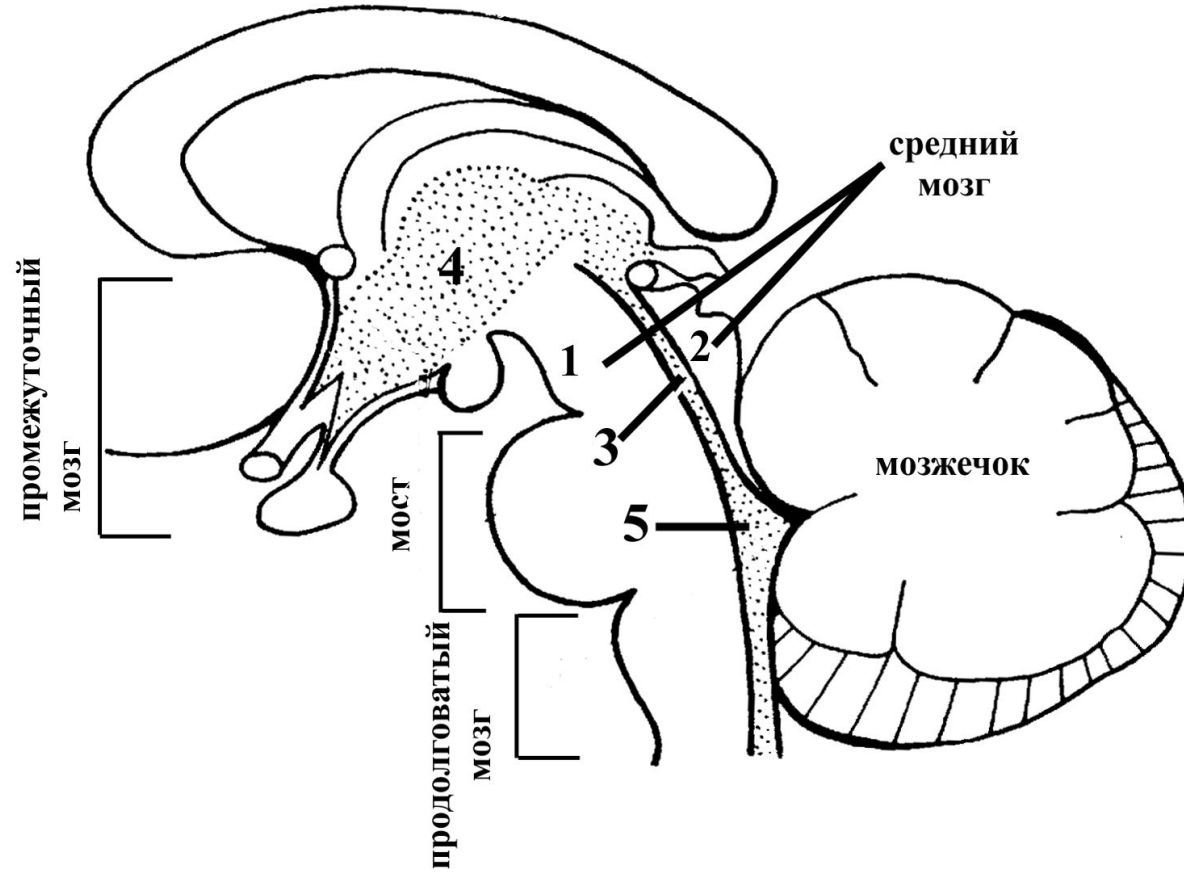


Ножки мозжечка:

- **нижние** ножки – соединяют с продолговатым мозгом, задний спинно-мозжечковый путь (Флексига)
- **верхние** – к середине моста, передний спинно-мозжечковый пути (Флексига)
- **средние** – связь коры больших полушарий и мозжечка



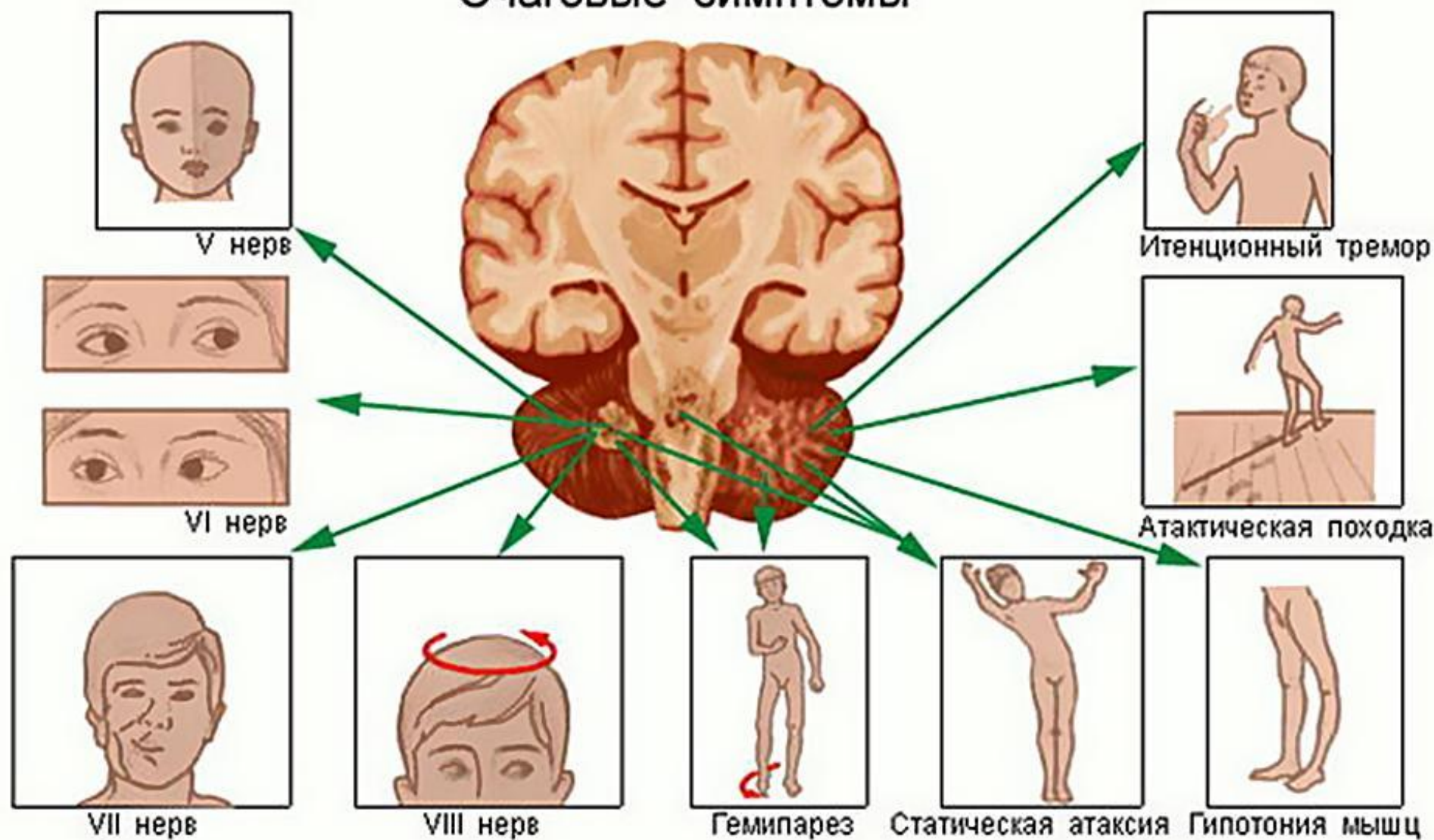
- 1 — ножка мозга;
2 — верхняя поверхность полушария мозжечка;
3 — гипофиз; 4 — белые пластинки; 5 — мост; 6 — зубчатое ядро;
7 — белое вещество; 8 — продолговатый мозг; 9 — ядро оливы;
10 — нижняя поверхность полушария мозжечка; 11 — спинной мозг



Функции мозжечка:

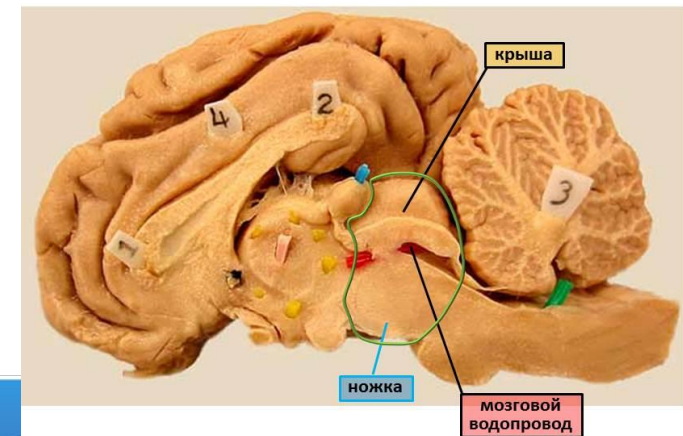
- регуляция вестибулярной и двигательной активности
 - сопоставление импульсов мышечно-суставного аппарата
 - перспективное планирование движений
 - делает произвольные движения плавными и целенаправленными
-
- При повреждении мозжечка развивается атаксия, потеря мышечного тонуса, нарушение координации, расстройство речи и почерка

Очаговые симптомы

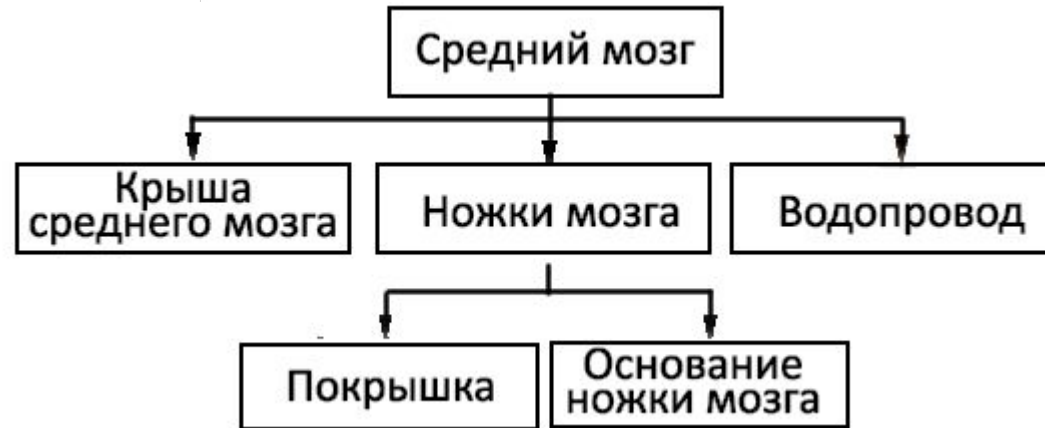


Средний мозг (**mesencephalon**)

- часть большого мозга
- развитие связано с эволюцией органов зрения и слуха
- у низших животных - высший центр зрения и слуха
- у млекопитающих - подчинен коре большого мозга, промежуточный центр зрения и слуха, содержит рефлекторные центры движений возникающих под влиянием зрительных и слуховых раздражений: настораживание ушей, поворот головы
- центры рефлексов зрачка – суживания и расширения
- движения глаза (но не зрения)
масса - 4-6% от массы мозга

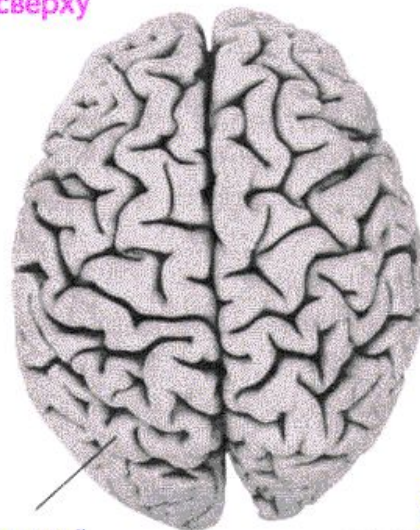


Средний мозг (**mesencephalon**)



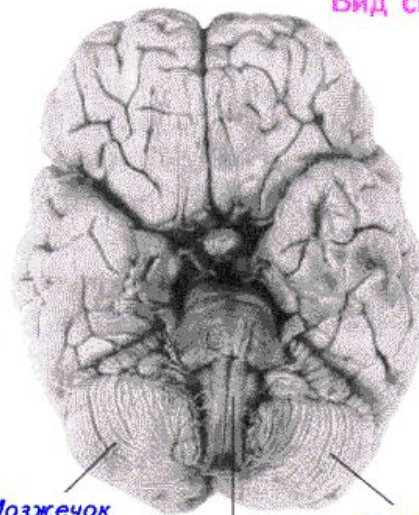
- ножки большого мозга
- заднее продырявленное вещество
- крыша среднего мозга
- полость – водопровод большого мозга или Сильвиев

Вид сверху



Большой
мозг

Вид снизу

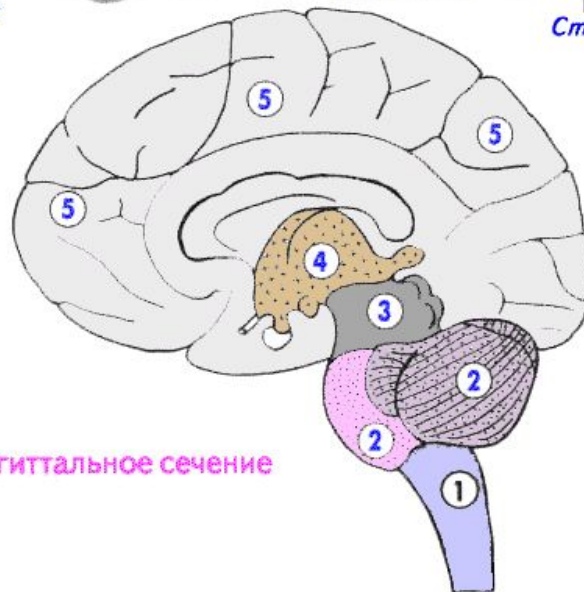


Мозжечок

Ствол

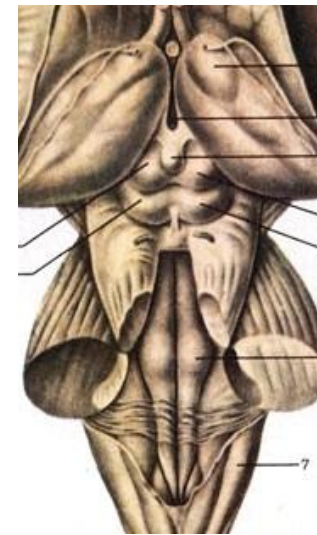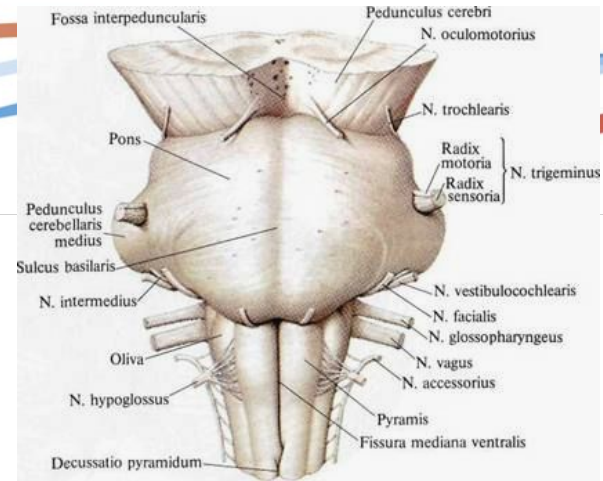
Мозжечок

Сагиттальное сечение



- Вентральная часть
ножки мозга (пирамидные пути)

- Дорсальная часть
пластинка четверохолмия
две пары холмиков, верхние и нижние
(*culliculi superiores & inferiores*).



Четверохолмие (*corpora quadrigemina*)

Верхние (зрительные) холмики несколько крупнее нижних (слуховых)

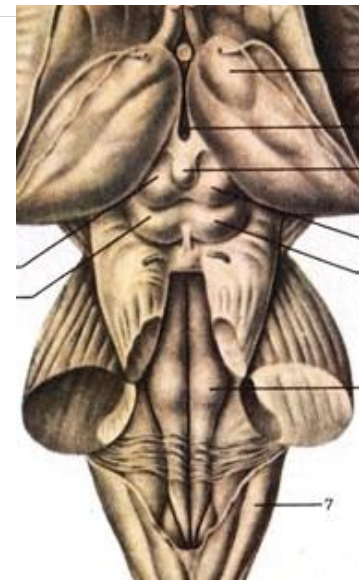Холмики связаны со структурами промежуточного мозга (коленчатыми телами) - верхние (с латеральными), нижние (с медиальными).

Верхние холмики – содержат ядро, которое является подкорковым центром зрения.

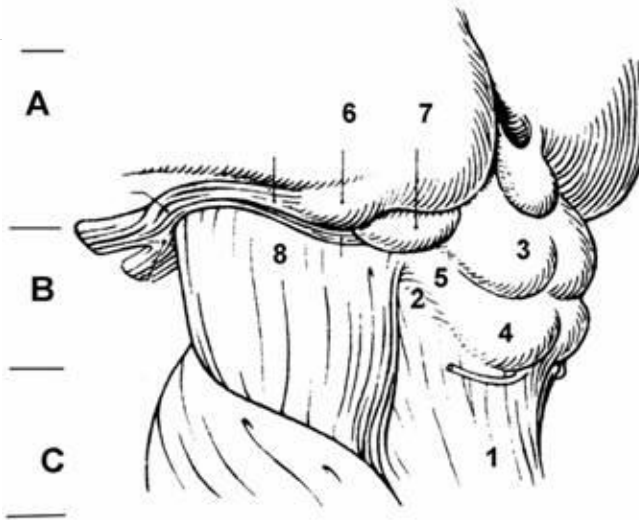
Ядра верхних холмиков участвуют в осуществлении "автоматических" реакций, связанных со зрительной функцией, т.е. безусловных рефлексов в ответ на зрительные раздражения.

Ядра координируют движения туловища, мимические реакции, движения глаз, головы, ушей и т.д. в ответ на зрительные стимулы.

Осуществляются эти рефлекторные реакции благодаря покрышечно-спинномозговому и покрышечно-бульбарному путям.



Четверохолмие (*corpora quadrigemina*)



Нижние холмики – подкорковые центры слуха

В ядре нижнего холмика, а также в медиальном коленчатом теле оканчиваются волокна слуховой петли (*lemniscus lateralis*).

Пластинку крыши среднего мозга можно рассматривать как рефлекторный центр для различного рода движений, возникающих под влиянием зрительных и слуховых раздражений.

Крыша среднего мозга имеет двустороннюю связь со спинным мозгом - *tractus spinotectalis* и *tractus tectobulbaris et tectospinalis*.

Пути после перекреста в покрывке идут к мышечным ядрам в продолговатом и спинном мозге. Это так называемый зрительно-звуковой рефлекторный путь

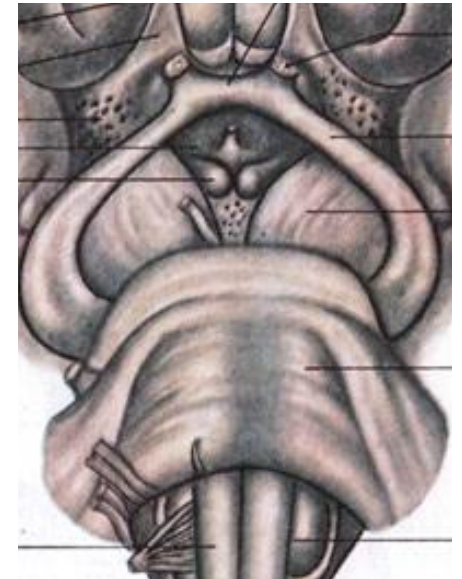Ножки большого мозга (pedunculi cerebri)

- Ножки мозга имеют вид двух толстых полуцилиндрических белых тяжей, которые расходятся от края моста под углом и погружаются в толщу полушарий большого мозга.
- Ножки мозга делятся на вентральную часть, или основание ножки мозга, **basis pedunculi cerebri**, и покрывку, **tegmentum**.

Границей между ними служит черное вещество, **substantia nigra**, обязанное своим цветом содержащемуся в составляющих его нервных клетках черному пигменту - меланину.

Между ножками находится межножковая ямка, **fossa interpeduncularis**, из которой выходит III (глазодвигательный) нерв.

В глубине межножковой ямки - заднее продырявленное вещество (**substantia perforata posterior**).

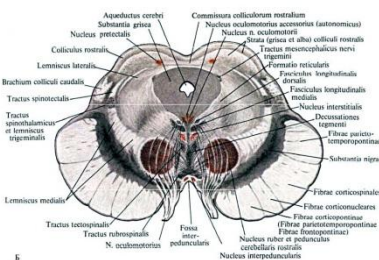
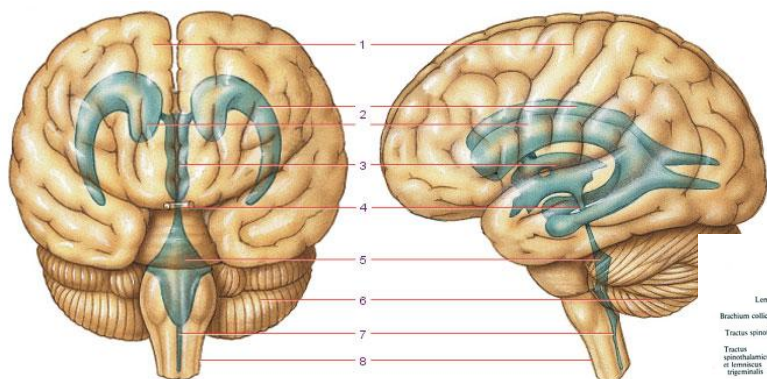


Водопровод мозга (aqueductus cerebri)

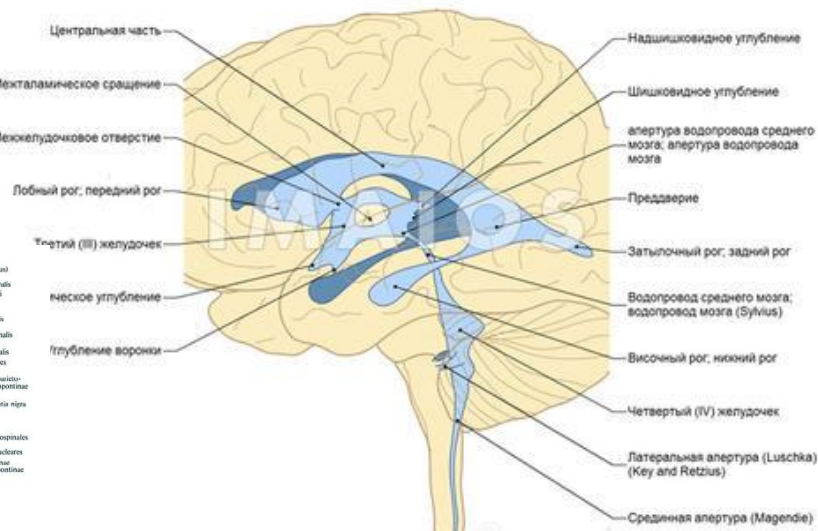
Полость среднего мозга имеет вид узкого канала и называется водопроводом мозга, **aqueductus cerebri**. Узкий, выстланный эпендимой канал 1,5 - 2,0 см длиной, соединяющий IV желудочек с III.

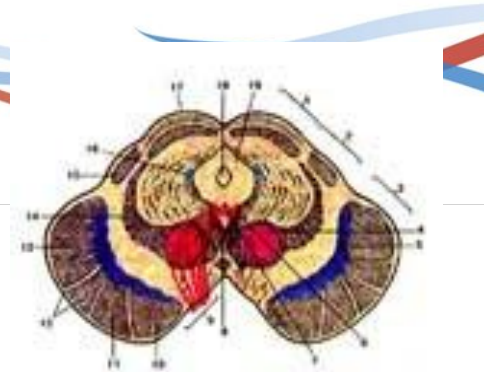
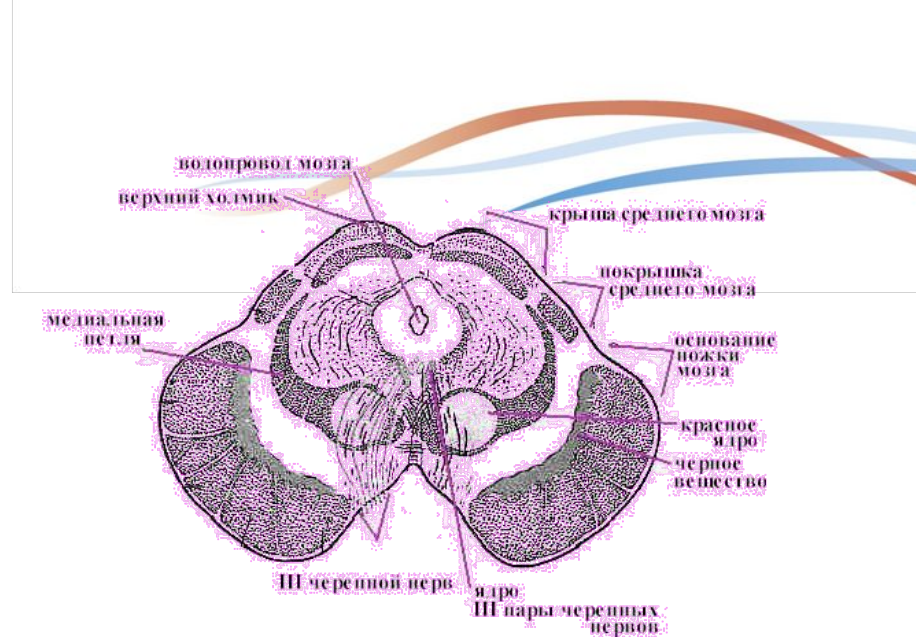
Дорсально водопровод ограничивается крышей среднего мозга, вентрально - покрывкой ножек мозга.

Водопровод мозга окружен центральным серым веществом, имеющим отношение к вегетативной системе.



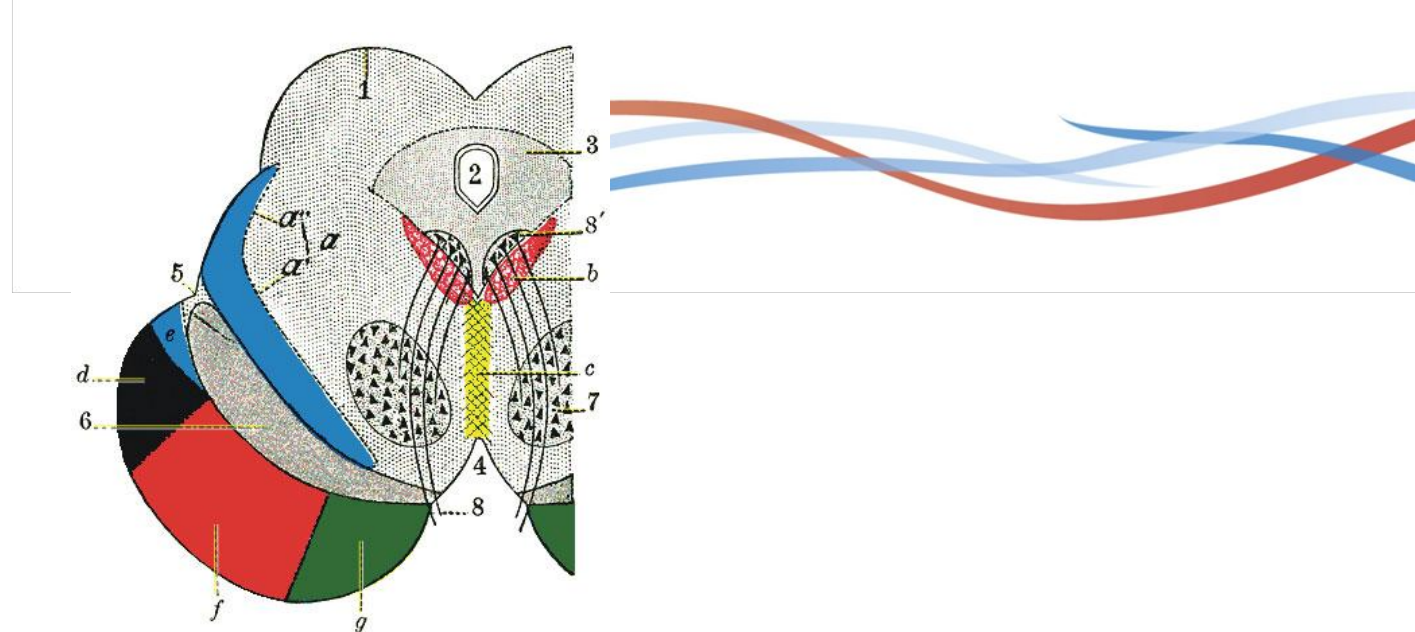
Желудочки и каналы мозга



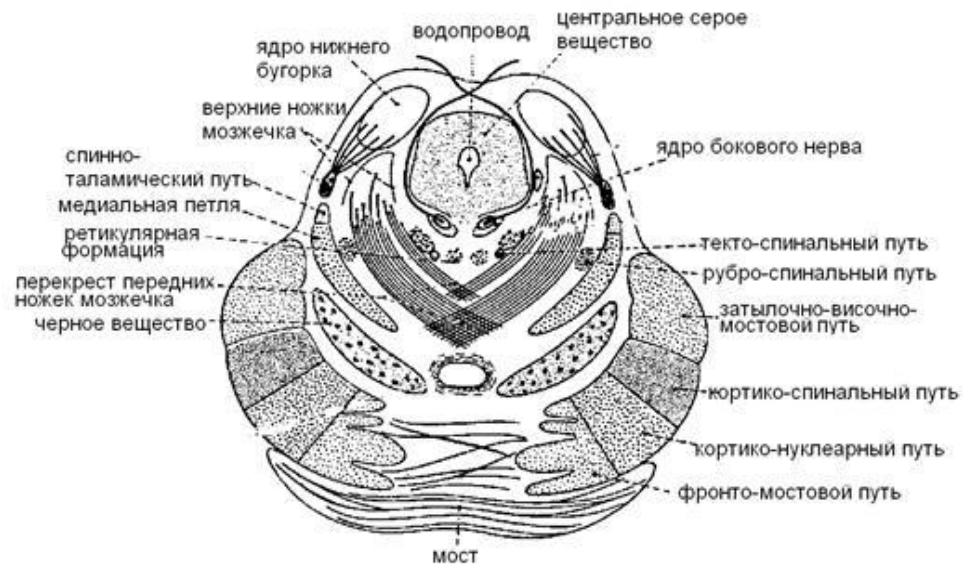

На поперечном разрезе среднего мозга различают три основные части:

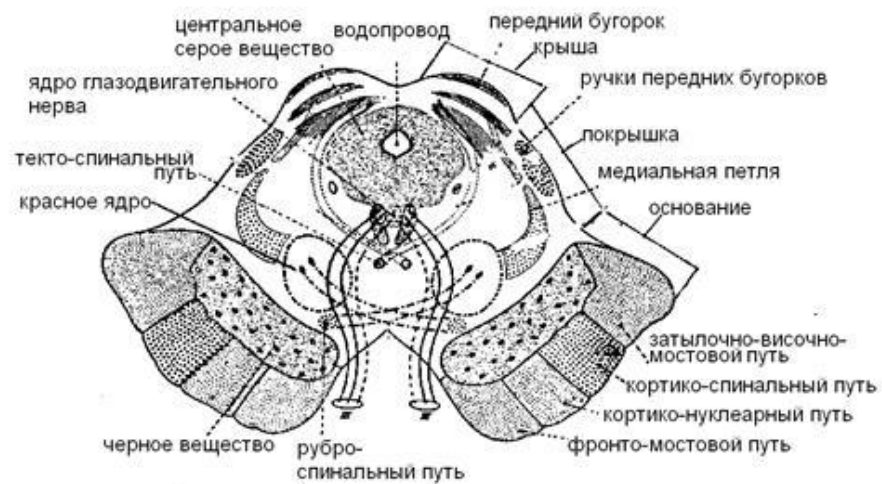
- 1) пластинку крыши, **lamina tecti**;
- 2) покрывку, **tegmentum**, представляющую верхний отдел **pedunculi cerebri**;
- 3) вентральный отдел **pedunculi cerebri**, или основание ножки мозга, **basis pedunculi cerebri**.



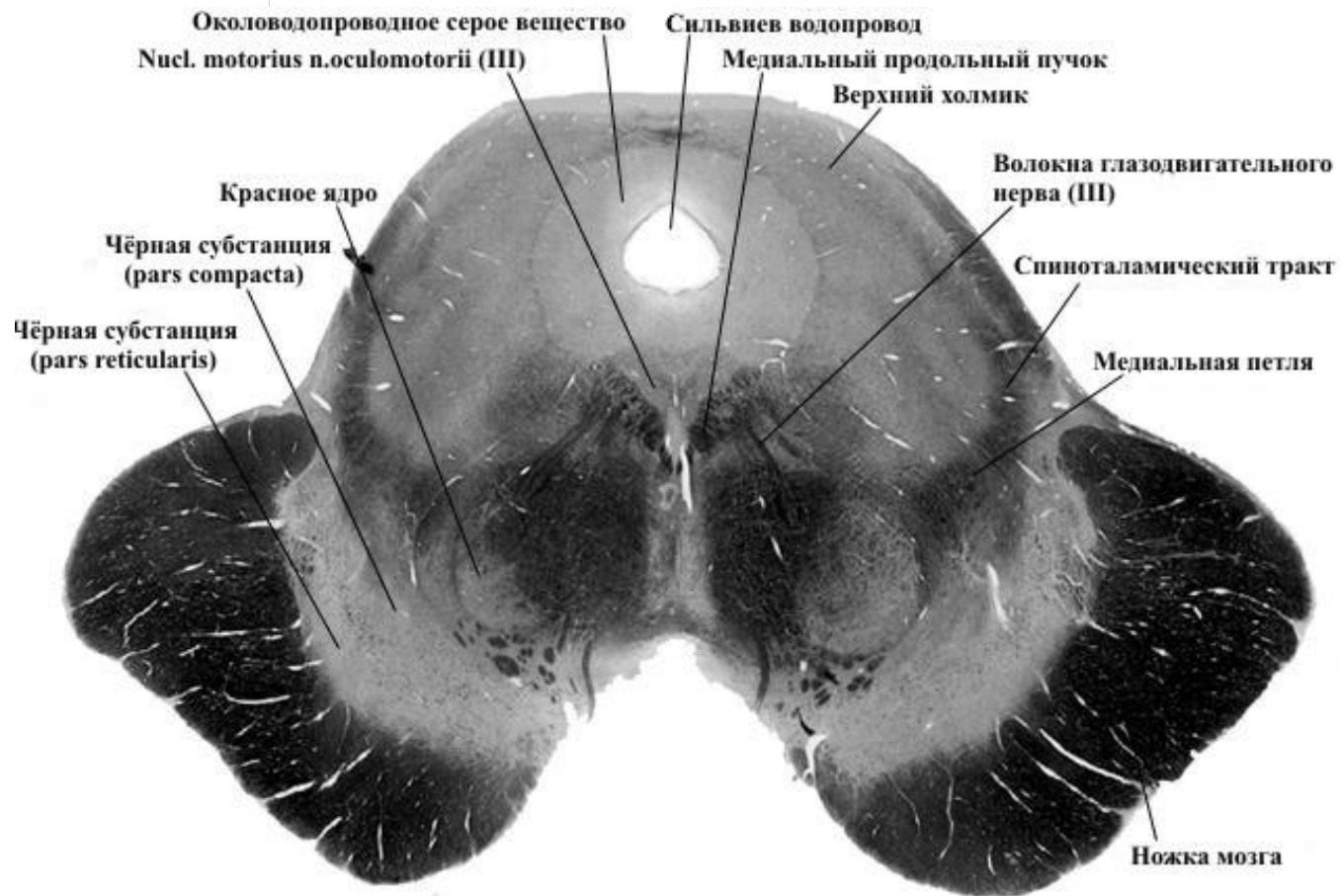
1. Крыша среднего мозга, *tectum mesencephalicum*, представляющая собой пластинку четверохолмия, *corpora quadrigemina*.
2. Водопровод среднего мозга, *aqueductus mesencephali (cerebri)*.
3. Центральное серое вещество, *substantia grisea centralis*
4. Межножковая ямка, *fossa interpeduncularis*.
5. Латеральная борозда ножки мозга, *sulcus lateralis*.
6. Черное вещество, *substantia nigra*.
7. Красное ядро, *nucleus ruber*, покрышки.
8. Глазодвигательный нерв, *nervus oculomotorius*, с ядром глазодвигательного нерва, *nucleus nervi oculomotorii*.



на уровне нижних бугорков



на уровне верхних бугорков



Внутреннее строение:

Ниже водопровода:

на уровне нижних холмиков – ядро 4 пары ЧМН (двигательное),

на уровне верхних холмиков - 3 ЧМН (двигательное, вегетативное)

черная субстанция – экстрапирамидная система, имеет отношение к регуляции мышечного тонуса, координированию сложных актов глотания и жевания, координации тонких движений пальцев рук

красное ядро – координационный центр экстрапирамидной системы, является одним из центров, участвующих в регуляции тонуса и координации движений.

медиальная петля – все пути общей чувствительности всего тела человека (кожной чувствительности и мышечно-суставного чувства)

латеральная петля – слуховой путь, имеется лишь на уровне нижних холмиков, на уровне верхних холмиков отсутствует

ретикулярная формация

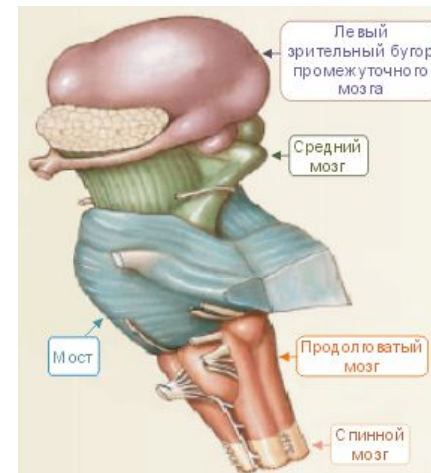
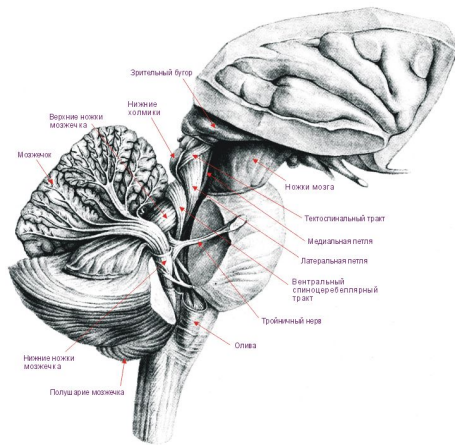
медиальный продольный пучок – связан с вестибулярным аппаратом, координирует согласованную деятельность глазодвигательных нервов

ядро среднемозгового тракта тройничного нерва – чувствительное (ядро проприоцептивной чувствительности)

ядро блокового нерва – двигательное

среднем мозге человека имеются:

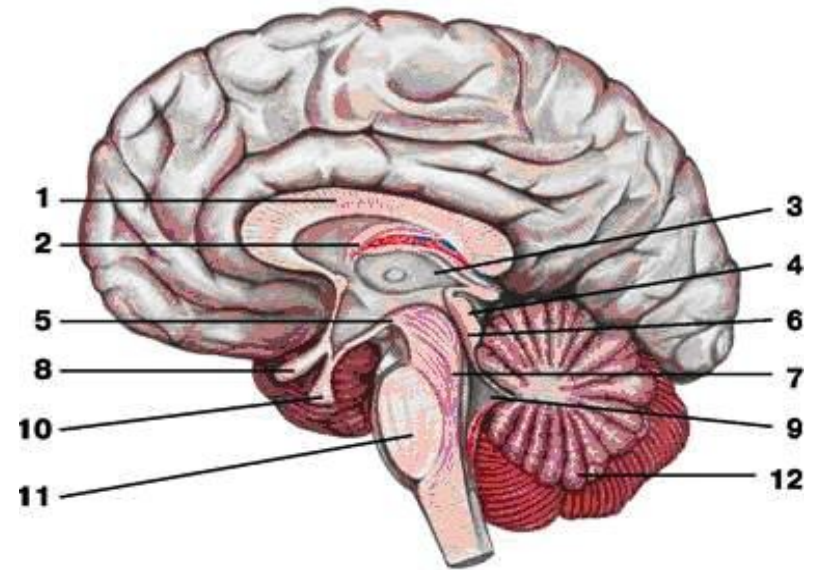
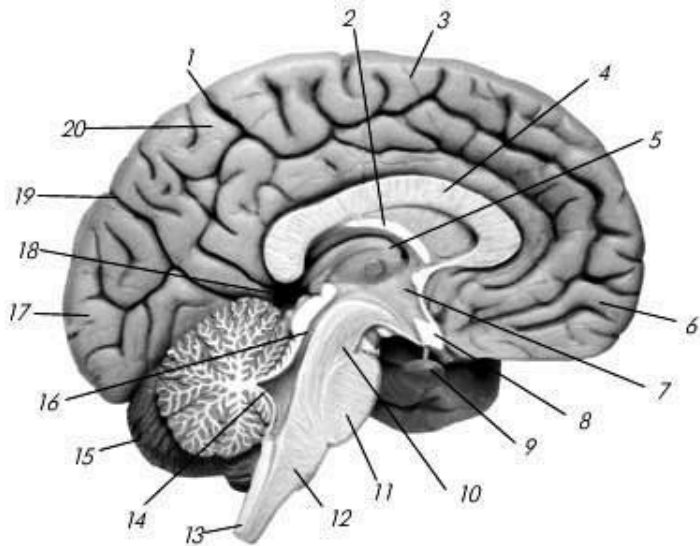
- 1) подкорковые центры зрения и ядра нервов, иннервирующих мышцы глаза;
- 2) подкорковые слуховые центры;
- 3) все восходящие и нисходящие проводящие пути, связывающие кору головного мозга со спинным и идущие транзитно через средний мозг;
- 4) пучки белого вещества, связывающие средний мозг с другими отделами центральной нервной системы.



Передний мозг (prosencephalon)

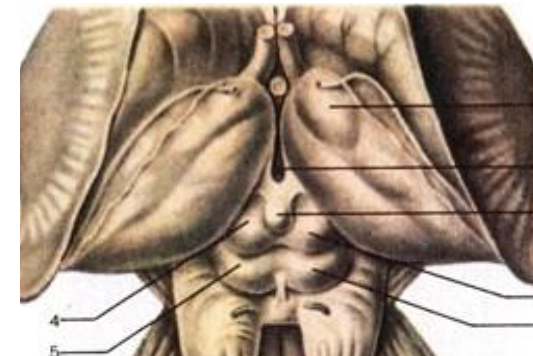
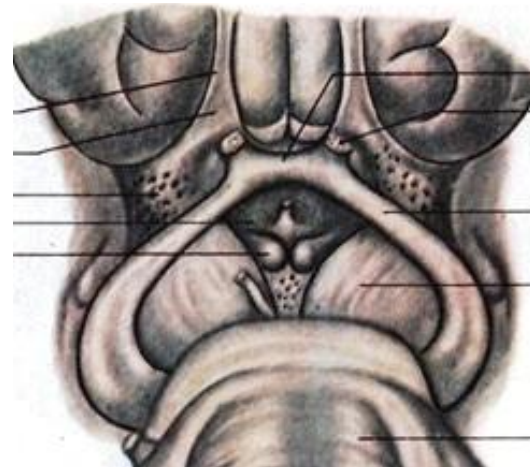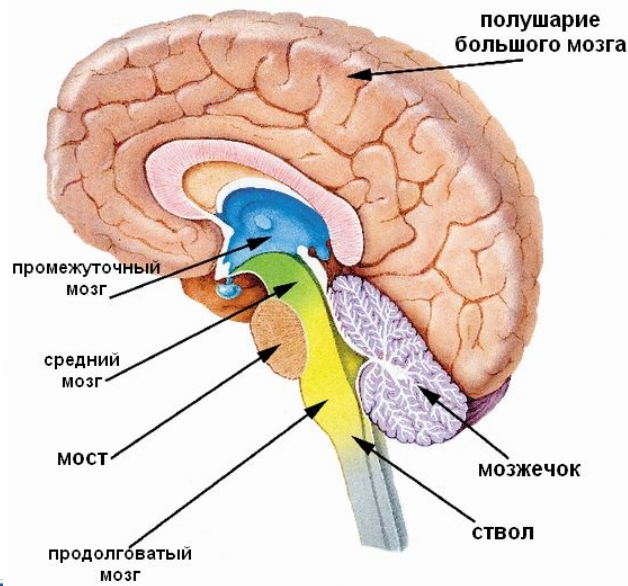
Состоит:

- Промежуточный мозг (**diencephalon**)
 - Конечный мозг (**telencephalon**)



Промежуточный мозг ([Diencephalon](#)):

- зрительный мозг – с дорсальной стороны
- надбугорная область с вентральной стороны
- полость промежуточного мозга – 3 желудочек ([Ventriculus tertius](#))



Промежуточный мозг (**Diencephalon**):

таламус (**thalamus**) (зрительные бугры)

эпиталамус (**epithalamus**) (надбугорная область)

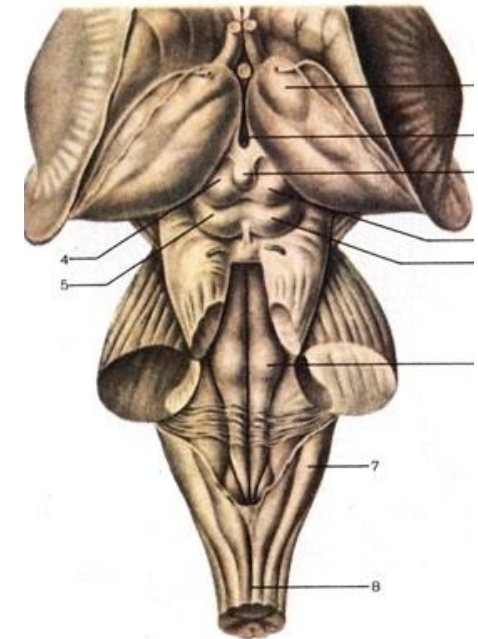
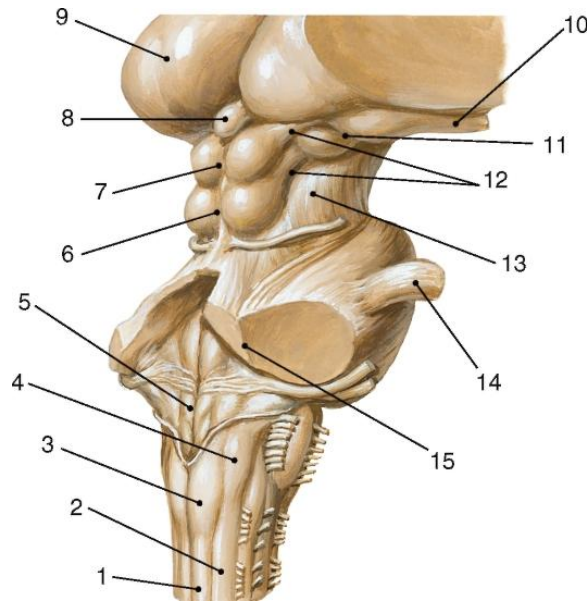
метаталамус (**metathalamus**) (забугорная область)

гипоталамус (**hypothalamus**) (подбугорная область)

Полостью промежуточного мозга является III желудочек
(**ventriculus tertius**).

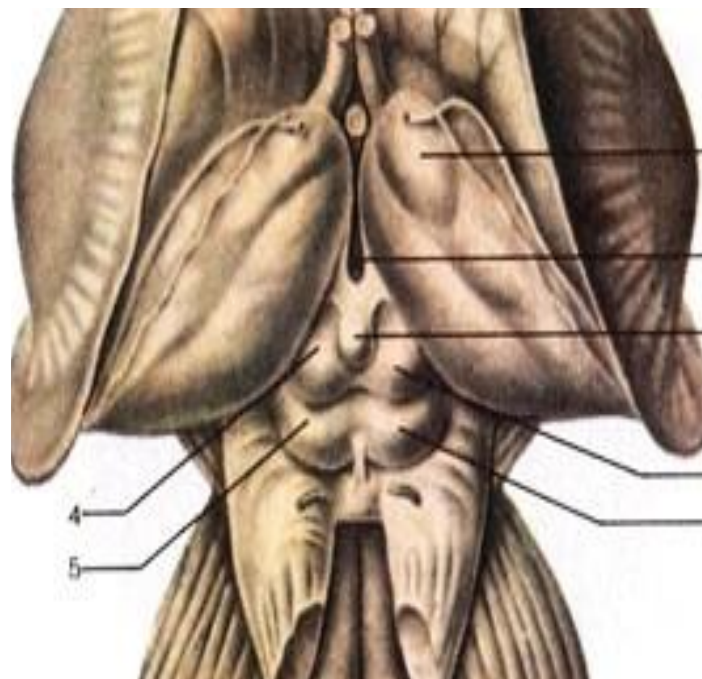
Части зрительного мозга:

- **таламус** – зрительный бугор – подкорковый центр всех видов чувствительности – «чувствилище» мозга
- **эпиталамус** (Epithalamus) – надбугорная область
- **метаталамус** – забугорная область



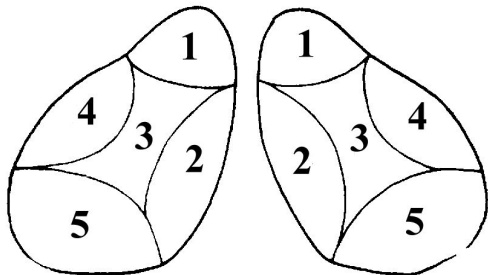
Таламус (**thalamus**):

- передний бугорок зрительного бугра
- подушка – подкорковый центр зрения
- межбугорное сращение



В таламусе различают три основные группы ядер:
передние, латеральные и медиальные.

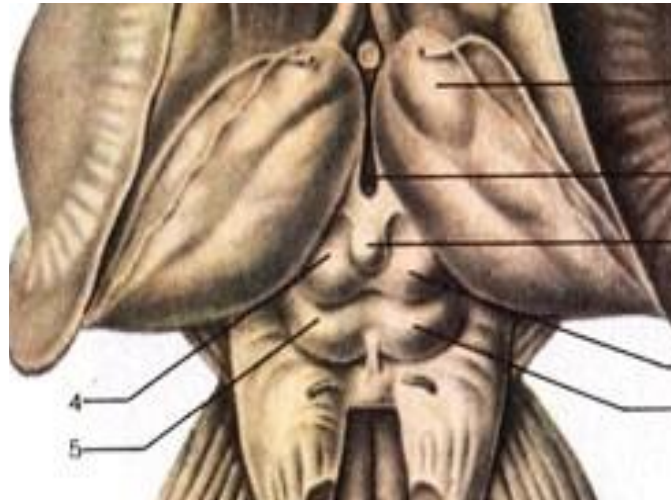В латеральных ядрах происходит переключение всех чувствительных путей, направляющихся к коре больших полушарий.

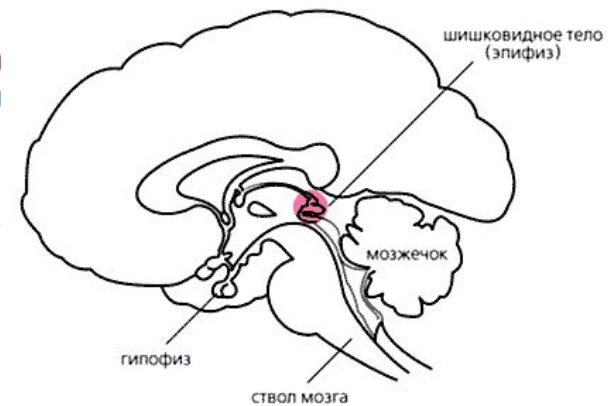
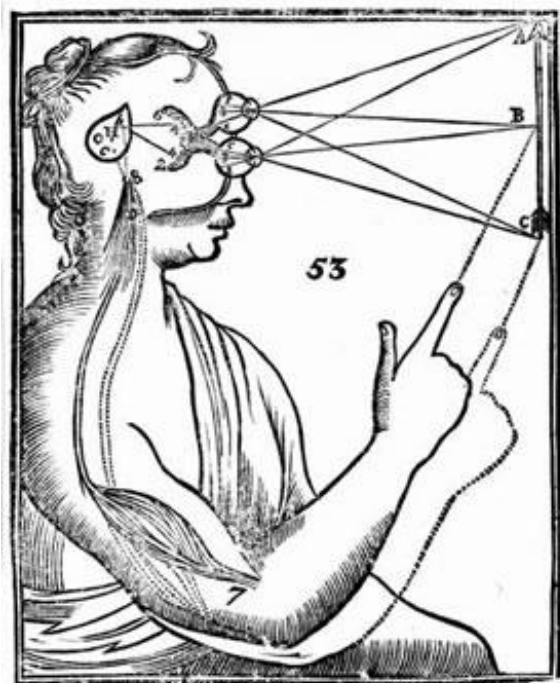


- 1 – **передняя группа ядер - неспецифические ядра** (т.е. ядра ретикулярной формации).
- 2 – **ядра средней линии - ядра ретикулярной формации**, имеющие отношение к регуляции активности нейронов черной субстанции среднего мозга. Ядра средней линии имеют отношение к сложной координации двигательных актов.
- 3 – **срединные ядра - ядра ретикулярной формации**, имеющие отношение к регуляции вегетативных функций
- 4 – **латеральные ядра, специфические ядра** таламуса, к нейронам которых поступает афферентная информация от рецепторов кожи (болевых и температурных).
- 5- **задняя группа ядер**. Представляет собой **специфические ядра** таламуса; включает ядра *подушек таламусов* (зрительные ядра, получают афферентные входы по нервным волокнам зрительных трактов и посылают свои проекции к нейронам затылочной доли коры больших полушарий, по обе стороны от шпорной борозды – корковому концу зрительного анализатора), *ядра латеральных* (подкорковые центры зрения) и *медиальных* (подкорковые центры слуха) *коленчатых тел*

Эпиталамус (Epithalamus)

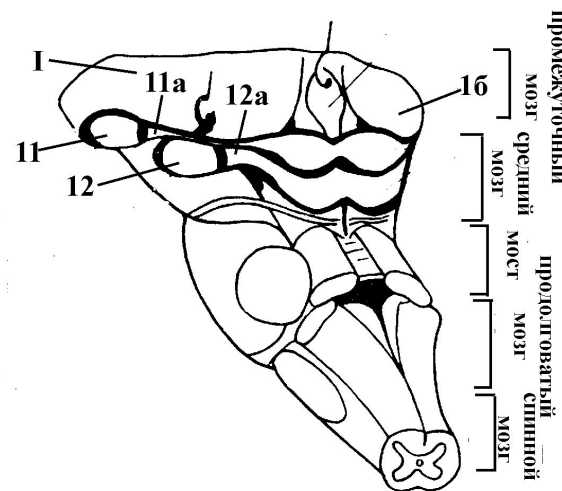
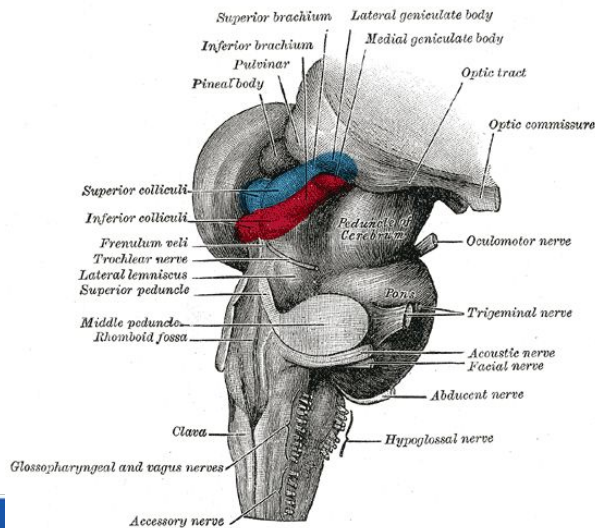
- треугольник поводка (*trigonum habenulae*)
 - поводок (*habenula*)
 - спайка поводка (*commissura habenularum*)
- шишковидное тело (*corpus pineale, glandula pinealis, epiphysis cerebri*)





Метаталамус (metathalamus):

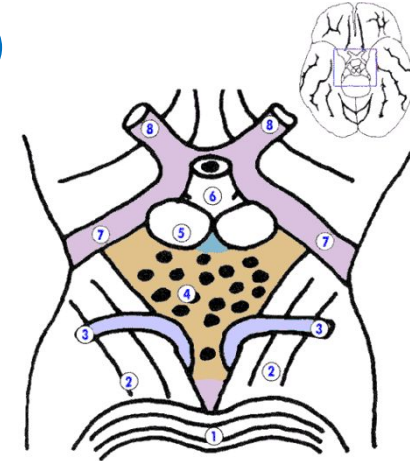
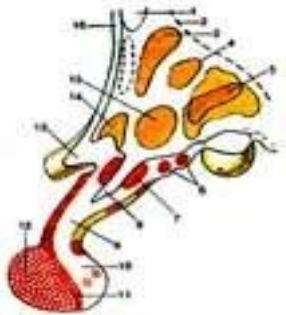
- латеральное коленчатое тело
(*corpus geniculatum laterale*) – подкорковый центр зрения
- медиальное коленчатое тело
(*corpus geniculatum mediale*) – подкорковый центр слуха



Гипоталамус (Hypothalamus)

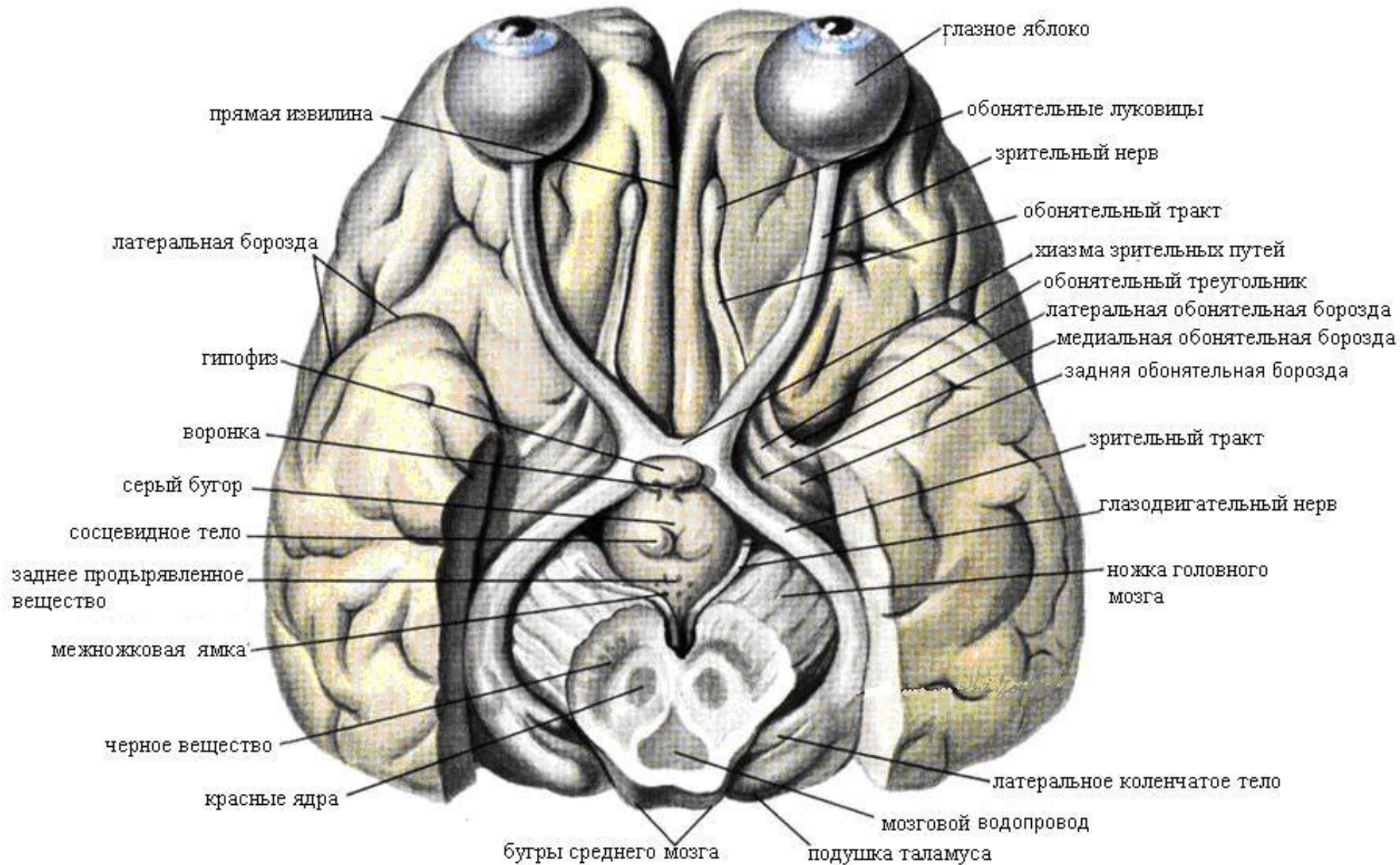
Зрительный отдел

- конечная пластинка
- зрительный перекрест (*chiasma opticum*)
- зрительный тракт (*tractus opticus*)
- серый бугор (*tuber cinereum*)
- воронка (*infundibulum*)
- гипофиз (*hypophysis*)

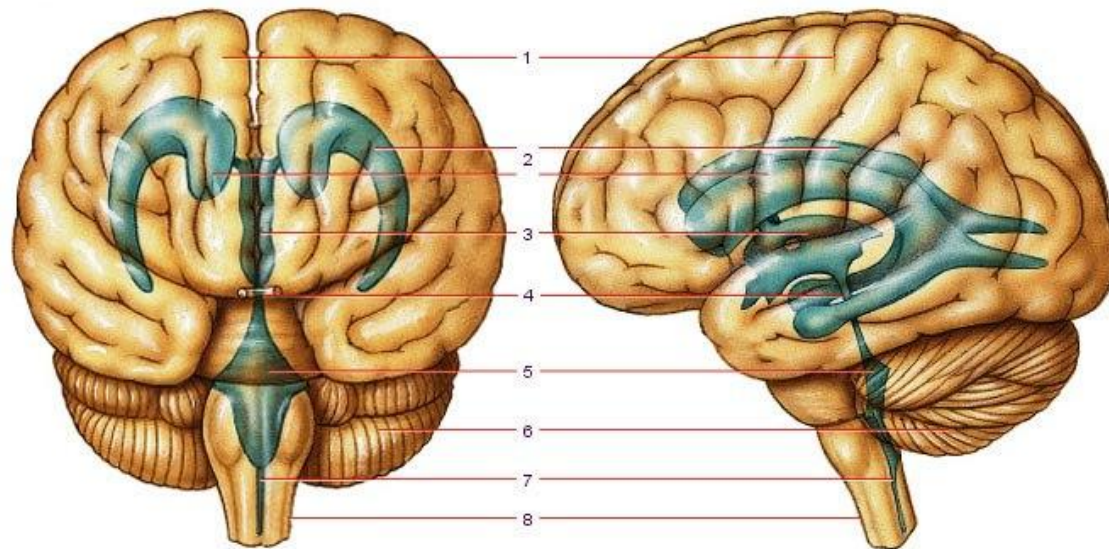


Обонятельный отдел

- сосцевидные тела (*Corpora mamillaria*) – подкорковые обонятельные центры
- подбугорная борозда



Полость промежуточного мозга –
3 желудочек (*ventriculus tertius*)
сообщается
с I желудочком и боковыми

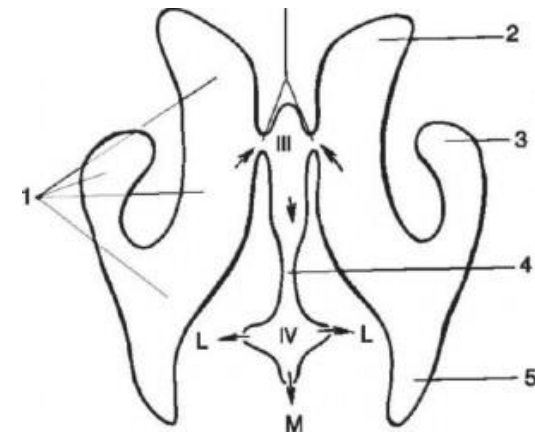


III желудочек (*ventriculus tertius*)

- Полость промежуточного мозга.

Пять стенок:

- Латеральная стенка - зрительный бугор
- Нижняя стенка - подталамическая область и частично ножки мозга
- Задняя стенка - задняя спайка и шишковидное углубление
- Верхняя стенка - сосудистая оболочка III желудочка
- Передняя стенка - столбы свода, передняя спайка и конечная пластинка





Характеристика промежуточного мозга

- Главной функцией таламуса является **интеграция** (объединение) всех видов чувствительности.
- В нем происходит сопоставление информации, получаемой по различным каналам связи и оценка ее биологического значения.
- Зрительный бугор – более **60 ядер**: передние – обоняние, медиальные – зрение, латеральные – общая чувствительность, ядра ретикулярной формации.
- Ядра подразделяются на специфические (на нейронах этих ядер заканчиваются восходящие афферентные пути), неспецифические (ядра ретикулярной формации) и ассоциативные. Через ассоциативные ядра таламус связан со всеми двигательными ядрами подкорки - полосатым телом, бледным шаром, гипоталамусом и с ядрами среднего и продолговатого мозга.

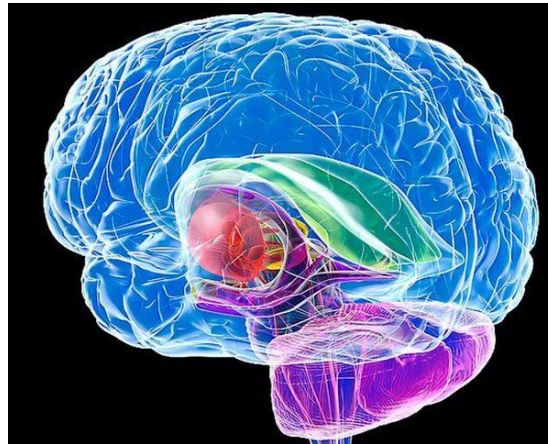
- Зрительный бугор играет существенную роль в **ЭМОЦИОНАЛЬНОМ поведении**, характеризующемся своеобразной мимикой, жестами и сдвигами функций внутренних органов. При эмоциональных реакциях повышается давление, учащаются пульс, дыхание, расширяются зрачки. Мимическая реакция человека является врожденной.
- Гипоталамус – имеет около **32** ядер. Функции ядер – регуляция температуры тела, деятельности ССС, пищеварительной, вегетативной, эндокринной систем, выработка гормонов
- В последнее время установлено, что отделы гипоталамуса, главным образом шишковидное тело, продуцируют физиологически активные вещества - серотонин, мелатонин, адреногломерулотропин и антигипоталамический фактор

Конечный мозг (*telencephalon*)

Представлен двумя полушариями

В состав каждого полушария входят:

плащ (*pallium*) – самая молодая часть
базальные ядра (*ganglia basalia*) – старая часть
обонятельный мозг (*rhinencephalon*) – самая древняя часть



Плащ, мантия

**белое вещество полушарий
кора большого мозга**

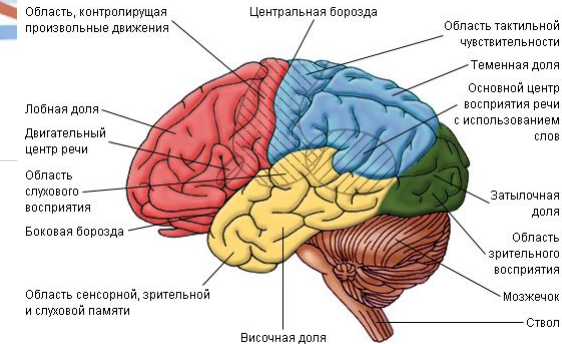
Кора (*cortex cerebri, substantia corticalis*):

Равномерно расположенный слой серого вещества по
наружной поверхности мозга

Толщина 1,6-3,2 мм серого вещества

Строение: нервные клетки (до 50 млрд.), глия (опорная,
изолирующая, трофическая), безмиелиновые волокна,
капилляры

Площадь – 220 тыс. мм² (2/3 в глубине извилин)



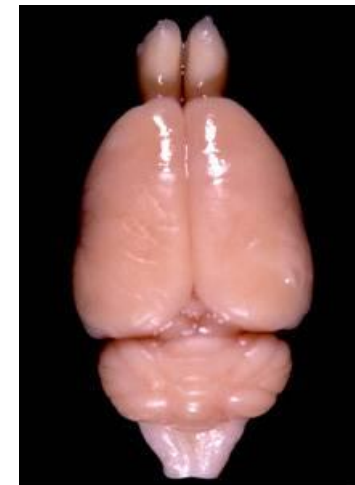

Характерной чертой мозга человека являются извилины.

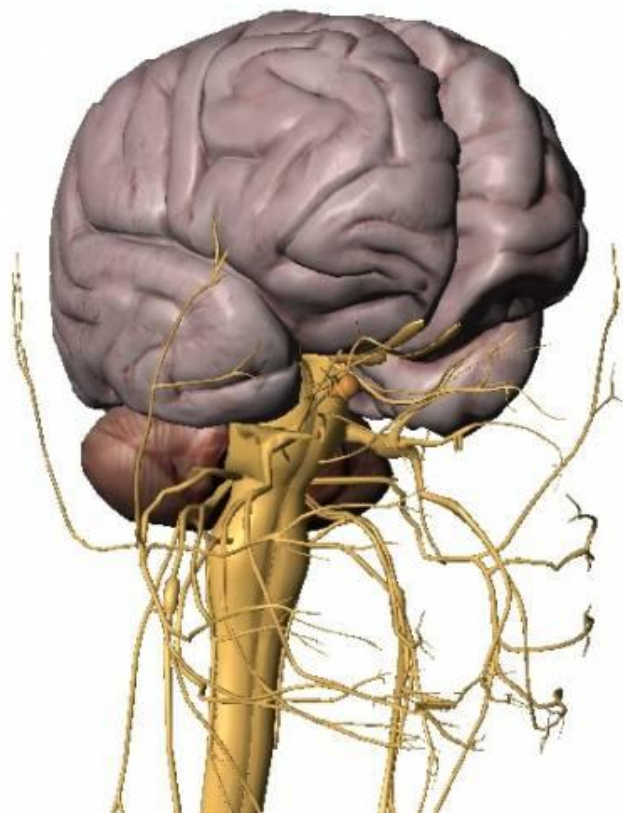
Извилины друг от друга отделяются борозды

Животные, не имеющие борозд и извилин – **лисэнцефалы**
(лысина) – кролики, крысы.

Остальные – **гирэнцефальные**



На полушариях выделяют поверхности:

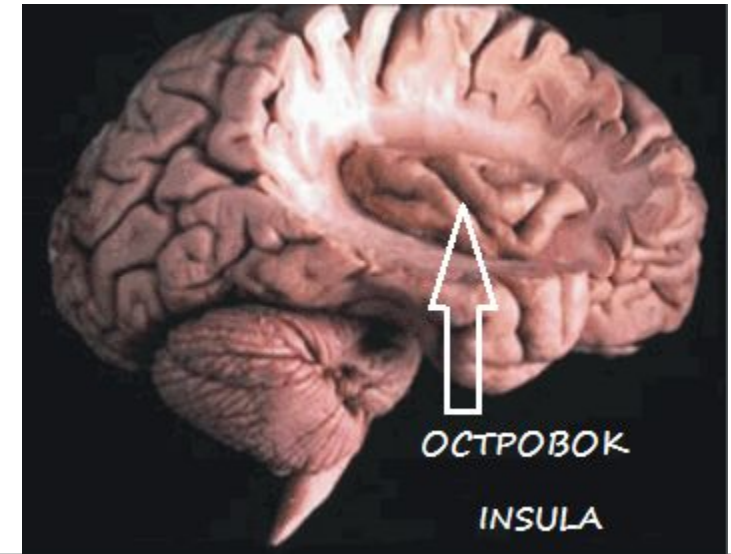
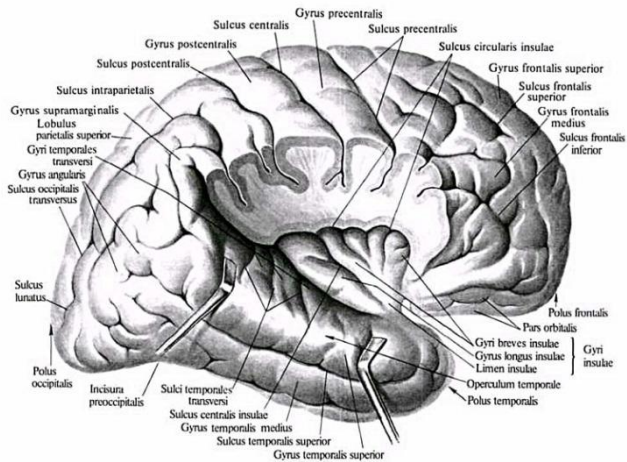
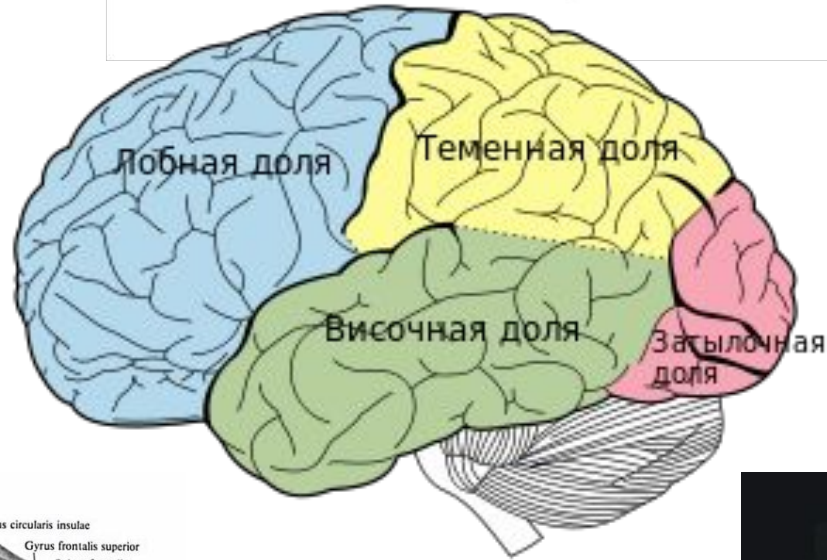


- верхняя
- базальная
- медиальная

Три края:

- верхний
- медиальный
- нижний

Доли полушарий головного мозга



1 - предцентральная извилина

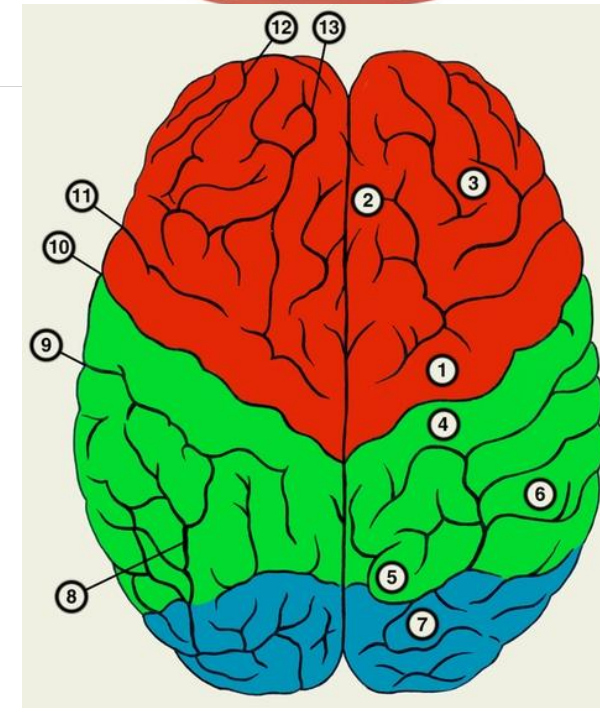
Двигательная зона коры содержит в 5 слое коры пирамидные клетки Беца, от которых идут импульсы произвольных движений к скелетным мышцам противоположной половины тела;

3 - средняя лобная извилина

Премоторная зона обеспечивает сочетанный поворот головы и глаз в противоположную сторону;

4 - постцентральная извилина

Чувствительная зона коры воспринимает импульсы от тактильных, температурных и болевых рецепторов кожи, а также от проприорецепторов противоположной половины тела;



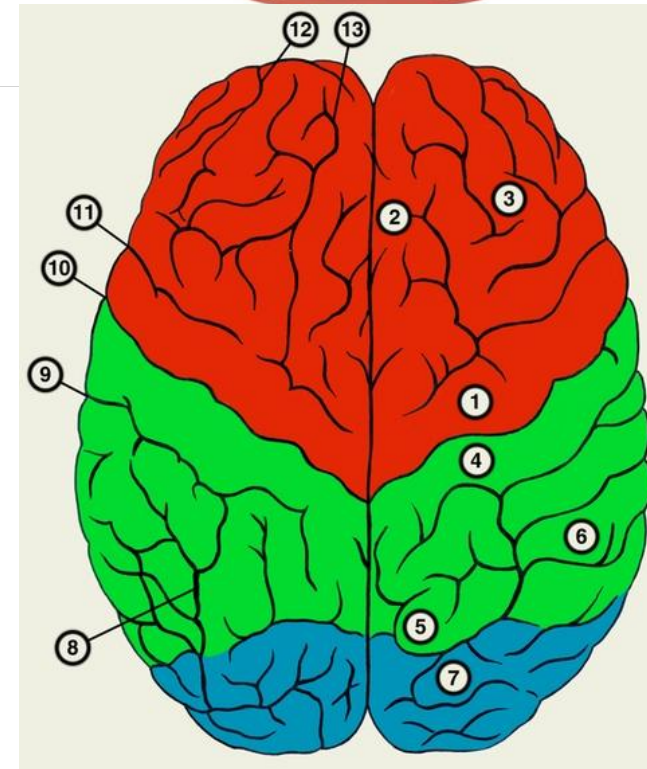
5 - **верхняя теменная доля**

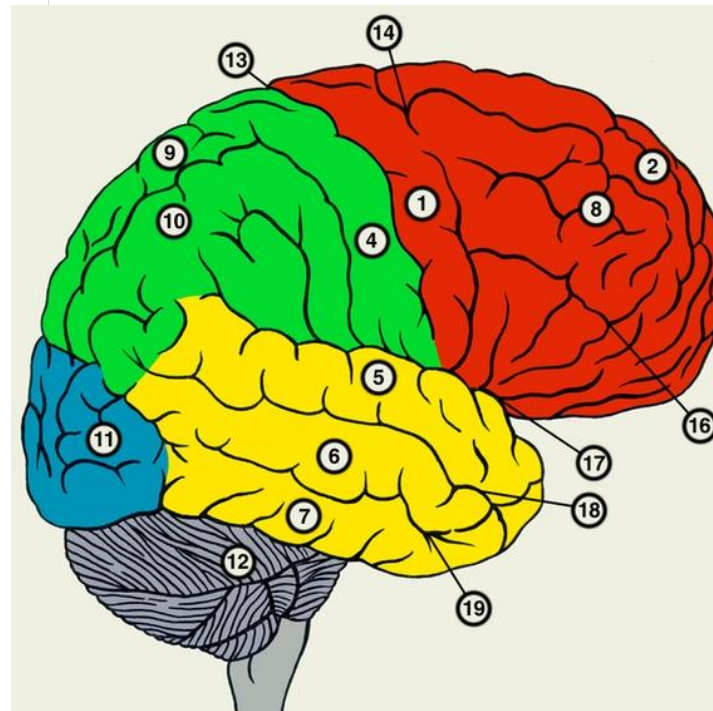
Центр проприоцептивного гнозиса.

Обеспечивает восприятие импульсов проприорецепторов, контролирует ощущения тела и его частей как целостного образования;

7 - **затылочные извилины**

Зрительная зона коры воспринимает информацию от рецепторов органа зрения;





2- средняя лобная извилина

Двигательный центр письменной речи обеспечивает произвольные движения, связанные с написанием букв и других знаков.

5 - верхняя височная извилина. Слуховой центр речи (**центр Вернике**).

9 - верхняя теменная долька.

Центр чтения. Контролирует восприятие написанного текста.

Практическая зона (в надкраевой извилине) обеспечивает сложные целенаправленные движения практической деятельности и профессиональных двигательных навыков.

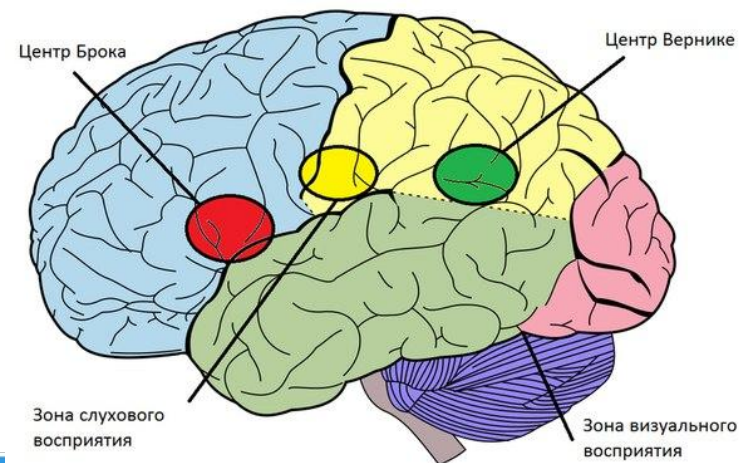
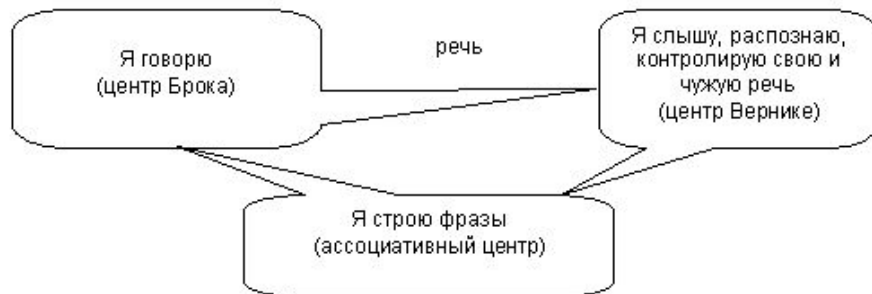Зрительный центр речи (в угловой извилине) контролирует движение губ и мимику говорящего оппонента, тесно связан с другими сенсорными и моторными речевыми центрами.

Речевые центры асимметричные, непарные и связаны с рабочей рукой.

Стереогностическая зона (в угловой извилине) контролирует узнавание предметов на ощупь (стереогноз).

Двигательный центр устной речи, **центр Брока**
(в основании нижней лобной извилины) контролирует
произвольные сокращения мышц, участвующих в
речеобразовании.

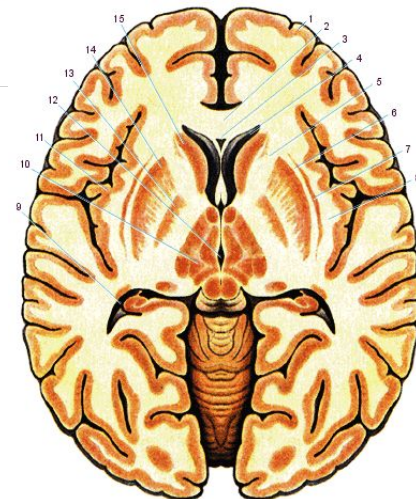
Слуховой центр речи, **центр Вернике**,
верхняя височная извилина



Базальные ядра (подкорковые)

Скопление серого вещества в глубине
белого вещества полушарий

- древние (миндалевидное, бледный шар)
- молодые – полосатое тело, ограда



Полосатое тело состоит из хвостатого ядра и скорлупы.

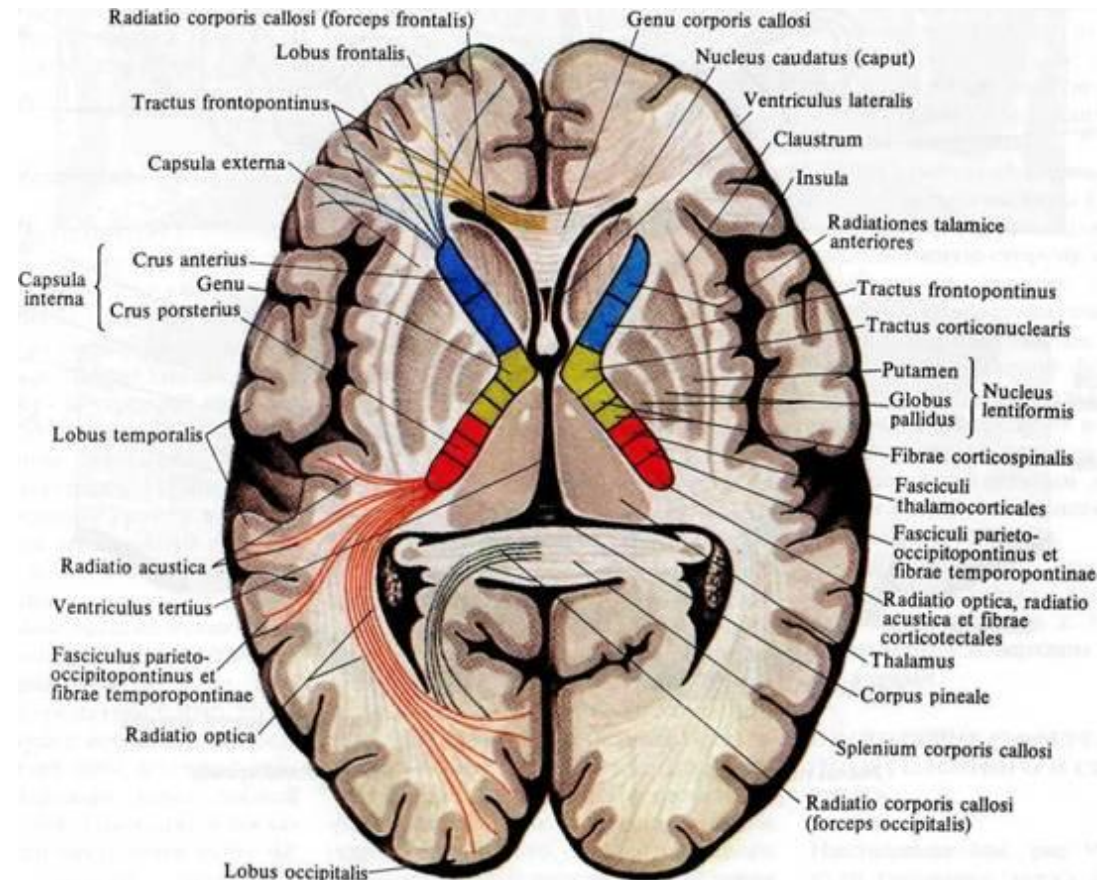
Они объединяются по:

- происхождению
- нейронному строению
- нейрохимическому составу
- ходу проводящих путей

ХВОСТАТОЕ ЯДРО (nukleus caudatus)

лежит вперед головкой, которая образует наружную стенку переднего рога бокового желудочка.

Суживаясь кзади, головка переходит в тело, а затем в хвост, который достигает миндалевидного ядра, расположенное в височном полюсе

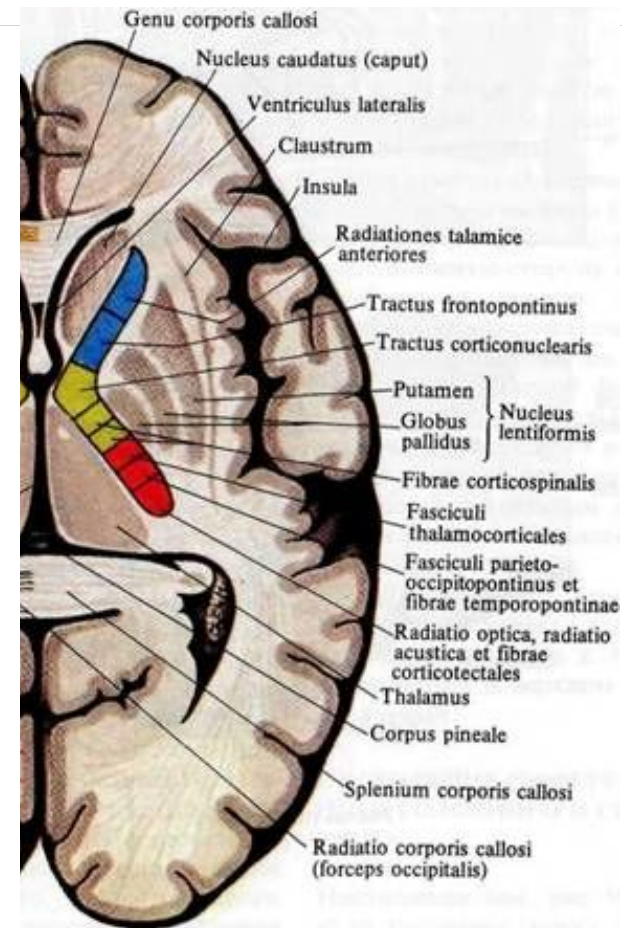


ЧЕЧЕВИЦЕОБРАЗНОЕ ЯДРО (*nukleus lentiformis*)

По форме сходно с чечевичным зерном.
Оно отделено от таламуса
внутренней капсулой, а
спереди связано с хвостатым
ядром.

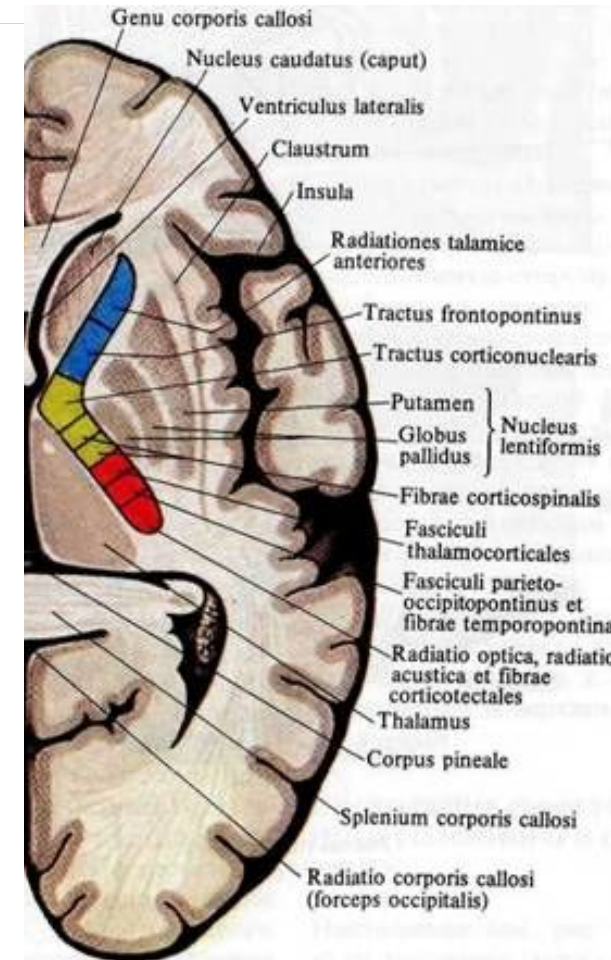
Небольшие прослойки белого вещества
делят его на три ядра:

- скорлупу,
- медиальный и латеральный бледный шар.

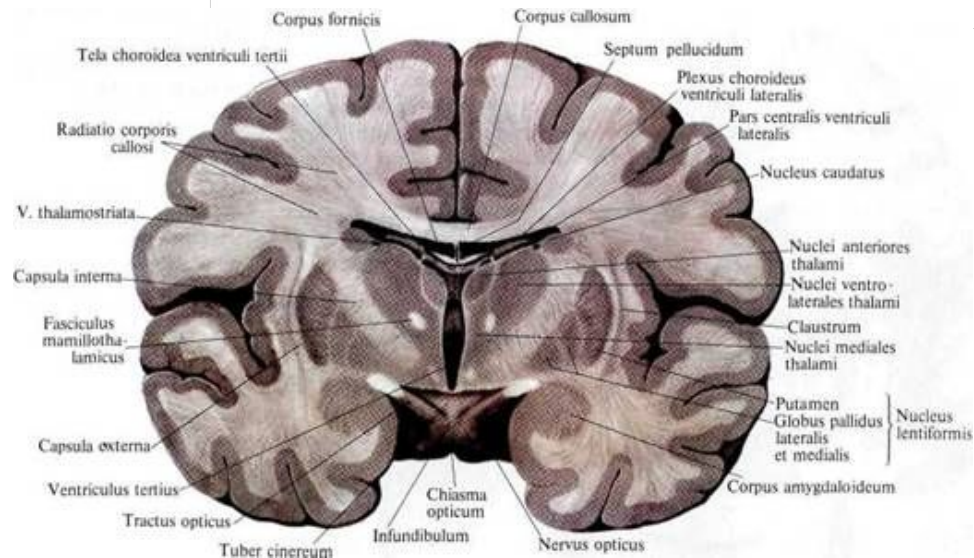


БЛЕДНЫЙ ШАР (*globus pallidus*)

Является филогенетически более старым образованием (*paleostriatum*). Своим углом оно обращено к колену внутренней капсулы, имеет более светлую окраску, чем скорлупа. Его дорсальная часть вовлечена в «экстрапирамидный моторный цикл» управления позой и инициации движений

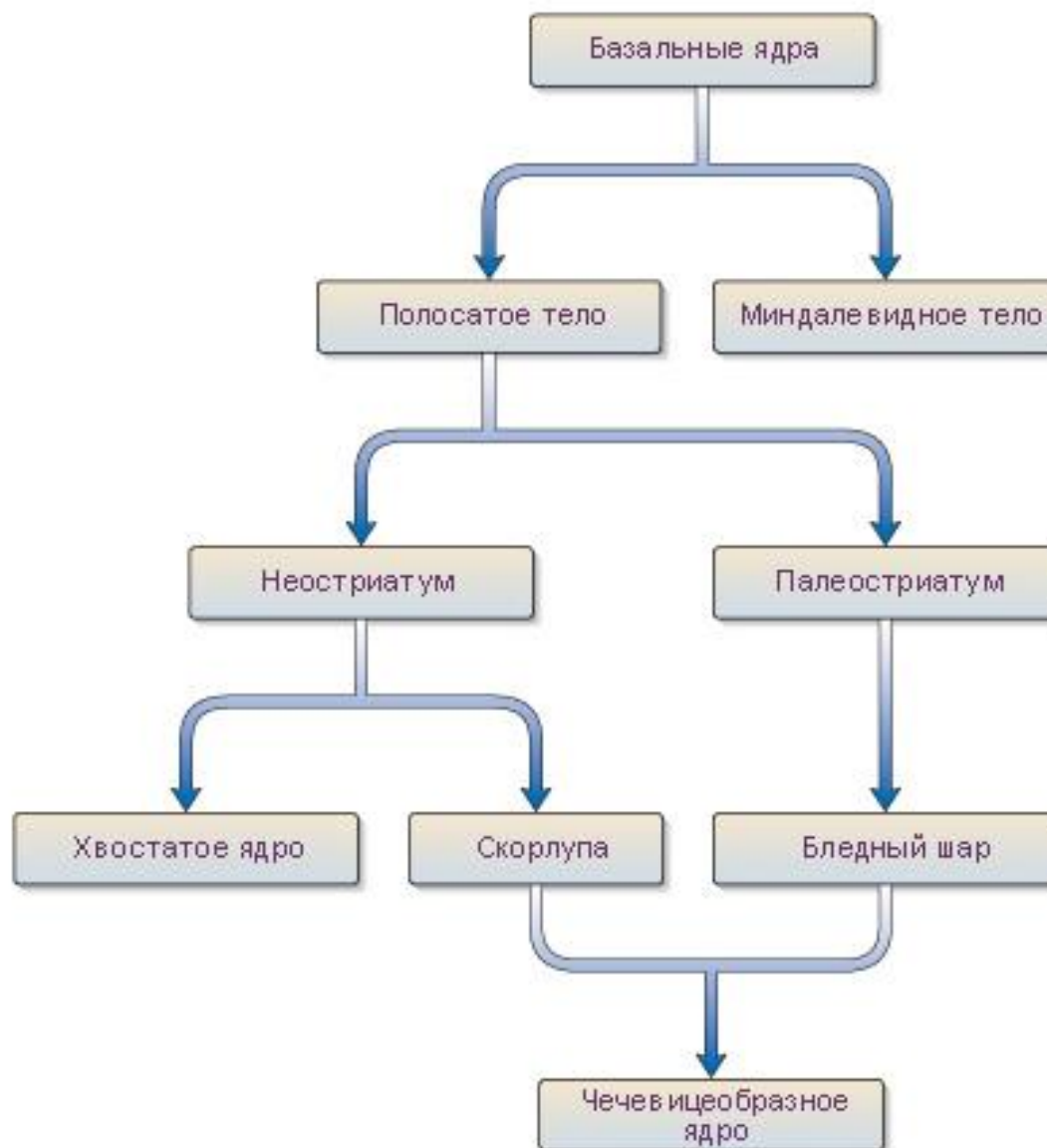

МИНДАЛЕВИДНОЕ ТЕЛО (*corpus amigdoloideum*)



Располагается в толще височного полюса.

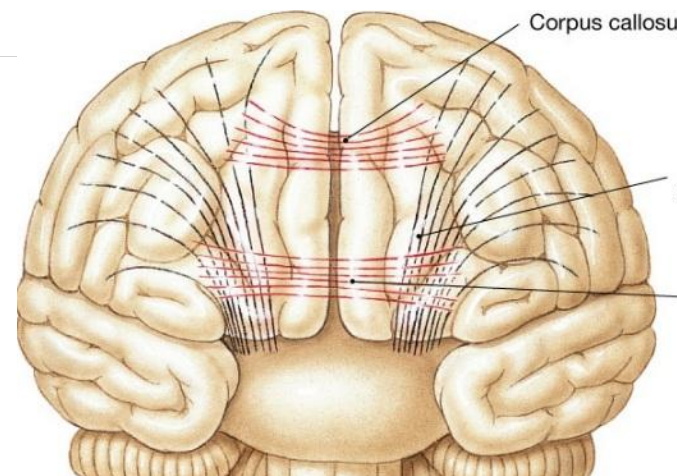
Это большая группа ядер, имеющих отношение к формированию памяти, интеграции вегетативных реакций при стрессе и др.



Белое вещество

Выделяют три вида волокон:

- **проекционные** – соединяют кору полушарий с другими отделами мозга (проводящие пути)
- **комиссуральные** – соединяют 2 полушария. Мозолистое тело, передние и задние мозговые спайки
- **ассоциативные** – соединяют друг с другом различные участки коры в пределах одного полушария или кору с подкорковыми центрами одного полушария



Внутренняя капсула (capsula interna)

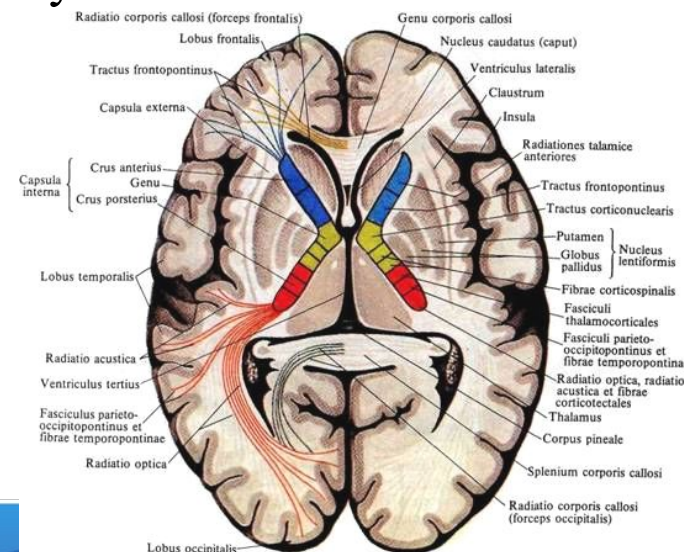
У внутренней капсулы различают: **переднюю, заднюю ножки и колено.**

В передней ножке проходит лобно-мостовой путь.

Через колено -проходит корково-ядерный путь, идущий от коры к двигательным ядрам черепных нервов.

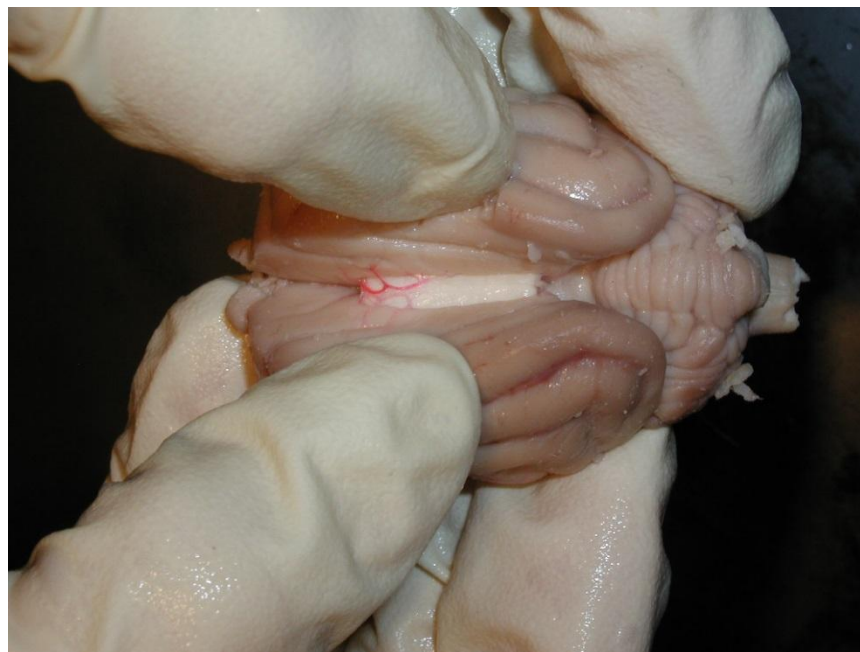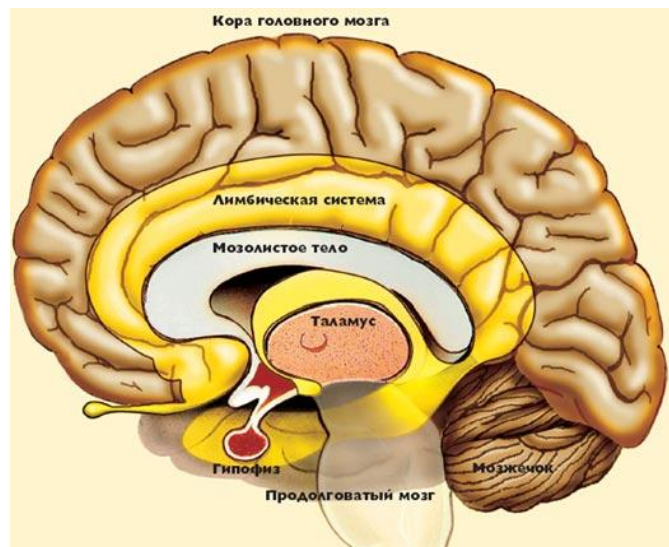
В переднем отделе задней ножки проходят корково-спинномозговые волокна, направляющиеся к двигательным ядрам передних рогов спинного мозга.

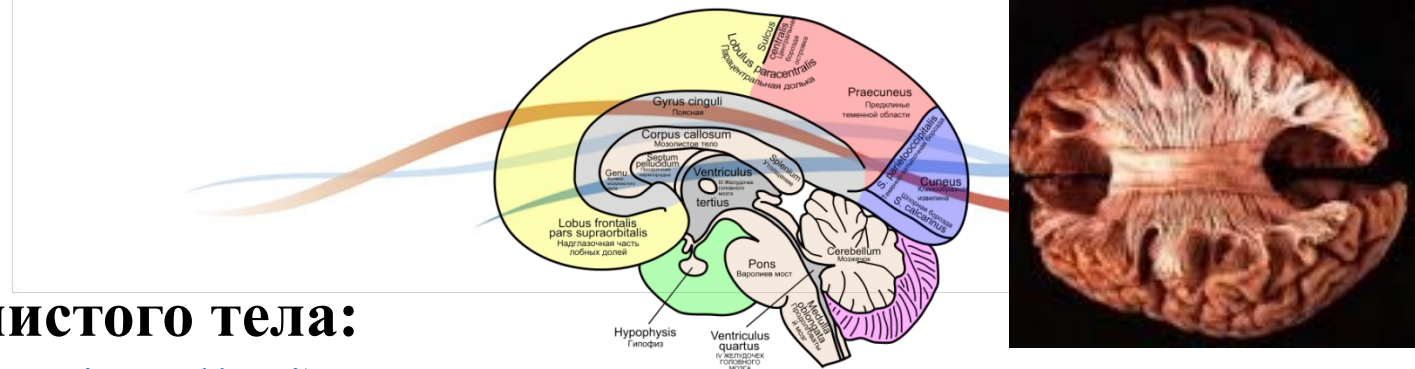
В задних отделах задней ножки внутренней капсулы идут слуховой и зрительный проводящие пути.



Мозолистое тело (*corpus callosum*)

самое крупное скопление нервных волокон в нервной системе, обеспечивающее функционирование обеих половин мозга как единого целого.





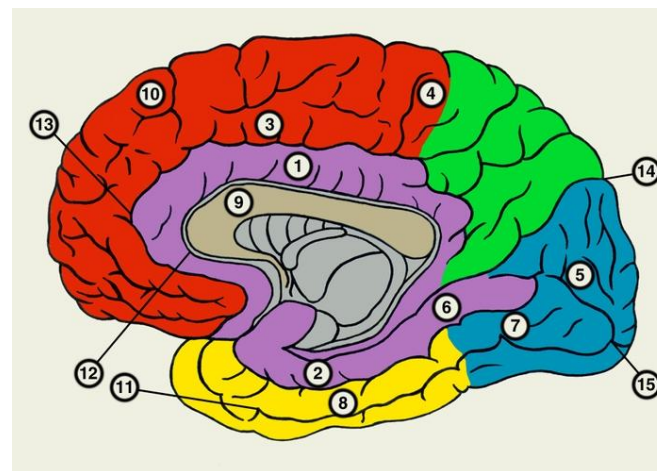
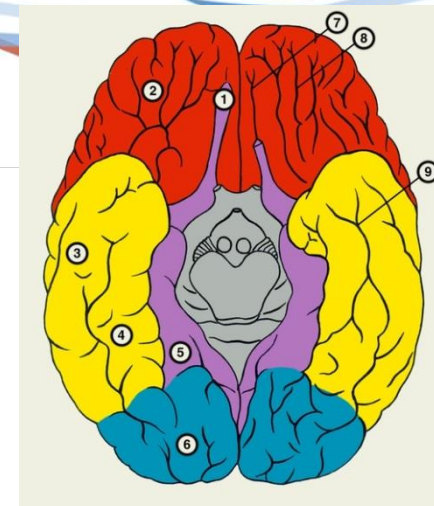
- **Структура мозолистого тела:**

- тело (**truncus corporis callosi**) - удлинённая средняя часть;
- валик (**splenium corporis callosi**) - утолщённая задняя часть;
- колено (**genu corporis callosi**) - передняя, дугообразно изогнутая, часть;
- клюв (**rostrum corporis callosi**) - утончение, в которое переходит колено;
- тонкая роstralная пластинка (**lamina rostralis**) - пластинка, в которую переходит клюв;
- концевая пластинка (**lamina terminalis**) - продолжение роstralной пластинки, которым она оканчивается.

Обонятельный мозг

Функции:

- корковый центр обонятельного анализатора
- входит в лимбическую систему
- участие в регуляции вегетативных функций
- влияет на активность новой коры



Отделы обонятельного мозга

Периферический отдел:

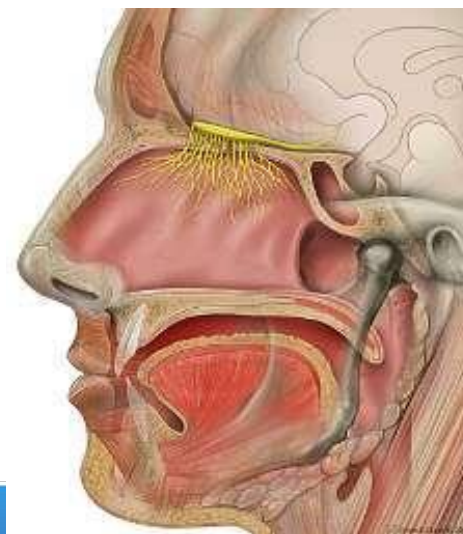
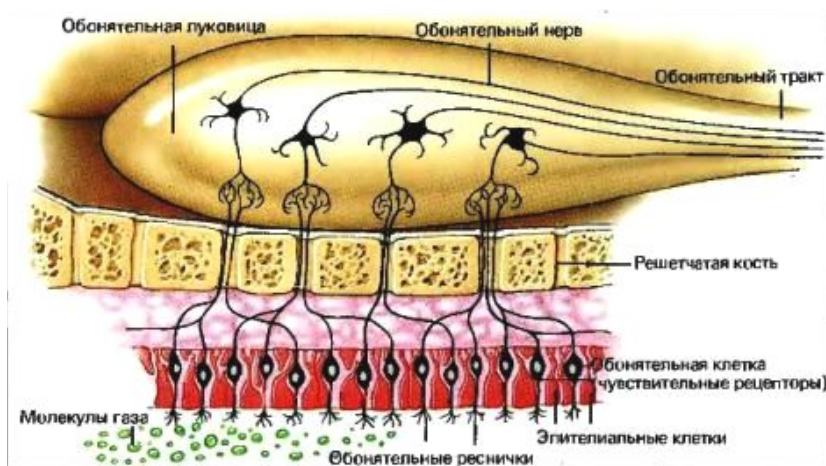
обонятельная луковица, *Bulbus olfactorius*

(к ней подходят 15-20 обонятельных нервов)

обонятельный путь, *Tractus olfactorius*

обонятельный треугольник, *trigonum olfactorium*

переднее продырявленное вещество, *Substantia perforata anterior.*



Центральный отдел обонятельного мозга:

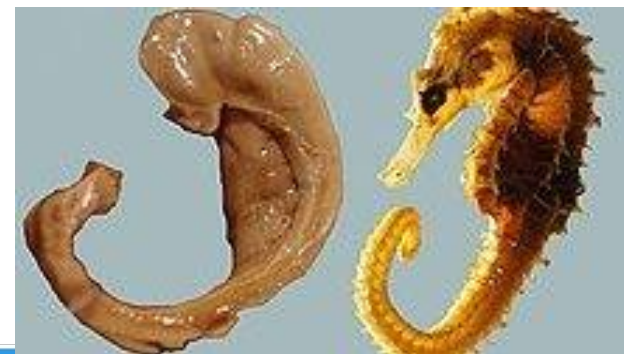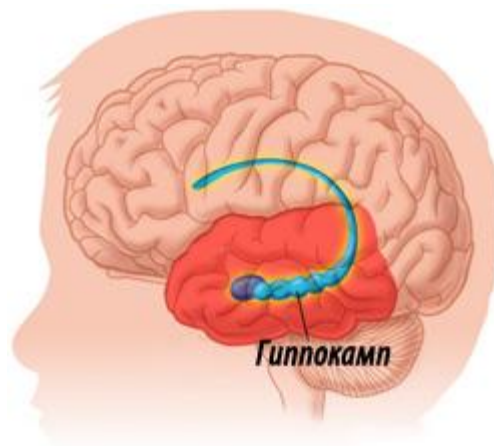
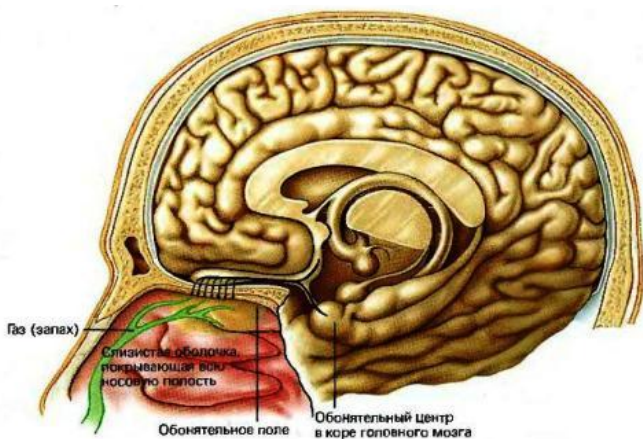
сводчатая извилина (*gyrus fornicatus*)

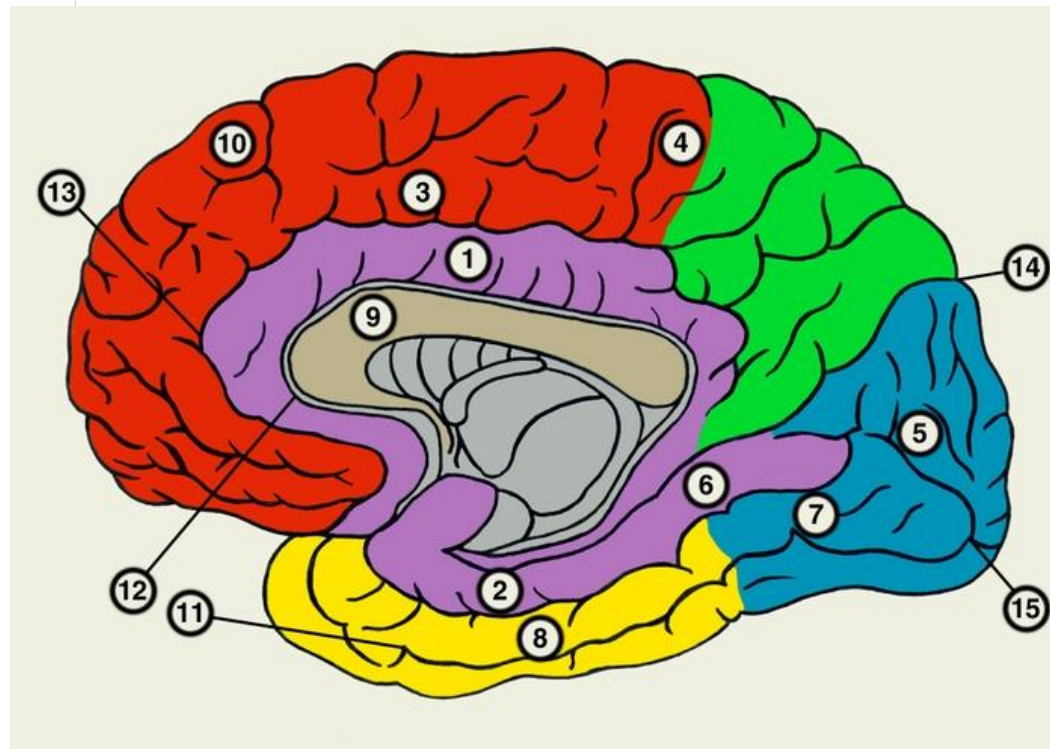
гиппокамп (*hippocampus*)

зубчатая извилина (*gyrus dentatus*)

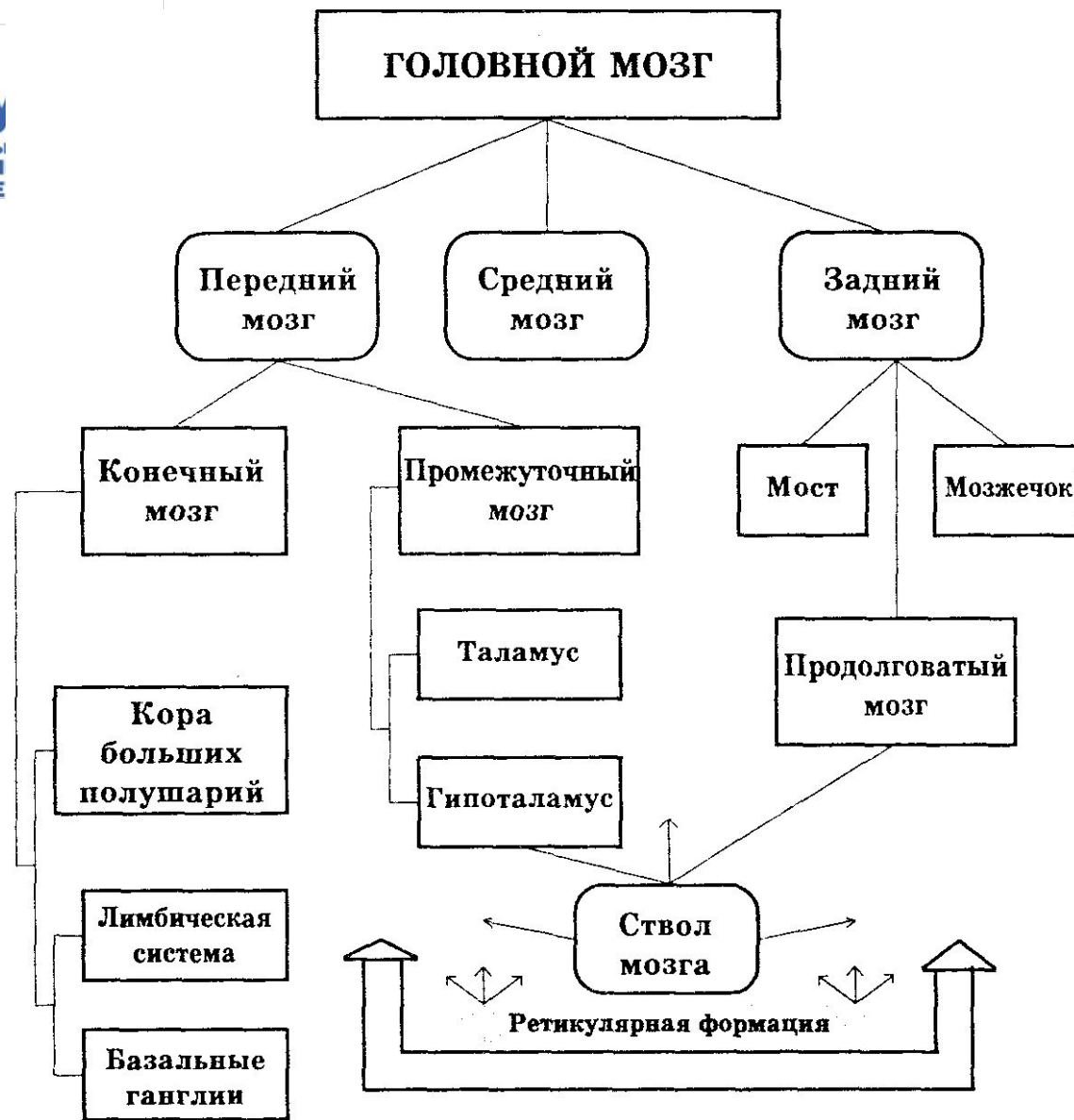
свод (*fornix*)

прозрачная перегородка





- 1 - поясная извилина;
2 - парагиппокампальная извилина;
9 - мозолистое тело;
12 - борозда мозолистого тела;
13 - поясная борозда;





Стриопаллидарная система

Стриопаллидарная система (corpus) striatum полосатое тело +
(globus) pallidus бледный шар

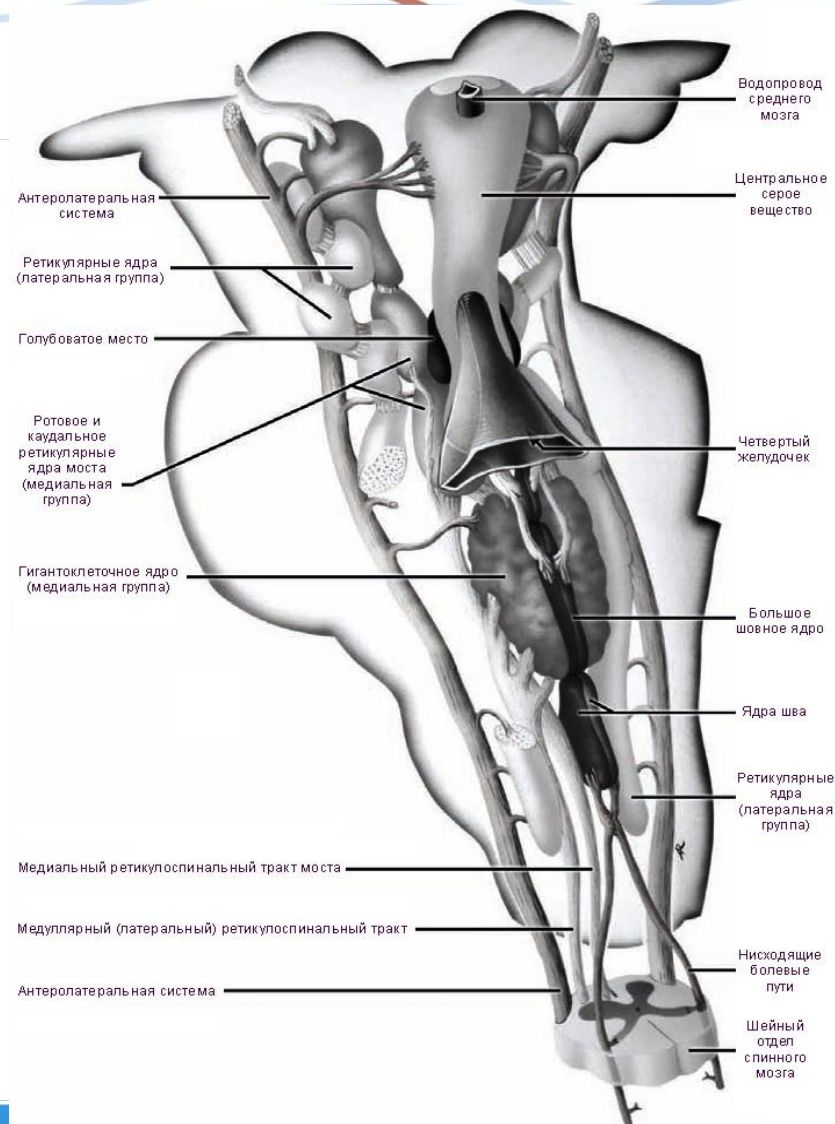
часть экстрапирамидной системы, включающая ядра полосатого тела с их афферентными и эфферентными путями;

участвует в регуляции координации движений и мышечного тонуса

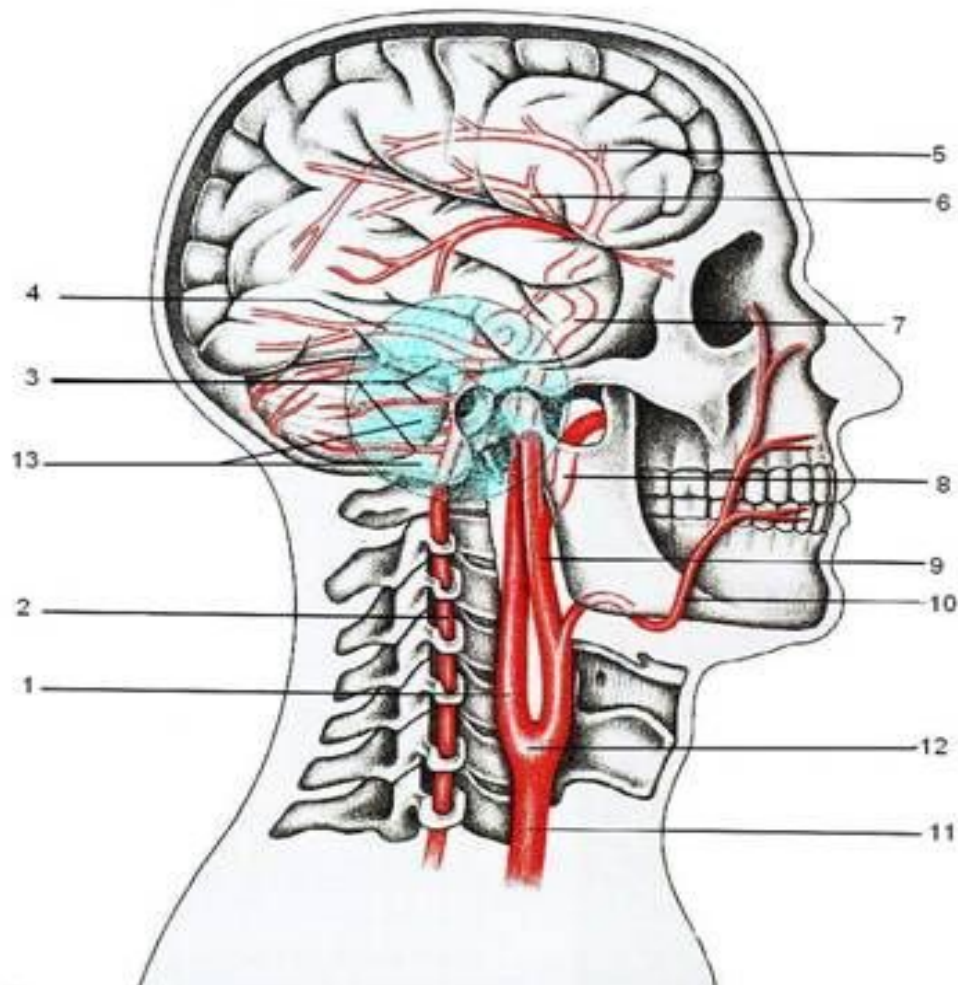
- Совершенствование движений - в их постепенной экономизации, автоматизации, обеспечиваемой деятельностью стриопаллидарной системы.

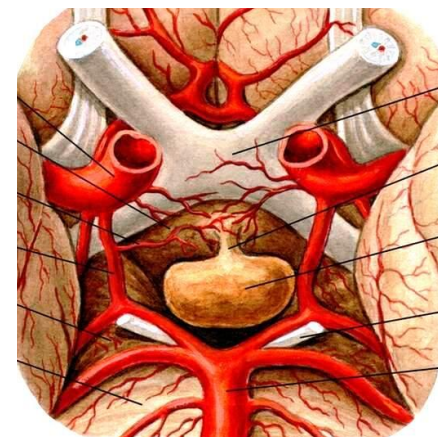
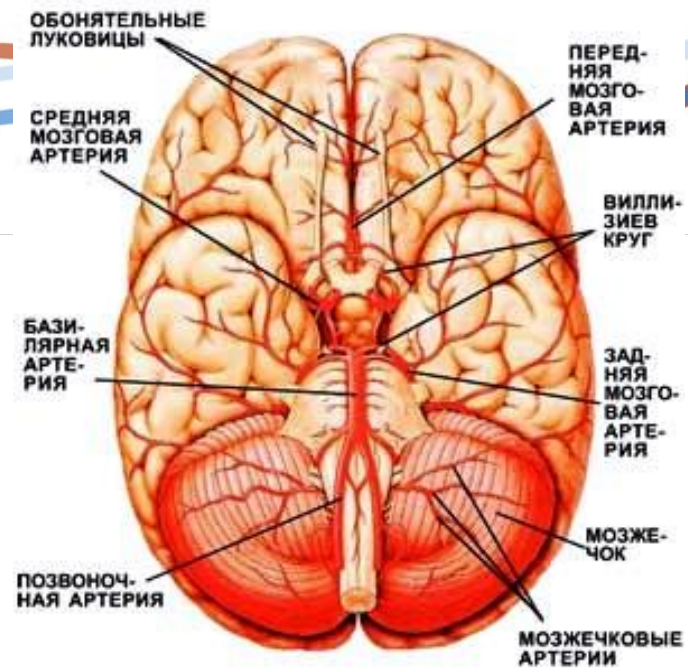
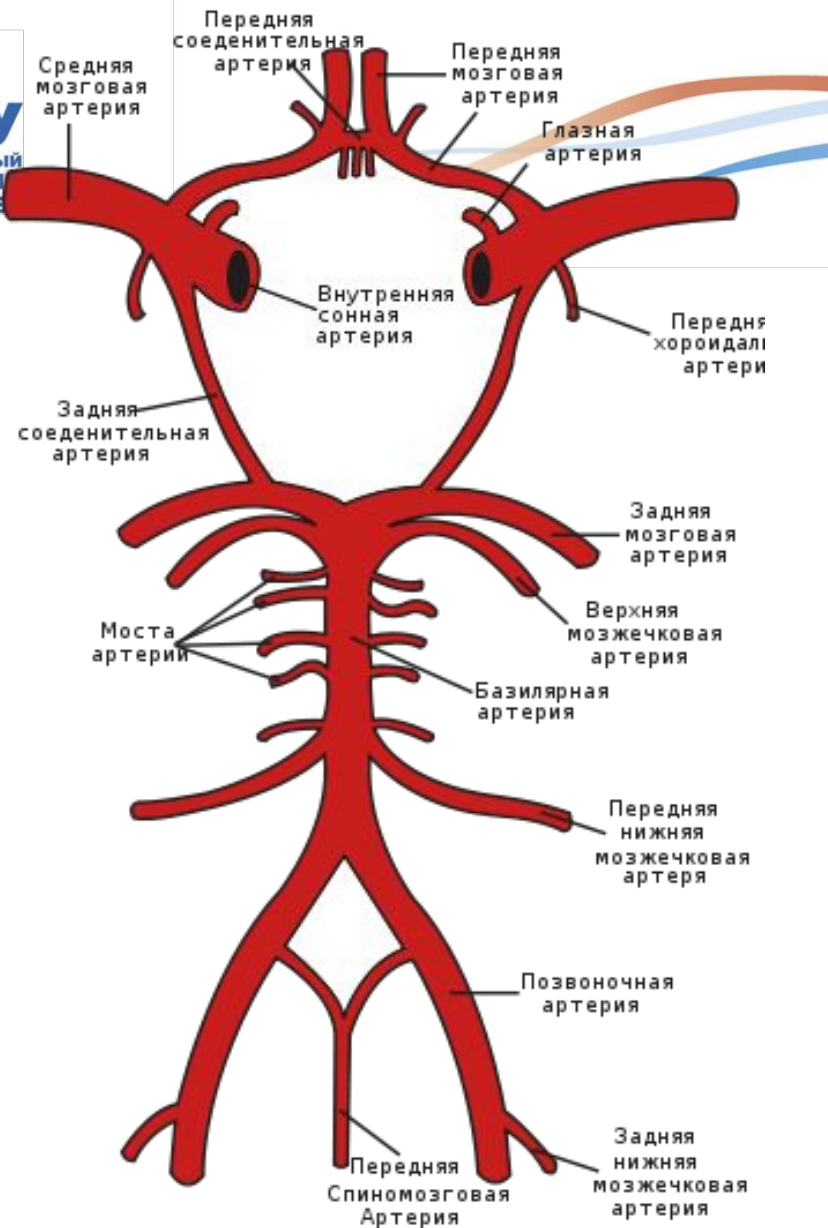
Ретикулярная формация

- Совокупность образований головного мозга, имеющих представительство в СМ. Действует как фильтр, пропуская только новую информацию или необычную. Усиливает одни сигналы и блокирует другие.
- Насчитывает от 40 до 100 ядер



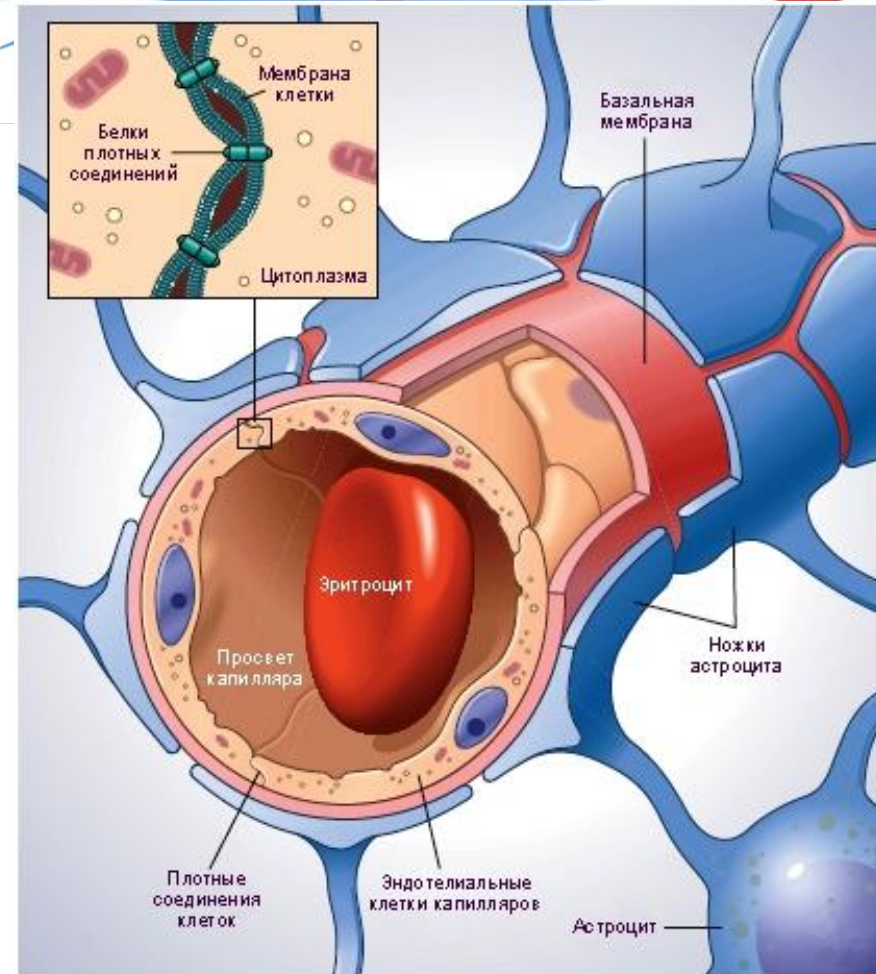
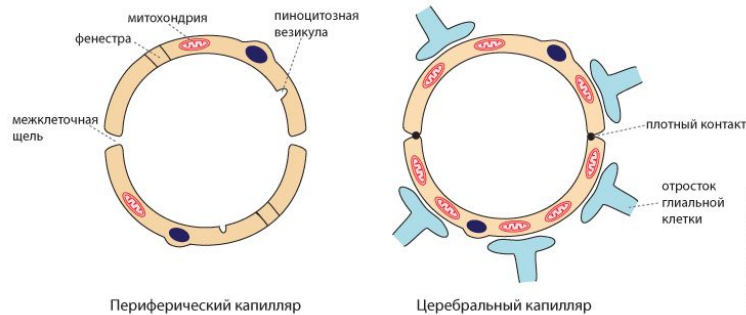
Виллизиев круг





Гематоэнцефалический барьер

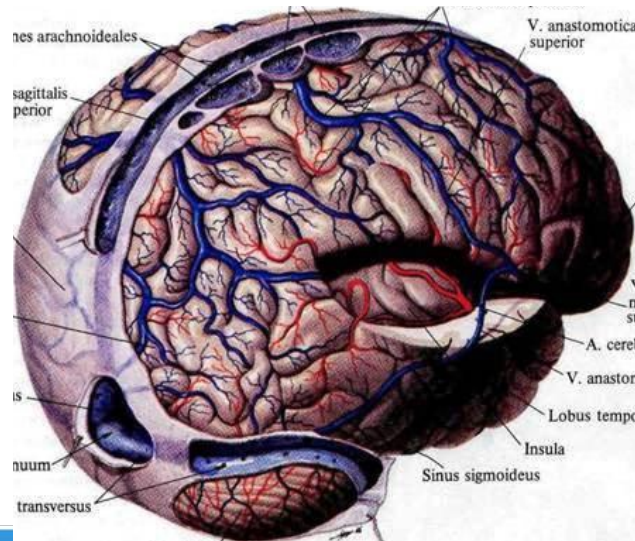
- Гематоэнцефалический барьер не пропускает крупные молекулы (включая многие медикаменты) из крови.
- Для нейронов главными источниками энергии являются аминокислоты. Астроциты способствуют транспорту веществ из крови к нейронам, а также удалению из интерстициальной жидкости избытка многих метаболитов.



ТВЕРДАЯ МОЗГОВАЯ ОБОЛОЧКА (*dura mater*)

С костями крыши черепа оболочка связана непрочно, с основанием черепа имеет сращения в местах выхода нервов, по краям отверстий и т. д.

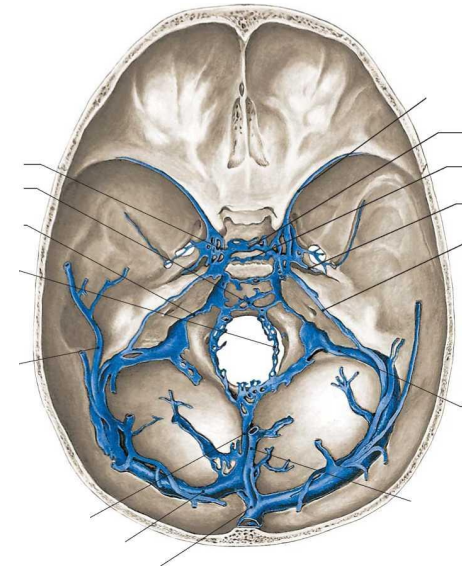
В местах прикрепления к костям оболочка расщепляется и образует каналы - венозные синусы: верхний и нижний сагиттальный, прямой, поперечный, сигмовидный, пещеристый, клиновидный, верхний и нижний каменистые и т.д. Синусы не имеют клапанов, это позволяет венозной крови свободно оттекать от ГОЛОВНОГО МОЗГА.



- **Синусы твёрдой мозговой оболочки (венозные синусы, синусы головного мозга)** - венозные коллекторы, расположенные между листками твёрдой мозговой оболочки.
- Получают кровь из внутренних и наружных вен головного мозга, участвуют в реабсорбции ликвора из субарахноидального пространства.

Венозные синусы

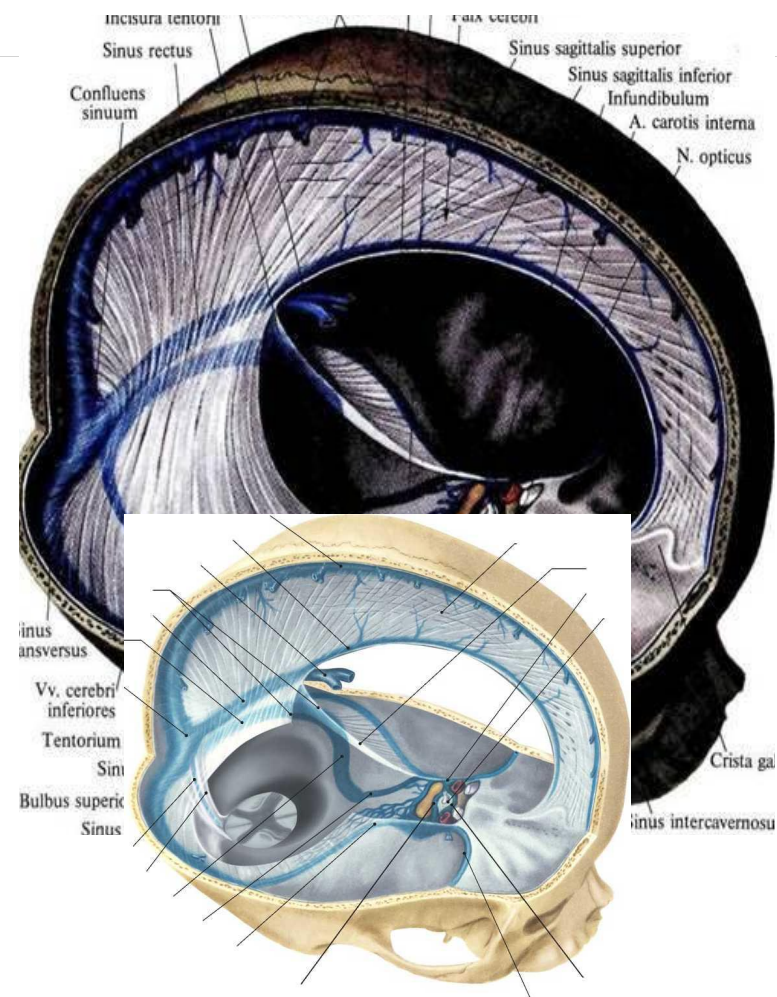
- **Верхний сагиттальный синус** (*sinus sagittalis superior*)
- **Нижний сагиттальный синус** (*sinus sagittalis inferior*)
- **Прямой синус** (*sinus rectus*)
- **Поперечный синус** (*sinus transversus*)
- В области сосцевидных углов теменных костей поперечные синусы переходят в **сигмовидные синусы**, каждый из которых открывается через ярёмное отверстие в луковицу ярёмной вены.
- **Затылочный синус** (*sinus occipitalis*)
- **Пещеристый (кавернозный) синус** (*sinus cavernosus*)
- **Межпещеристые синусы** (*sinus intercavernosi*)
- **Клиновидно-теменной синус** (*sinus sphenoparietalis*)
- **Верхний каменистый синус** (*sinus petrosus superior*)
- **Нижний каменистый синус** (*sinus petrosus inferior*)



Твердая мозговая оболочка образует отростки, которые впячиваются в щели между отдельными частями мозга. Образует между полушариями **серп** большого мозга.

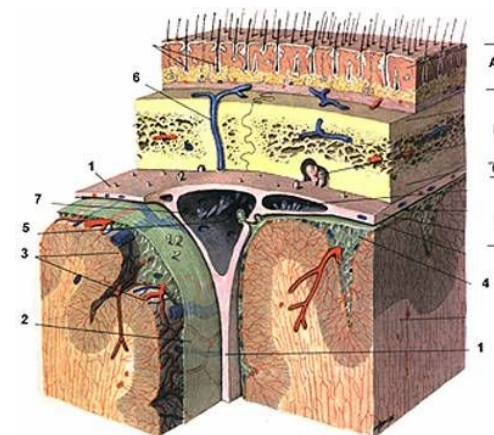
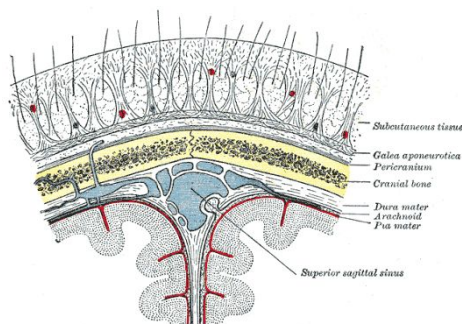
Над мозжечком в виде двухскатной **палатки** - **намет мозжечка**, передний край которого имеет вырезку для ствола мозга.

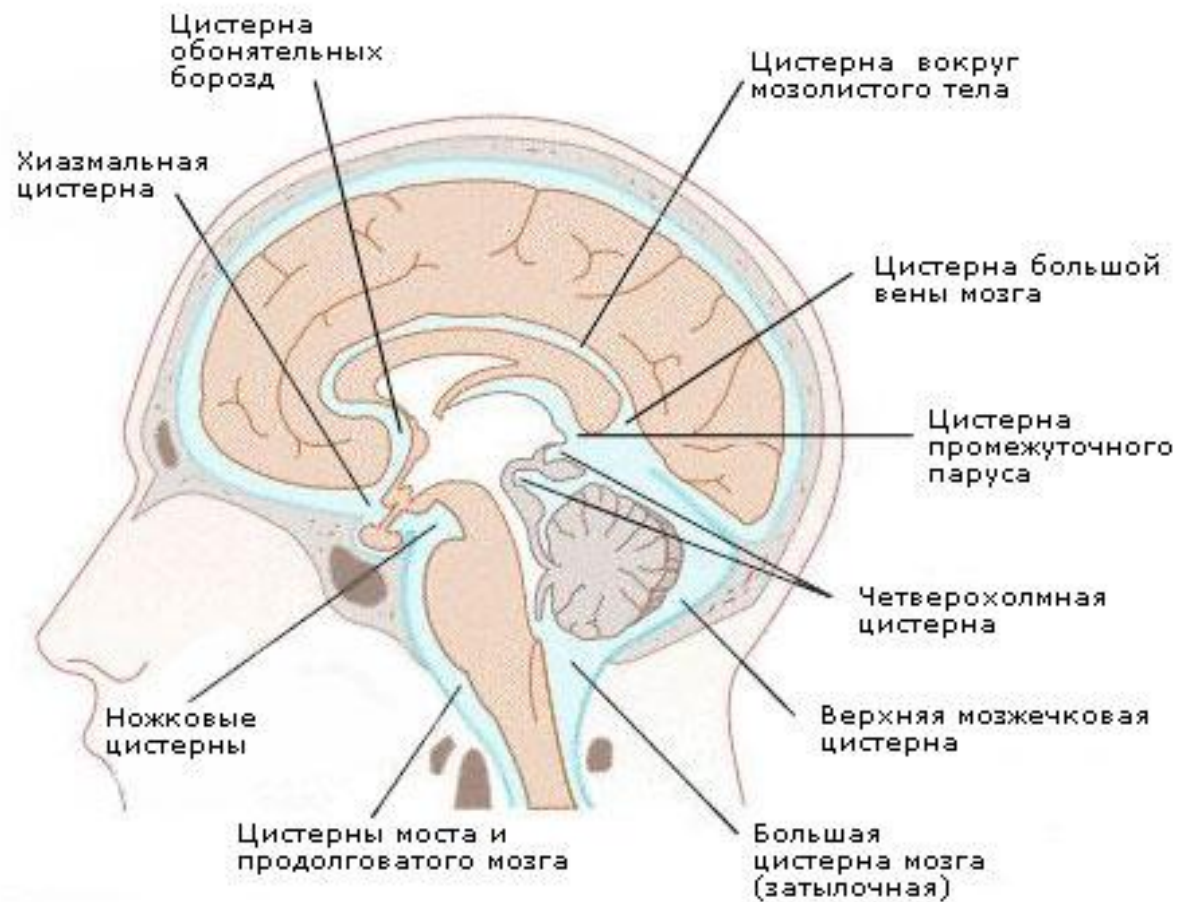
Между полушариями мозжечка расположен **серп** мозжечка, а над турецким седлом натянута диафрагма, в центре которой имеется отверстие для воронки гипофиза.



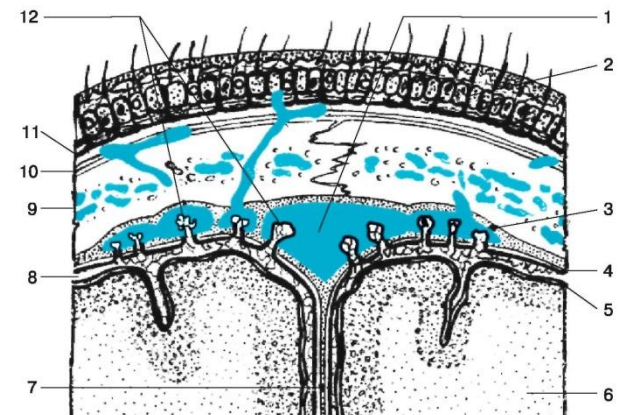
ПАУТИННАЯ ОБОЛОЧКА (arachnoidea)

Тонкая, прозрачная, не заходит в борозды и щели, отделена от мягкой оболочки подпаутинным пространством (subarachnoidalis), в котором содержится спинномозговая жидкость. В области глубоких борозд и щелей подпаутинное пространство расширено и образует цистерны.





- Паутинная оболочка образует ворсинчатые выросты — пахионовы грануляции (*granulationes arachnoidales*), выпячивающиеся в просвет венозных синусов, сформированных твёрдой мозговой оболочкой, а также в кровеносные и лимфатические капилляры у места выхода корешков черепных и спинномозговых нервов из полости черепа и позвоночного канала.



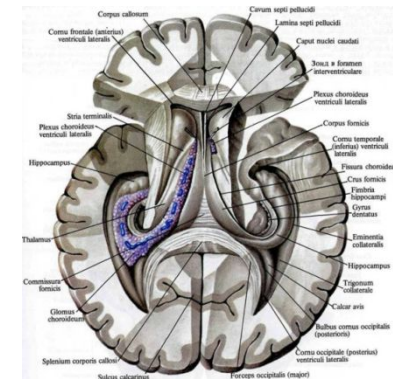
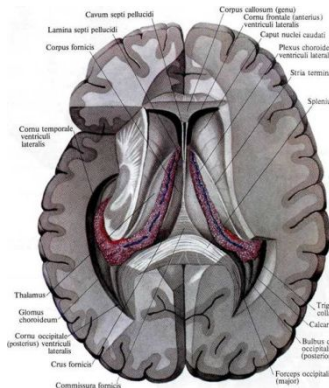
МЯГКАЯ ОБОЛОЧКА (*pia mater*)

состоит из рыхлой соединительной ткани, в толще которой находятся кровеносные сосуды, питающие мозг. Оболочка плотно прилежит к поверхности мозга и заходит во все борозды, щели и желудочки. В желудочках она образует сосудистые сплетения, продуцирующие спинномозговую жидкость.

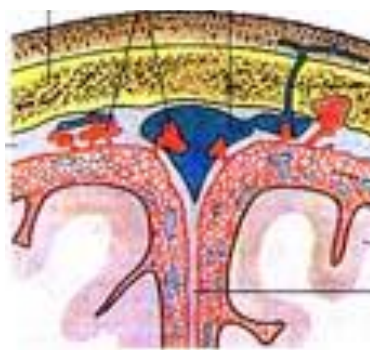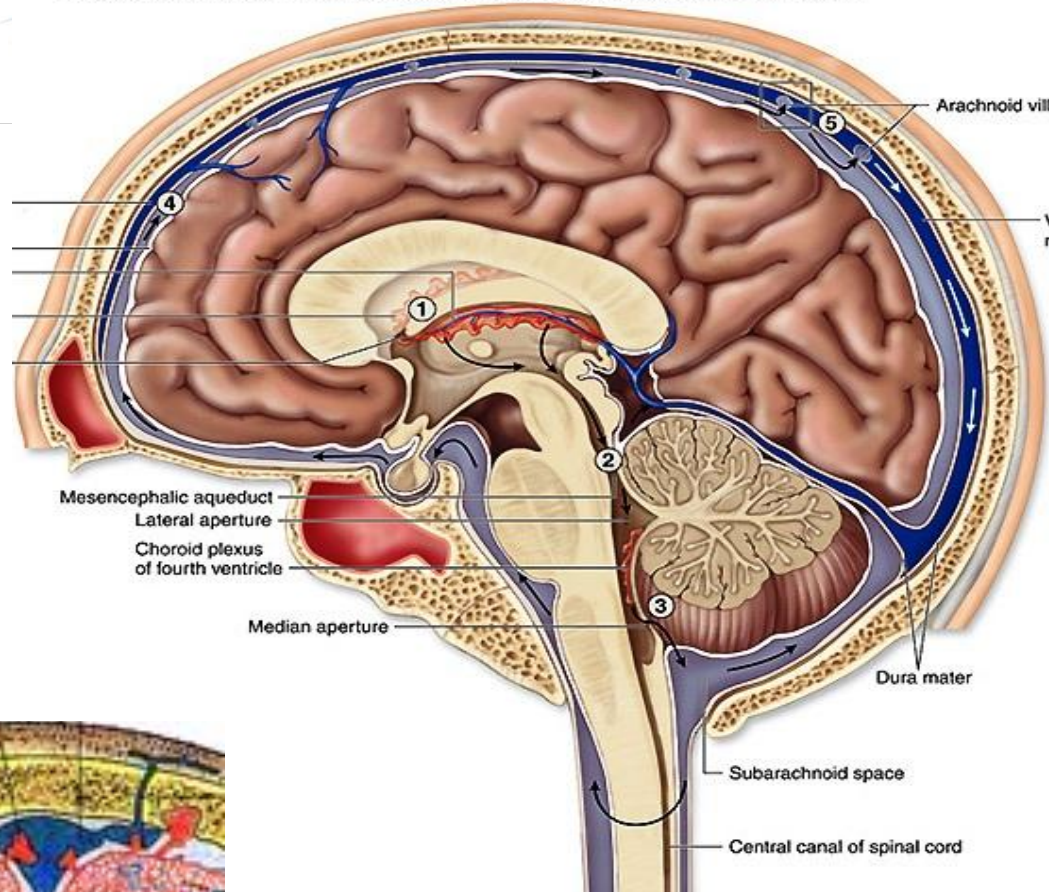
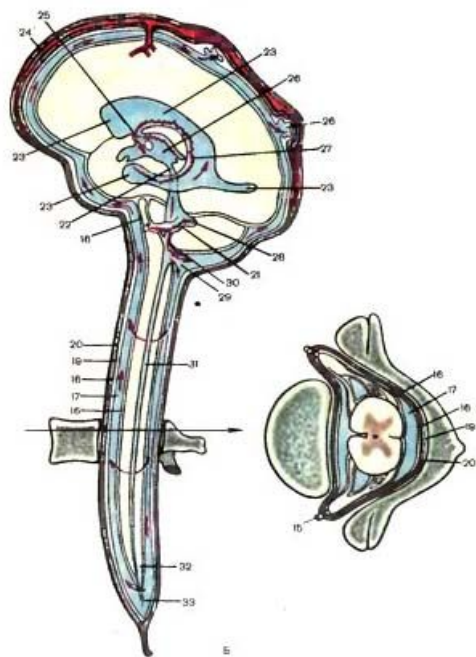
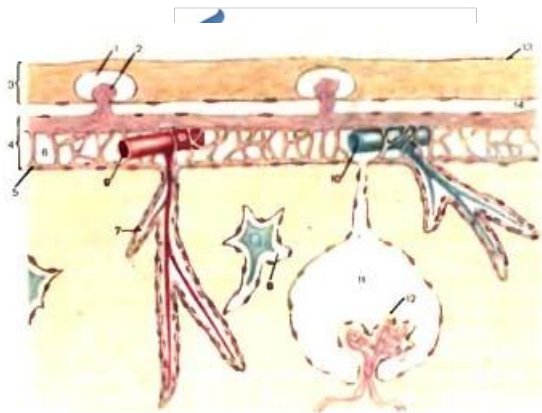
Спинномозговая жидкость (ликвор) продуцируется сосудистыми сплетениями желудочков.

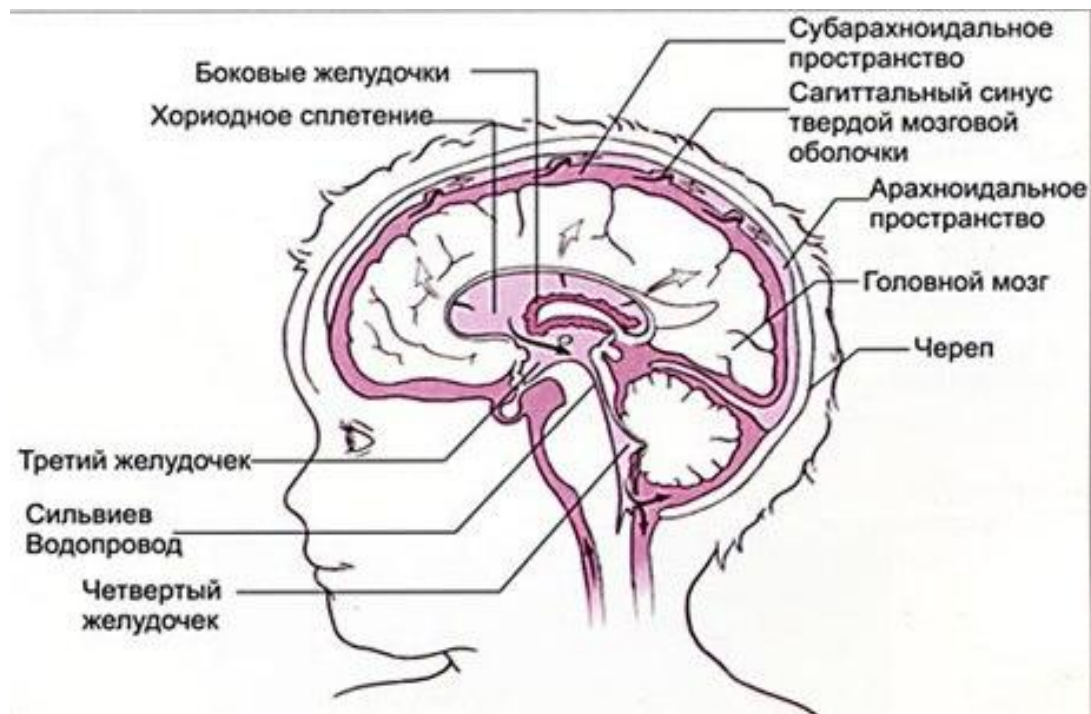Циркулирует по всем желудочкам и подпаутинным пространствам головного и спинного мозга.

Отток спинномозговой жидкости в венозное русло осуществляется через грануляции, образуемые выпячиванием паутинной оболочки в венозные синусы



Циркуляция ликвора

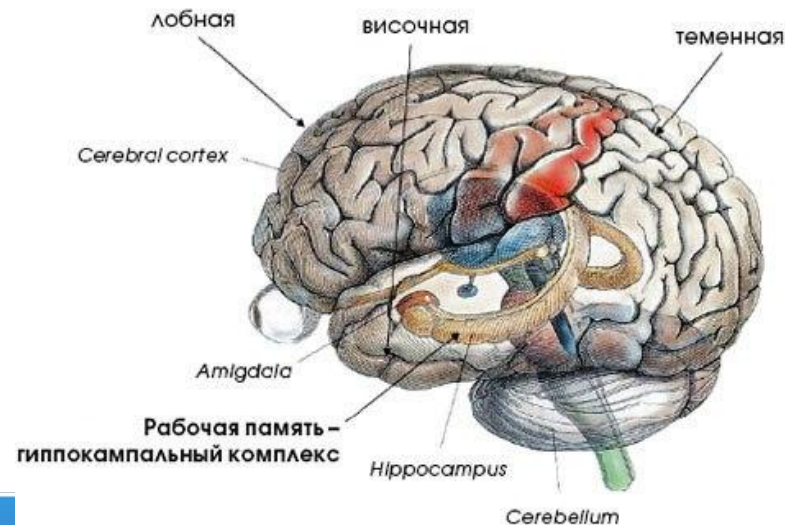




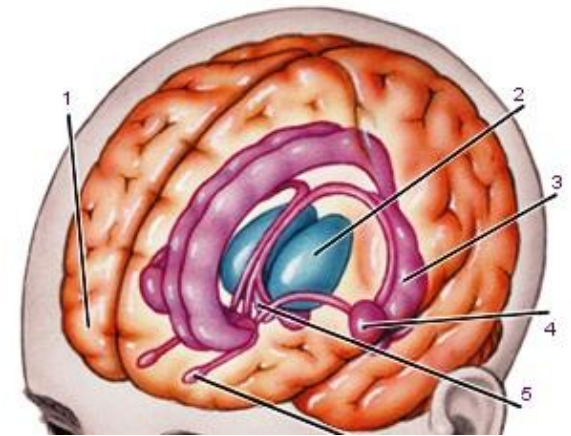
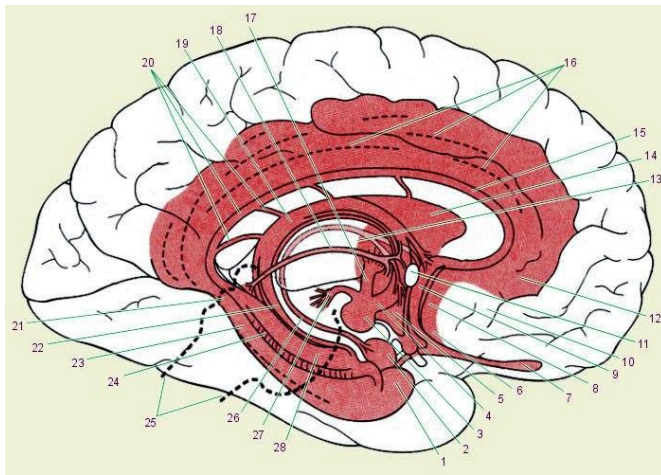
Лимбическая система

(висцеральный мозг, лимбический комплекс)

- комплекс структур конечного, промежуточного и среднего мозга, составляющих основу для реализации наиболее общих состояний организма (эмоций, мотиваций ...).
- Лимб (кольцо) «**анатомическое эмоциональное кольцо**» в состав которого входят базальные ядра и гипоталамус.
- «**сердце**» лимбической системы – гиппокамп, который объединяет структуры мозга в единую функциональную систему.



- Лимбическую систему составляют обонятельная луковица, обонятельный тракт, обонятельный треугольник, переднее продырявленное вещество, расположенные на нижней поверхности лобной доли (периферический отдел обонятельного мозга), а также поясная и парагиппокампальная (вместе с крючком) извилины (*gyrus fornicatus*), зубчатая извилина, гиппокамп и некоторые другие структуры.

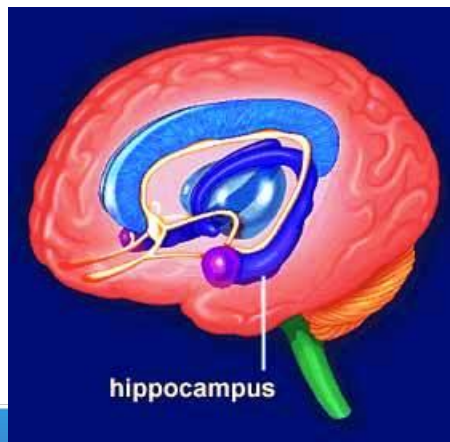


Гиппокамп, hippocampus, - это структура, образующая медиальную стенку нижнего рога бокового желудочка, *ventriculus lateralis*, расположенного в толще полушария большого мозга.

Гиппокамп простирается до самых передних отделов нижнего рога бокового желудочка и заканчивается утолщением.

Утолщение гиппокампа разделено мелкими бороздками на отдельные бугорки - пальцы ног морского конька, *digitationes hippocampi*.

С медиальной стороны с гиппокампом сращена бахромка гиппокампа, *fimbria hippocampi*. Бахромка гиппокампа является продолжением ножки свода конечного мозга. Правый и левый гиппокампы связаны комиссуральными нервными волокнами, проходящими в спайке свода, *commissura fornicis*



- В лимбической системе происходит взаимодействие экстерорецептивных (слуховых, зрительных, обонятельных) и интерорецептивных воздействий.
- Лимбическая система играет важную роль в **ИНСТИНКТИВНОМ** поведении, удовлетворение врожденных потребностей (самосохранения, добывания пищи, сексуальное поведение).
- Способна вызвать вспышку – бросок интеллекта. «Спасайся или сражайся», без участия коры

