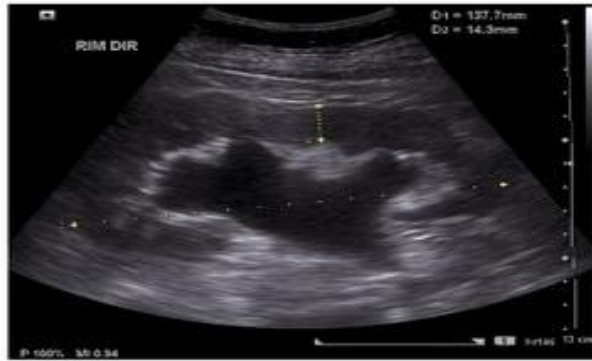
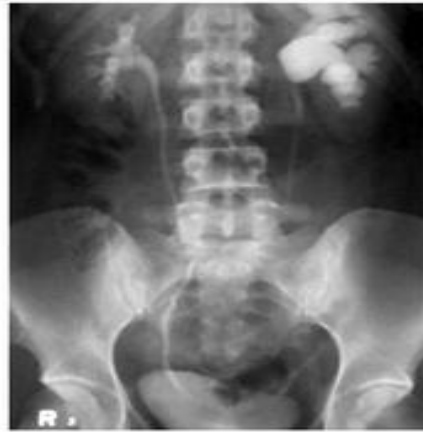
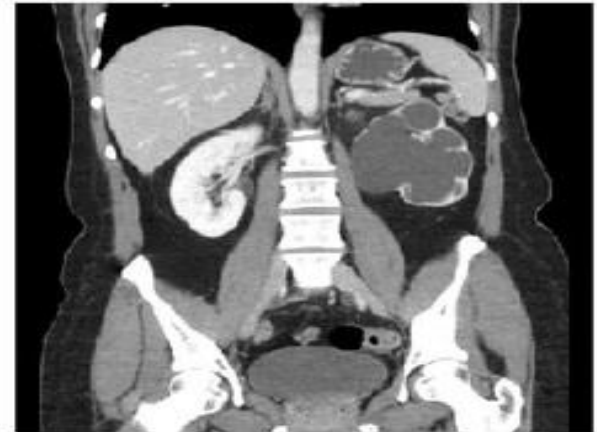
# Почечная колика (гидронефроз)



УЗИ



экскреторная урография



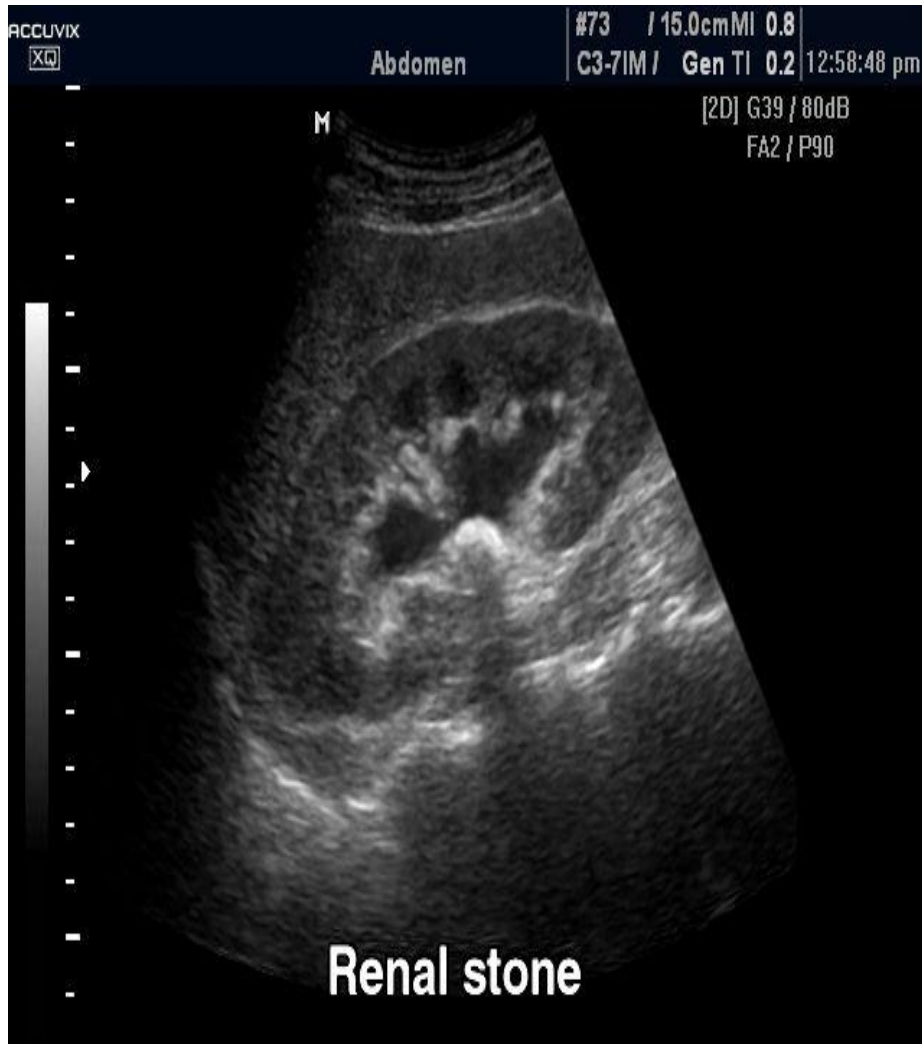КТ

Почечная колика происходит, в основном, за счёт растяжения мочевыводящих путей и/или капсулы почки

Возникает при:

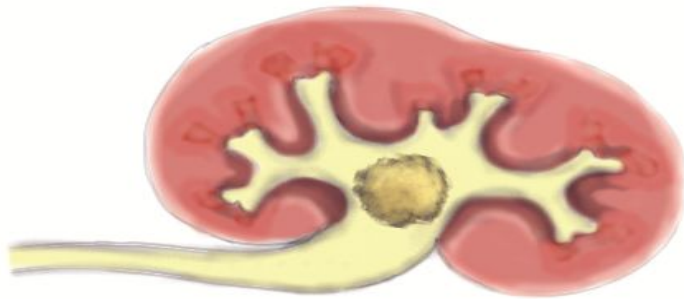
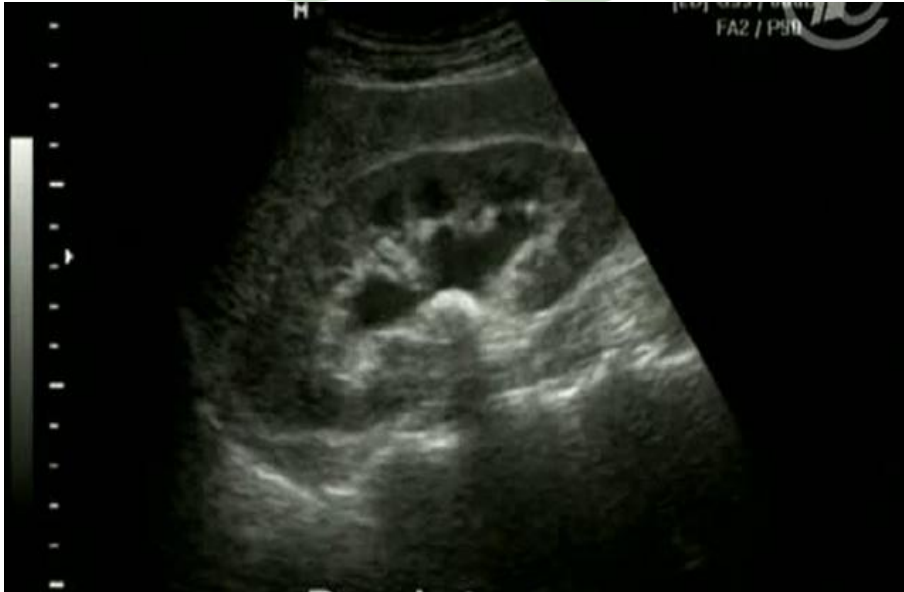- пиелонефрите (воспаление → отёк → растяжение капсулы);
- гидронефрозе (обструкция мочеточника камнем, сдавливание мочеточника опухолью или увеличенными лимфатическими узлами → рост давления в мочевых путях)

# Почечная колика (МКБ)



- Наиболее частой причиной является мочекаменная болезнь (МКБ);
  - колика возникает при прохождении камня по мочевым путям и / или при обтурации камнем мочевых путей.
- (на УЗ снимке камень у выхода из лоханки)

# Почечная колика (МКБ)

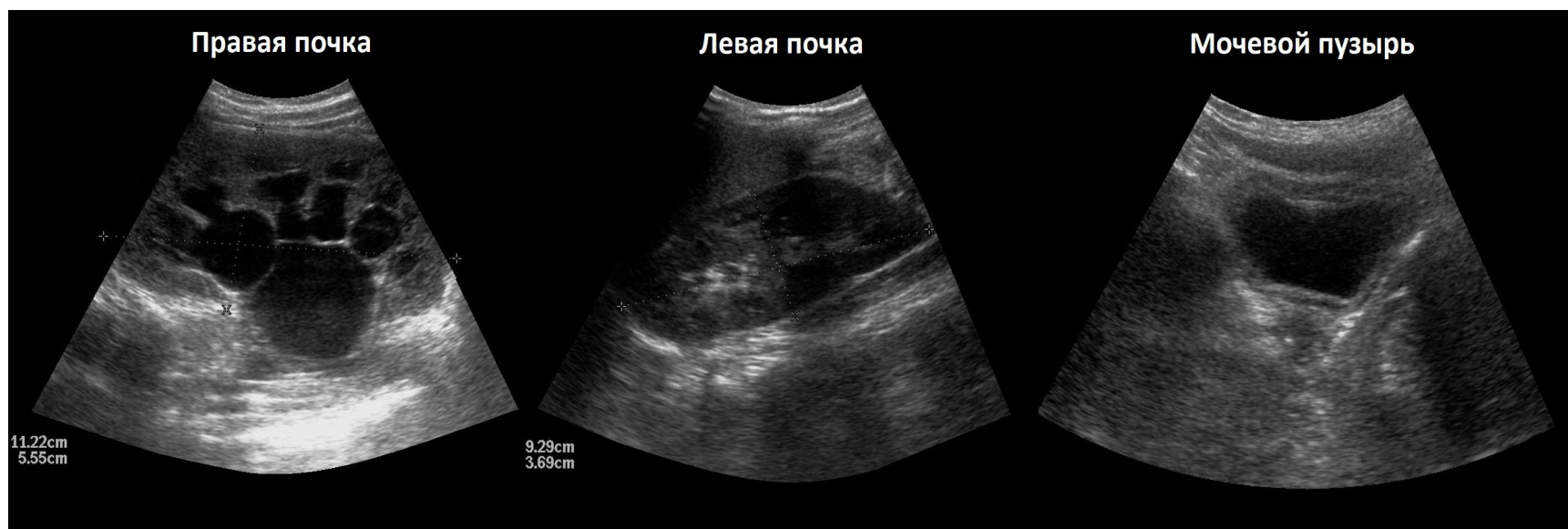

- Наиболее частой причиной является мочекаменная болезнь (МКБ);
- колика возникает при прохождении камня по мочевым путям и / или при обтурации камнем мочевых путей.

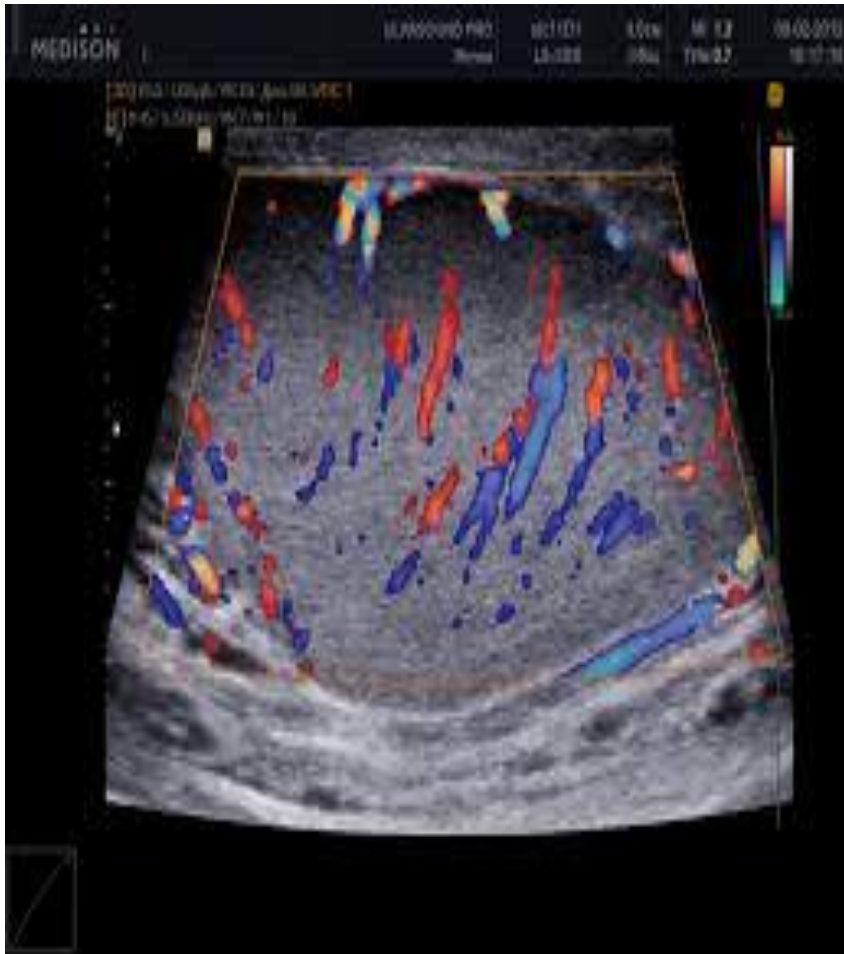
(на УЗ снимке камень у выхода из лоханки)

# Острая задержка мочи

- Состояние, при котором невозможно мочеиспускание самостоятельно (с наличием мочи в мочевом пузыре!)
- Возникает из-за: проблем с предстательной железой и/или уретрой, неврологических нарушений, гинекологической патологии
- Не следует путать с постренальной анурией!  
(при этом состоянии мочи в мочевом пузыре нет)

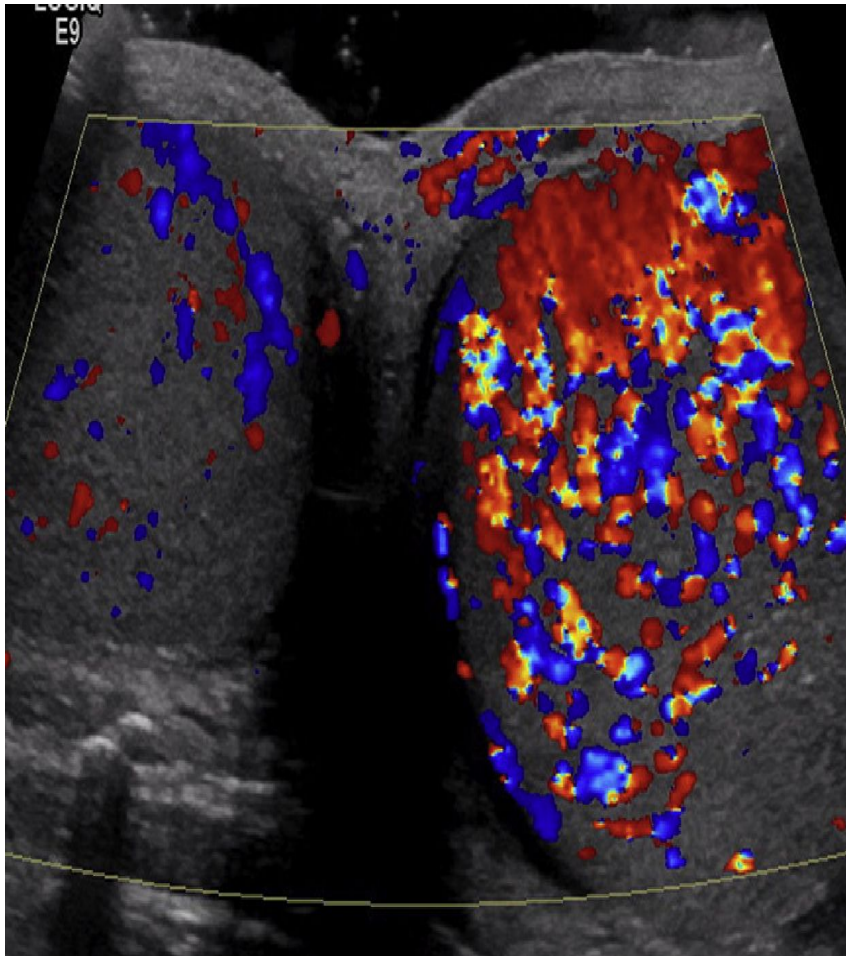


# Острый орхит, орхоэпидидимит



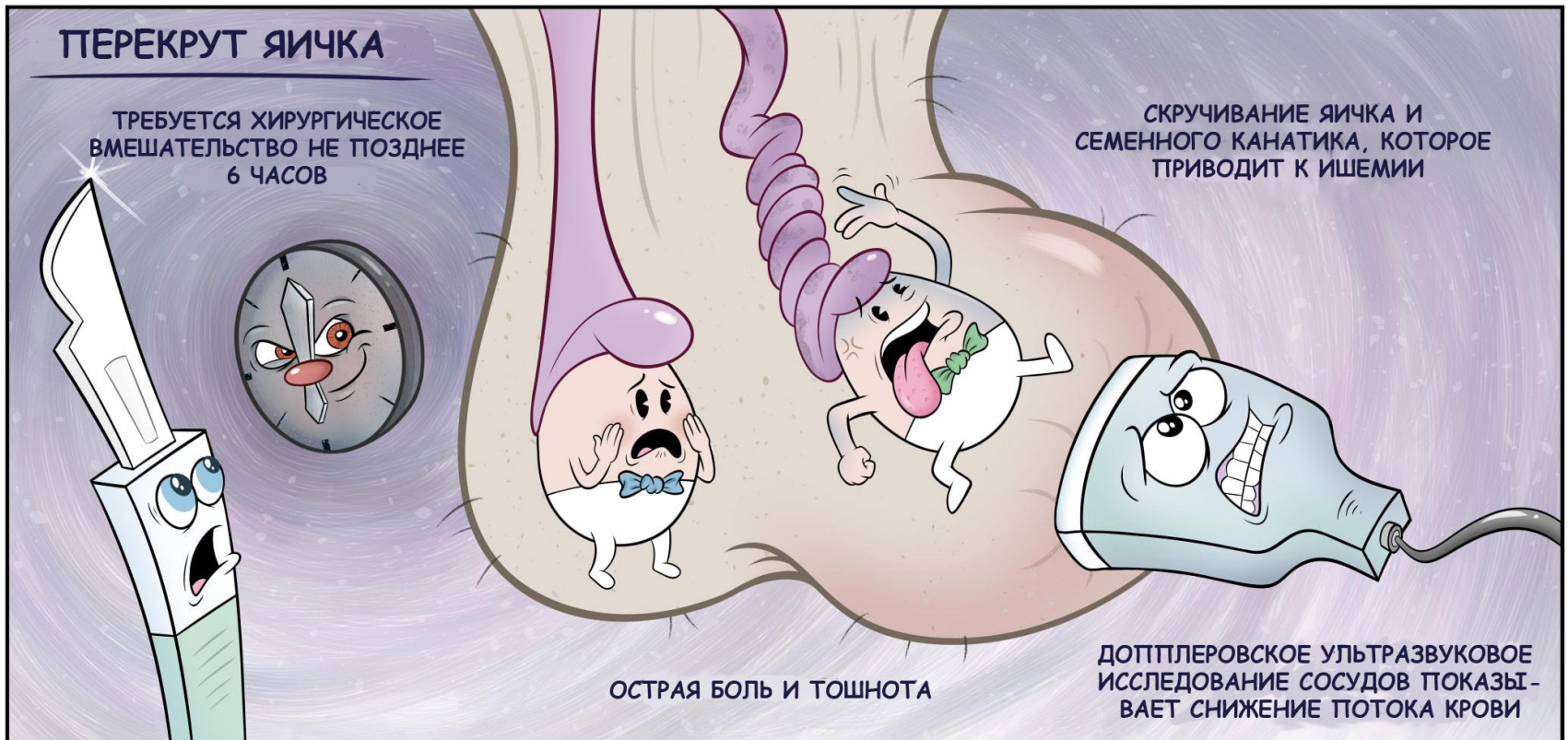
- Воспалительное поражение яичка (orchis) и придатка (epidydymis); бывает чаще у взрослых
- На фото слева: нормальная картина кровотока в яичке (в режиме цветного доплеровского картирования – ЦДК)

# «Пылающий кровоток»

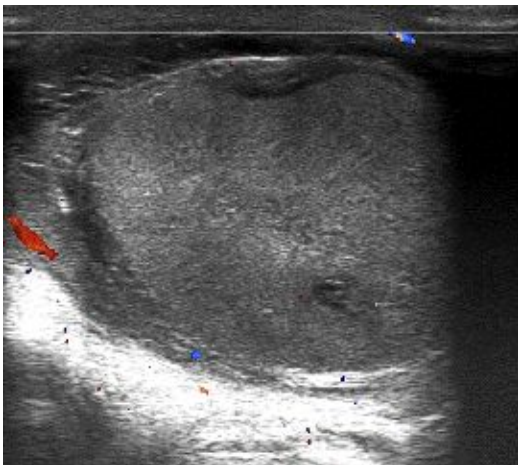
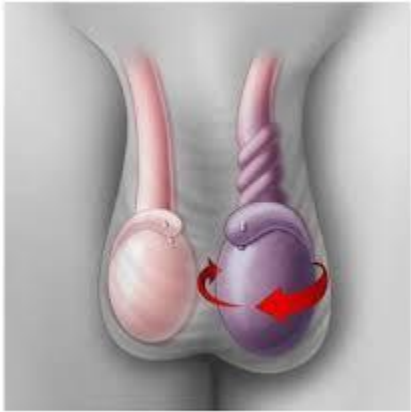

При дуплексном сканировании мошонки в режиме ЦДК определяется усиление кровотока в поражённом яичке и/или придатке яичка – УЗ симптом «пылающего кровотока»  
(на фото, справа)

# Перекрут яичка



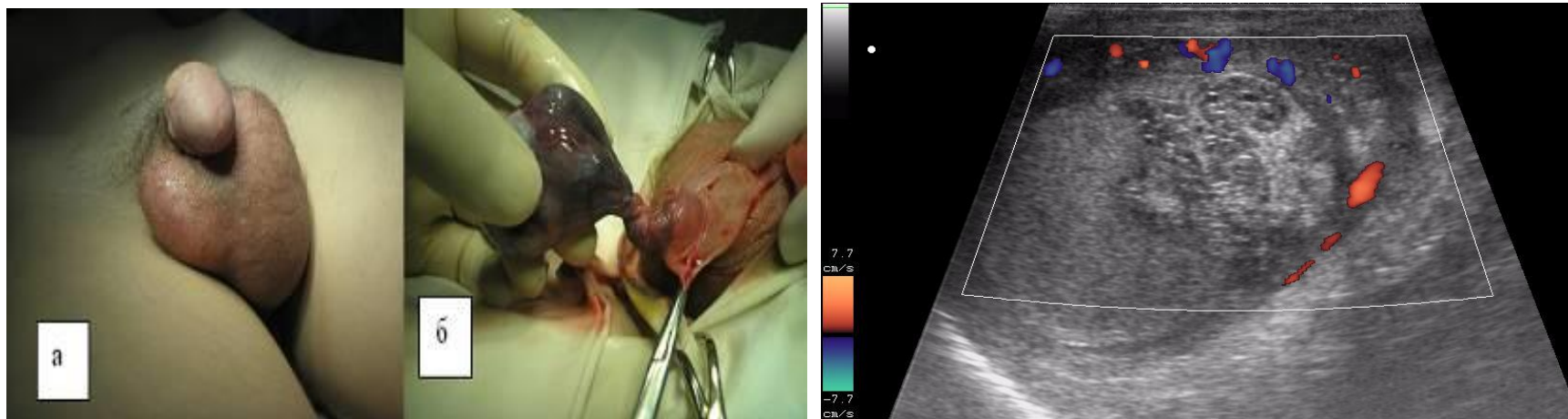
# Перекрут яичка



- Встречается в детском возрасте, реже у подростков
- Стрессовые причины: испуг, резкие нагрузки, травмы и т.п.
- Возникает за счёт спиралевидного хода волокон musculus cremaster



# Перекрут яичка



При дуплексном сканировании в режиме ЦДК определяется отсутствие кровотока в перекрученном яичке

-слева: интраоперационная картина;

-справа: картина УЗИ мошонки, режим ЦДК