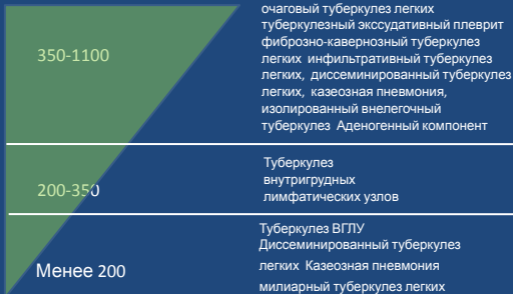


Туберкулез органов грудной клетки
на фоне ВИЧ-инфекции
Рентгеносемиотика туберкулеза
ОГК.

Формы туберкулеза ОГК в зависимости от уровня CD4-лимфоцитов



Туберкулез органов грудной клетки на фоне ВИЧ-инфекции

ТУБЕРКУЛЕЗ ОГК НА РАННИХ СТАДИЯХ ВИЧ- ИНФЕКЦИИ

Туберкулез органов дыхания на ранних стадиях ВИЧ-инфекции

- Изолированно- легочный туберкулез
- Формы ТБ не отличаются от таковых у больных без ВИЧ
- Высокая частота хронизации туберкулеза
- Высокая частота деструктивных изменений
- Реакции продуктивного типа
- Апико-каудальное распространение воспаления

Вовлечение внутригрудных лимфатических узлов

Клиника туберкулеза ОГК на ранних стадиях ВИЧ-инфекции

1. Постепенное начало с медленным нарастанием симптомов
2. Умеренно выражена респираторная симптоматика
 - Подкашливание
 - Небольшая одышка при физической нагрузке
 - Небольшой дискомфорт в грудной клетке
3. Умеренная интоксикационная симптоматика
 - Субфебрильная температура
 - Умеренное снижение веса
 - Ночная потливость

Диагностика туберкулеза ОГК на ранних стадиях ВИЧ-инфекции

1. Данные анамнеза
 - Контакт с больными туберкулезом
 - Пребывание в МЛС
 - Постепенное начало с медленно развивающейся клиникой
2. Клиническая картина
3. Рентгенография органов грудной клетки
4. Микроскопия мокроты

Туберкулез органов грудной клетки на фоне ВИЧ-инфекции

ТУБЕРКУЛЕЗ ОГК НА ПОЗДНИХ СТАДИЯХ ВИЧ- ИНФЕКЦИИ

Туберкулез ОГК на поздних стадиях

ВИЧ-инфекции (I)

- Острое развитие
- Остропрогрессирующее течение
- Ведущая роль лимфатической системы
- Низкий уровень хронизации
- Реакции экссудативного/альтеративного типа
- Частое сочетание с внелегочными локализациями *(туберкулез ОГК может быть без внелегочного туберкулеза, внелегочного туберкулеза без туберкулеза ОГК не может быть)*

Туберкулез ОГК на поздних стадиях ВИЧ-инфекции

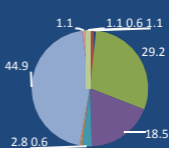
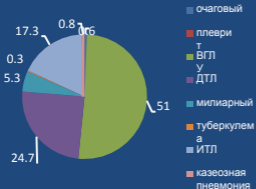
(II)

- Снижение частоты инфильтративных и ограниченных форм, преобладает диссеминация
- При естественном течении ВИЧ невозможна хронизация
- Низкая частота деструктивных изменений в легочной ткани
- Реакции экссудативного типа
- Преимущественно лимфогенное распространение в легочной

Структура туберкулеза органов дыхания

CD4 менее 200
кл/мкл

CD4 более 350
кл/мкл



Аденогенные формы туберкулеза

CD4 менее 200
кл/мкл

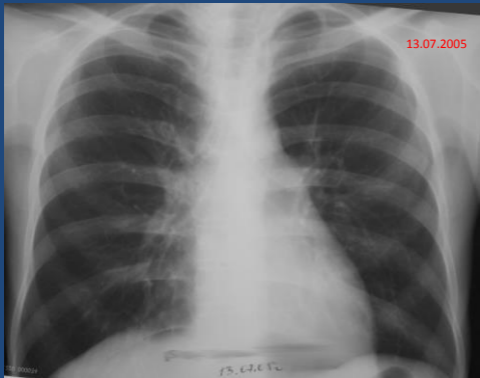
86,7%

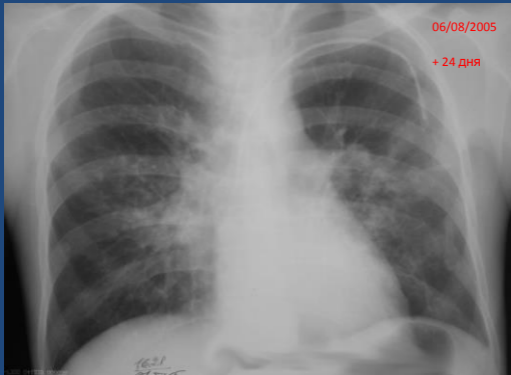
CD4 более 350
кл/мкл

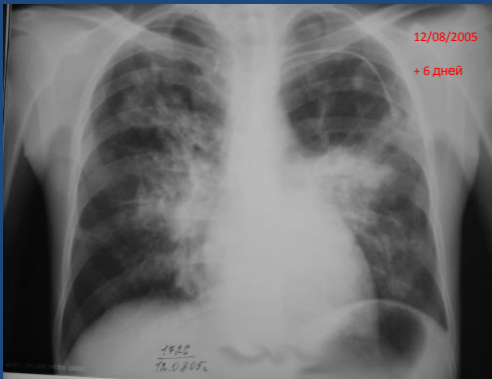68,5%

Клинические проявления туберкулеза ОГК на поздних стадиях ВИЧ-инфекции

- Острое начало (провоцирующий фактор)
- Продрома (продолжительность зависит от степени исходной иммуносупрессии)
- Интоксикация – **ВЕДУЩИЙ** симптом
 - Лихорадка более 38°
 - Снижение веса
 - Ночная потливость
 - Значительная слабость, адинамия







Клинические проявления туберкулеза ОГК на поздних стадиях ВИЧ-инфекции

- Респираторная симптоматика умеренная/отсутствует
 - Кашель редкий, сухой
 - Одышка отсутствует
 - Болевой синдром в грудной клетке редок, только при развитии плеврита
 - Типична тяжесть за грудиной
- Выраженный кашлевой синдром на этапе регрессии симптомов интоксикации (туберкулез бронхов)
- Скучная аускультативная картина

Клинические аспекты

- У пациентов на поздних стадиях ВИЧ-инфекции (при естественном ее течении)

НЕ МОЖЕТ сформироваться
кавернозного, фиброзно-кавернозного,
цирротического туберкулеза

Туберкулез органов грудной клетки на фоне ВИЧ-инфекции

ОТДЕЛЬНЫЕ ФОРМЫ ТУБЕРКУЛЕЗА ОГК

Туберкулез bronхов

- Частота до 35-40%
- Чаще инфильтративно-язвенные формы, бронходулярные свищи
- Сочетается с туберкулезом ВГЛУ (на стороне поражения)

Клиника туберкулеза бронхов

- Кашель, умеренно выраженный, со скудной мокротой
- При развитии свища кашель постоянный, надсадный, постоянный со скудной мокротой/сухой.
- Кашель развивается при горизонтальном положении тела (ночной)
- Тяжесть за грудиной

Туберкулезный плеврит

- Частота до 35-40%
- Всегда экссудативный
- Серозно-геморрагических характер, на начальных этапах нейтрофильный (не эмпиема)
- Высокая частота обнаружения КУБ (до 40%)
- Оставляет малые остаточные изменения
- Повышение АДА остается диагностически значимым
- Могут быть найдены нити фибрина в выпоте