



Венозная система

Лекция № 19



От всех органов и тканей кровь собирается в 2 крупные вены:

- **верхнюю полую вену**
- **нижнюю полую вену.**

Эти вены впадают в правое предсердие. В него же впадает

- **венечный синус сердца, в который сливаются вены сердечной стенки.**

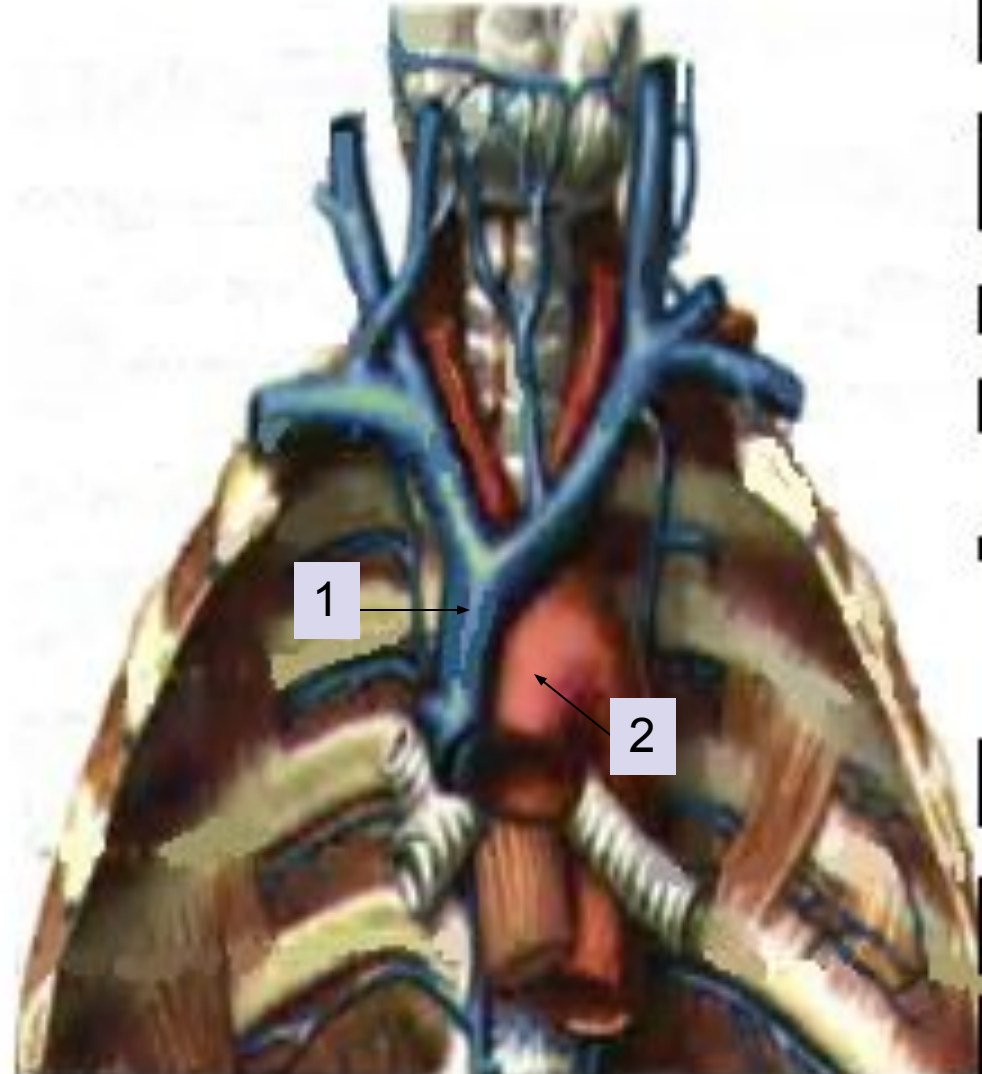
Особо выделяют систему

- **воротной вены.**

Верхняя полая вена (v cava superior) (1)

Толстый короткий ствол, находится в грудной полости справа от восходящей части аорты (2).

Начинается на уровне места соединения I ребра с грудиной.



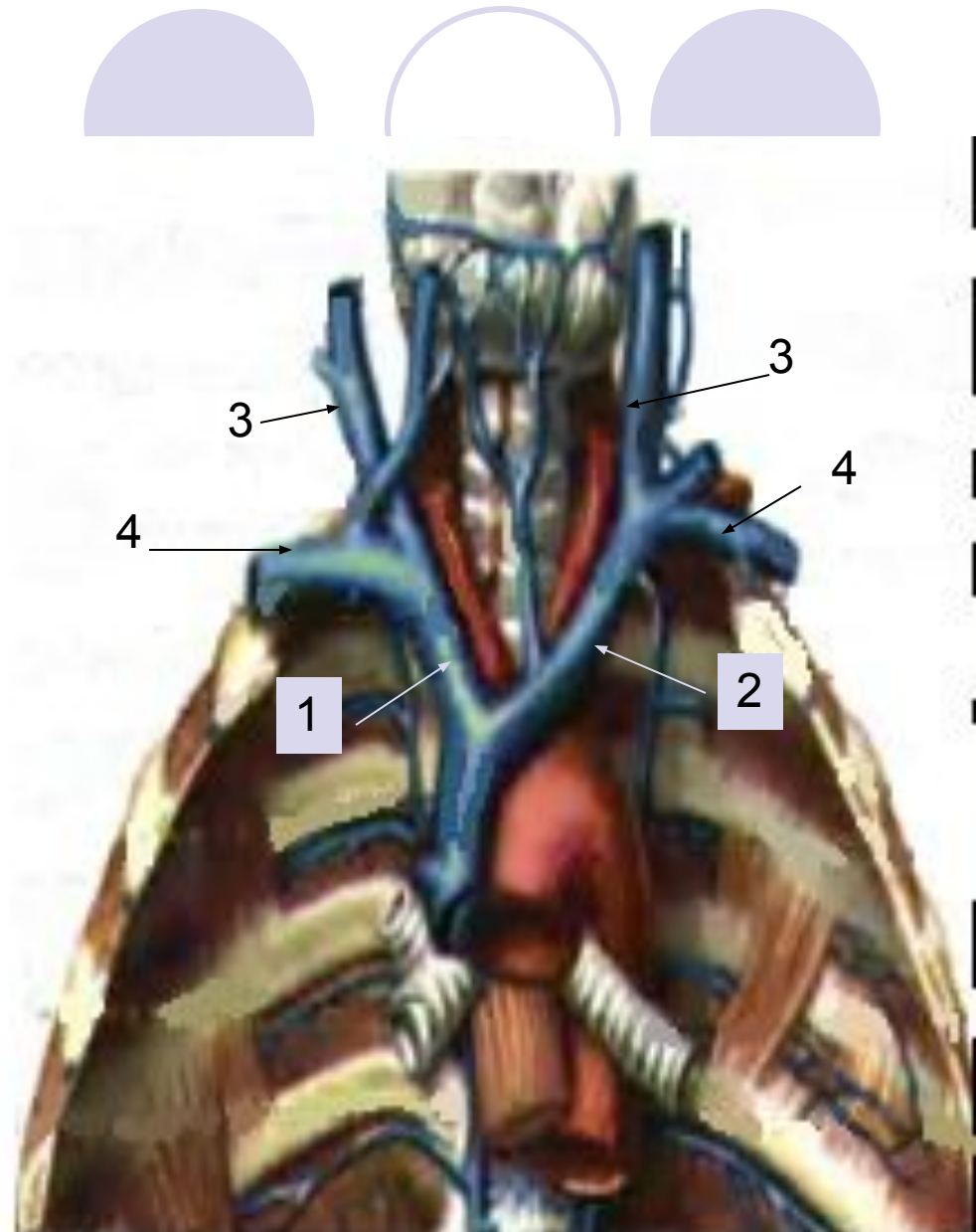
Образуется из слияния
2-х сосудов:

- правой (1) и
- левой (2)
плечеголовных вен.

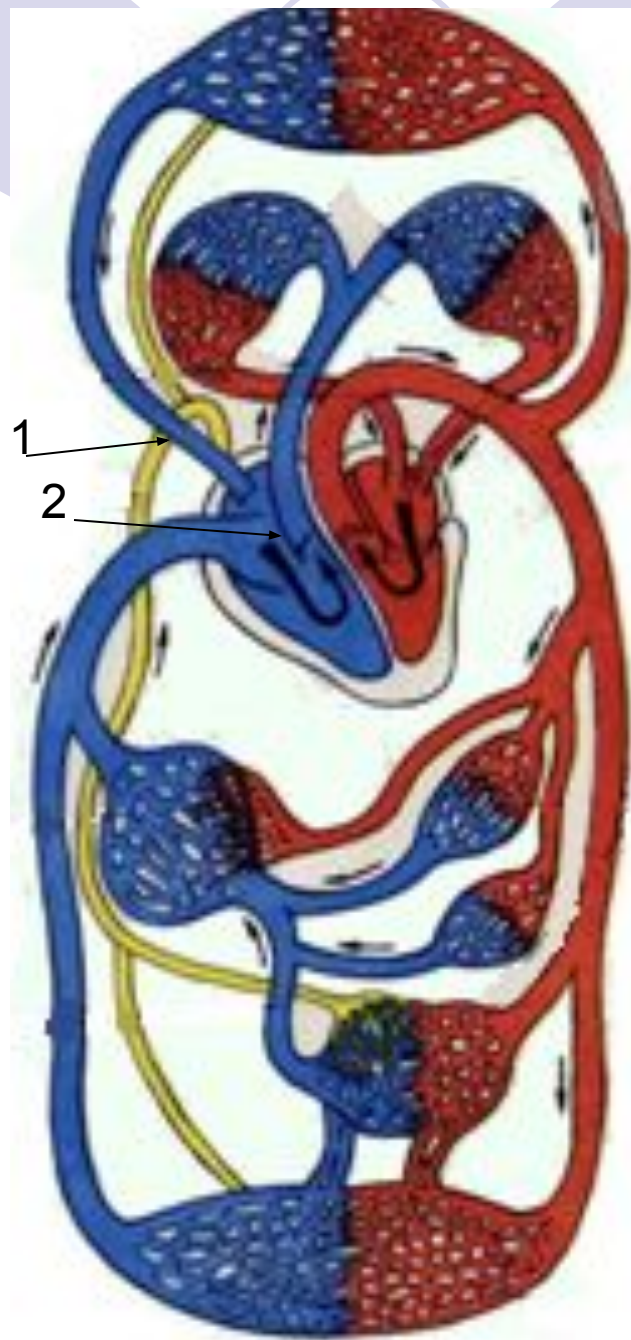
Каждая
плечеголовная вена
есть результат
слияния

внутренней яремной
(3) и

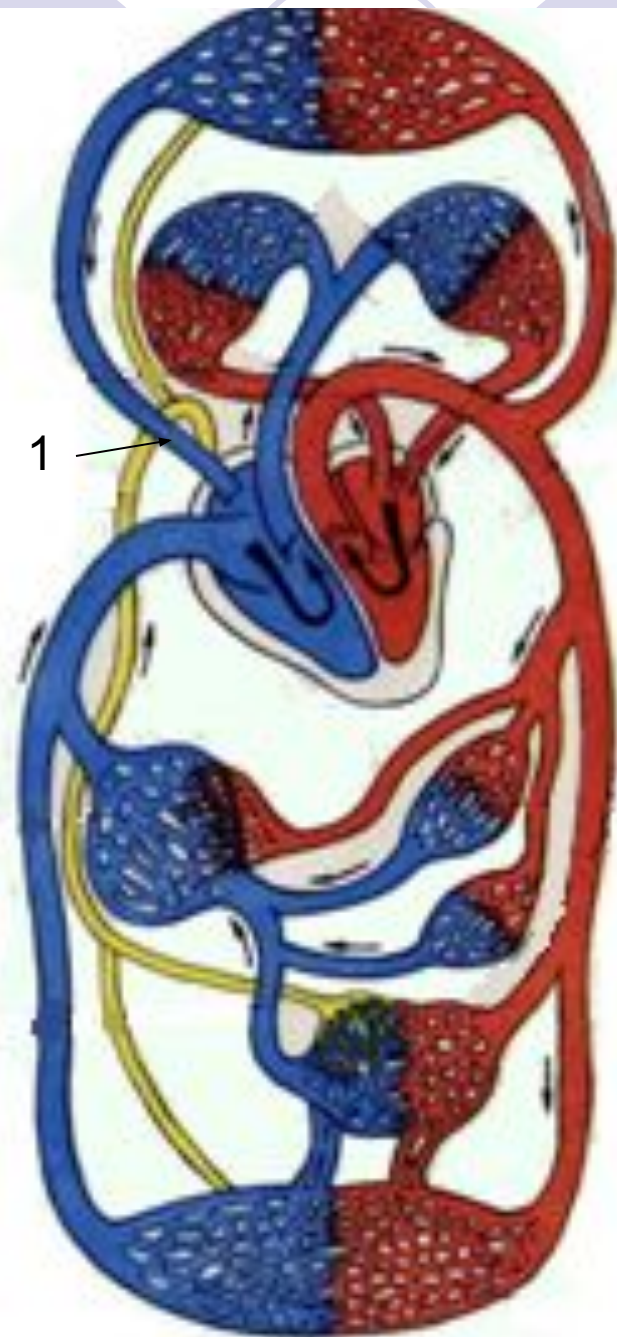
подключичной вен (4)
своей стороны



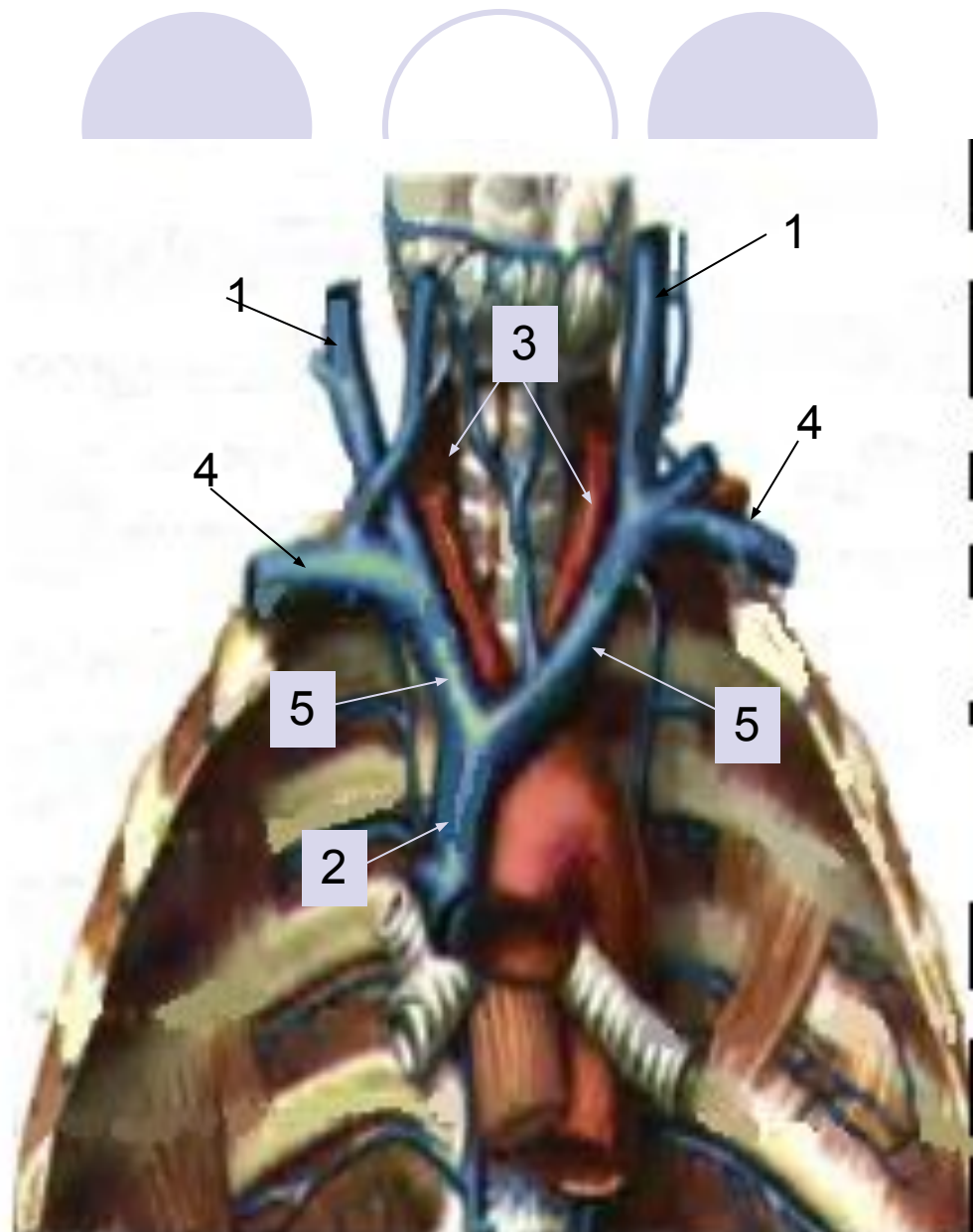
По верхней полой вене (1) в правое предсердие (2) оттекает кровь из верхней половины тела: от головы, шеи, верхних конечностей, грудной клетки (за исключением сердца).



Верхняя полая вена (1) направляется вниз и на уровне II ребра вступает в полость околосердечной сумки, затем впадает в правое предсердие.

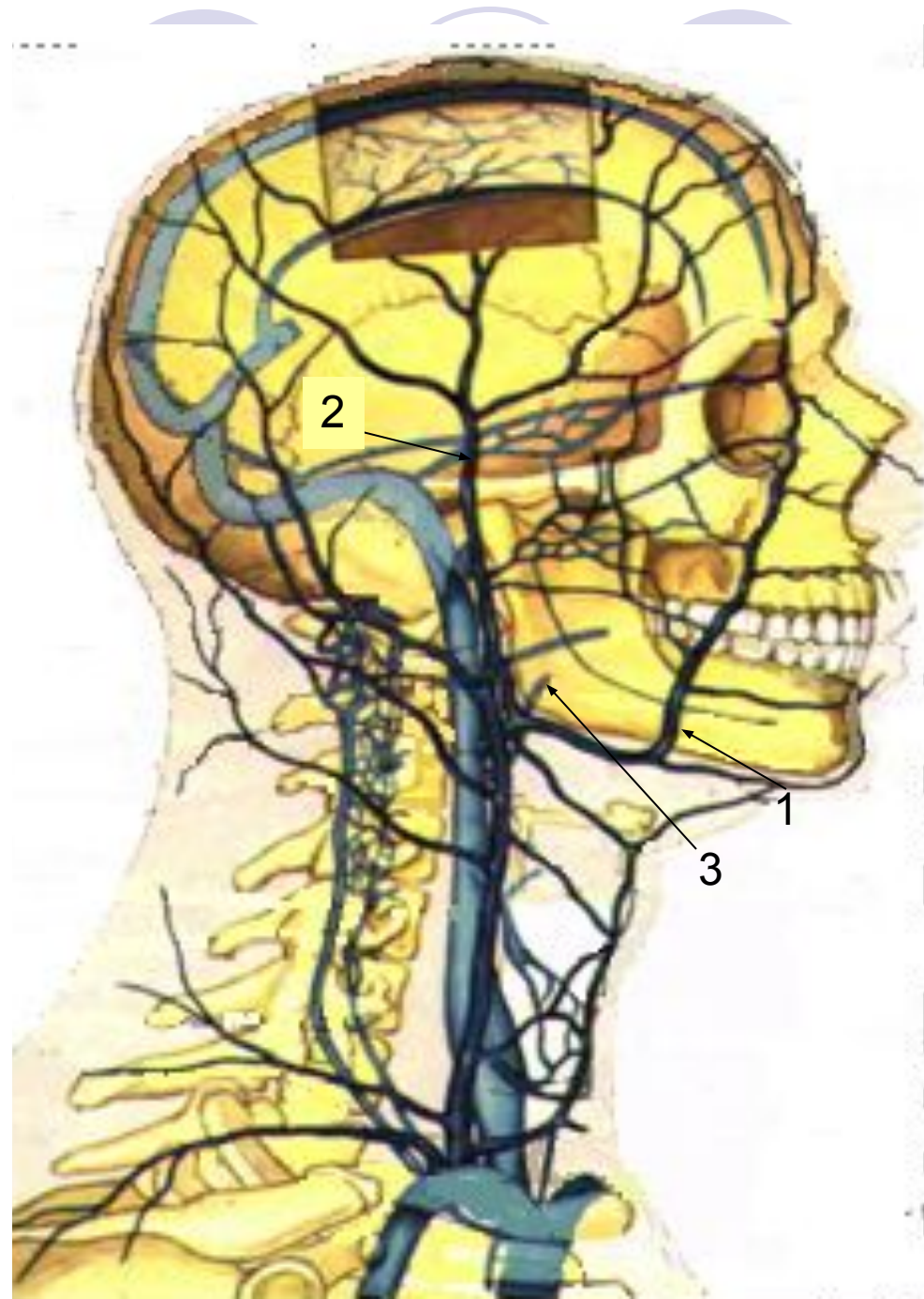


- **Внутренняя яремная вена (1)** – основной венозный сосуд верхней поллой вены (2), собирающий кровь из вен головы и шеи.
- Она выходит через яремное отверстие, на шее проходит вместе с сонной артерией (3) и блуждающим нервом, сливается с подключичной веной (4), образуя плечеголовную вену (5).

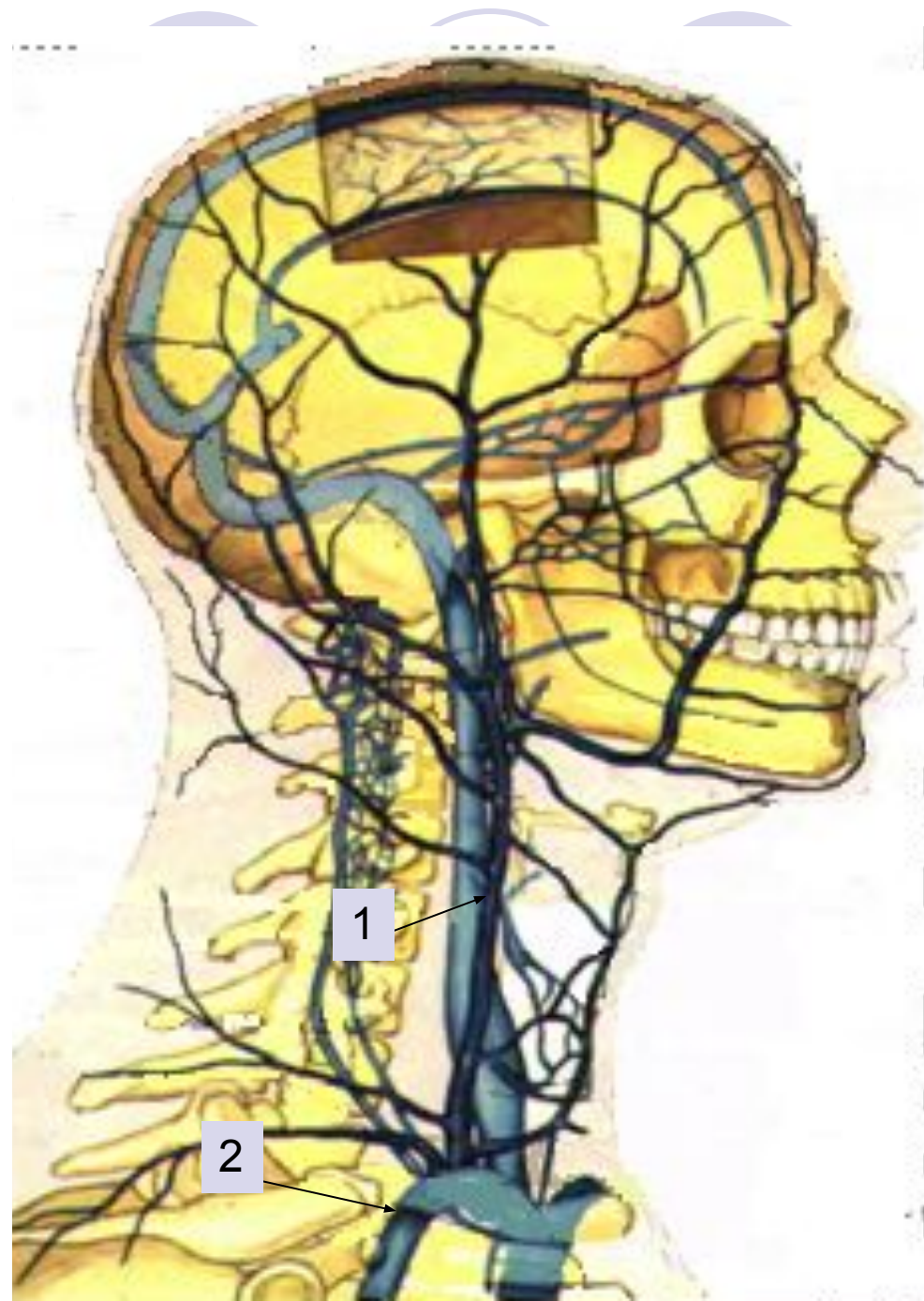


Внечерепные притоки внутренней яремной вены:

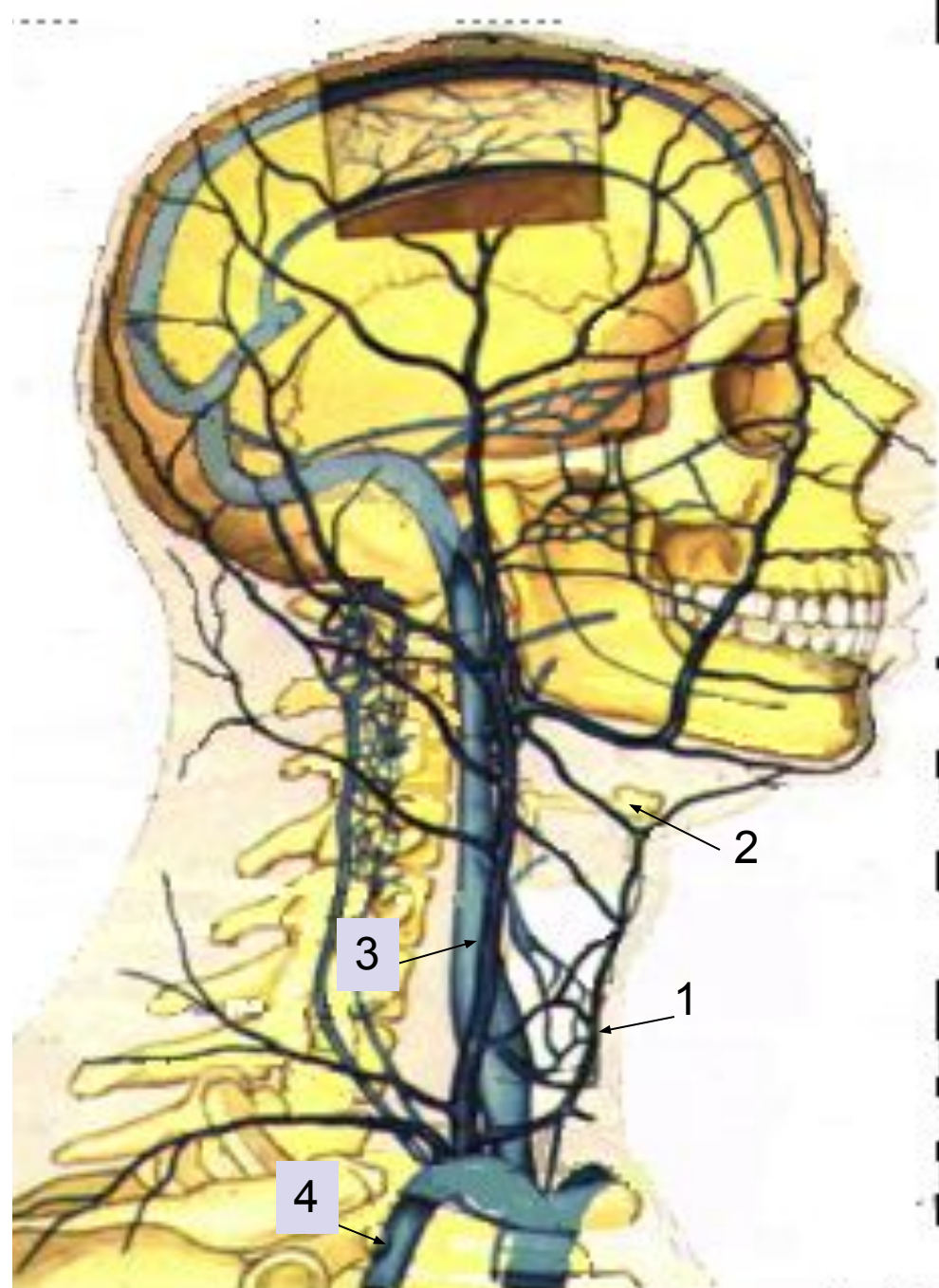
- Лицевая (1),
- Позадичелюстная (2),
- Язычная (3),
- глоточная,
- верхняя и средняя
щитовидные вены,
которые собирают
кровь от
соответствующих
отделов головы и шеи.



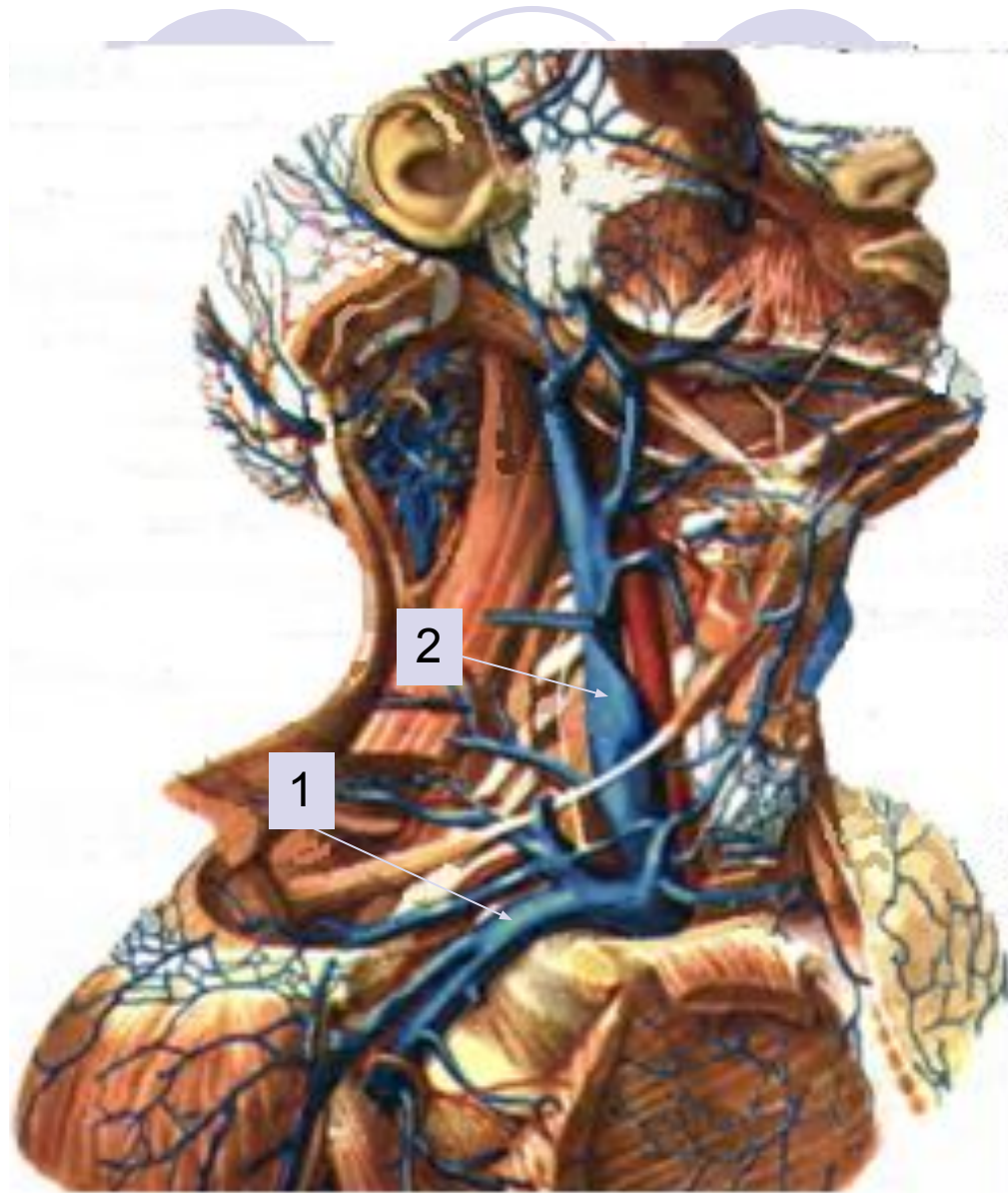- *Наружная яремная вена (1)* образуется позади ушной раковины, собирает кровь из затылочной области, ушной раковины, идёт под кожей, впадает в подключичную вену (2).



- *Передняя яремная вена (1)* доставляет кровь из переднего отдела шеи над подъязычной костью (2). Идёт вниз и впадает в наружную яремную (3) или подключичную вену (4).

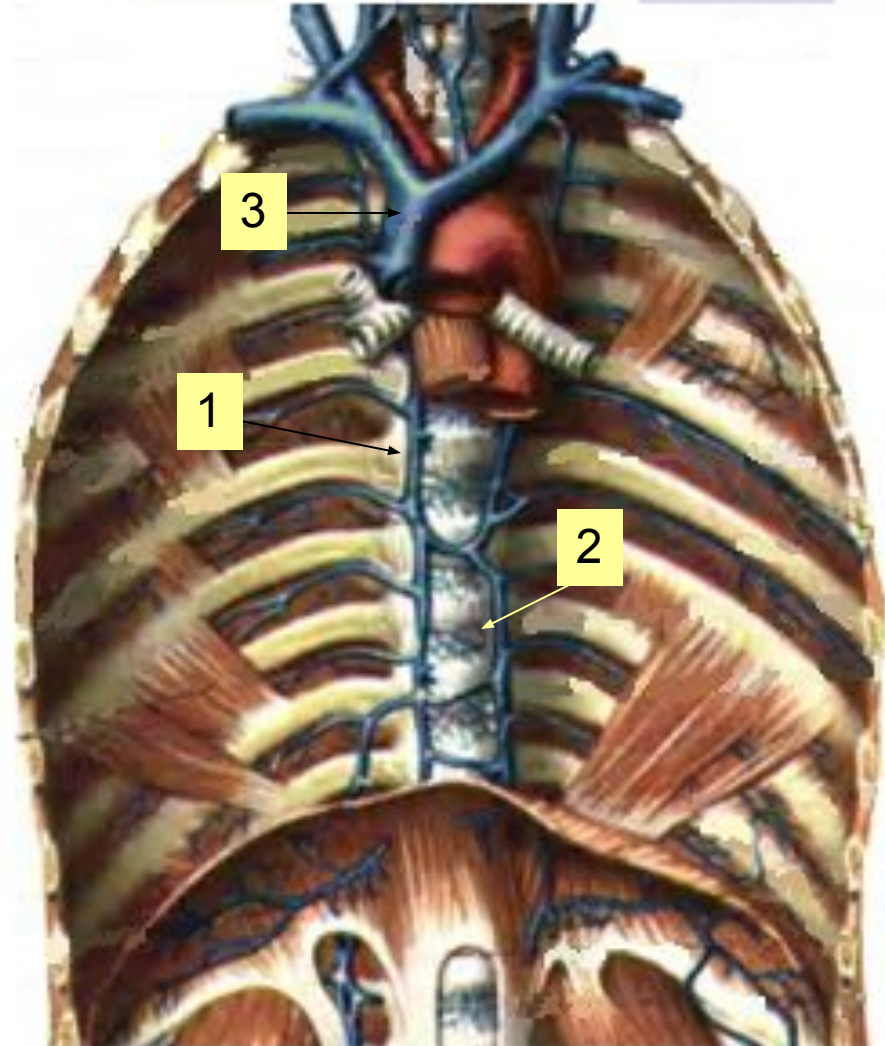


- *Подключичная вена (1)* лежит спереди от подключичной артерии, отделяясь от неё передней лестничной мышцей и, сливаясь с внутренней яремной веной (2), образует плечеголовную вену.



Вены грудной полости

- непарная (1)
- Полунепарная (2) вены начинаются в брюшной полости, лежат в заднем средостении.
- полунепарная вена на уровне VII грудного позвонка поворачивает вправо и впадает в непарную вену.
- непарная вена впадает в верхнюю полую вену (3).


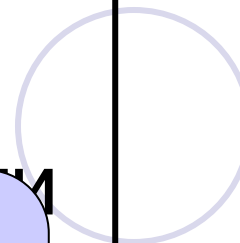




Вены

Вены
верхней
конечности

Поверхностные

Глубокие

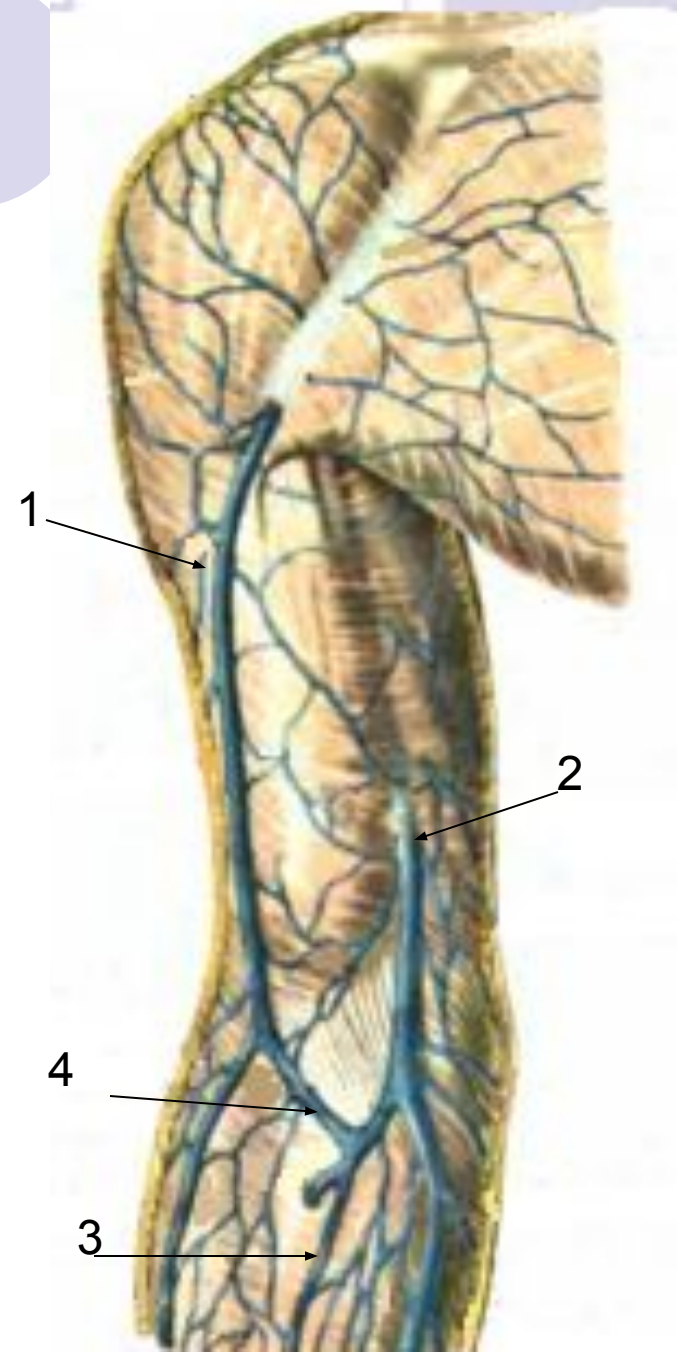


Поверхностные вены руки:

- латеральная подкожная (сепхалиса) (1) лежит со стороны лучевой кости, впадает в подмышечную вену.
- медиальная подкожная (v basilica) (2) расположена с локтевой стороны, впадает в плечевую вену
- срединная вена (3) впадает в вену локтя.

В области локтевого сгиба все 3 вены соединяются короткой

- веной локтя (4).



Глубокие вены руки.

Сопровождают одноимённые артерии:

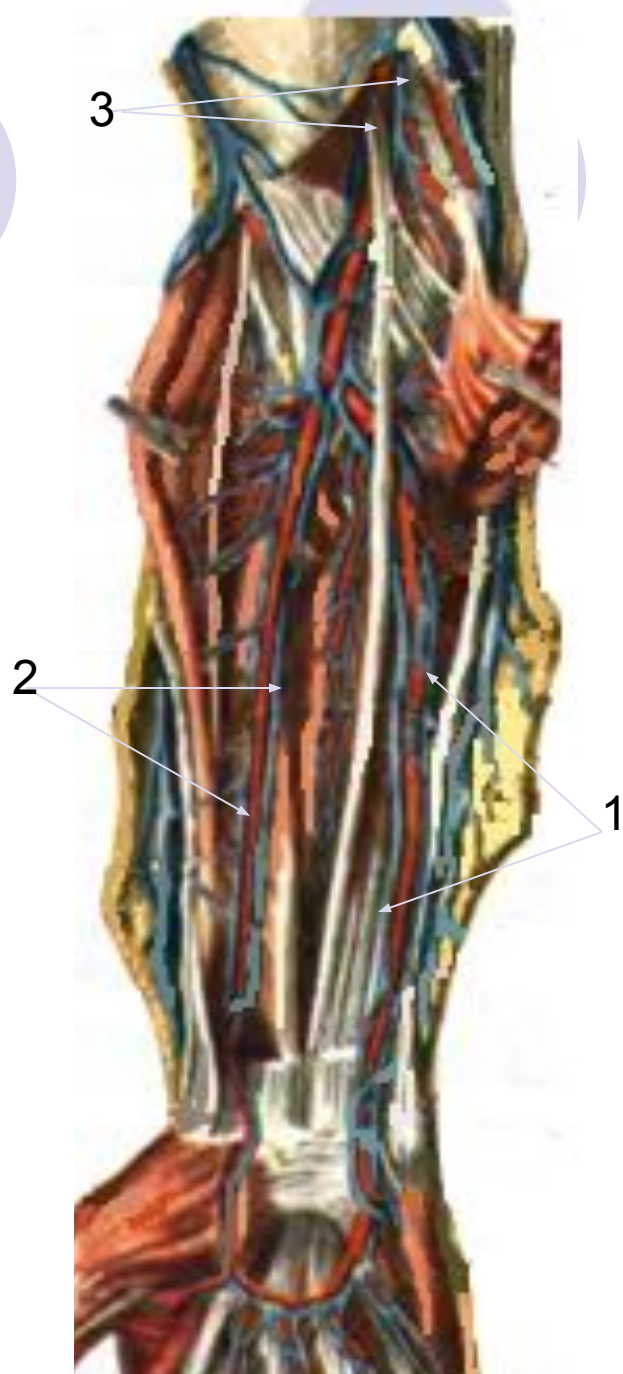
на предплечье это

- 2 локтевые (1) и
- 2 лучевые вены (2),
в области локтя объединяются в
- 2 плечевые вены (3).

на плече 2 плечевые вены сливаются в

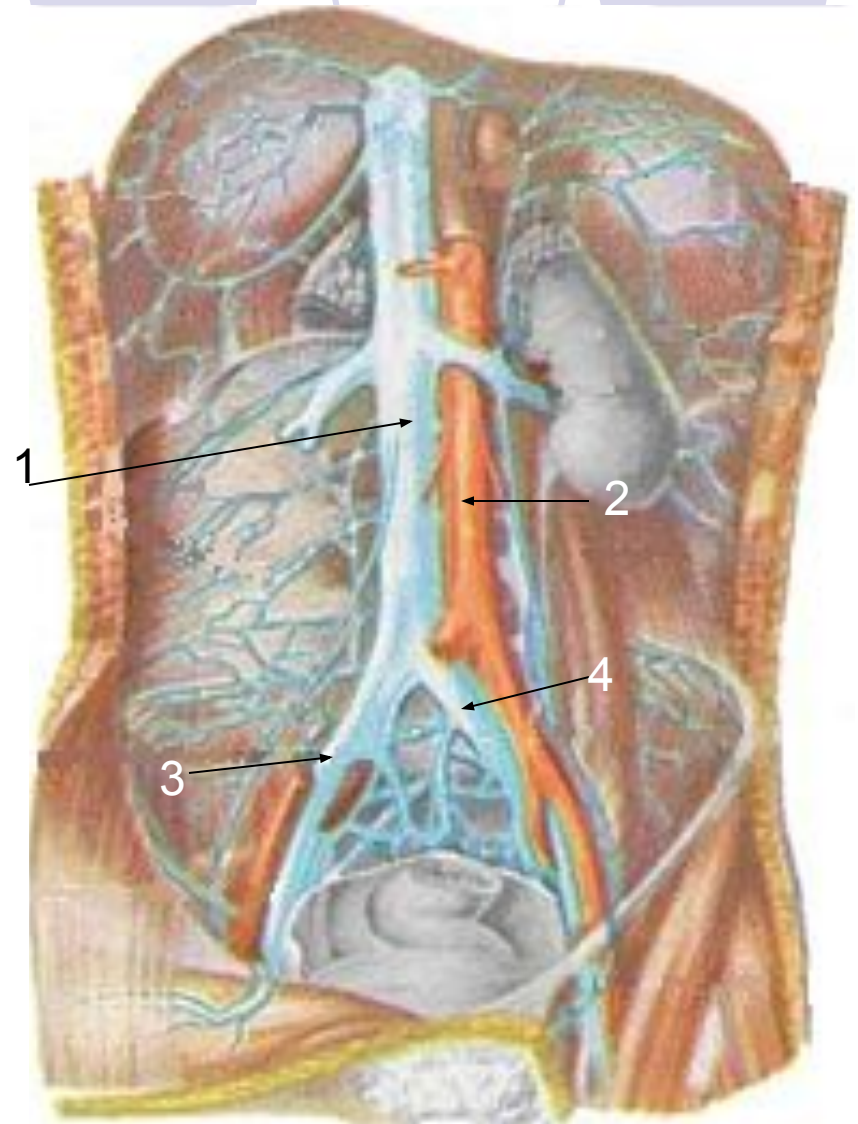
- **подмышечную вену**, которая располагается вместе с артерией и нервами в подмышечной области.

Подмышечная вена принимает ряд притоков и продолжается в **подключичную вену**.

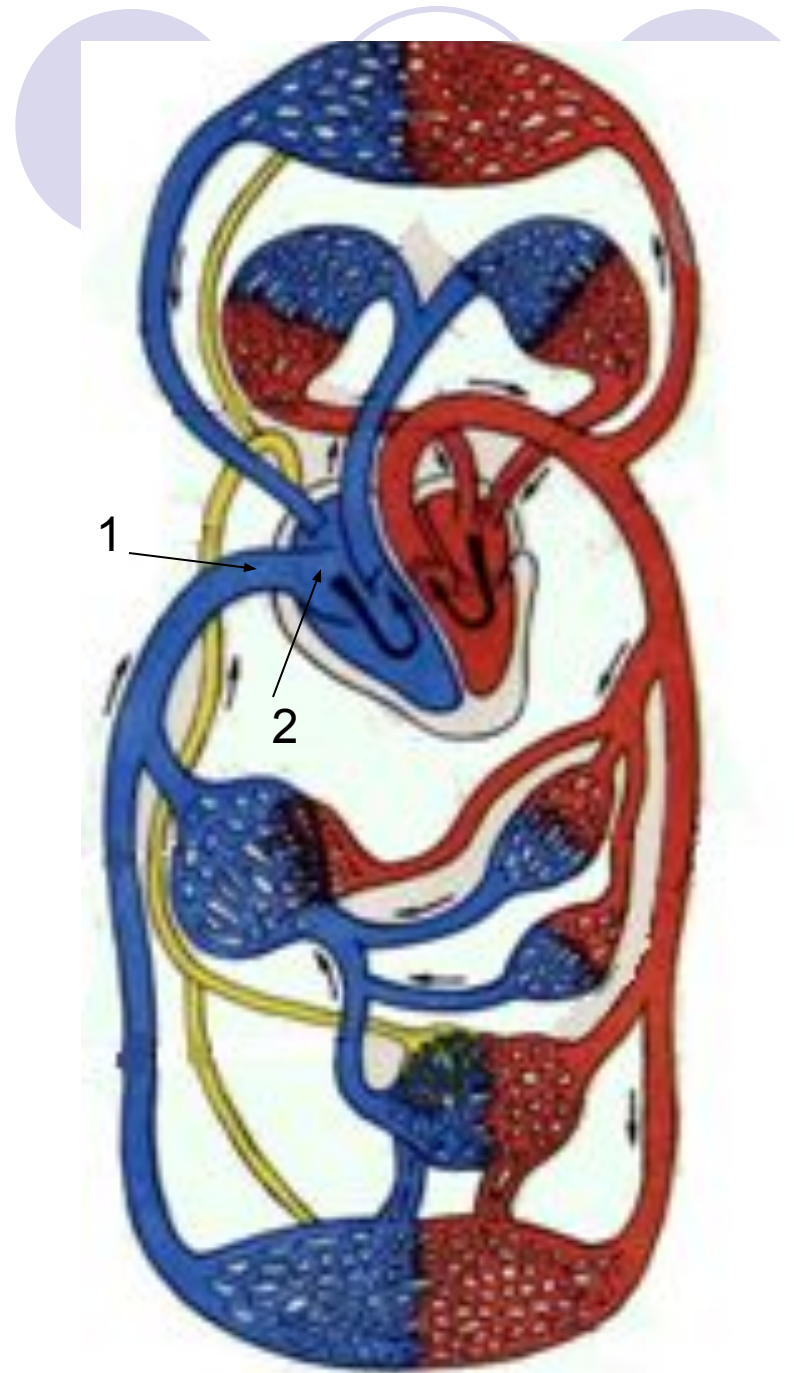


Нижняя полая вена (*v cava inferior*) (1).

- **толстый венозный ствол, лежит на задней брюшной стенке справа от аорты (2) и образуется на уровне IV поясничного позвонка из соединения правой (3) и левой (4) общих подвздошных вен.**

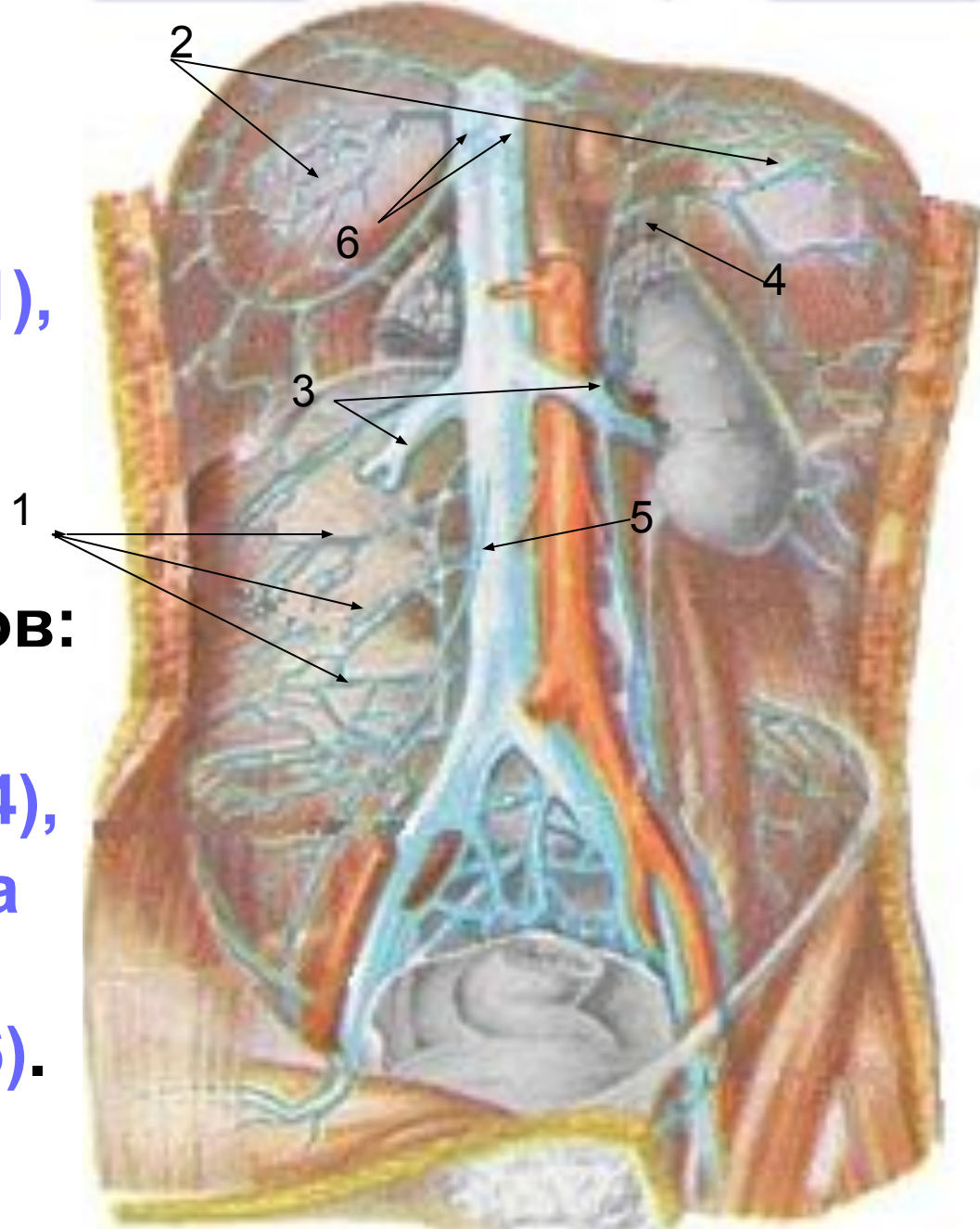


- **Нижняя полая вена (1) проходит через диафрагму в грудную полость и впадает в правое предсердие (2).**



Притоки нижней полной вены:

- поясничные вены (1),
- нижние
диафрагмальные
вены (2),
- вены парных органов:
- Почечные (3),
- Надпочечниковые (4),
- вены яичника, яичка
(5),
- печёночные вены (6).



Вены нижних
конечностей

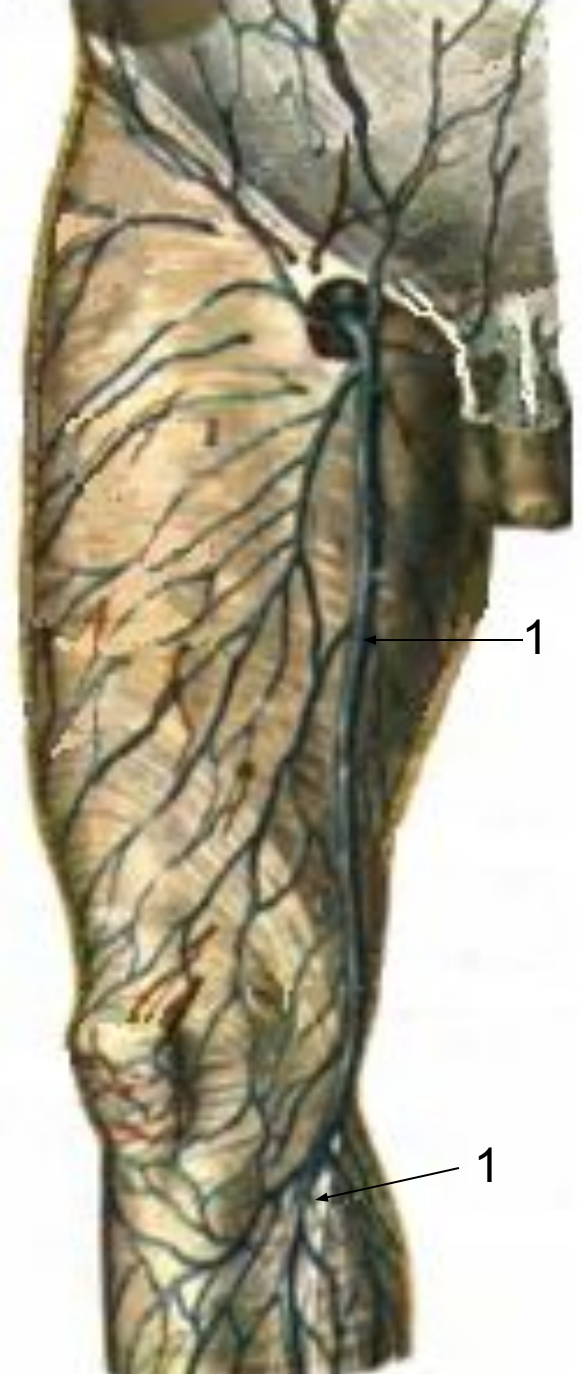
Вены нижних
конечностей

Поверхностные

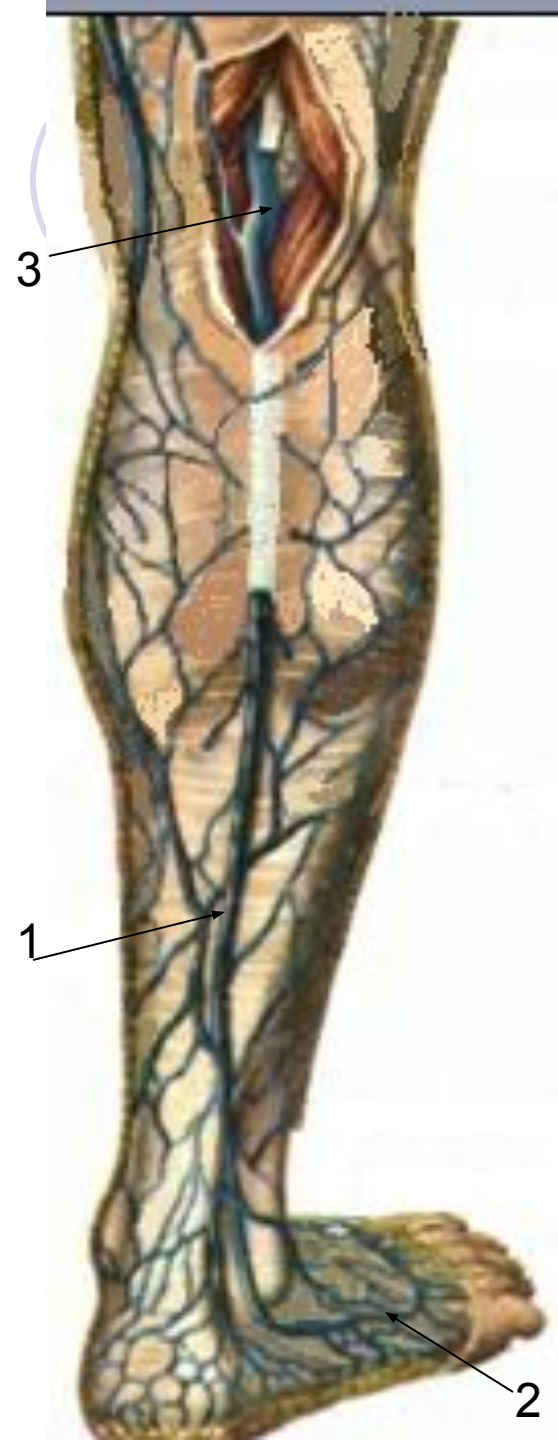
Глубокие

Поверхностные вены ноги:

- образуют сети и сливаются в 2 - большую и малую подкожные вены ноги.
- **большая подкожная вена ноги (*v saphena magna*)(1)** начинается из вен внутреннего края стопы, поднимается по медиальной поверхности голени и бедра, впадает в бедренную вену ниже паховой складки.



- **малая подкожная вена
ноги (*v saphena parva*)(1)
начинается из вен
наружного края стопы
(2), огибая латеральную
лодыжку, переходит на
заднюю поверхность
голени, впадает в
подколенную вену (3).**

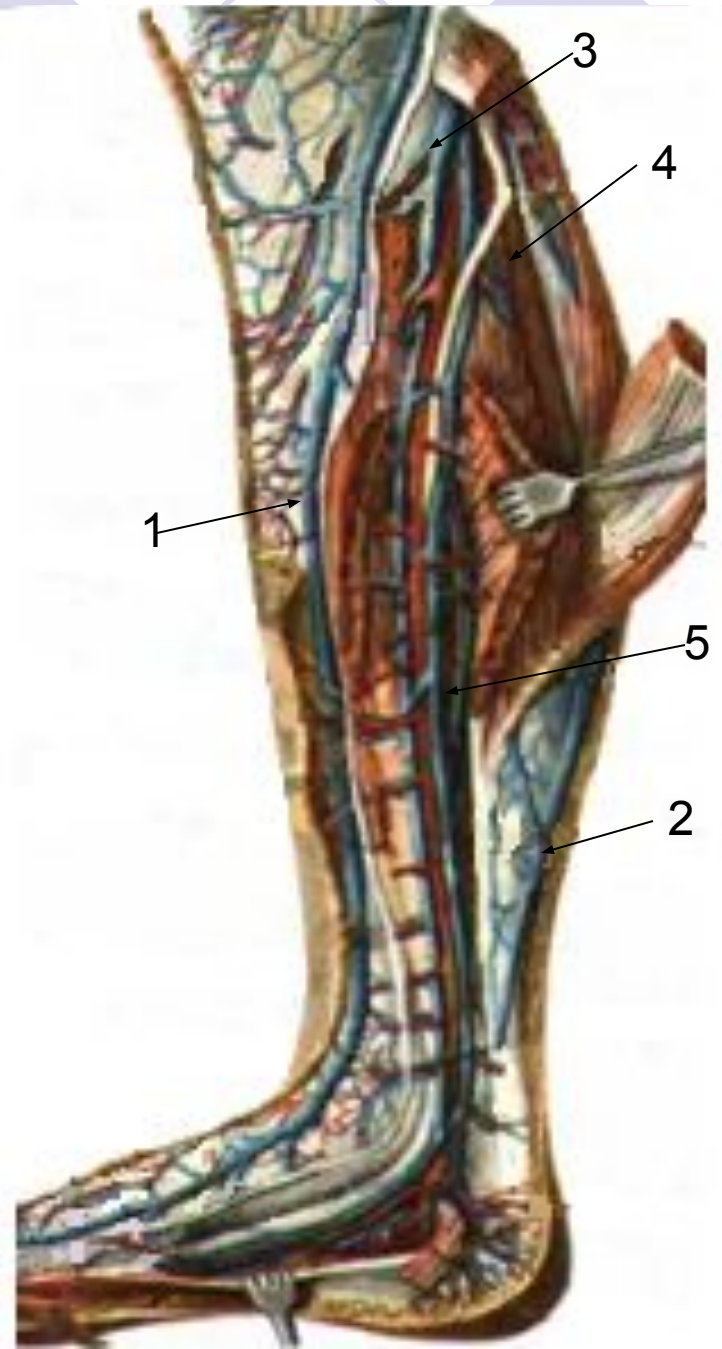



Глубокие вены ноги

на голени по 2
сопровождает артерии:

- 2 передние большеберцовые (3)
- 2 задние большеберцовые (4)
- 2 малоберцовые (5) .
- Аналогично на стопе по 2 вены сопровождают артерии.

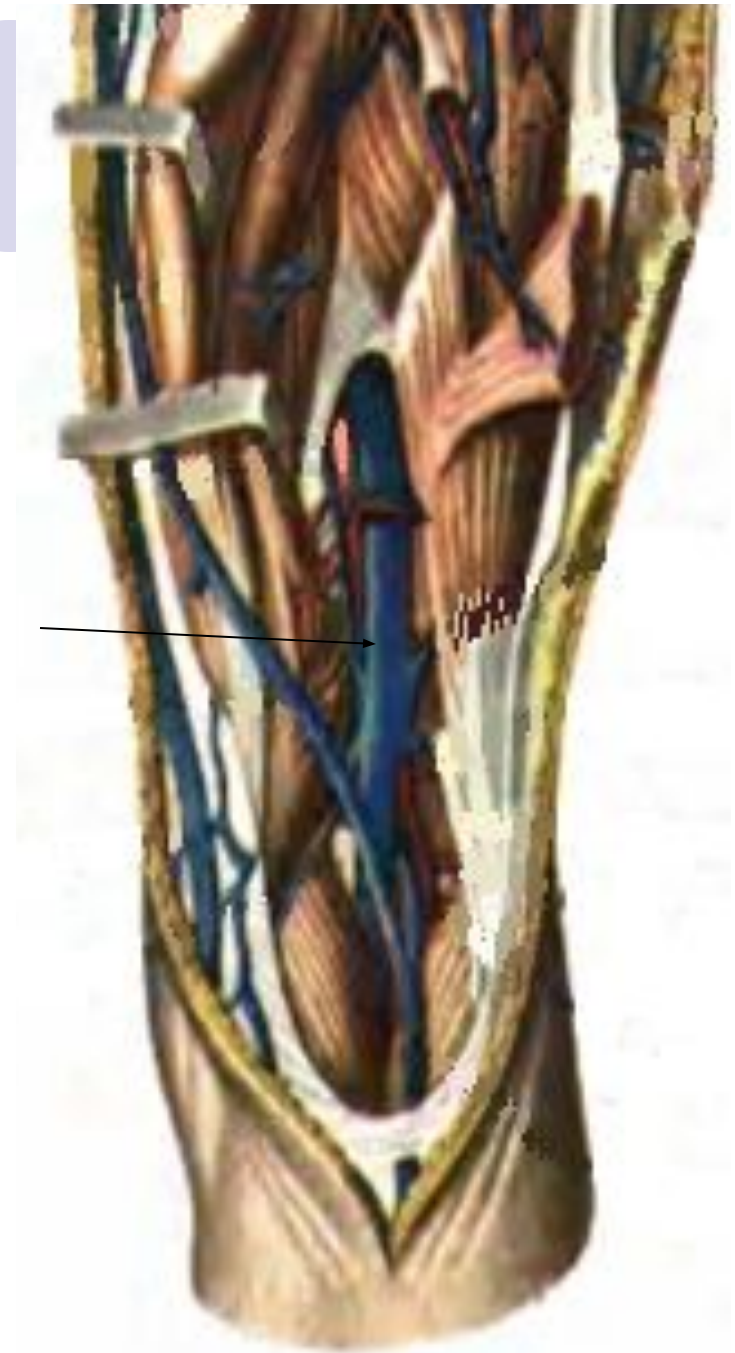
1 – большая подкожная вена ноги
2 – малая подкожная вена ноги





**В подколенной ямке
они сливаются в**

- **подколенную вену**



Подколенная вена
переходит в

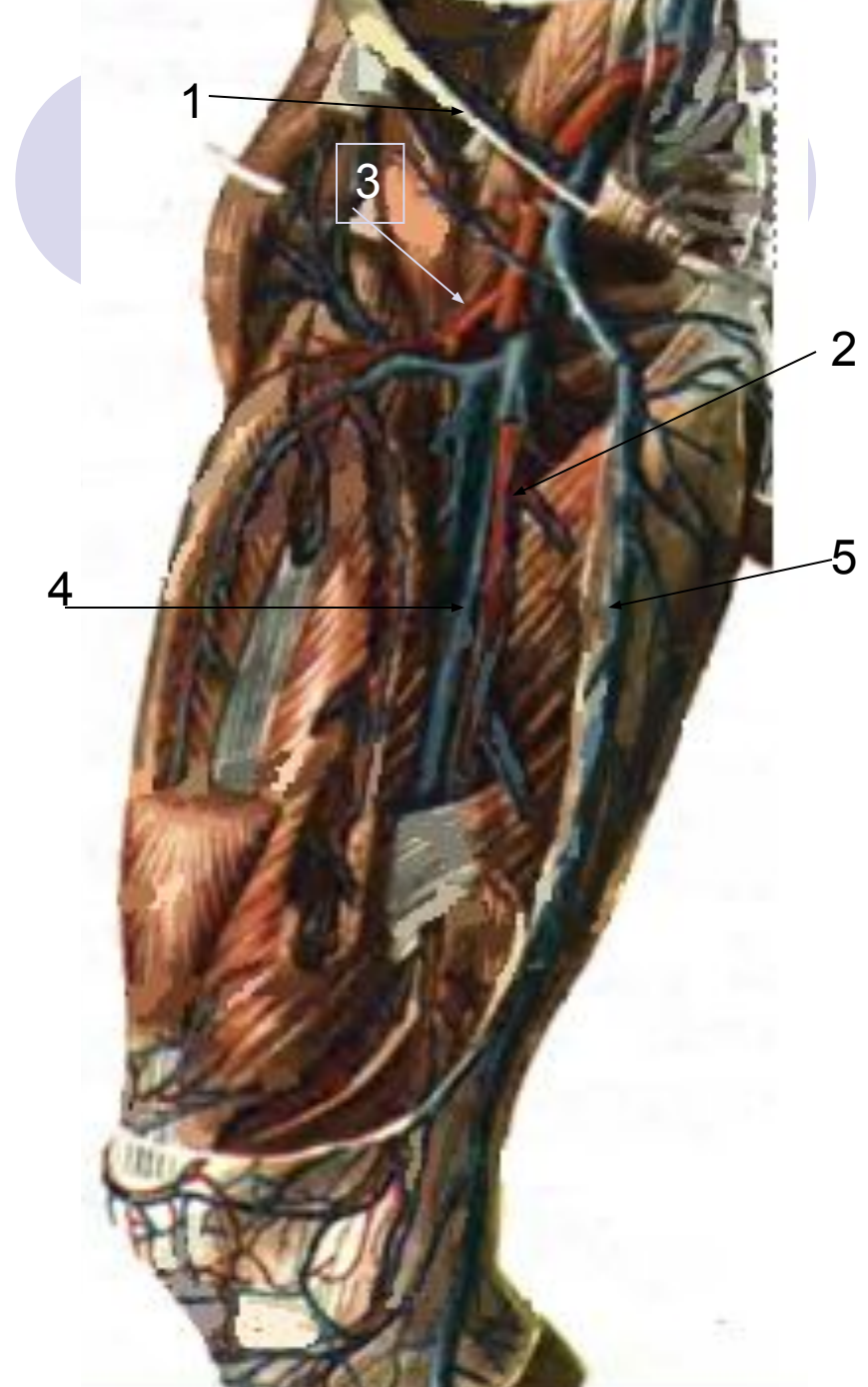
- **бедренную вену (4)**, лежащую с внутренней стороны от бедренной артерии.

1 – паховая связка

2 – бедренная артерия

3 – глубокая артерия бедра

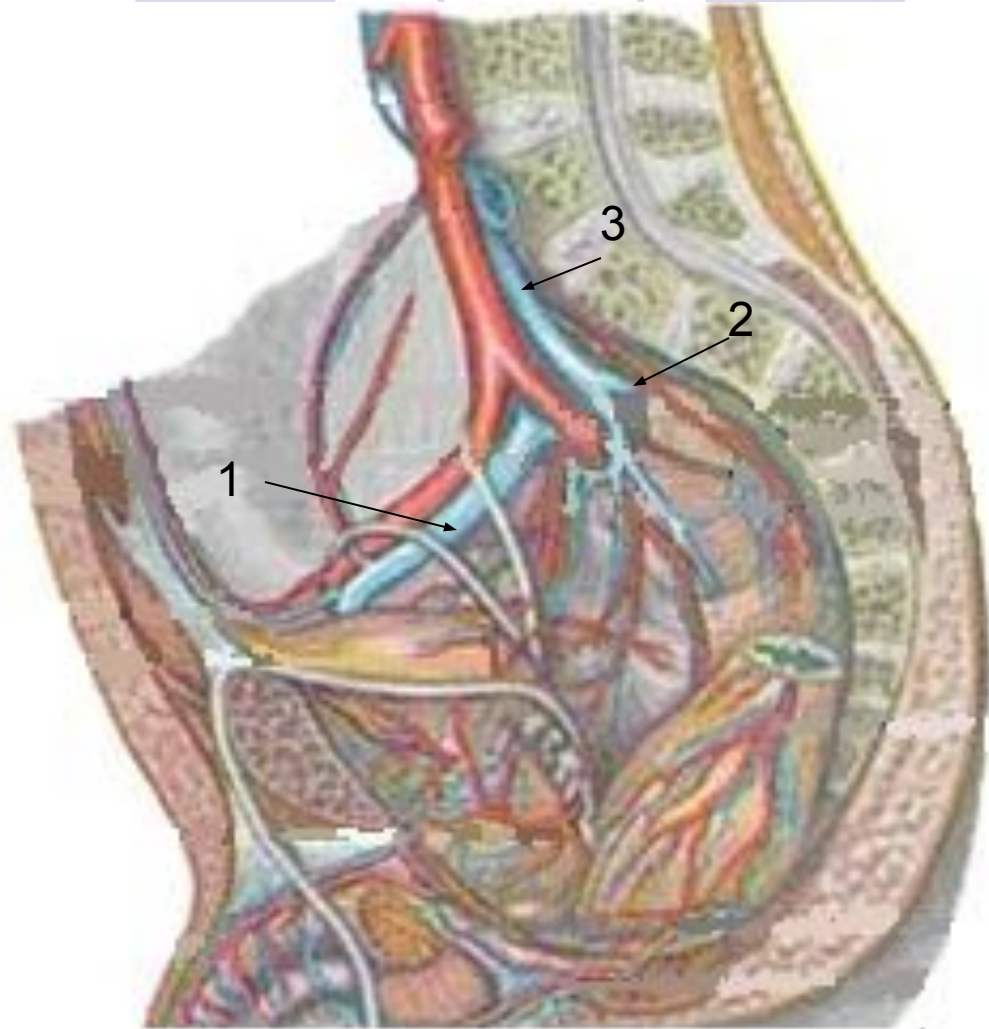
5 – большая подкожная вена ноги



Вены таза:

бедренная вена проходит под паховой связкой в брюшную полость и продолжается в

- **наружную подвздошную вену (1)**. На уровне крестцово-подвздошного сустава она сливается с
- **внутренней подвздошной веной (2)**, несущей кровь от органов и стенок малого таза, образуя
- **общую подвздошную вену (3)**.



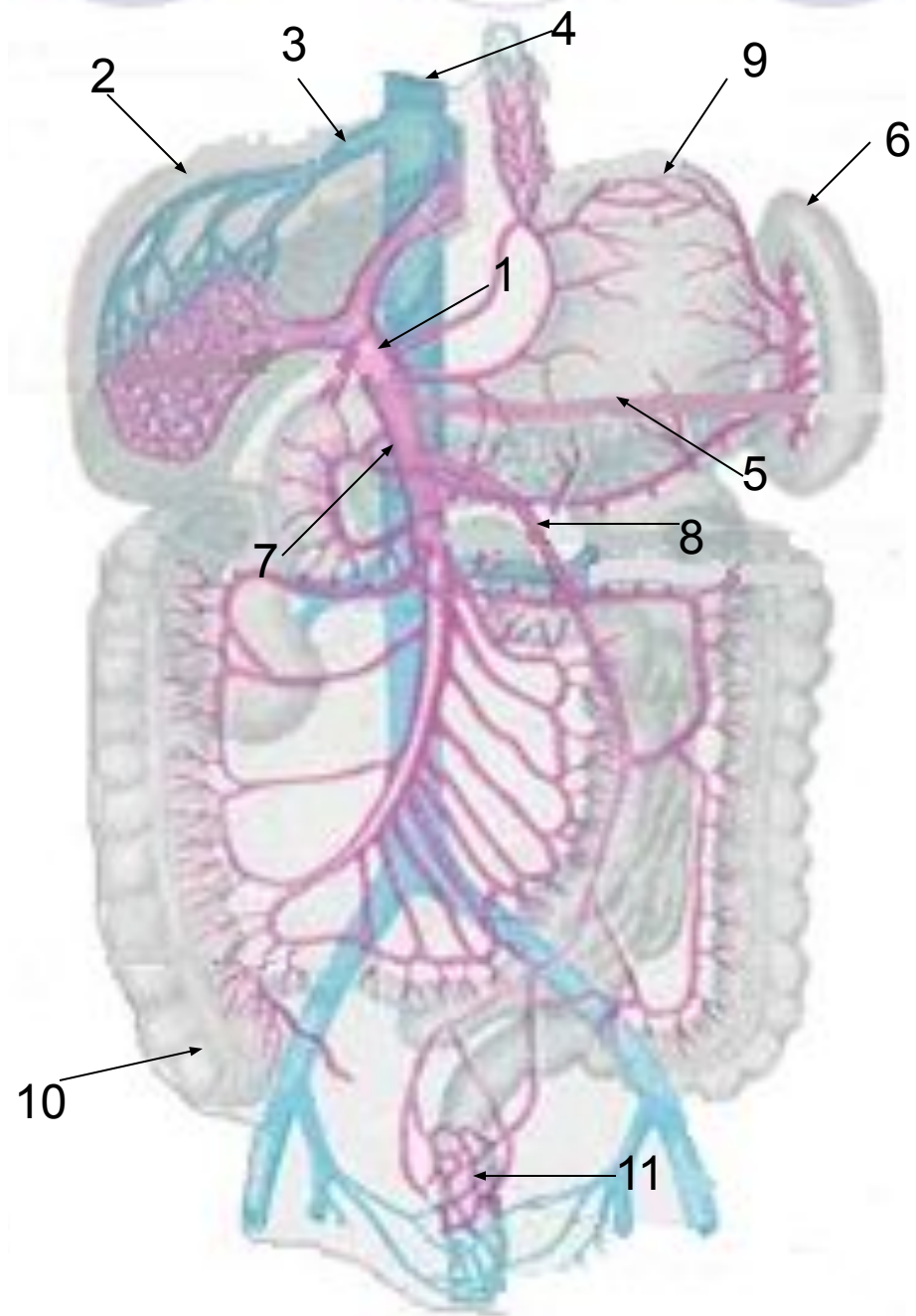
Система воротной вены (v portae) (1).


- Входит в ворота печени вместе с печёночной артерией.

Несёт кровь от непарных органов брюшной полости в печень и образуется из соединения

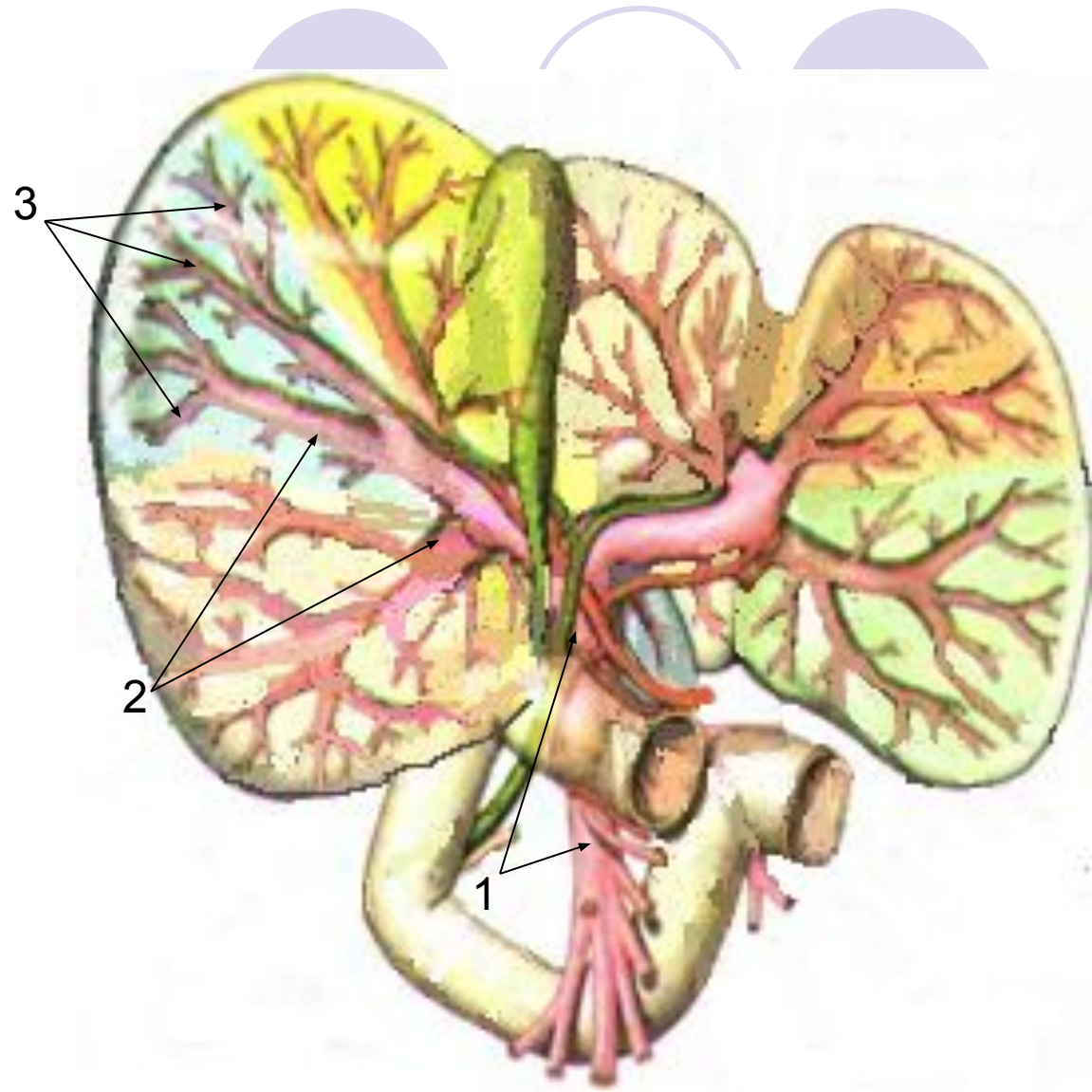
- Селезёночной (5),
- Верхней (7) и
- нижней (8) брыжеечных вен.

- 2 – печень
- 3 – печёночная вена
- 4 – нижняя полая вена
- 6 – селезёнка
- 9 – желудок
- 10 – слепая кишка
- 11 – прямая кишка





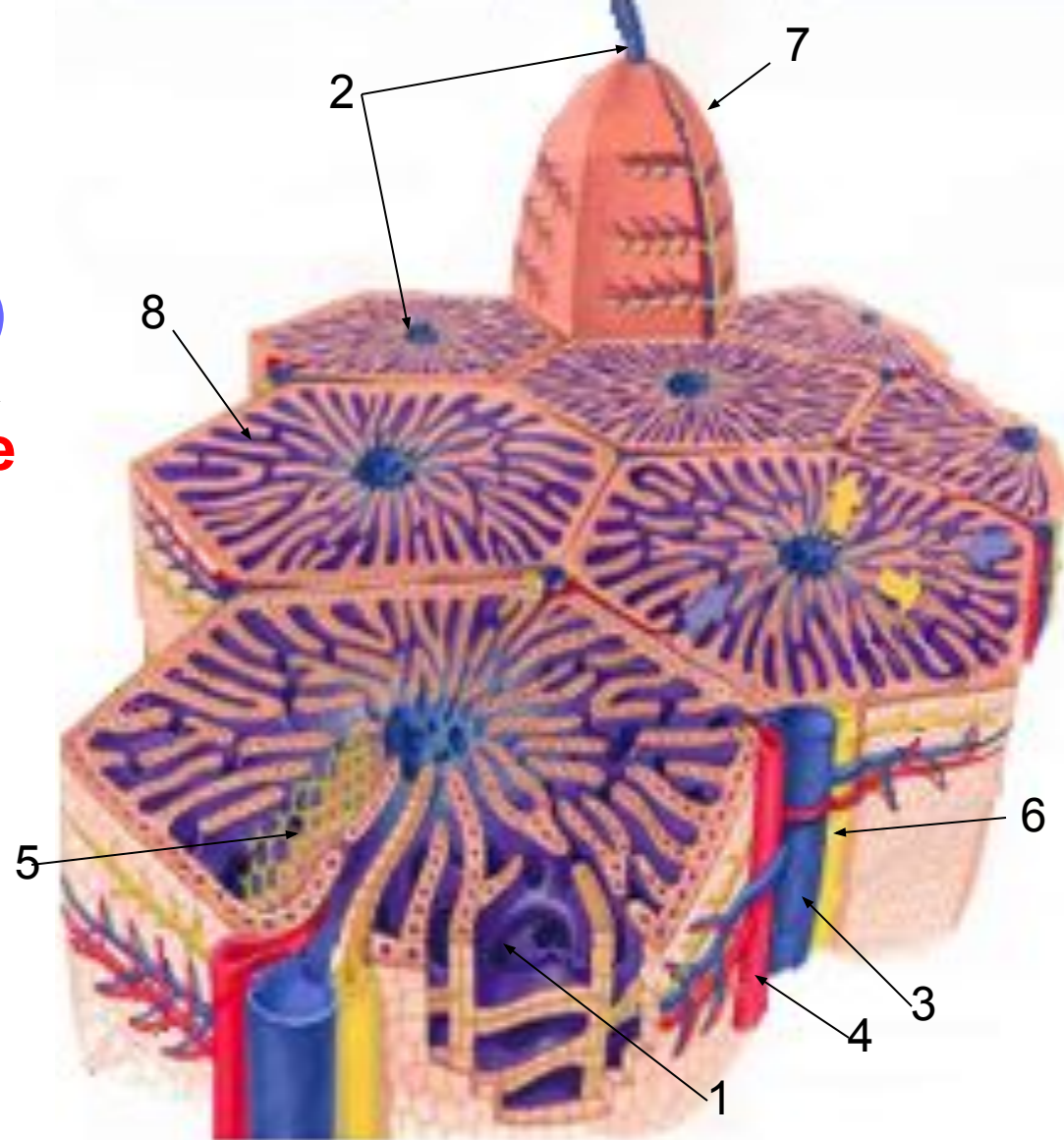
**В печени воротная
вена (1)
распадается на
сегментарные (2),
затем на
междольковые (3)
вены.**



Из междольковых вен и артерий в дольках печени образуются многочисленные **широкие капилляры (1)** (синусоиды). В стенках имеются **Купферовские клетки**, осуществляющие фагоцитоз.

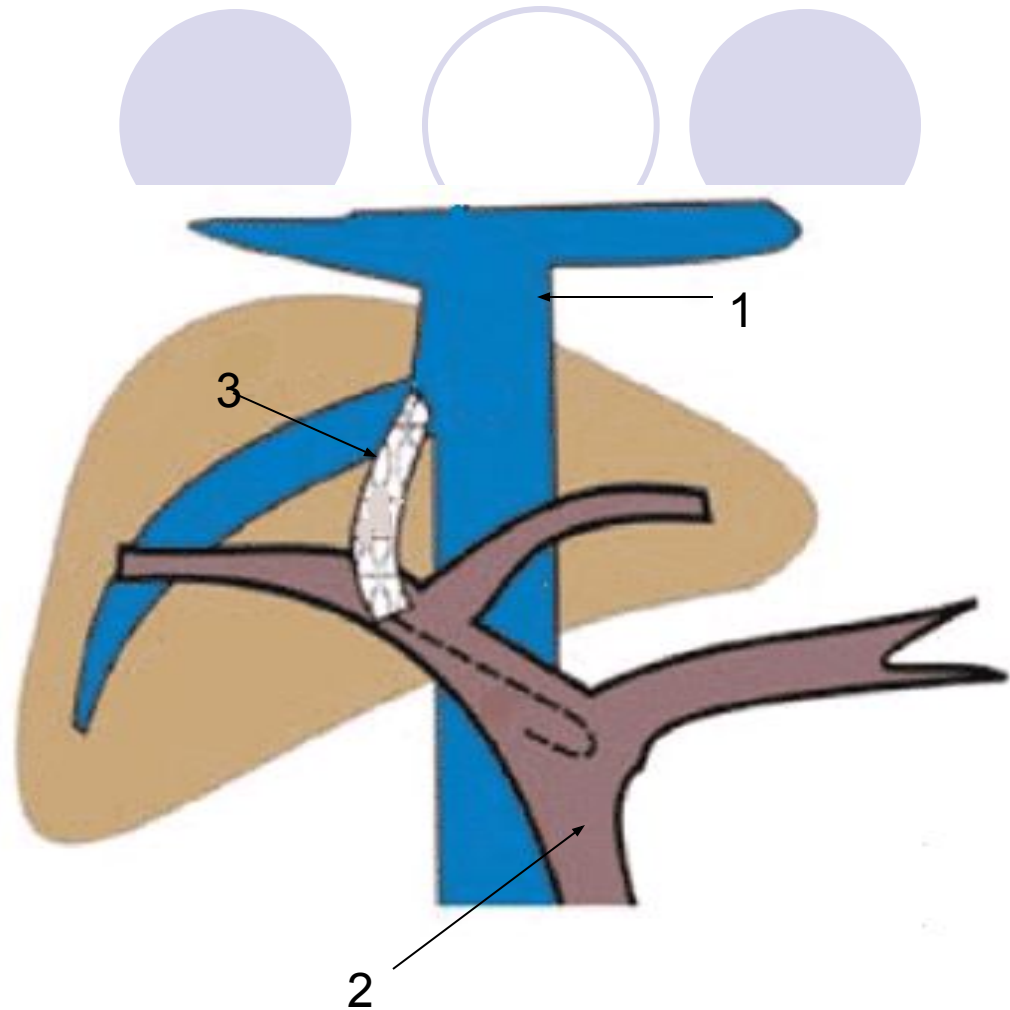
Они сливаются в **центральные вены (2)**, которые несут кровь в **печёночные вены**, впадающие в нижнюю полую вену.

- 3 – вена, несёт кровь из воротной вены
- 4 – артерия, несёт кровь из печёночной артерии
- 5 – желчные капилляры
- 6 – желчный проток
- 7 – печёночная долька
- 8 – пластины из печёночных клеток



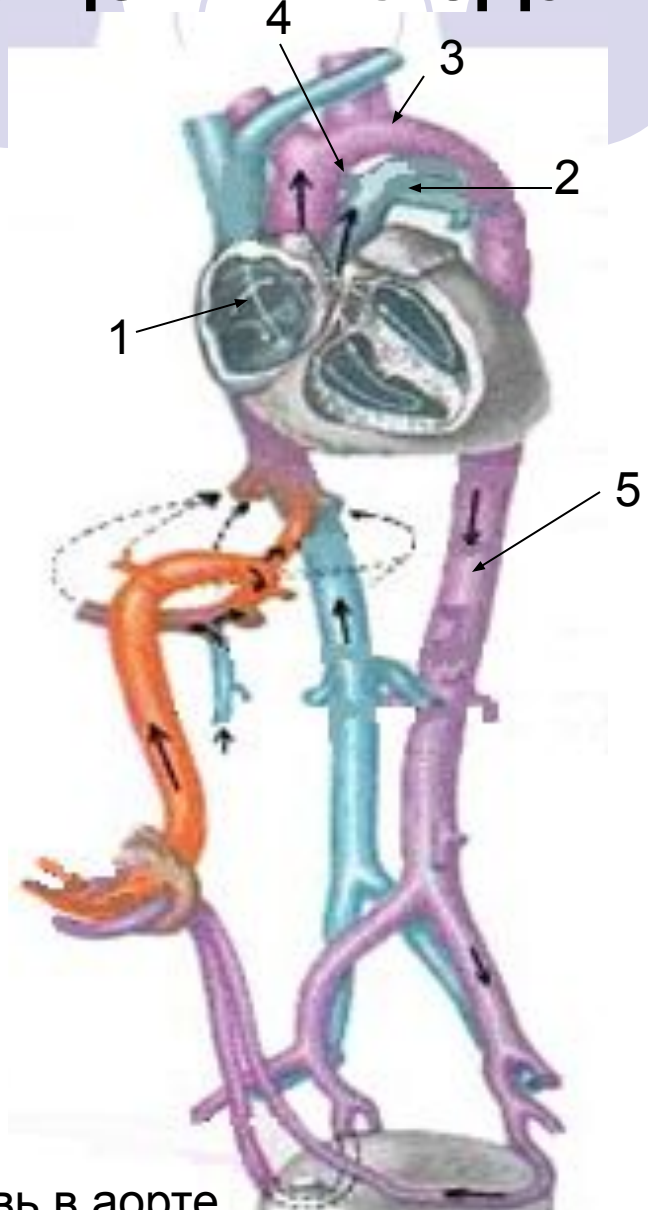
Печёночная долька

- Между притоками воротной вены (2) и нижней (1) и верхней полыми венами в области передней и задней брюшной стенок, а так же в органах (пищевод, прямая кишка) образуются **анастомозы**.
- **Каво-портальные (3)** – между полой и воротной веной
- **Каво-кавальные** – между полыми венами эти анастомозы имеют большое значение при затруднении оттока крови по основным венозным магистралям.



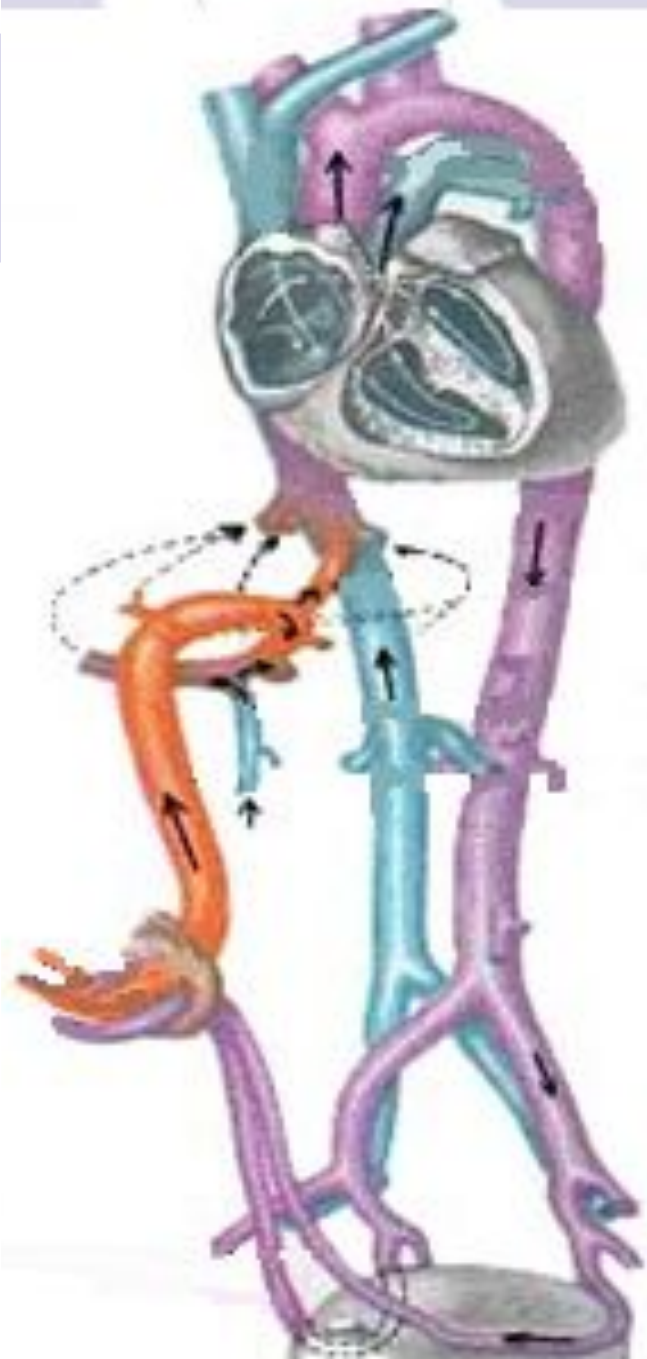
Особенности кровообращения плода.

- Не функционирует малый круг кровообращения.
- Между левым и правым предсердием имеется сообщение (1).
- Между легочным стволом (2) и аортой (3) имеется соустье (4), в результате этого плод питается смешанной кровью.



5 - смешанная кровь в аорте

- **Кровь от плаценты по пупочной вене поступает к плоду. В составе пупочного канатика она проходит через пупочное кольцо в брюшную полость, направляется к печени, отдаёт несколько ветвей воротной вене, сама впадает в нижнюю полую вену, затем – в правое предсердие и частично – в левое предсердие, затем – в левый желудочек, далее – в аорту, которая несёт кровь к сердцу, голове, верхним конечностям.**



- В правое предсердие (1) впадает верхняя полая вена (2) и венечная пазуха сердца. Из правого предсердия кровь поступает в правый желудочек (3), затем в легочной ствол (4), далее через Боталлов проток (5) – в аорту (6), небольшая часть крови идёт в лёгкие.

