

# **Общие вопросы анатомии и физиологии аппарата движения человека.**

Лекция № 5.

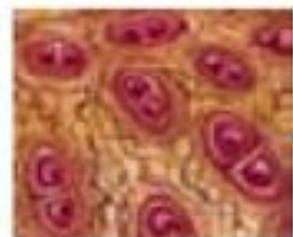- Двигательный аппарат человека состоит из костей, соединений между ними и мышц.
- Движения происходят в местах соединения костей.
- Мышечная ткань приводит в движение костные рычаги.
- Кости и их соединения относят к **пассивной части** двигательного аппарата.
- Мышцы – к его **активной части**.

ПАССИВНАЯ ЧАСТЬ

АКТИВНАЯ ЧАСТЬ



Костная  
ткань



Хрящевая  
ткань



Волокнистая  
соединительная  
ткань

Кости

Хрящи

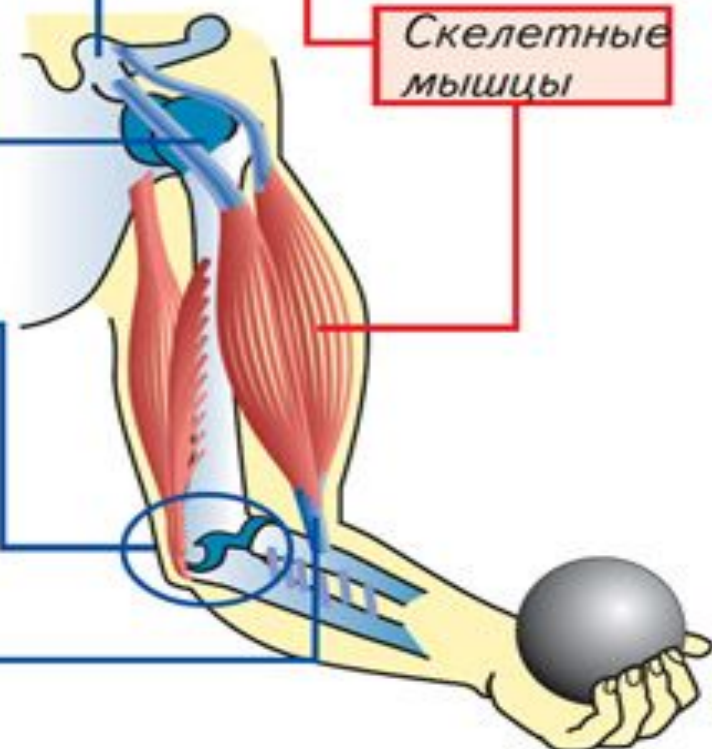
Другие  
соединения  
костей

Сухожилия

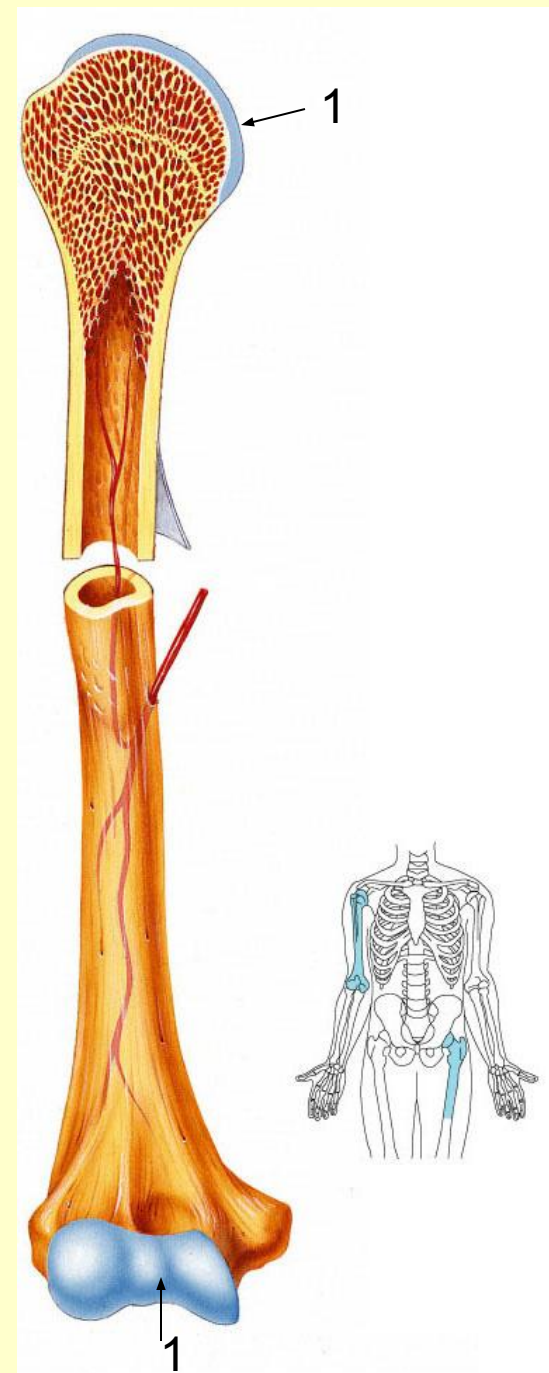


Скелетная  
мышечная  
ткань

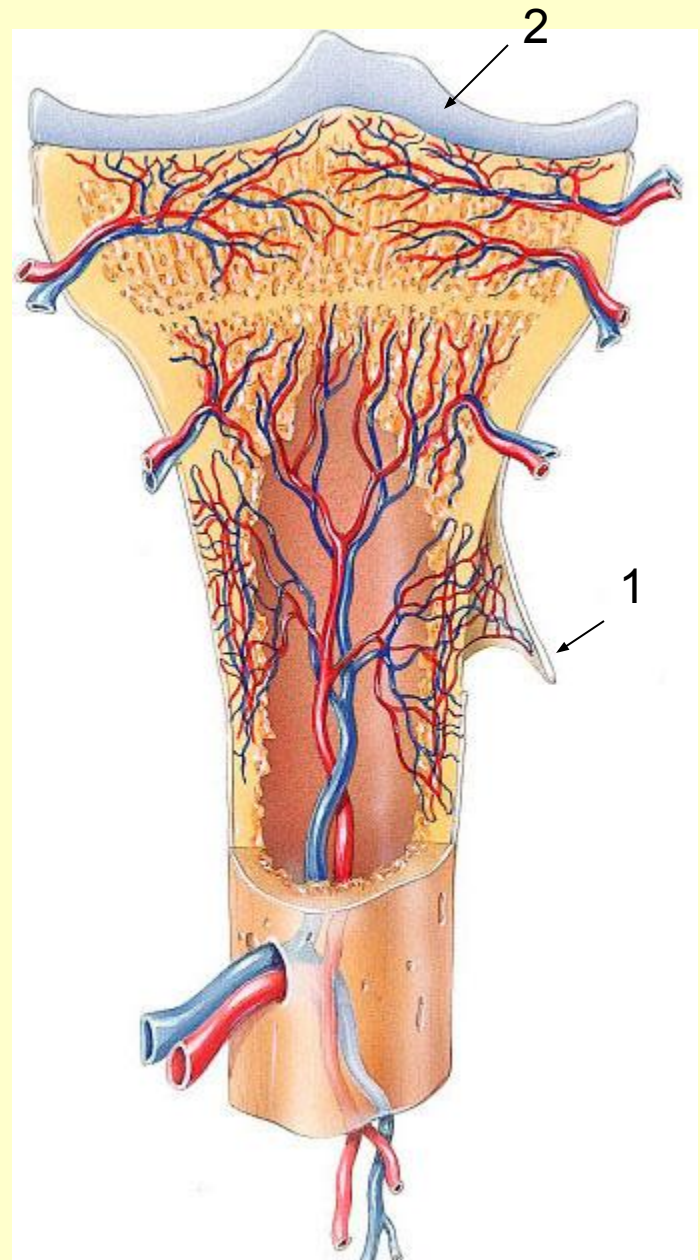
Скелетные  
мышцы



- **Кость живого человека представляет собой сложный орган,**
- **она занимает точное положение в теле,**
- **имеет определённую форму, строение;**
- **образована костной тканью**
- **хрящ покрывает суставные поверхности(1);**



- **снаружи кость покрыта надкостницей(1), внутри расположен костный мозг;**
- **кость содержит жировую ткань, кровеносные, лимфатические сосуды, нервы;**
- **кость обладает высокой прочностью.**



2 – суставной хрящ

# Состав живой кости

- **50% воды,**
- **12,5% органических веществ белковой природы (оссеин и оссеомукоид),**
- **21,8% неорганических минеральных веществ (главным образом фосфат кальция),**
- **15,7% жира.**

- При прокаливании удаляются органические вещества, кость становится хрупкой, так как оссеин придаёт ей гибкость, эластичность.
- Если опустить кость в кислоту, то неорганические вещества растворятся, останутся лишь органические. Кость станет эластичной, как резиновой, её можно будет завязать в узел.
- С возрастом количество неорганических веществ уменьшается, поэтому кости у пожилых людей хрупкие.
- У детей в костях больше органических веществ, поэтому кости гибкие. Для детей характерны переломы по типу «зелёной веточки».



*Кости*




**Длинные  
трубчатые**



**Широкие  
(плоские)**



**Губчатые**



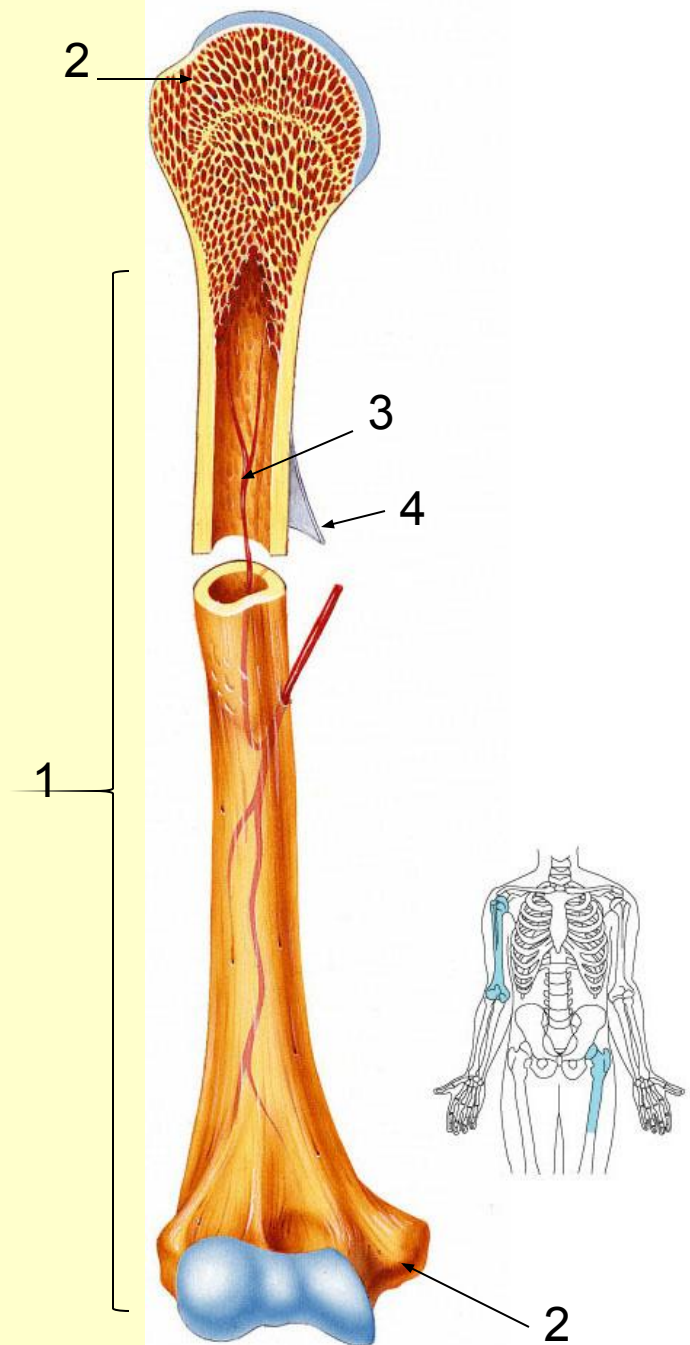
**Воздухоносн  
ые**



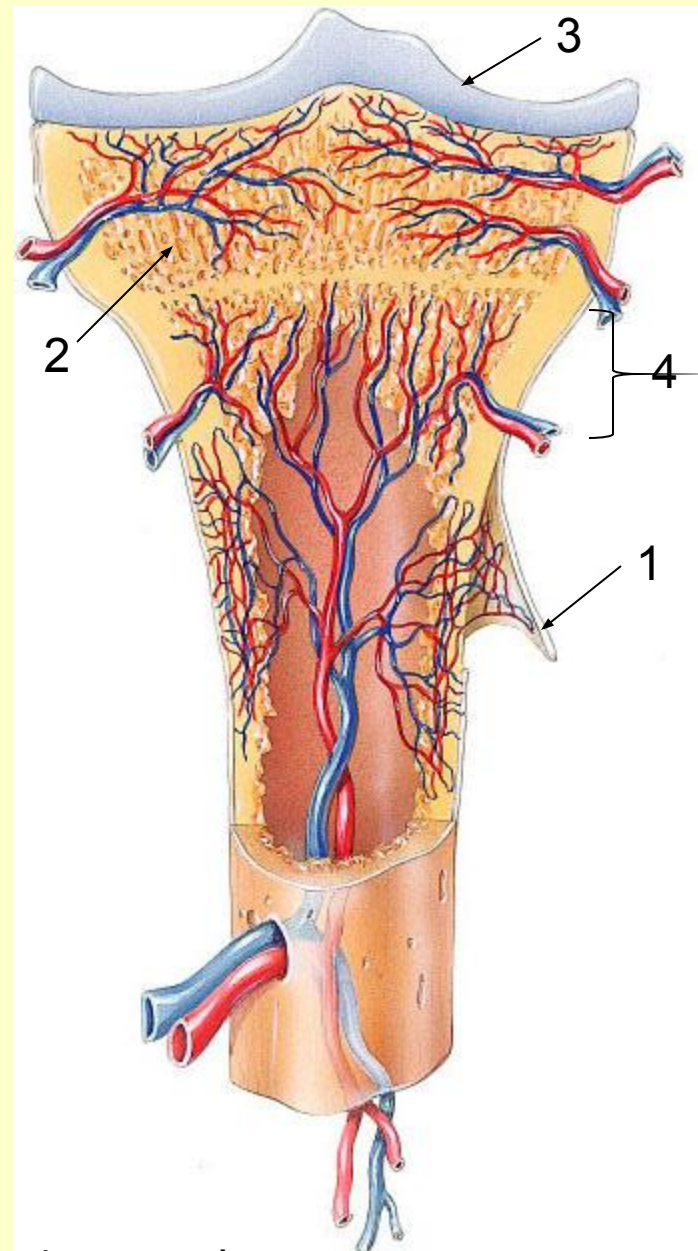
# Длинные трубчатые кости

- Плечевая, локтевая, лучевая, бедренная, большеберцовая и малоберцовая.
- Средняя часть – тело кости (**диафиз-1**), утолщённые концы – верхний и нижний **эпифизы-2**.
- У детей между диафизом и эпифизом расположены **эпифизарные хрящи**. За счёт них осуществляется рост кости в длину.
- Внутри диафиза находится костно-мозговая полость(3). В ней лежит жёлтый костный мозг.

4 - надкостница

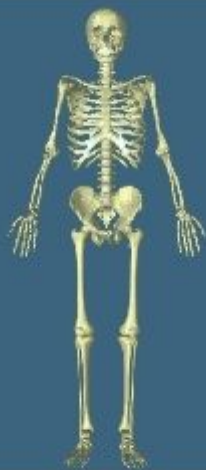

- Снаружи диафиз покрыт **надкостницей(1)**, она содержит много кровеносных сосудов, нервов. За счёт неё осуществляется рост кости в ширину, сращение переломов.
- Эпифизы построены из губчатого вещества(2), в ячейках которого находится красный костный мозг.
- Снаружи эпифизы покрыты суставным гиалиновым хрящом(3). Надкостница диафиза постепенно переходит в надхрящницу эпифиза.
- Полное замещение хряща костью происходит у женщин к 18 –20 годам, а у мужчин – к 23-25 годам. С этого времени рост прекращается.



4 - метафиз





longbone.mov

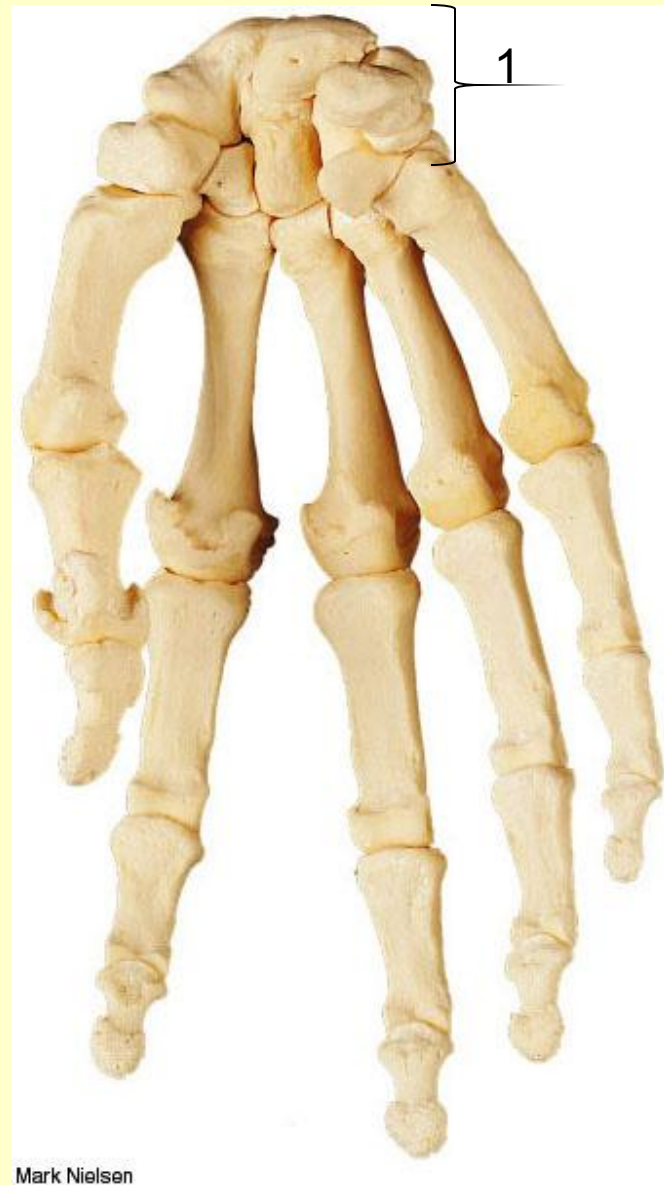

хондродистрофия

# Губчатые кости

- Построены по типу эпифизов длинных трубчатых костей.
- Такие кости (позвонки, кости запястья) состоят из губчатого костного вещества и только снаружи покрыты тонким слоем компактного вещества.

1 – кости запястья

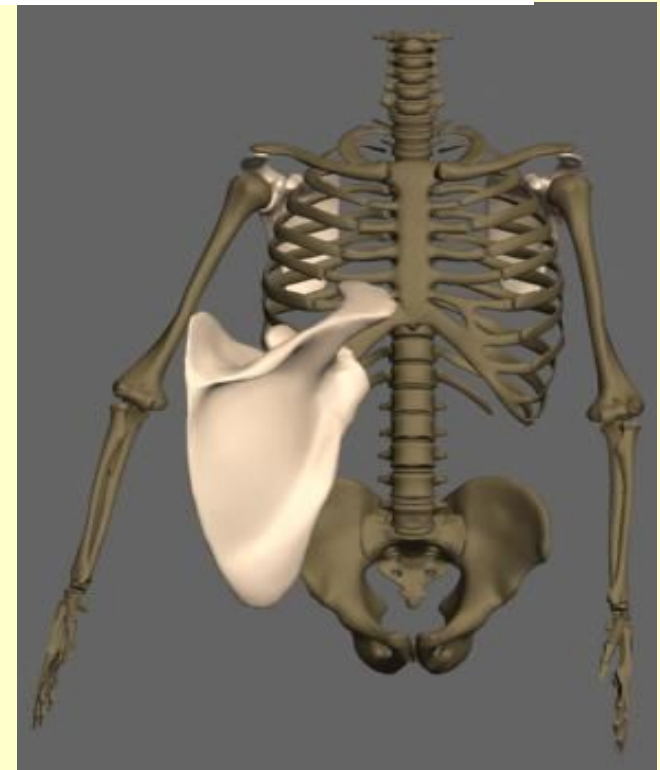
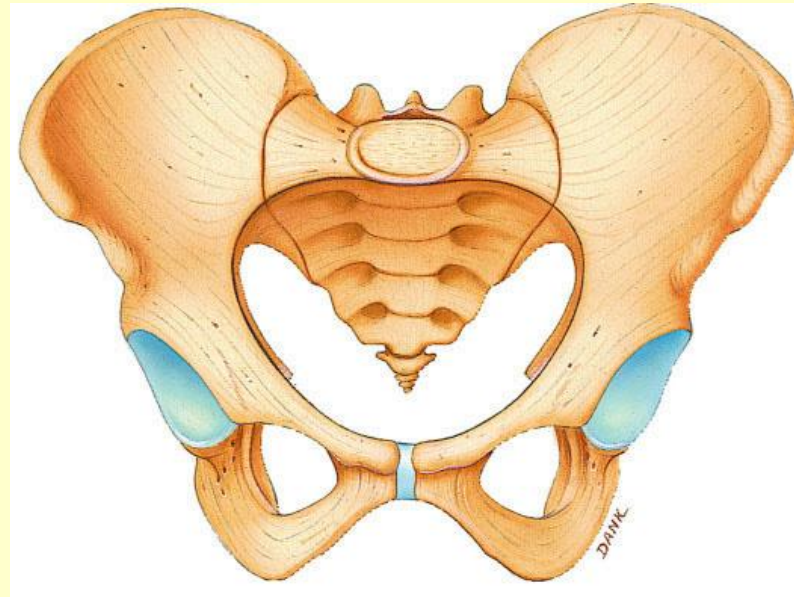


Mark Nielsen



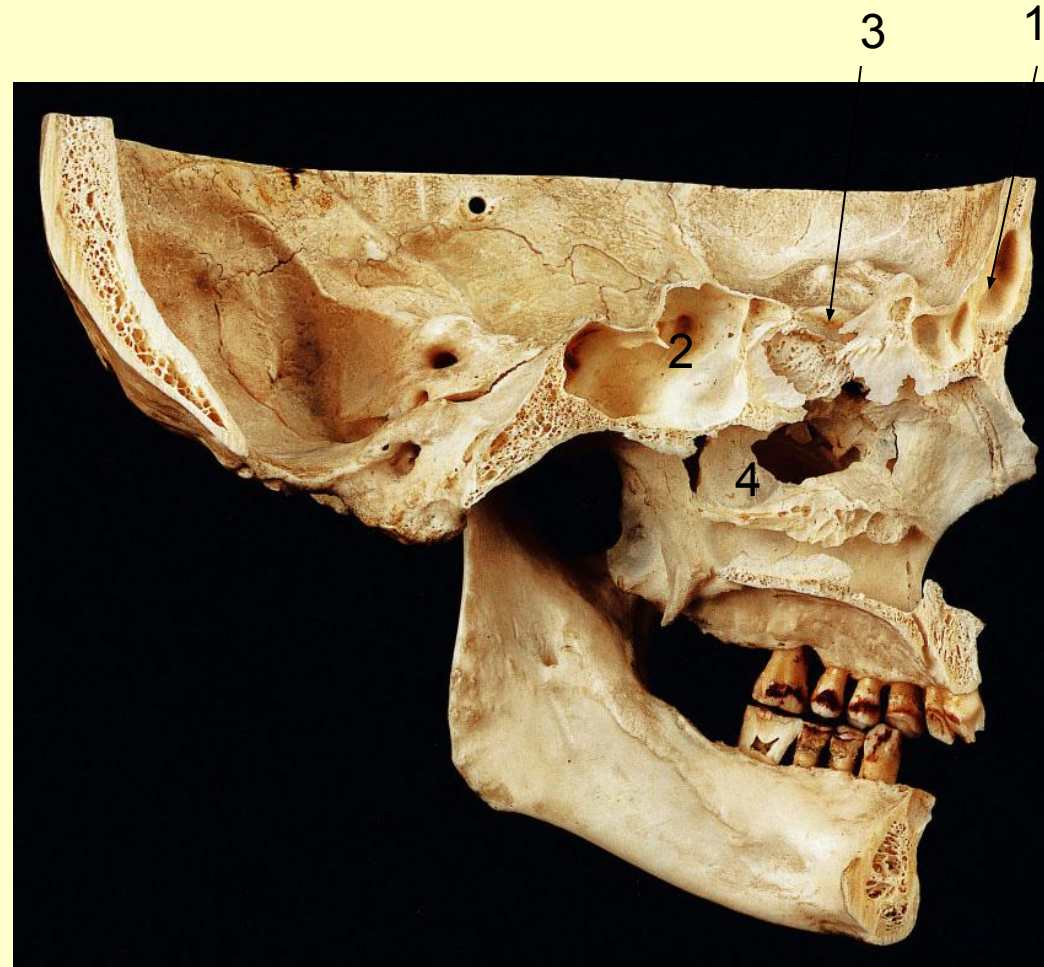
# ***Плоские кости***

- **Образованы из двух пластинок компактного костного вещества, между которыми располагается губчатое вещество.**
- **Эти кости выполняют защитную функцию (теменные, тазовые кости).**

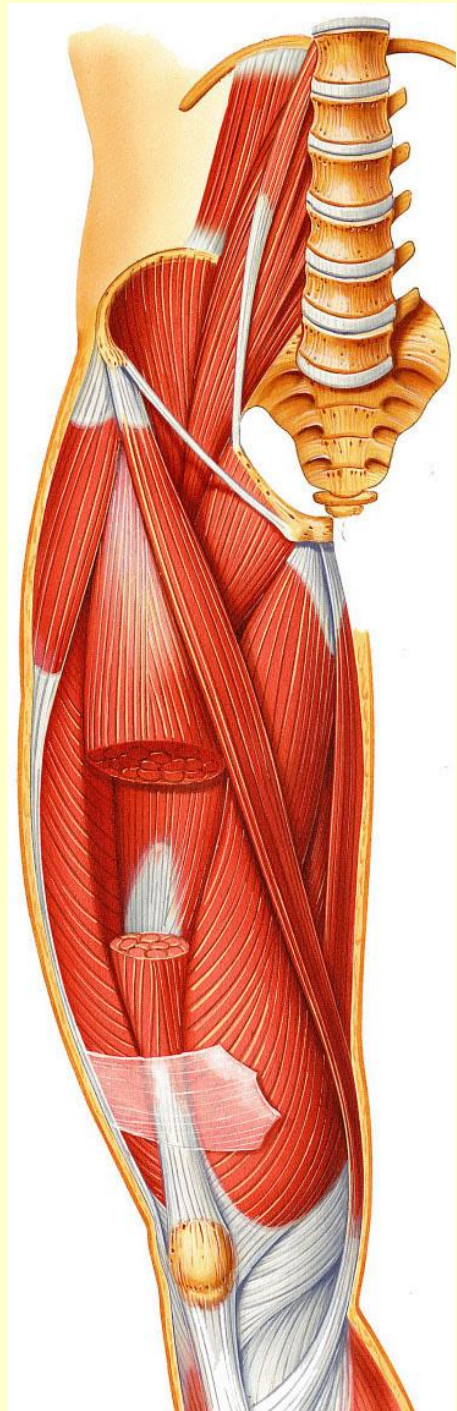


# Воздухоносные кости

- Кости черепа, имеющие полости, выстланные слизистой оболочкой и наполненные воздухом.
- К ним относят лобную(1), клиновидную(2), решетчатую(3) и верхнечелюстную(4) кости. Это кости лицевого черепа.




- **Мышцы, мускулы** (muskuli) – органы тела человека, состоящие из мышечной ткани, способные сокращаться под влиянием нервных импульсов.





**Мышцы**



**Скелетные  
(соматические)**



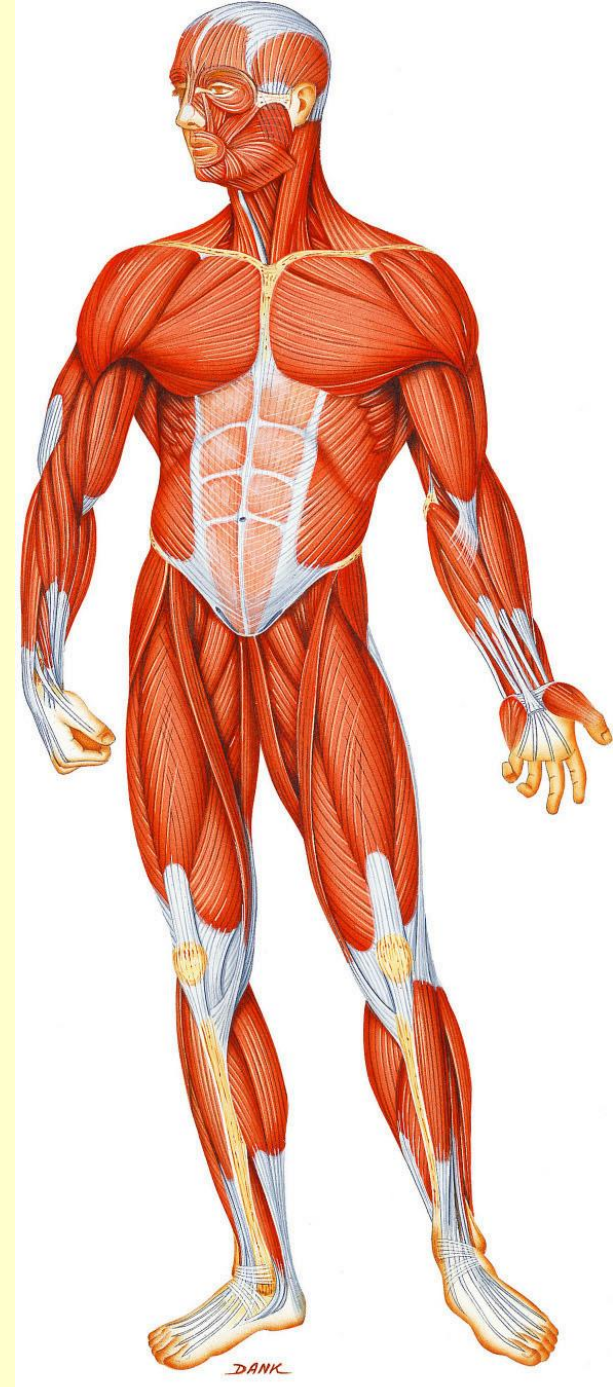**Гладкие**



**Мышцы  
сердца**

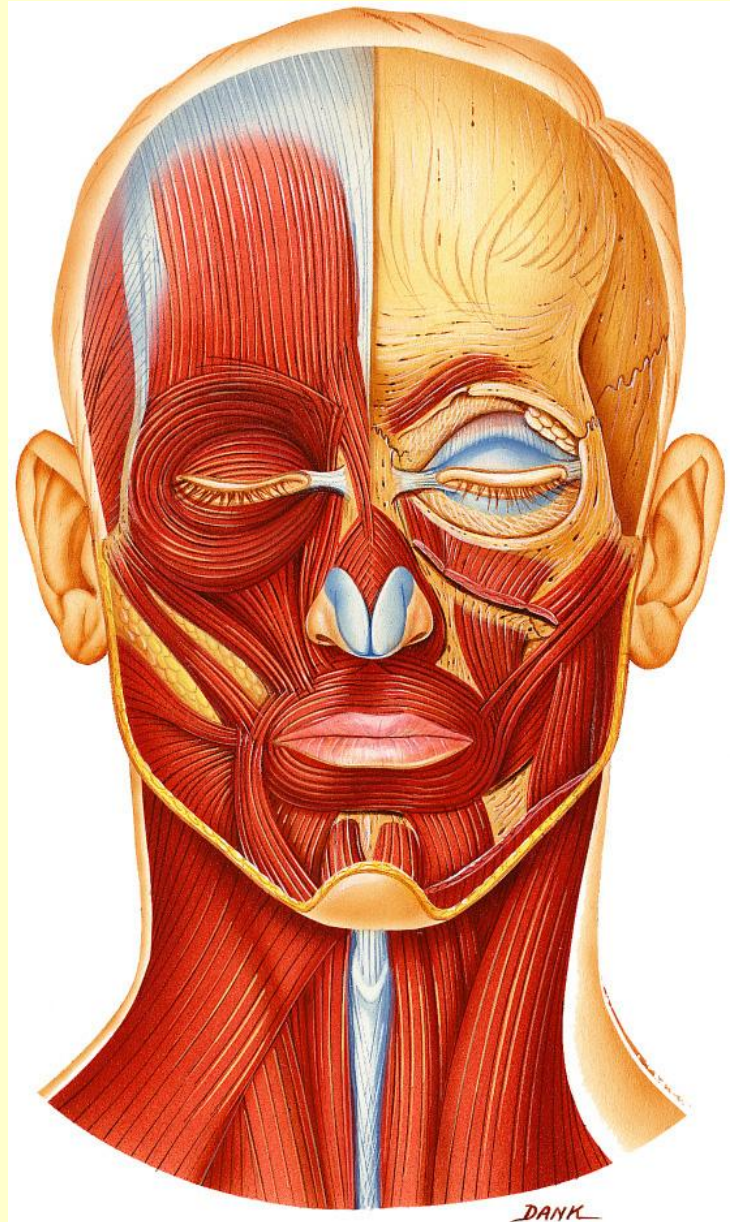


- **Скелетные мышцы** – активная часть двигательного аппарата
- Работа этих мышц подчиняется воле человека.
- Всего в теле человека 400 – 600 мышц, что составляет 40% от массы тела
- 50% мышц приходится на нижние конечности,
- 30% - на верхние,
- 20% - на мышцы головы и туловища.



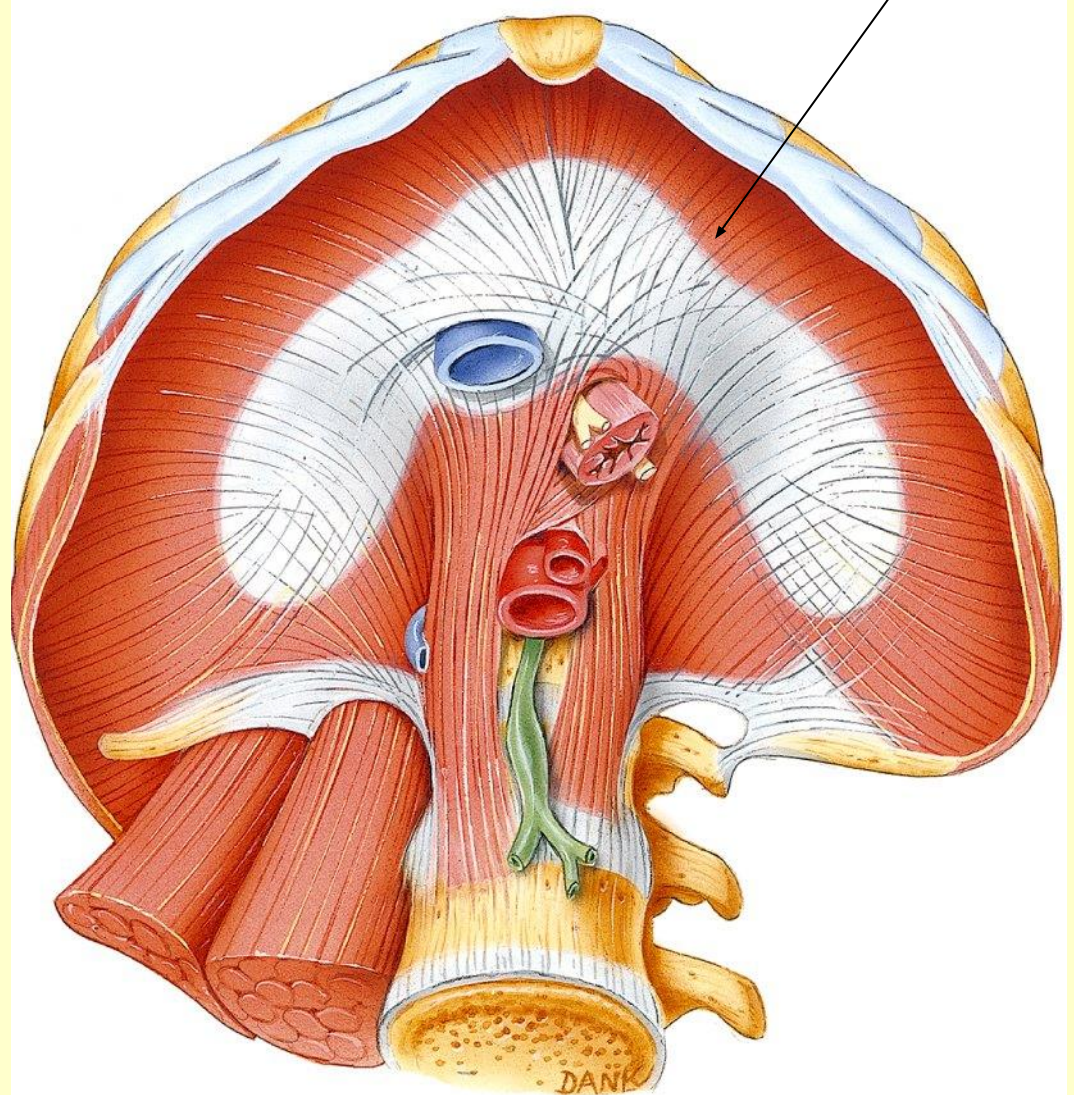
- **Скелетные (соматические) мышцы различаются по форме и расположению в теле.**
- **Функции скелетных мышц зависят от того, к чему они прикреплены, и где находятся точки их прикрепления.**
- **Большинство скелетных мышц прикрепляются к костям и осуществляют различные движения в суставах.**
- **Мышцы "брюшного пресса" - защищают и поддерживают внутренние органы, участвуют в дыхании, опорожнении кишки и мочевого пузыря.**

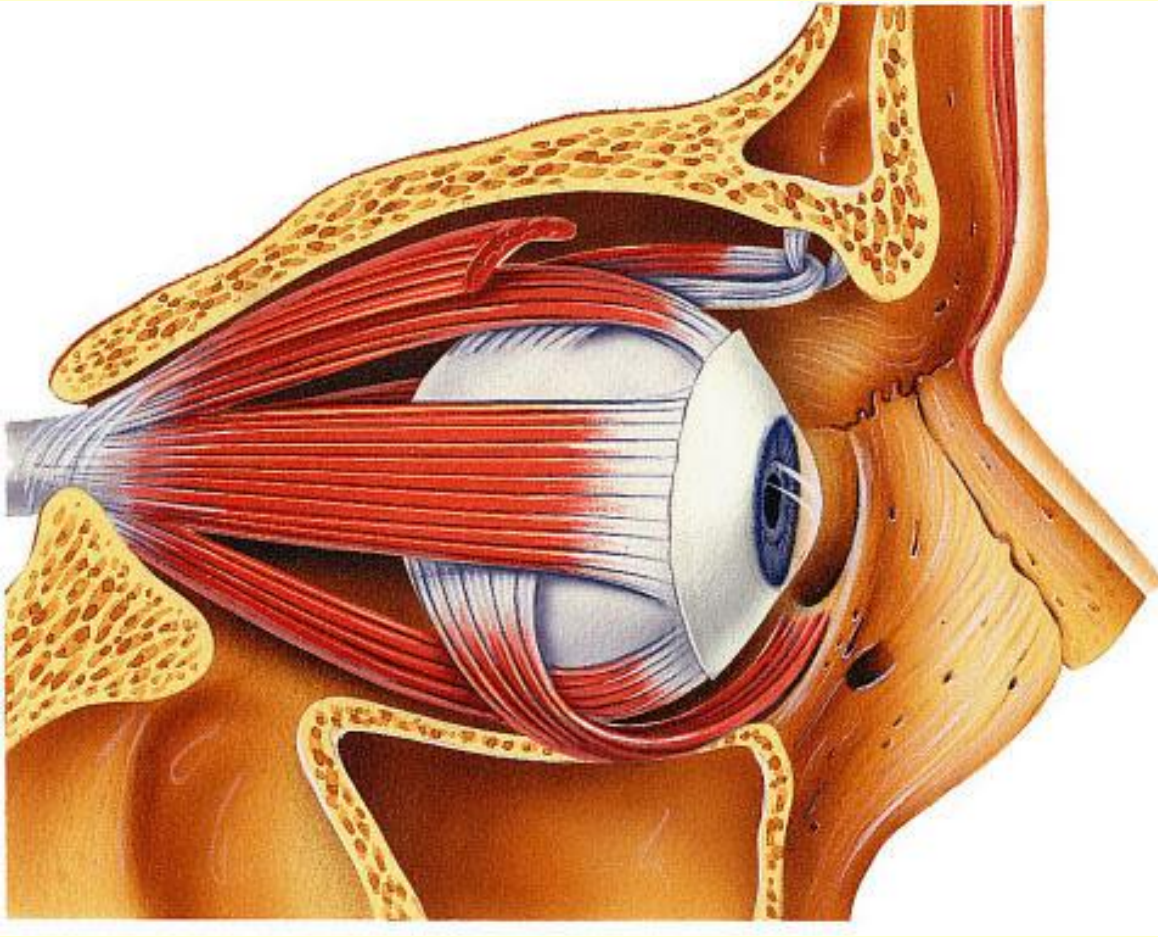
- Некоторые соматические мышцы выполняют в организме функции, не связанные с движениями частей скелета.
- Это - **мимические мышцы**, они прикрепляются одним концом к костям черепа, а другим вплетаются в кожу лица.
- Участвуют в формировании эмоций, речи.





- **Диафрагма** разделяет грудную и брюшную полости.
- Вместе с межреберными мышцами она обеспечивает дыхание.

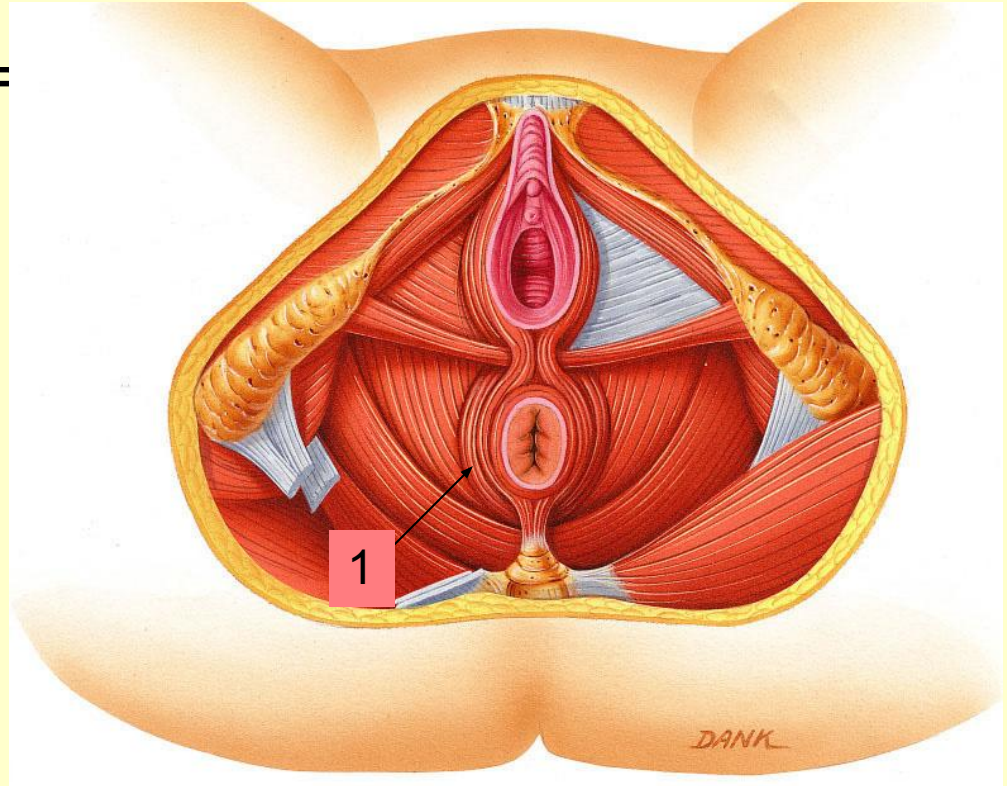




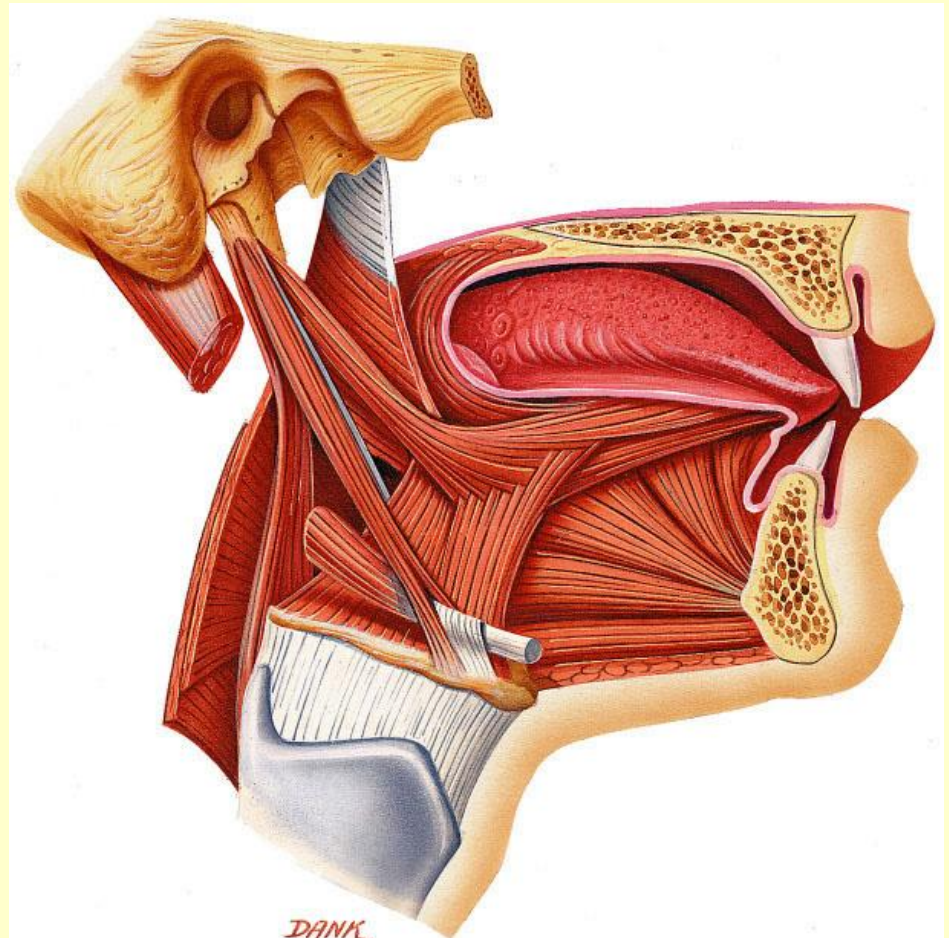
- **Глазодвигательные мышцы** обеспечивают движения глазного яблока.



- **Мышцы тазового дна** поддерживают органы таза.
- **Круговые волокна** этих мышц охватывают прямую кишку и мочеиспускательный канал, образуя замыкатели – **сфинктеры(1)**.

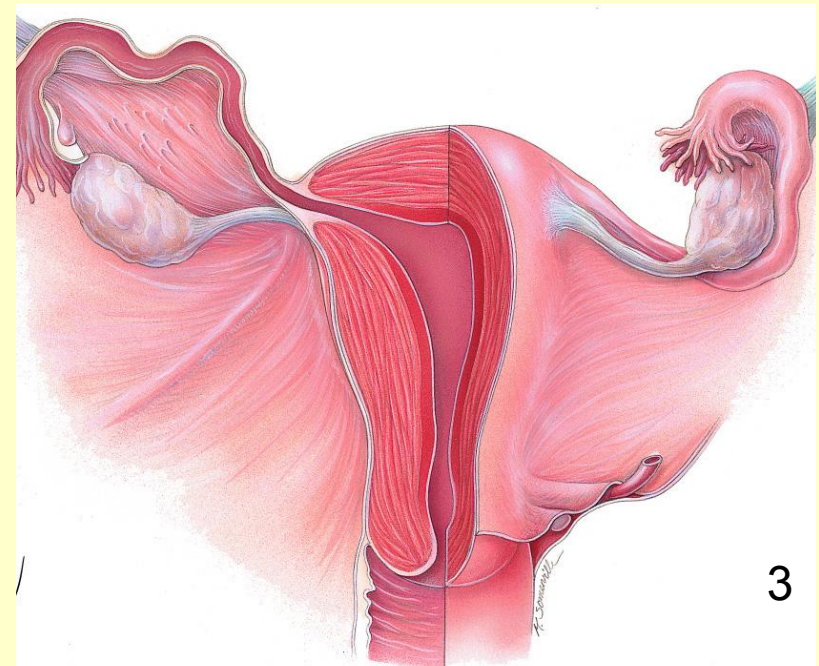
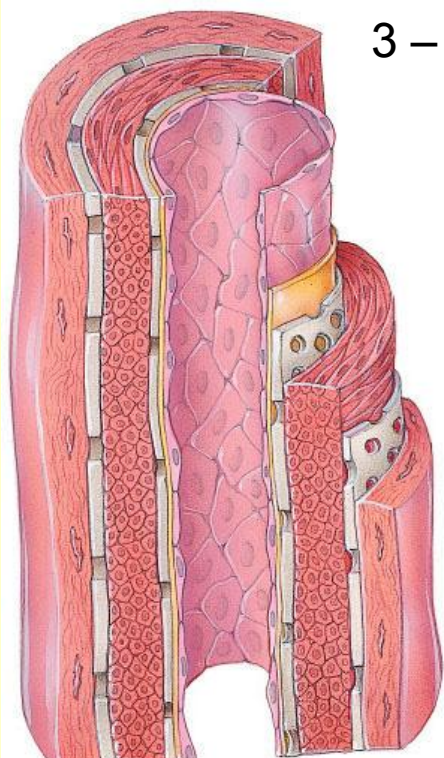
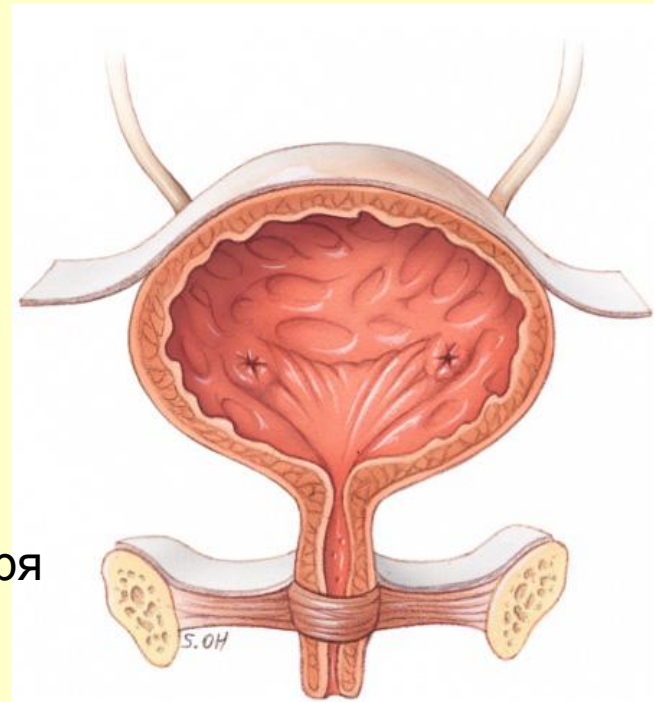


- **Мышцы языка, гортани, глотки и начального отдела пищевода** участвуют в глотании.
- **Мышцы языка и гортани** участвуют в формировании речи.



- **Гладкие мышцы**  
**входят в состав**  
**полых внутренних**  
**органов, сосудов**

- 1 – мышцы артерии
- 2 – мышцы мочевого пузыря
- 3 – мышцы матки

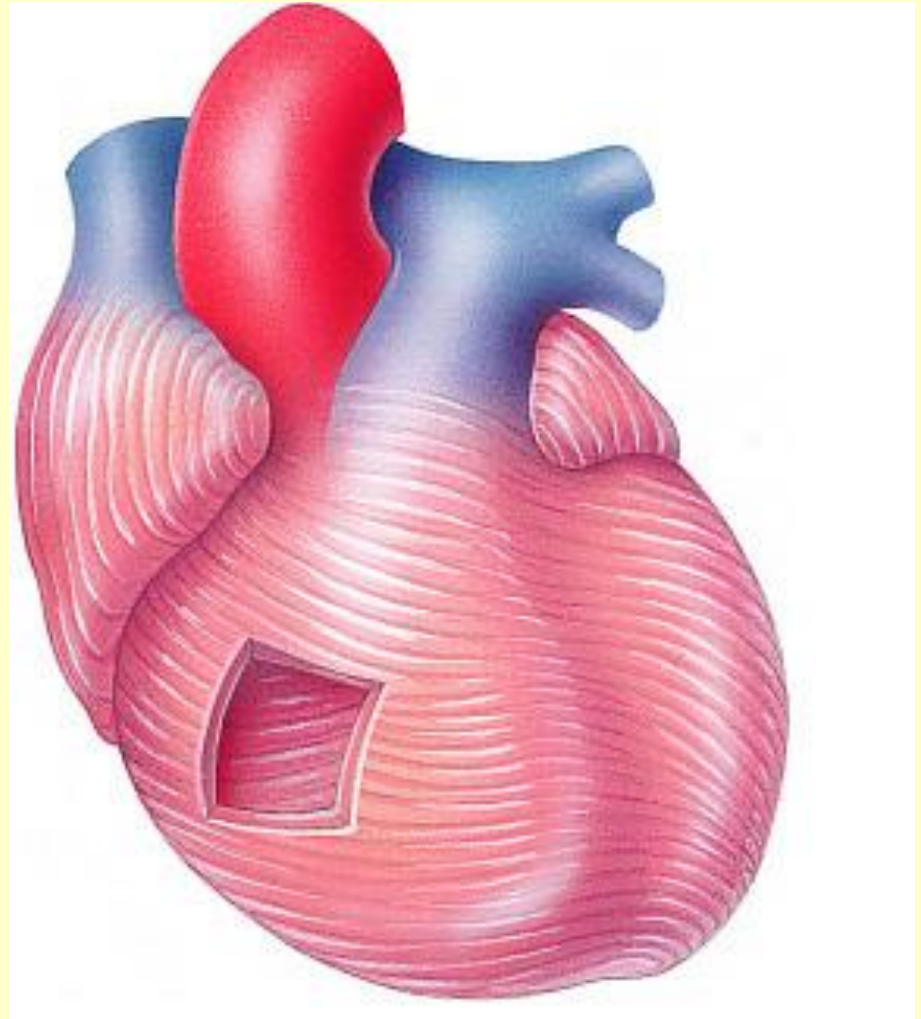


1

3



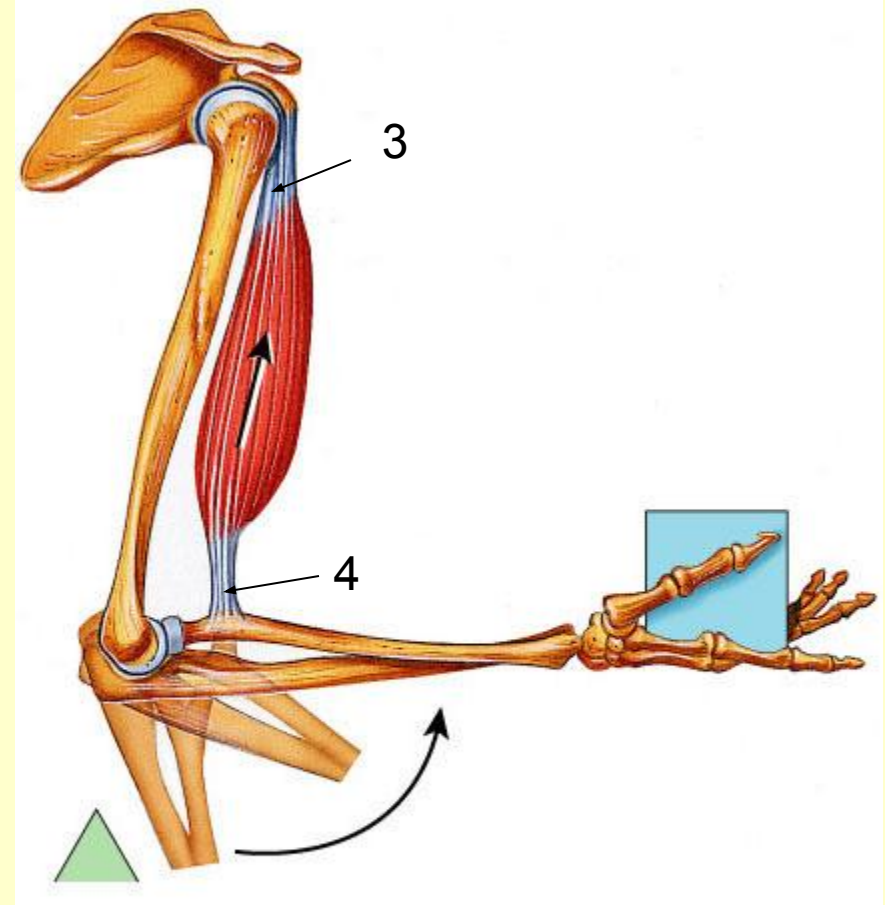

- **Сердечная мышечная ткань образует мышечную оболочку сердца - миокард**



- Мышцы состоят из ***основной части*** и ***вспомогательного*** аппарата.

## Основные части мышц:

- **Тело1** – брюшко мышцы (активно сокращающаяся часть)
- **Сухожилия2**, при помощи которых мышца прикрепляется к костям (иногда к коже).
- Начальную (проксимальную) часть сухожилия называют **головкой3**, а конечную (дистальную) – **хвостом4**.

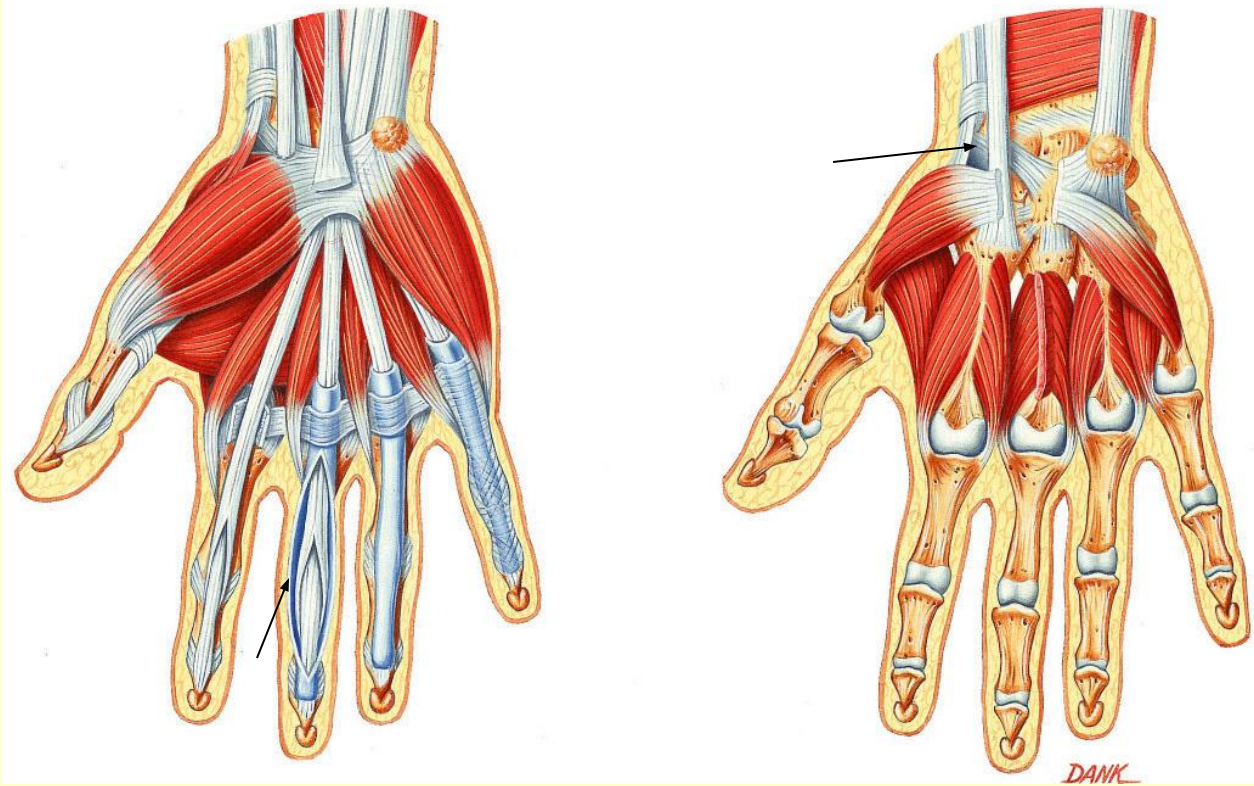


- **Сухожилия могут выдерживать нагрузку до 600 кг.**
- **Каждая мышца снабжена нервами и сосудами. У людей, активно двигающихся в мышце 2-3 капилляра, у людей, ведущих малоподвижный образ жизни – 1 капилляр.**

# ***Вспомогательный аппарат МЫШЦ***

- **фасции**
- **влагалища сухожилий**
- **синовиальные сумки**
- **блоки мышц**
- **сесамовидные кости.**

- **Фасции** – это соединительно-тканые чехлы мышц (мягкий скелет). Ограничивают распространение гноя, выполняют опорную функцию – прикрепляют мышцы.



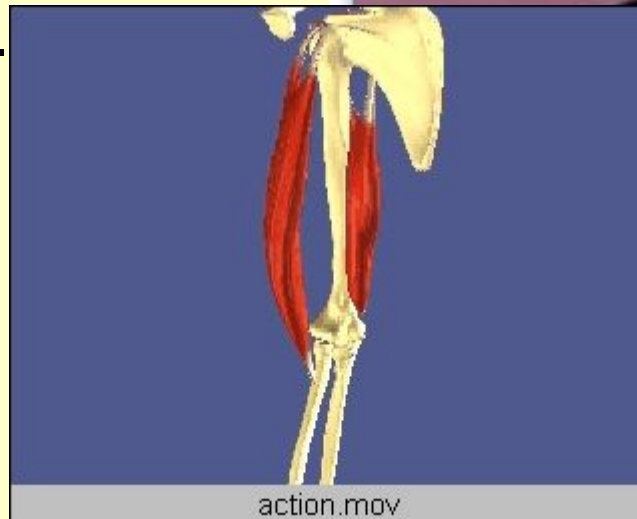
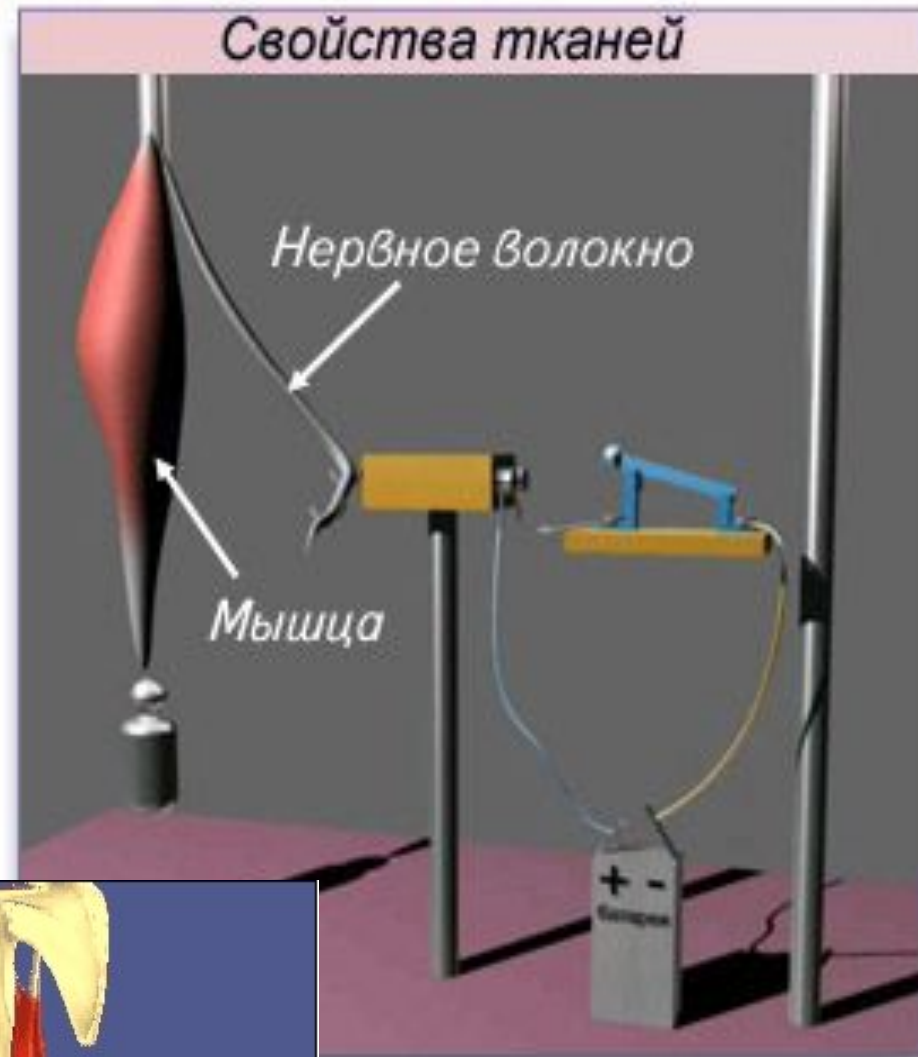
- **Влагалища сухожилий** – это защитные приспособления для сухожилий мышц в местах их наиболее тесного прилегания к кости (в области кисти, стопы). Внутри влагалища имеется жидкость **«СИНОВИЯ»**, которая способствует свободному движению сухожилий. Воспаление влагалищ сухожилий называется **тендовагинитом**.

- **Синовиальные сумки** – это тонкостенные изолированные мешочки с синовиальной жидкостью, не связанные с полостью сустава. Они уменьшают трение, облегчают работу мышц. Воспаление синовиальных сумок называется бурсит.
- **Блок мышц** – покрытый хрящом желобок на костном выступе там, где через него перекидывается сухожилие мышцы. Он изменяет направление мышцы, служит опорой.
- Ту же функцию выполняют и **сесамовидные кости** (гороховидная кость, надколенник).

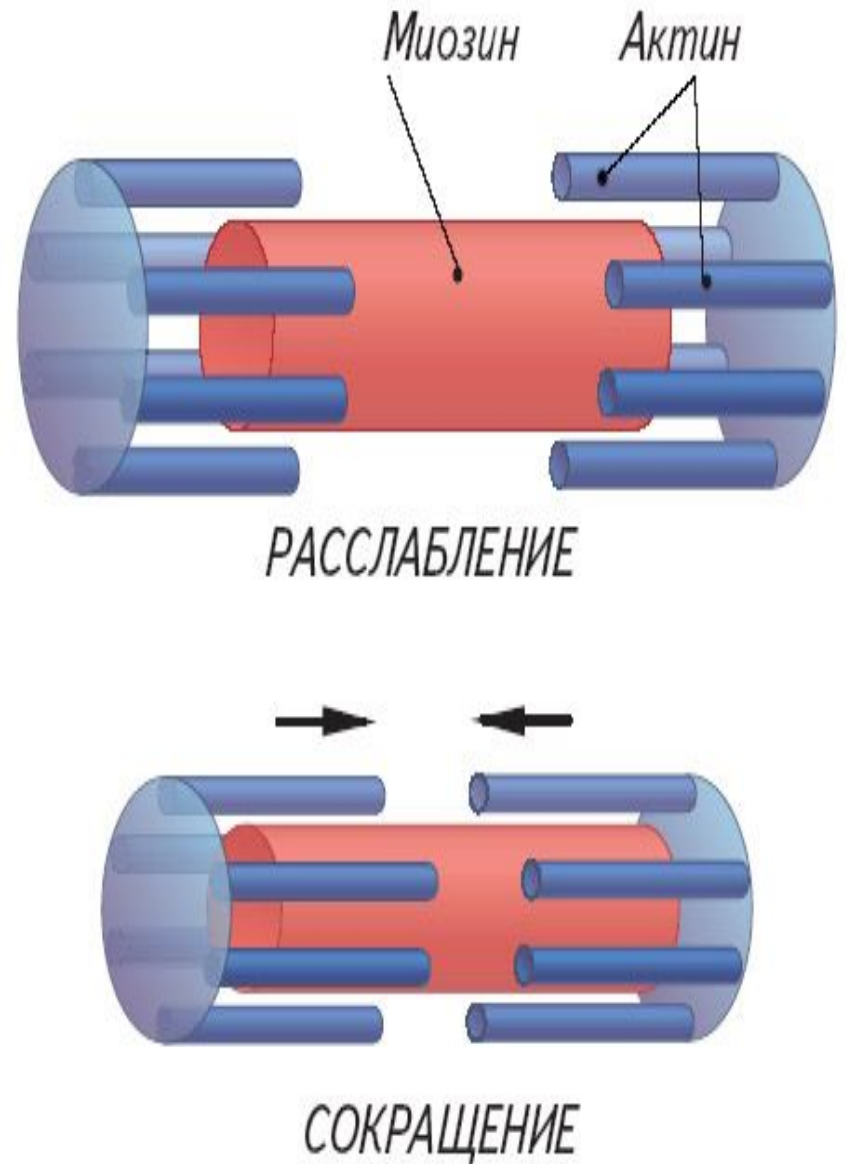


# Свойства мышечной ткани

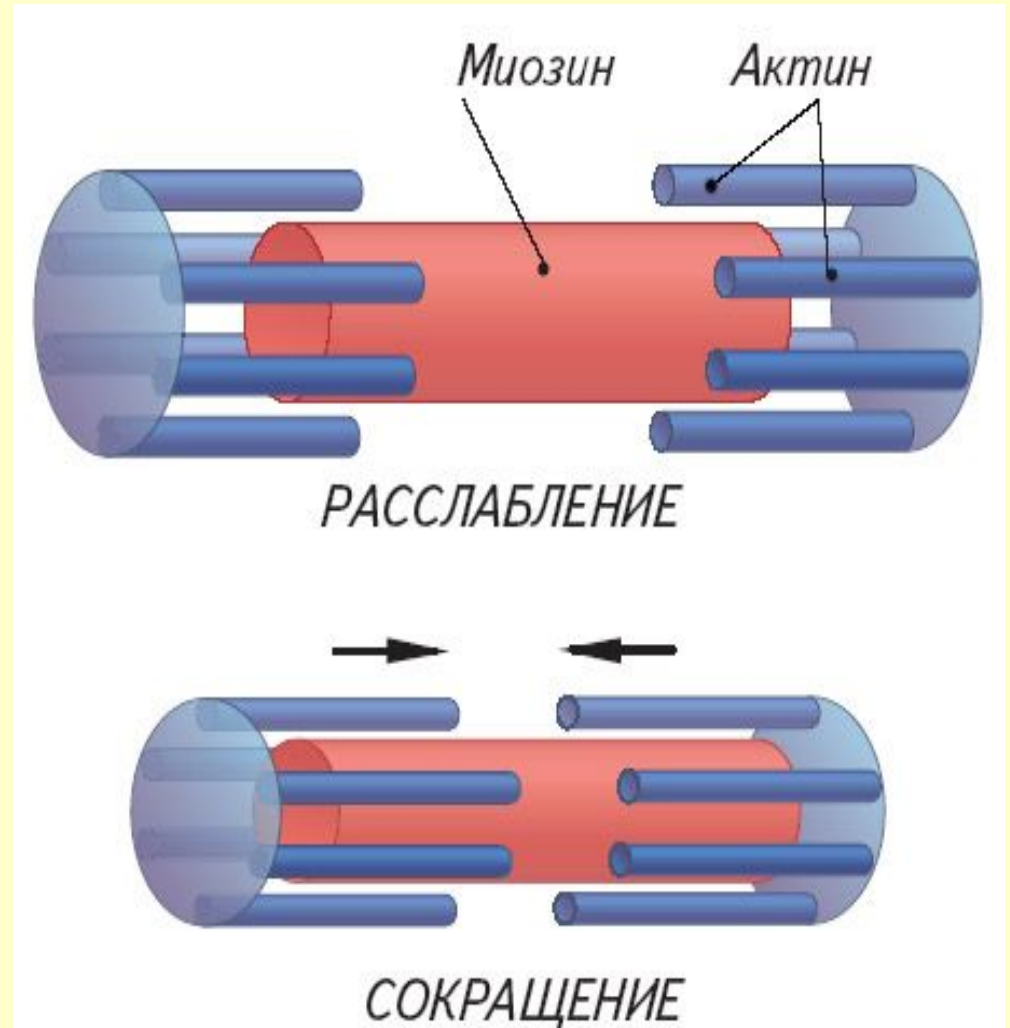
- **возбудимость** – способность отвечать на раздражение возбуждением
- **проводимость** – способность проводить возбуждение
- **сократимость** – способность сокращаться.

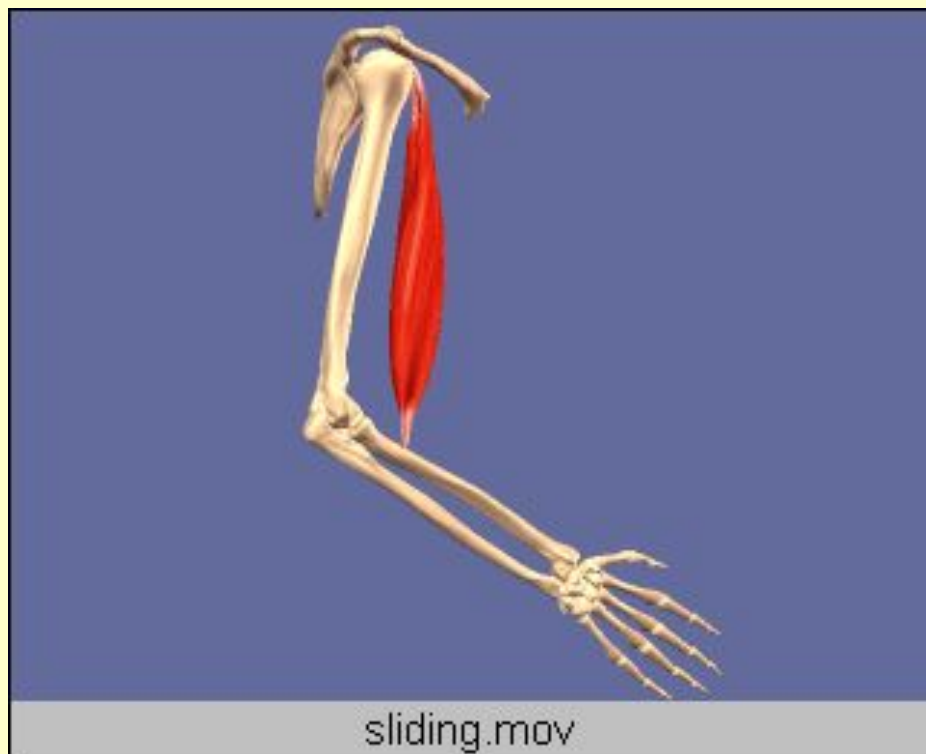

- Скелетные мышцы состоят из отдельных многоядерных волокон, вдоль каждого волокна тянется 2500 **миофибрилл**, состоящих из двух типов нитей, называемых миофиламентами.
- Толстые нити построены из молекул белка **миозина**, тонкие – из белка **актина**.
- Толстые миозиновые нити располагаются между тонкими актиновыми.

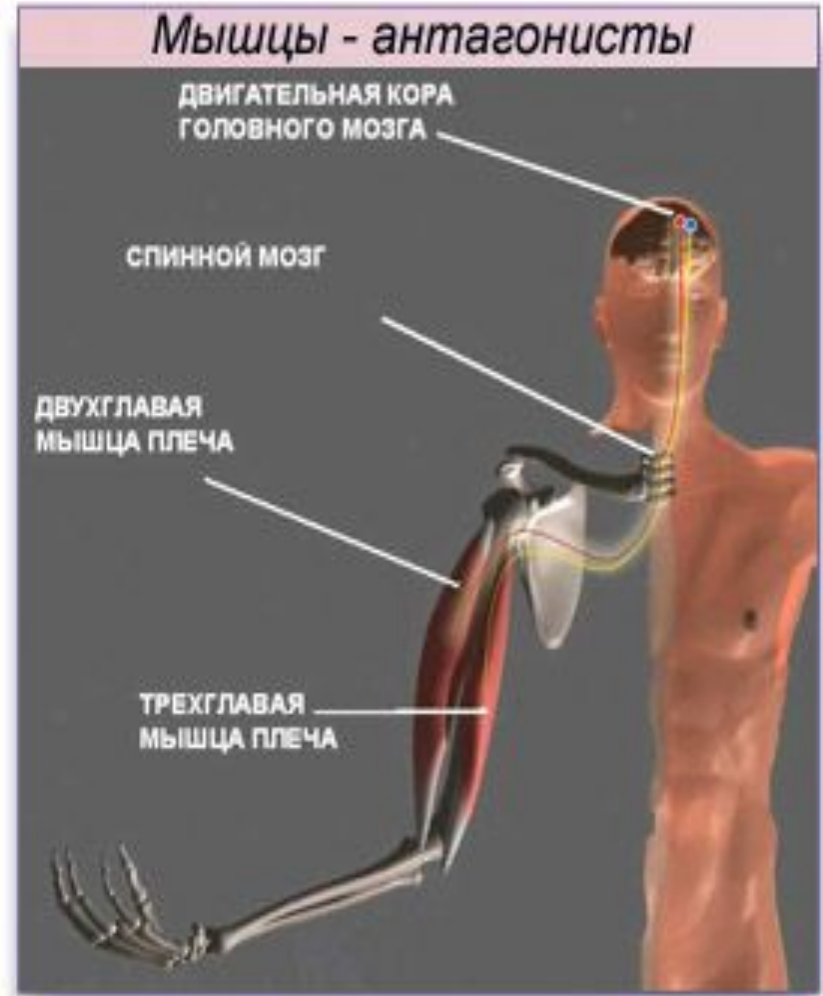


- При сокращении толстые миозиновые нити вдвигаются между тонкими актиновыми.
- Источником энергии, необходимого для мышечного сокращения, служит АТФ, ионы кальция.

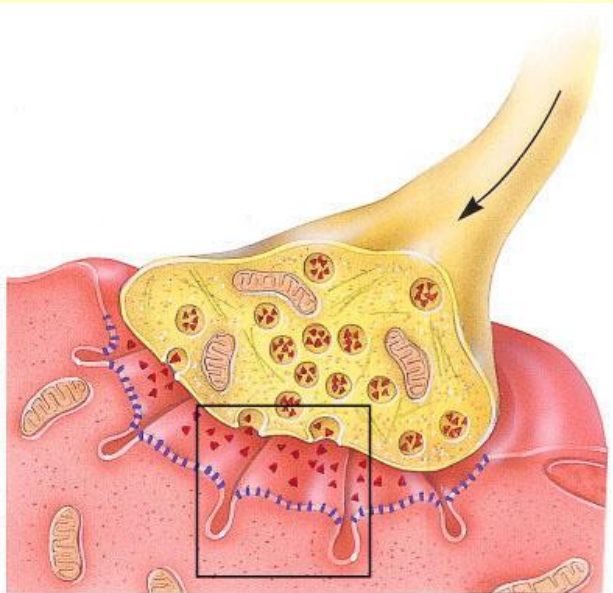
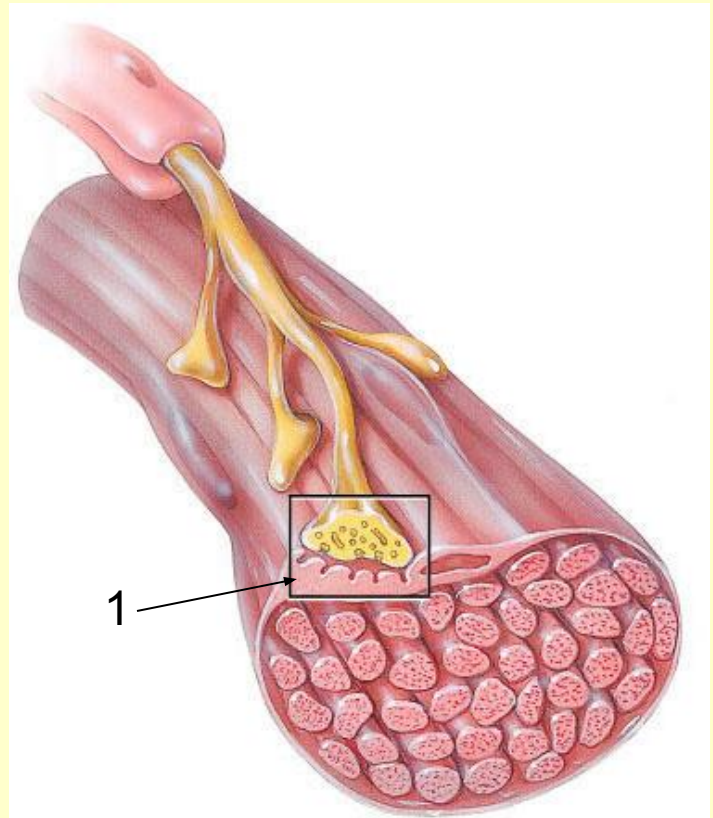




- В организме скелетные мышцы возбуждаются импульсами, которые приходят из нервной системы по двигательным нервам.



- Аксон, подходя к мышце, ветвится на множество веточек, заканчивающихся концевыми моторными бляшками(1) на мышечных волокнах.
- Каждый мотонейрон иннервирует до нескольких тысяч мышечных волокон.



2

- Мотонейрон и иннервируемую им группу мышечных волокон называют **двигательной единицей(2)**.

Различают два вида сокращения мышц:

- **Изотоническое** – мышечное волокно укорачивается, напряжение остаётся постоянным.
- **Изометрическое** – мышца укорачиваться не может (оба конца закреплены), напряжение возрастает.
- При ритмическом раздражении эффекты суммируются и наступает сильное и длительное сокращение мышцы – **тетанус**.

**Мышцы**

**Длинные**

**Короткие**

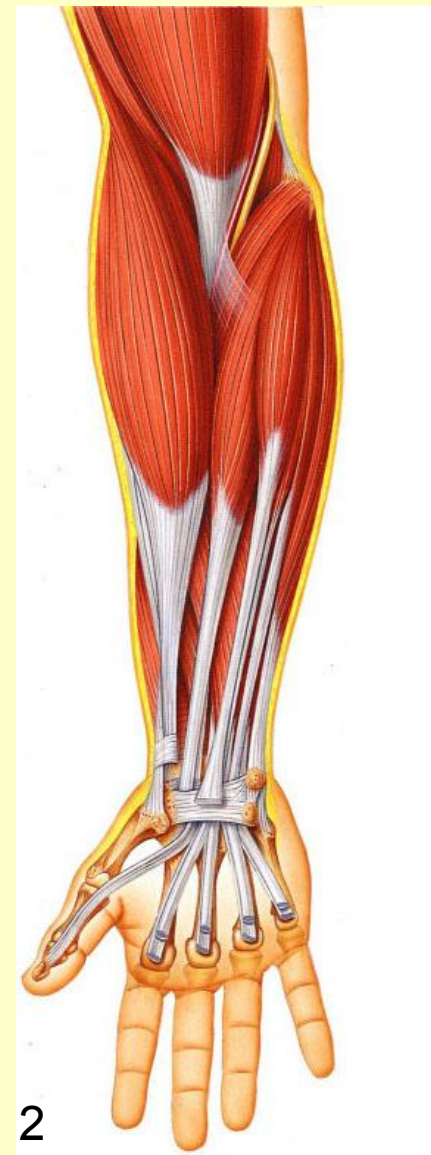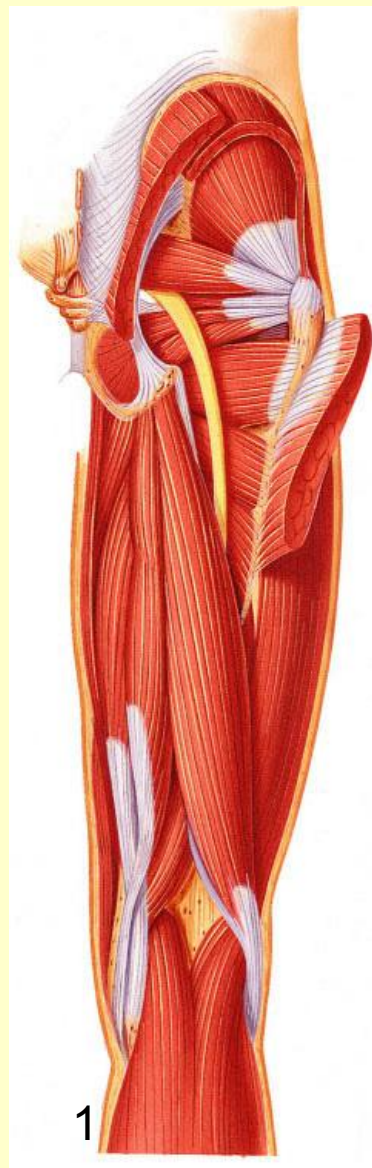**Широкие**



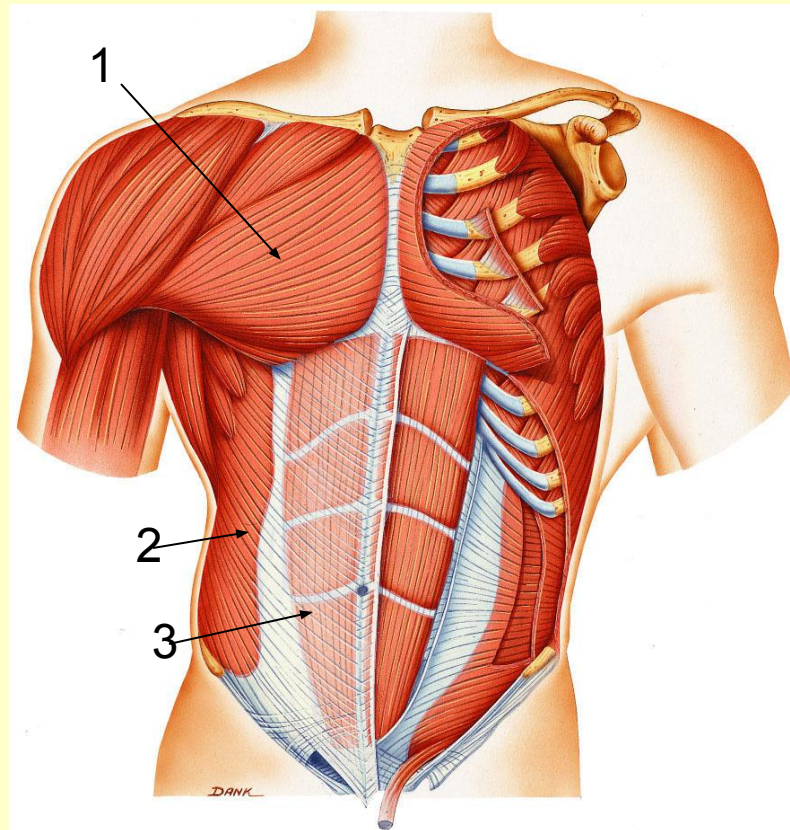
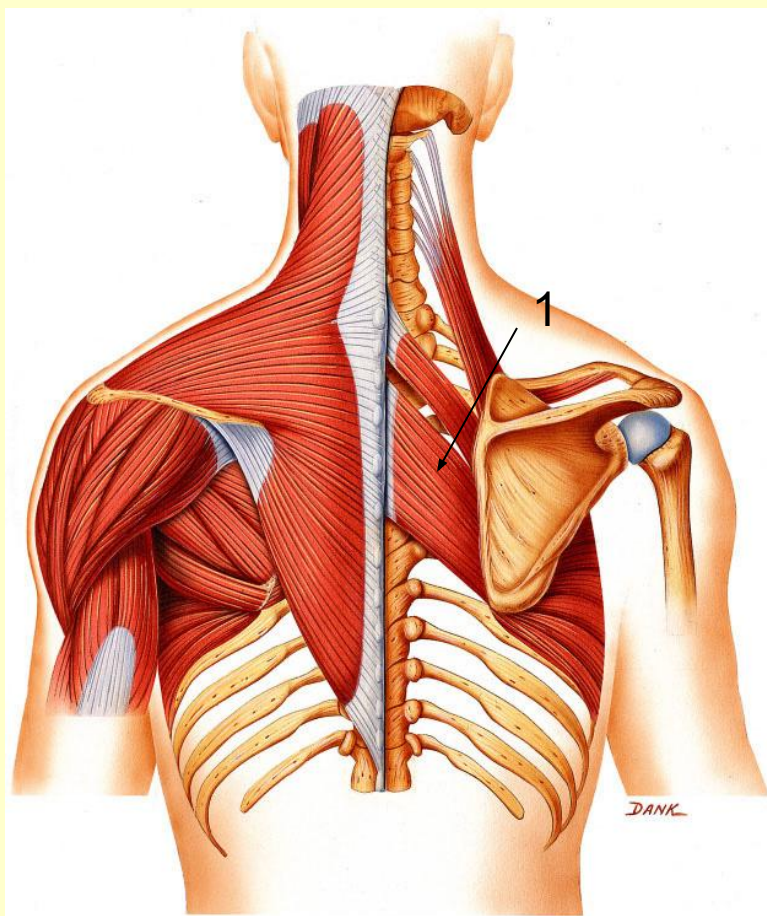
**Длинные** мышцы  
располагаются на  
конечностях;

1 – мышцы бедра

2 – мышцы предплечья



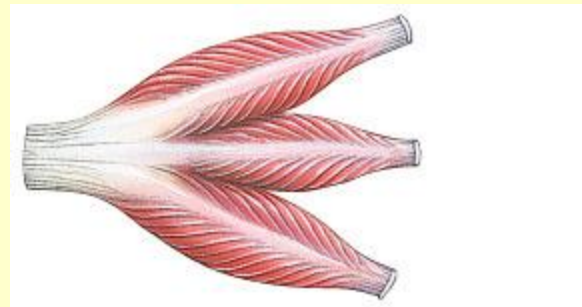
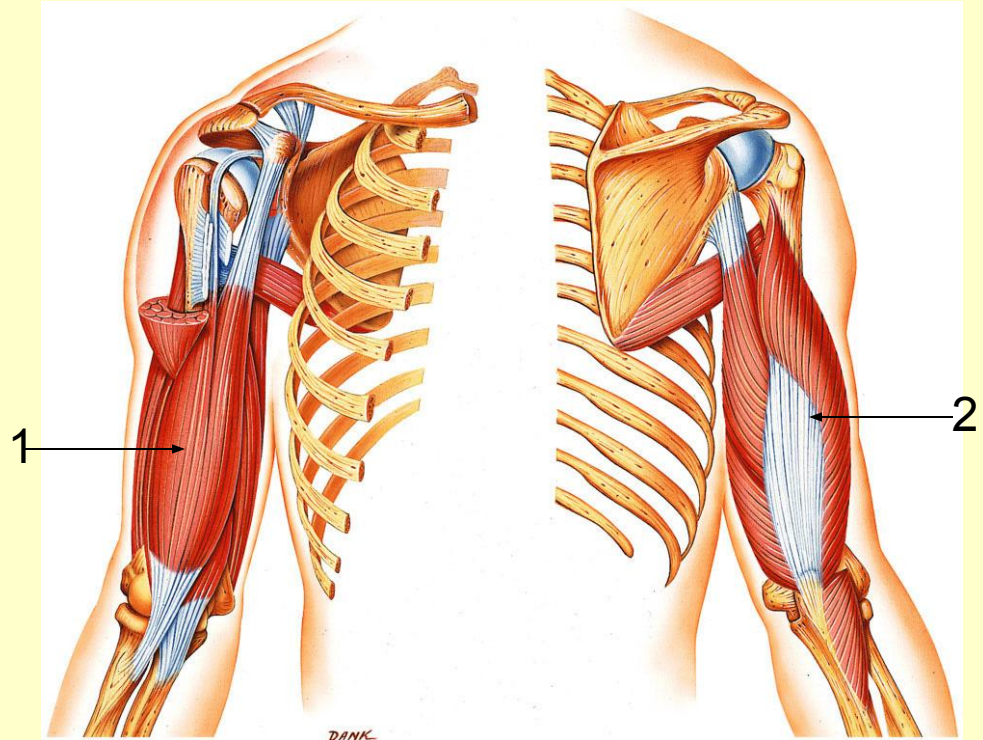
**Короткие** – это глубокие  
**МЫШЦЫ СПИНЫ**  
(ромбовидная-1);



**Широкие** располагаются  
на груди, животе,  
спине (большая грудная  
мышца-1, наружная косая  
мышца живота-2, прямая  
мышца живота-3).

## Сложные мышцы:

- Трёхглавые (трицепс плеча)
- Четырёхглавые
- Двубрюшные (бицепс плеча<sup>12</sup>)





По особенностям  
расположения  
сухожильных пучков  
мышцы могут быть

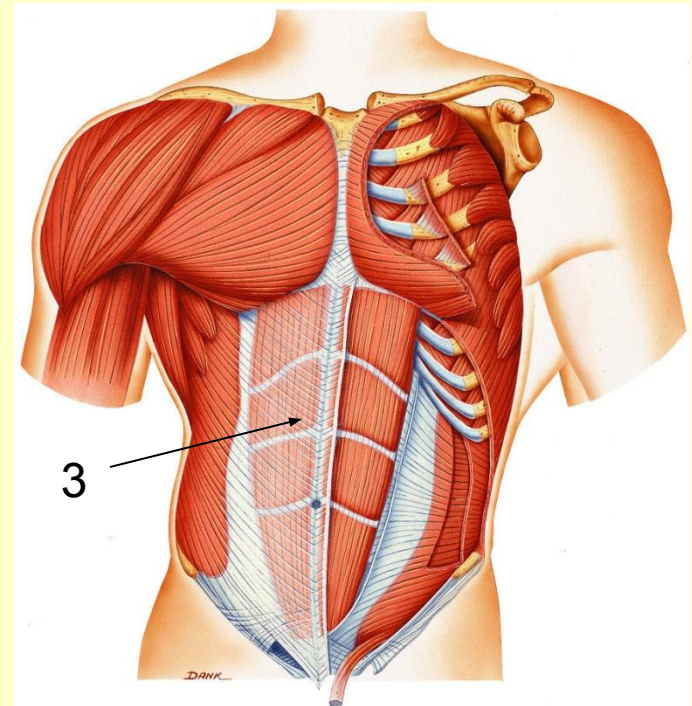
- Одноперистыми(1),
- Двуперистыми(2),
- Ременными(3).



1



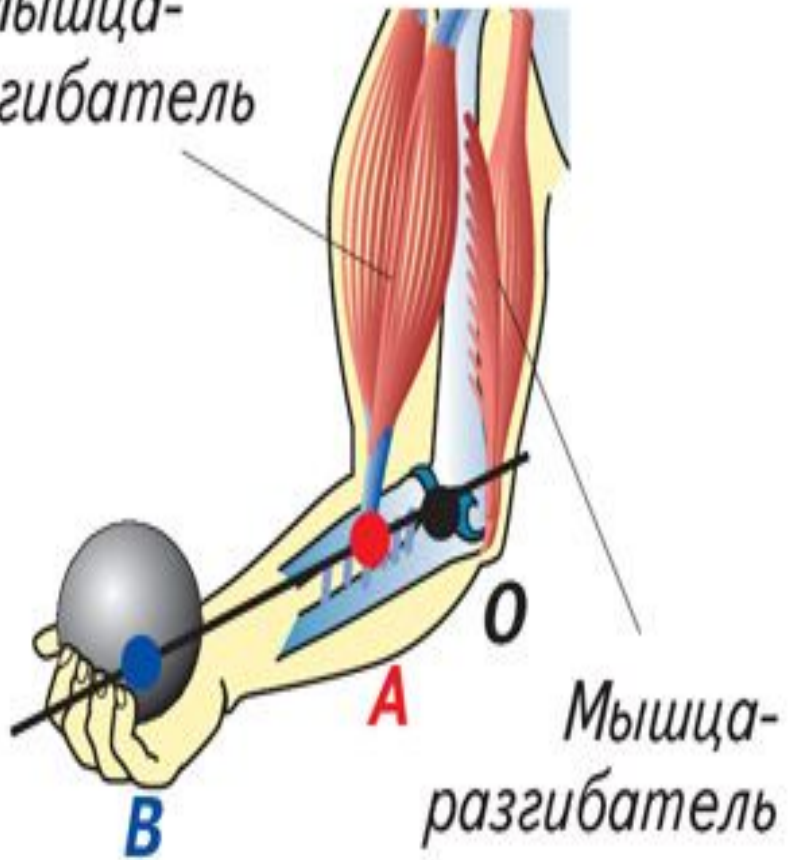
2



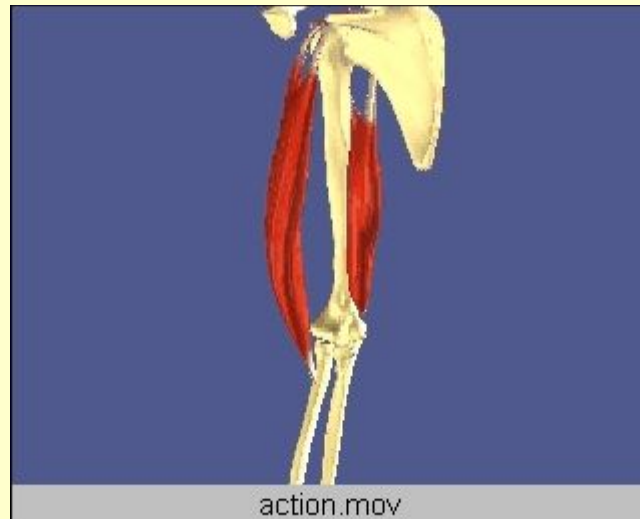3



Мышца-сгибатель



- По выполняемому движению:
  - синергисты,
  - антагонисты,
  - сгибатели,
  - разгибатели.



По глубине  
расположения:

- **Глубокие**  
(межрёберные 1),
- **Поверхностные**  
(большая грудная 2)

