


Защитно- приспособительные и компенсаторные реакции организма



Основные понятия



Компенсаторно-приспособительные процессы представляют собой важный тип реакций организма на повреждение, направленных на ликвидацию в той или иной мере функционального дефекта.

Приспособление и компенсация тесно переплетаются между собой. Границы между ними не всегда можно четко провести, однако

Основные понятия



Приспособление – широкое биологическое понятие, объединяющее все процессы жизнедеятельности, которые осуществляют взаимоотношения организма с внешней средой и направлены на сохранение вида.

■ *Компенсация* – частное проявление



приспособления, направляемое на коррекцию структуры и функции данного организма при болезни.



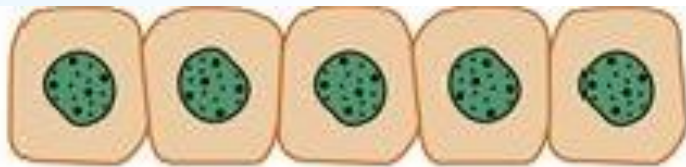
Снижение функций приспособительных реакций




Атрофия

(от греч. А –отрицание, trophos - питание)

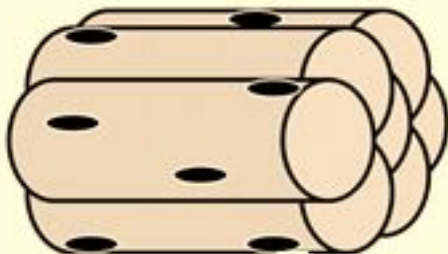
Атрофия – прижизненное уменьшение объема клеток, тканей, органов, сопровождающееся снижением или прекращением их функции.
В большинстве случаев процесс обратим.



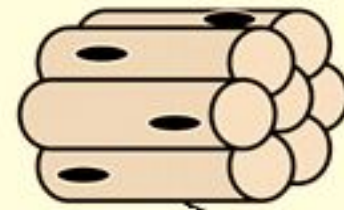
клетки в норме



атрофия



ткани в норме



атрофия



Атрофия

(от греч. А –отрицание, trophos - питание)

Р а з л и ч а ю т:

Физиологическую атрофию

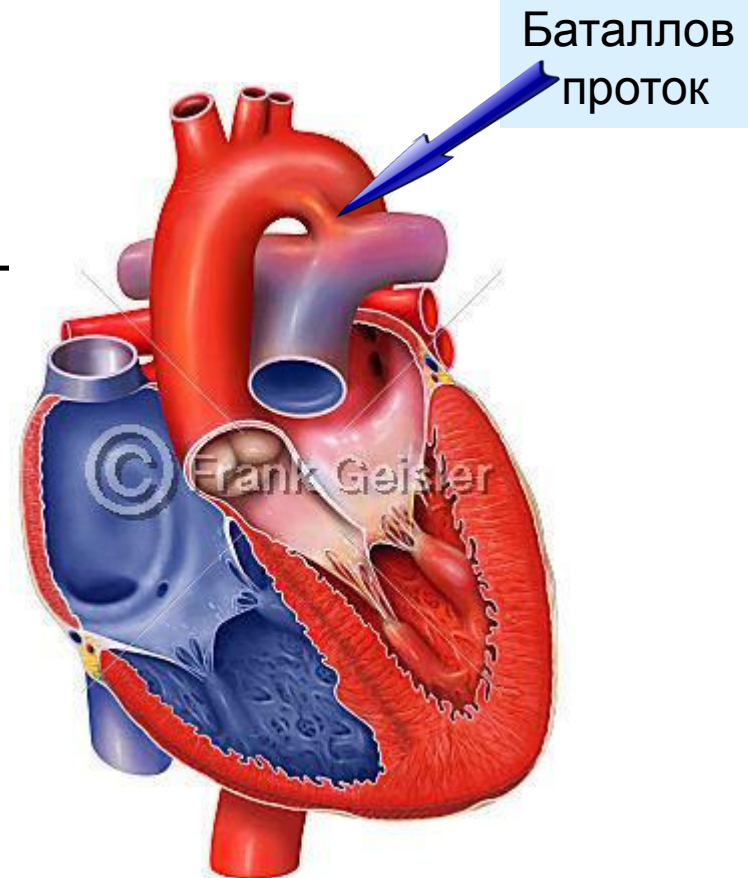
Патологическую атрофию

I. физиологическая атрофия

Физиологическая атрофия наблюдается на протяжении всей жизни человека.

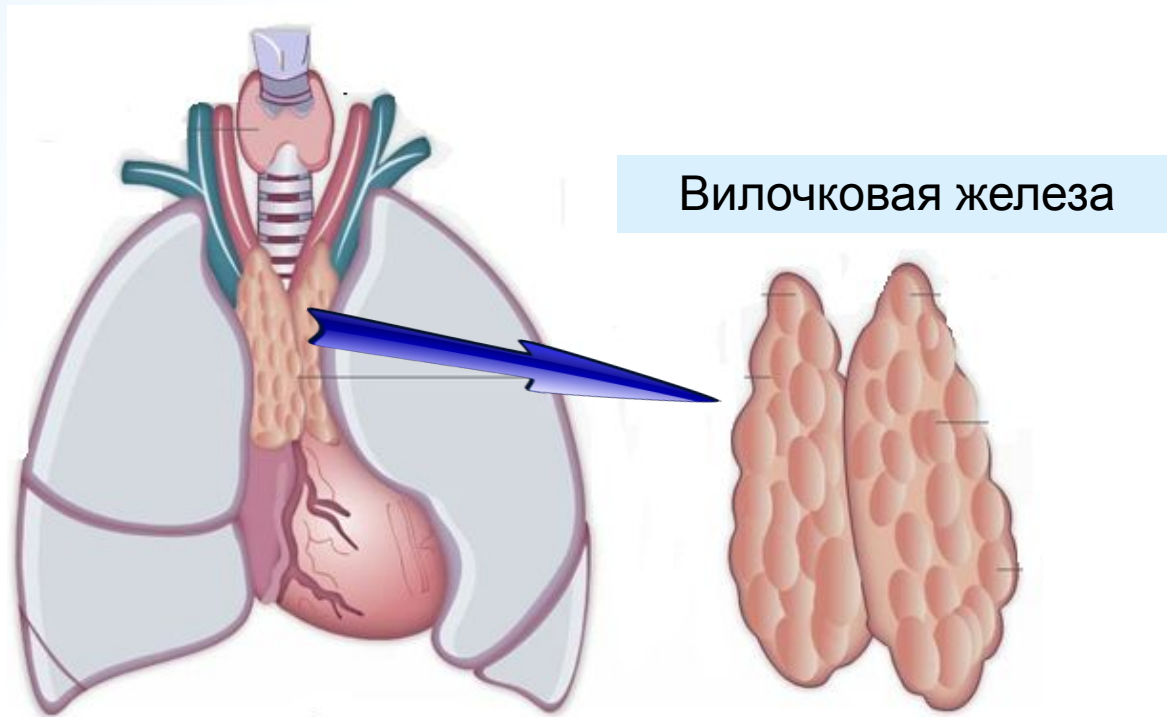
Примеры:

1. После рождения атрофируется пупочная артерия, Баталлов проток



физиологическая атрофия

2. У пожилых людей атрофируется вилочковая железа, половые железы



II.патологическая атрофия

Патологическая атрофия может быть общей (истощение) и местной

Общая	Местная
алиментарное истощение	дисфункциональная – атрофия от бездействия.
онкологическая кахексии.	ишемическая –
гипоталамо - гипофизарная кахексия	от давления
	нейротическая
истощение при хронических заболеваниях	от воздействия химических и физических факторов.

Общая патологическая атрофия



Внешний вид при истощении :

выраженная потеря массы тела, отсутствие п/ж клетчатки, мышцы атрофичны, кожа сухая.

Внутренние органы уменьшены, в клетках накапливаются гранулы золотисто-коричневого цвета - пигмент липофусцин, известный также как пигмент старения и изнашивания - явление «бурой атрофии»

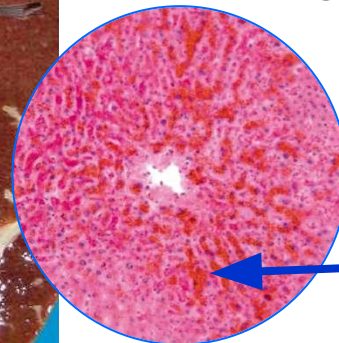
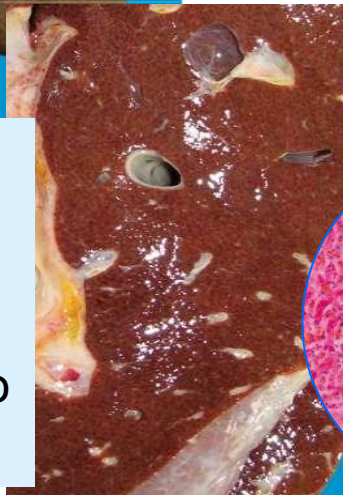[Патологическая анатомия/
А.И. Струков, 2015]

липофусцин

Макропрепарат.

Бурая атрофия печени.

Размеры уменьшены, передний край заострен, на разрезе печень бурого цвета



Общая патологическая атрофия

Алиментарное истощение

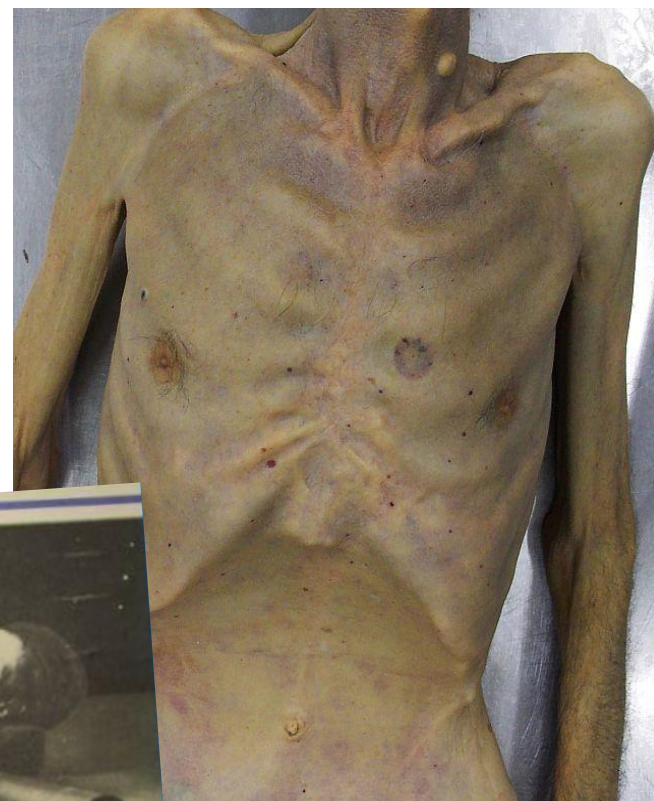
- при голодании или нарушении усвоения пищи



Общая патологическая атрофия

Онкологическая кахексия
(от др.-греч. *kakos* плохой,
hexis - состояние);

- так называемая
раковая кахексия



РАКОВАЯ КАХЕКСИЯ

Общая патологическая атрофия

Гипоталамо-гипофизарная

- при поражении гипоталамус
гипофиза

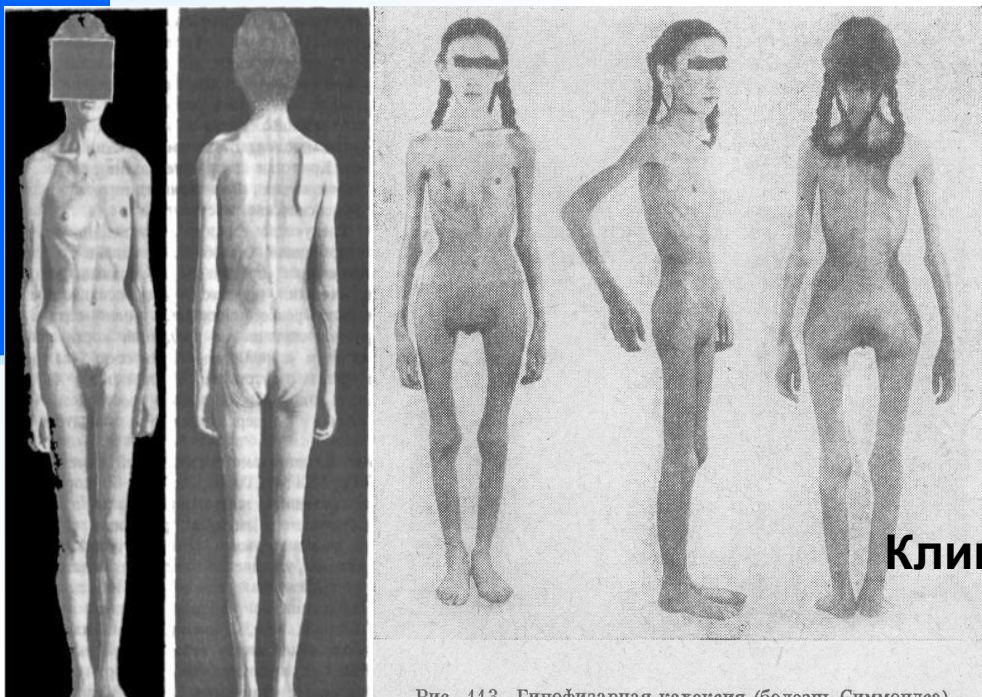
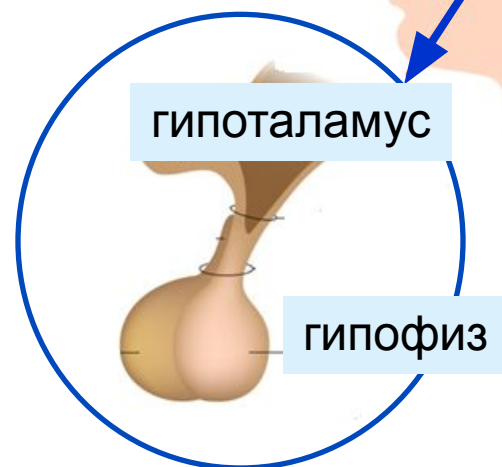
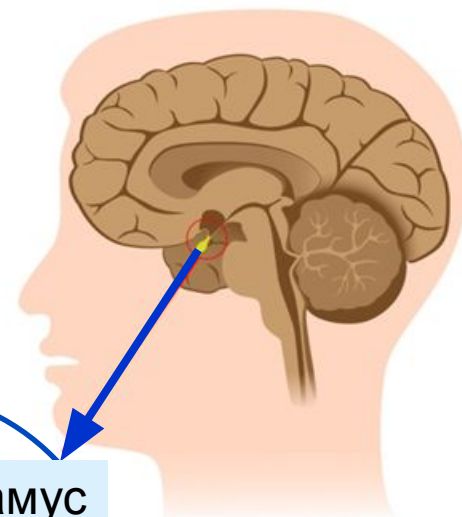


Рис. 113. Гипофизарная кахексия (болезнь Симмондса)

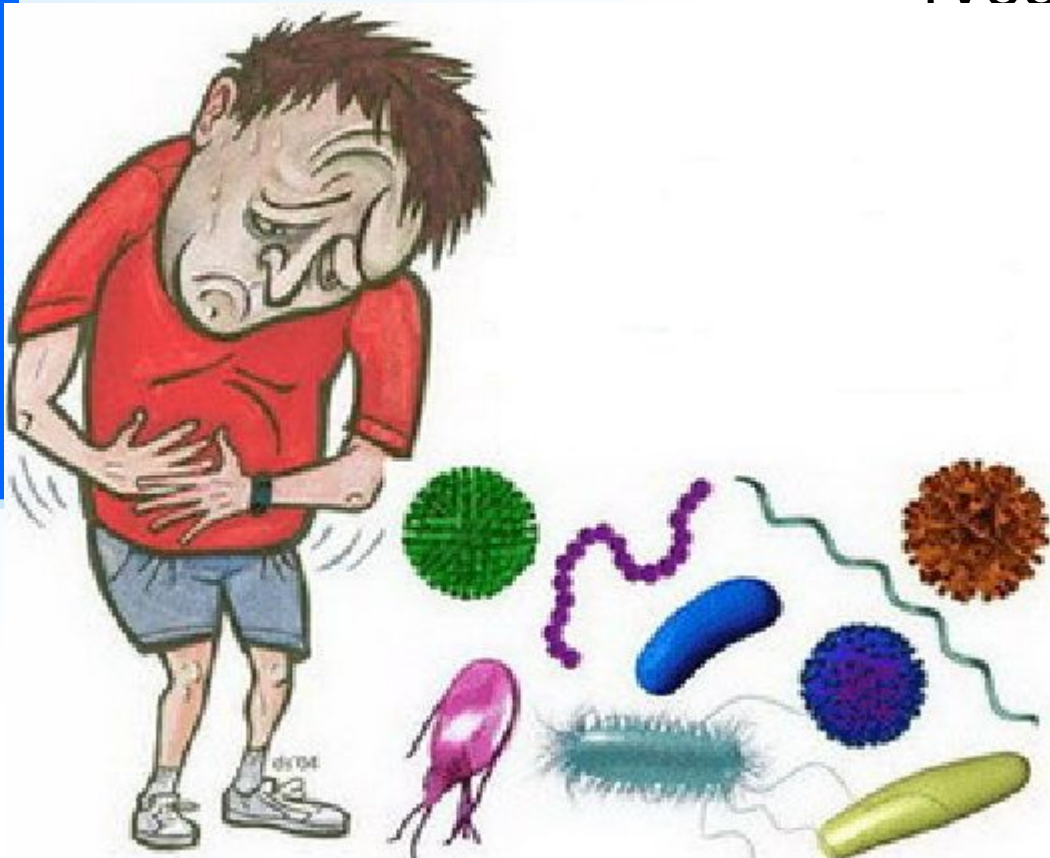Клиника: атрофия скелетной мускулатуры, признаки остеопороза, преждевременное старение, выпадение волос....

Гипопитуитаризм (синдромом Симмондса - Шиена)

Общая патологическая атрофия

При хронических заболеваниях

- туберкулезе,
ишейческой дизентерии



Местная патологическая атрофия

Дисфункциональная атрофия или атрофия от бездействия

- развивается в результате снижения функции органа.

Примеры:

1. иммобилизированные скелетные мь при лечении переломов;
2. при длительном лежачем режиме



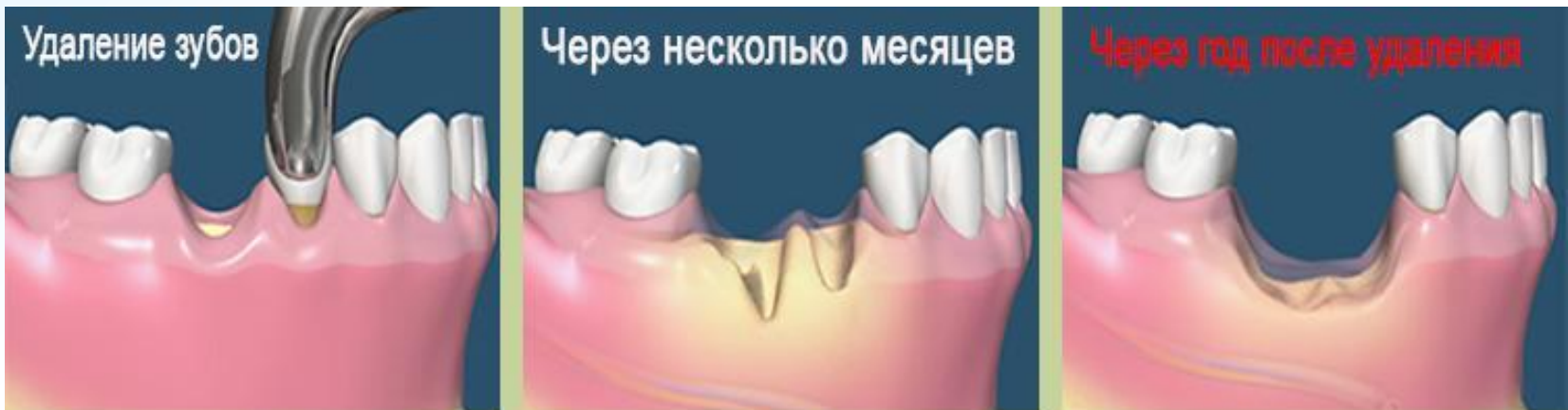Местная патологическая атрофия

Дисфункциональная атрофия или атрофия от бездействия

- развивается в результате снижения функции органа.

Примеры:

3. при удалении зуба атрофируются края зубной ячейки



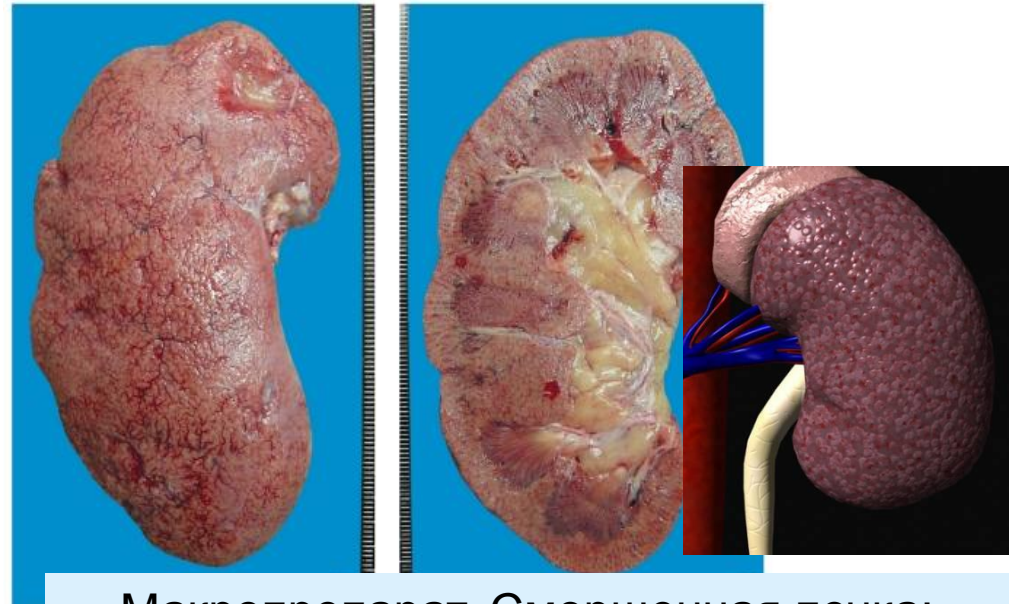
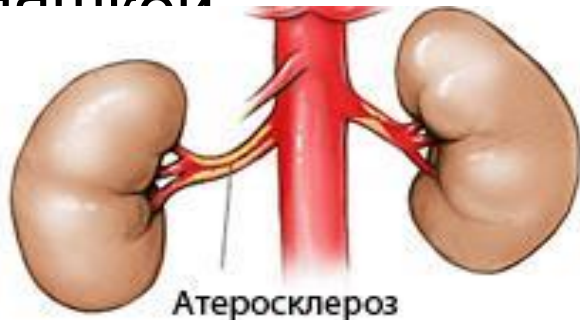Причина атрофии костной ткани - нарушение обмена веществ в твердых тканях челюстей. Деструктивные изменения начинаются, как только на челюсть перестают действовать силы жевания.

Местная патологическая атрофия

Ишемическая - вызванная недостаточностью кровоснабжения, развивается вследствие сужения артерий, питающих орган.

Пример:

1. Атрофия почки при стенозе почечной артерии атеросклеротической бляшкой

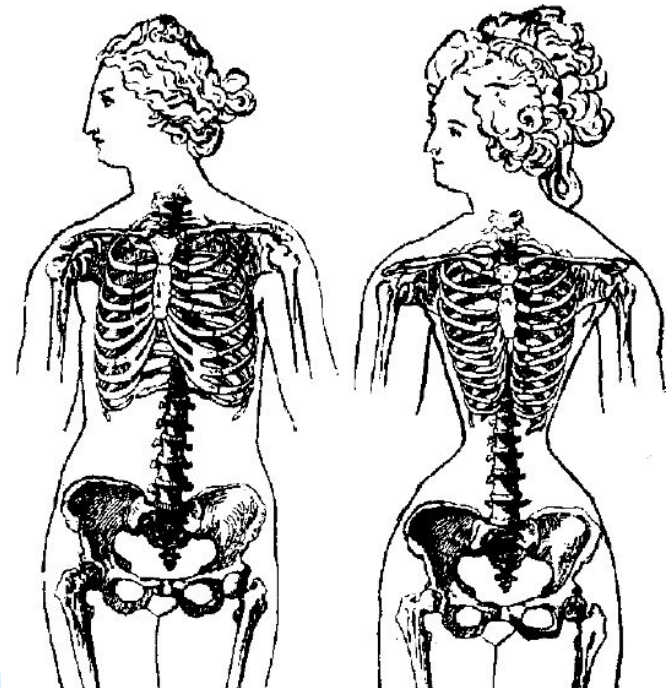
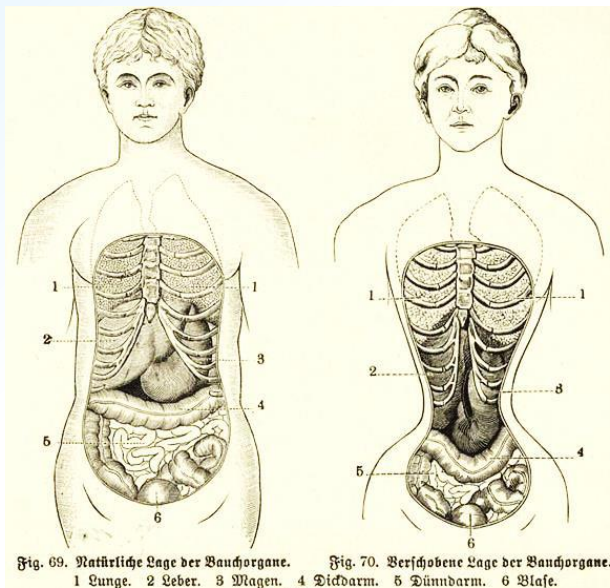


Макропрепарат. Сморщенная почка: мелкозернистая поверхность; чередование участков атрофии, склероза и гипертрофии; на разрезе корковый слой истончен

Местная патологическая атрофия

От давления - атрофия вследствие длительного сдавления органа или ткани, которое нарушает их нормальное питание и обмен веществ

Примеры: **1.** Ношение корсета женщинами в прошлые века



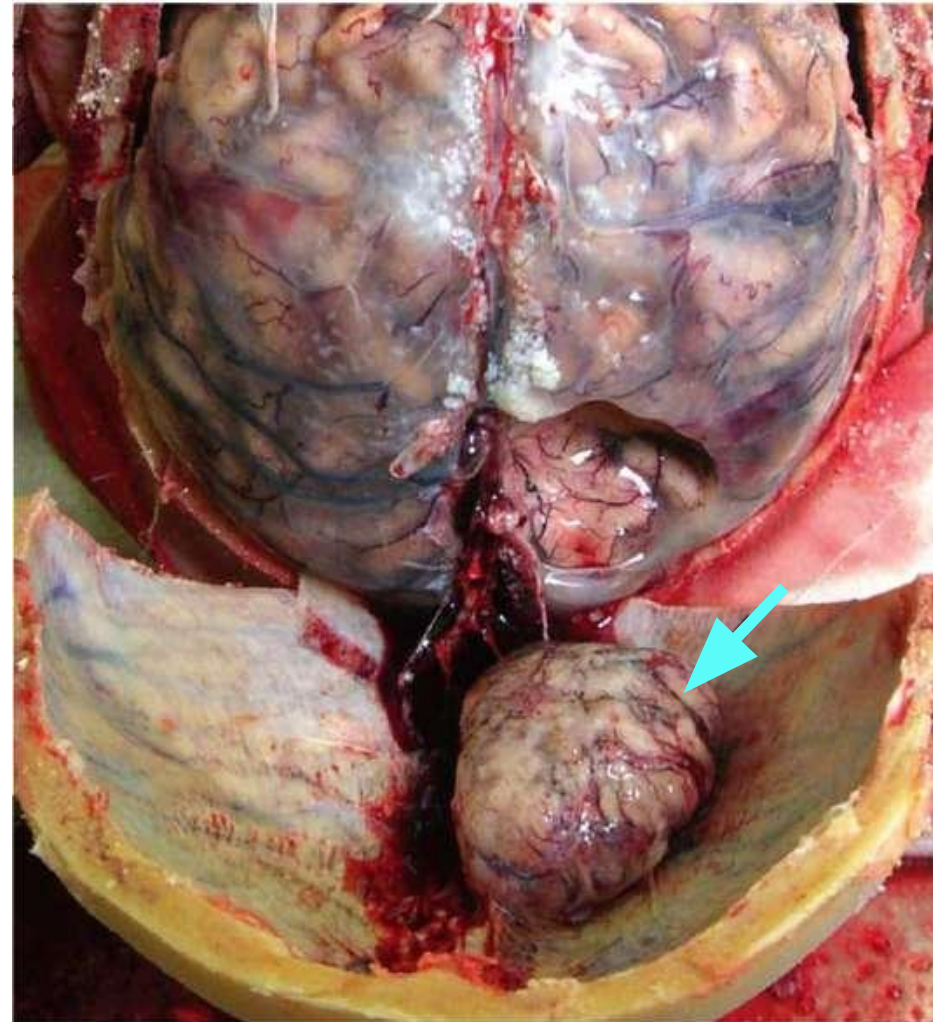
Местная патологическая атрофия

От давления

Примеры:

2. Очаговая атрофия большого полушария головного мозга при менингиоме

Менгиома (*стрелка*) стала причиной образования глубокого вдавления с очаговой атрофией ткани большого полушария головного мозга.



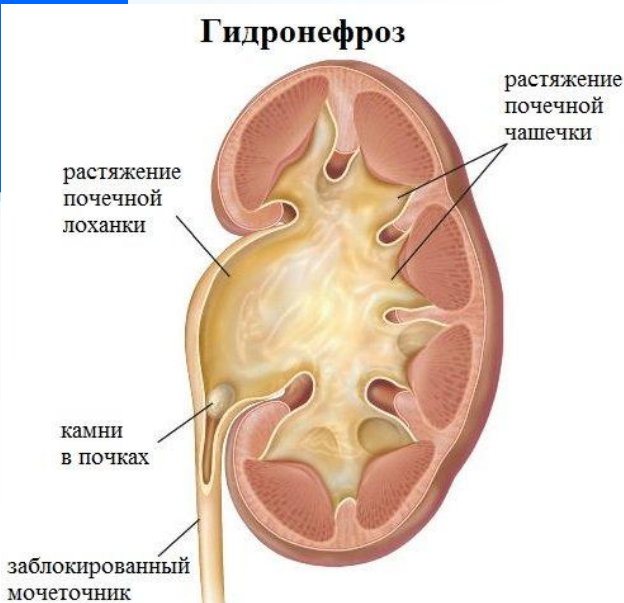Макропрепарат.

Местная патологическая атрофия

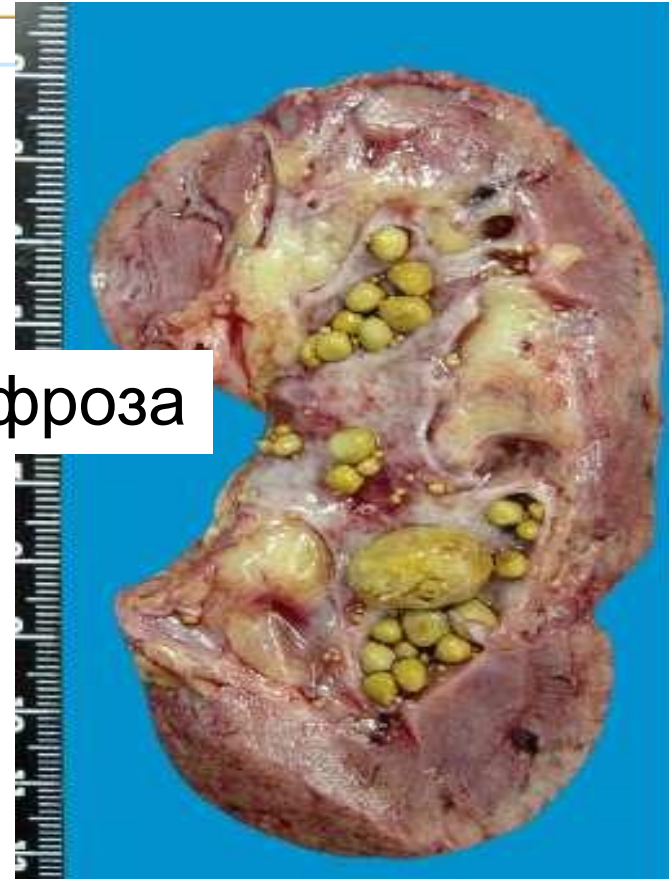От давления

Примеры:

3. Атрофия паренхимы почки при гидронефрозе. Причина гидронефроза затруднение оттока мочи.



Моча растягивает просвет лоханки, сдавливает ткань почки, которая превращается в мешок с тонкими стенками.



Макропрепарат.
Чашки и лоханки расширены, заполнены мочой и разными видами камней

Местная патологическая атрофия

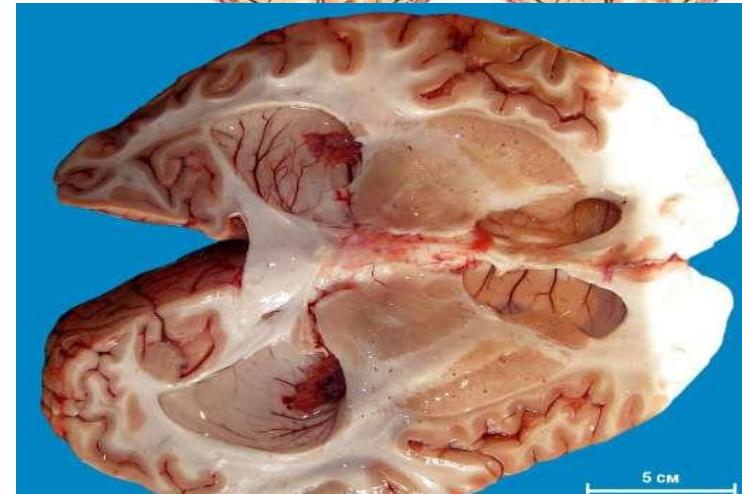
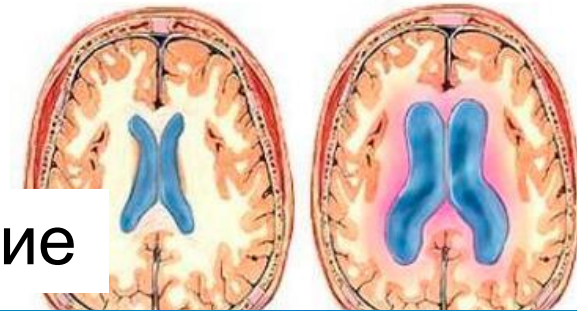
От давления

Примеры:

4. Атрофия головного мозга при гидроцефалии. Причина - затруднение оттока ликвора, что приводит к расширению желудочков мозга и атрофии ткани мозга

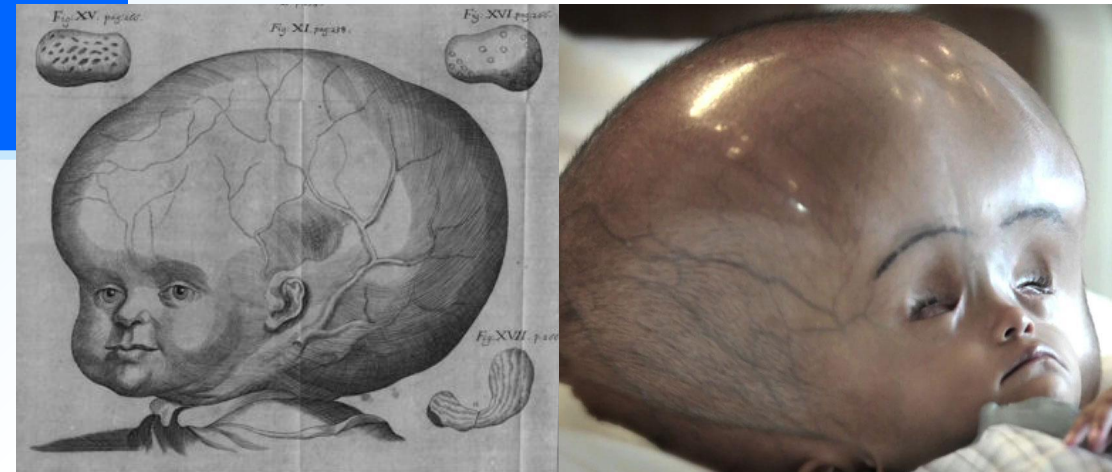
Здоровый мозг

Гидроцефалия



Макропрепарат Крюкова Н.О. Расширение боковых желудочков, ткань больших полушарий уменьшена в объеме, извилины сглажены, борозды уплощены

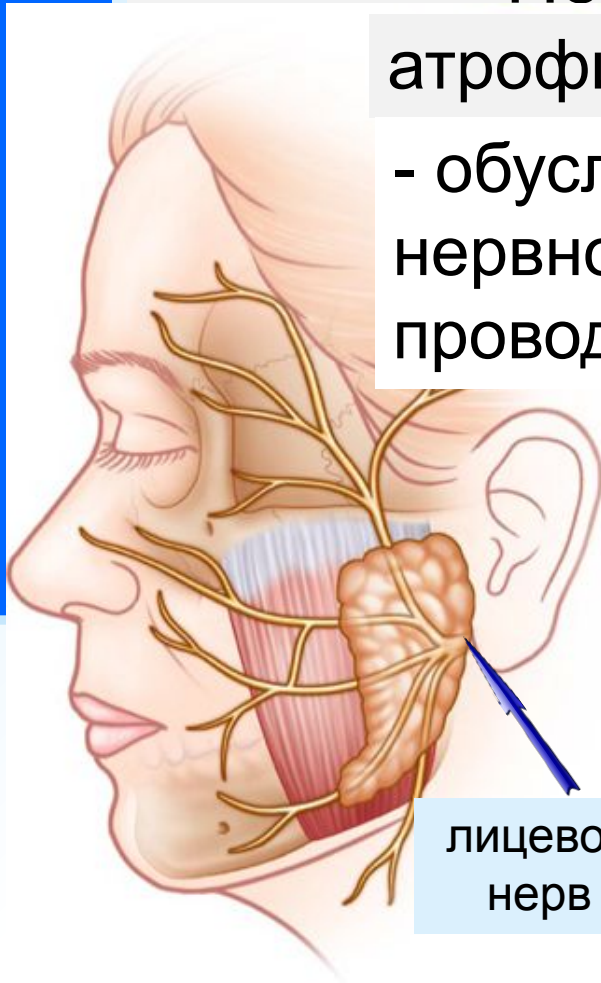
Рис. Из старых учебников



Местная патологическая атрофия

Нейротическая атрофия или атрофия от денервации органа

- обусловлена нарушениями связи органа с нервной системой при разрушении нервных проводников

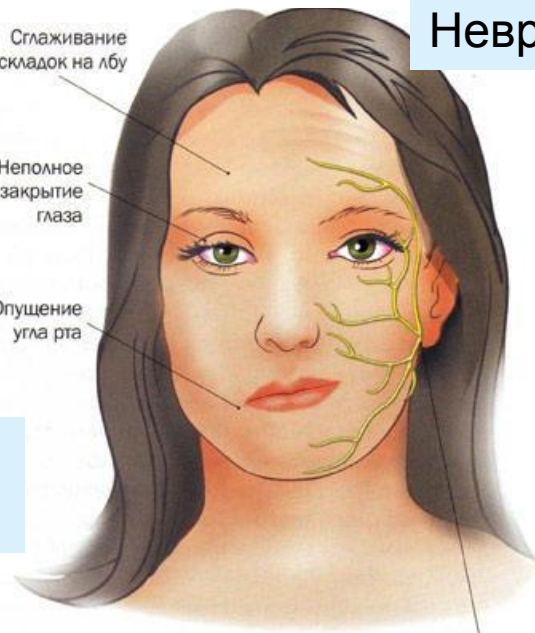


лицевой нерв

Сглаживание складок на лбу

Неполное закрытие глаза

Опушение угла рта



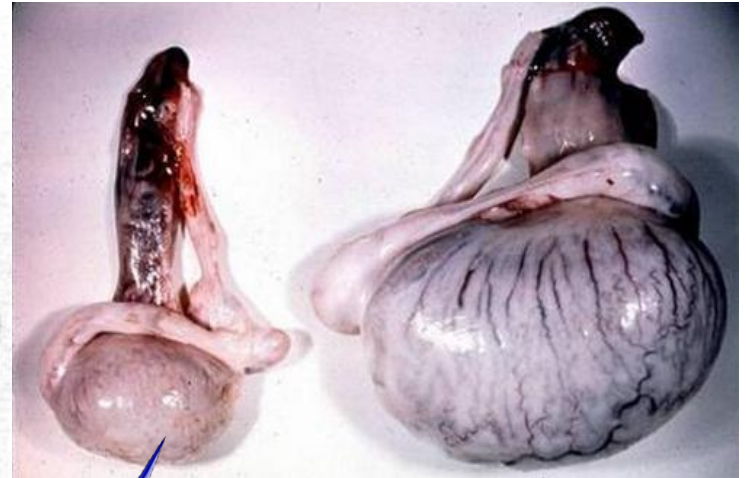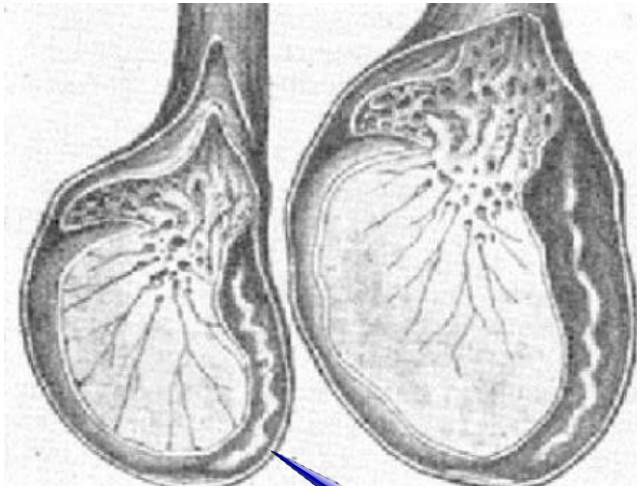

Неврит

Пример: атрофия мышц при воспалении лицевого нерва

Местная патологическая атрофия

Атрофия от действия физических и химических факторов

Пример: под действием лучевой энергии атрофия особенно выражена в костном мозге и половых органах

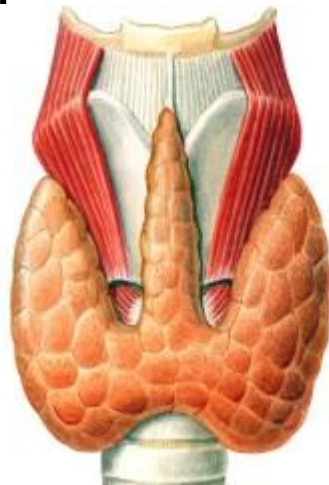


атрофия яичка

Местная патологическая атрофия


Атрофия от действия физических и химических факторов

Пример: при длительном применении тиреостатических препаратов (тиоурацил) подавляется функция щитовидной железы, приводя к ее атрофии



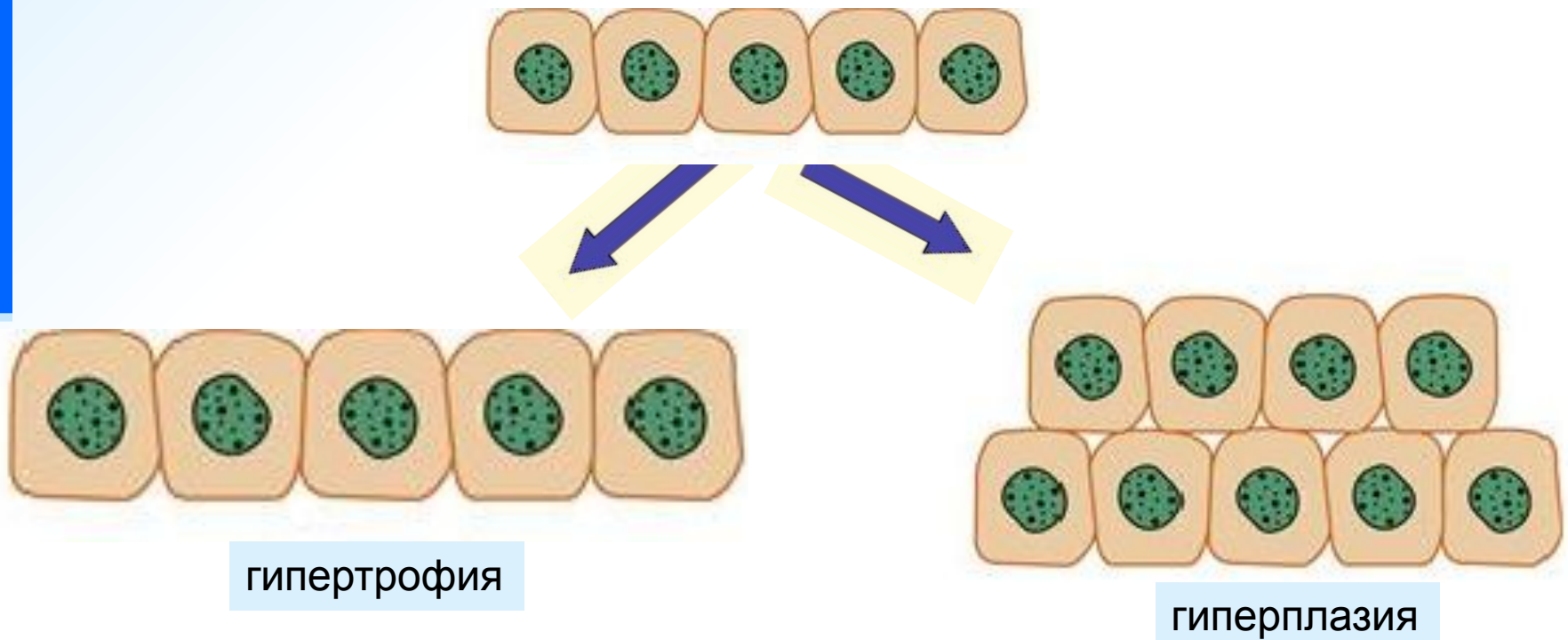
Щитовидная железа





Напряжение функций приспособительных реакций

Процессы **гипертрофия** и **гиперплазия** часто встречаются вместе и могут быть связаны одним механизмом, несмотря на то, что это разные процессы.

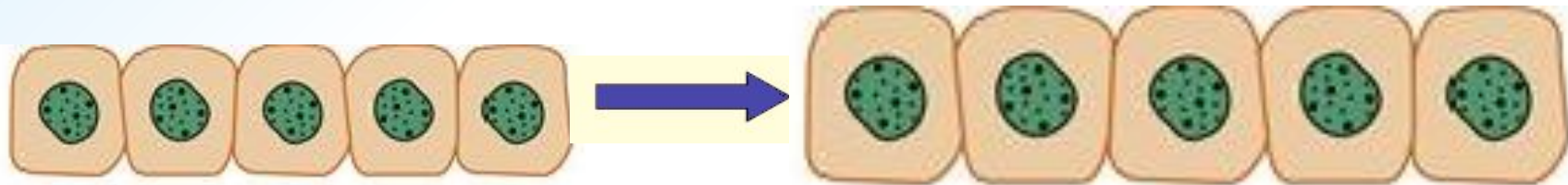




Гипертрофия

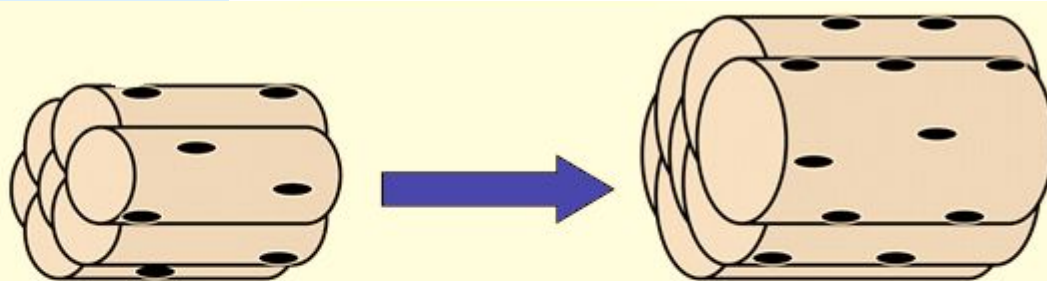
(от греч. *hyper* - чрезмерно, *trophe* - питание)

Гипертрофия - увеличение объема клеток, приводящее к возрастанию объема ткани и органа. В таком органе нет увеличения количества клеток, а имеются только более крупные прежние клетки



клетки в норме

гипертрофия



ткани в норме

гипертрофия

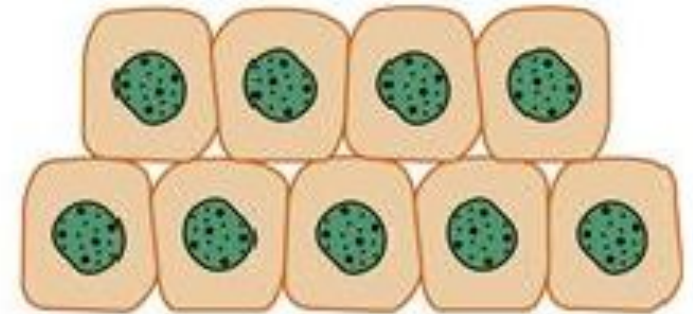
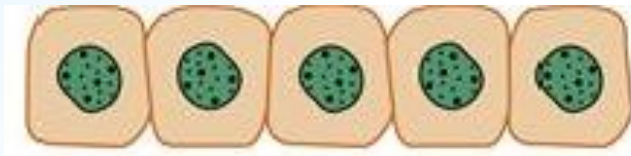


Гиперплазия

(от греч. *hyper* - чрезмерно,
plaseo - образуя)

Гиперплазия - увеличение количества клеток в органе или ткани.

Вследствие этого орган (ткань) может увеличиваться в объеме.



клетки в норме

гиперплазия



Гипертрофия



Гиперплазия

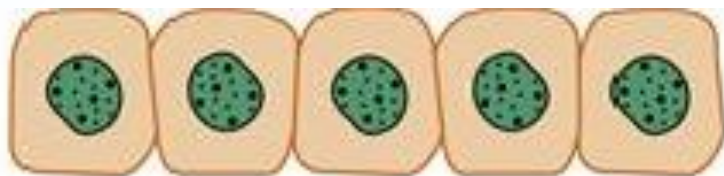
Различают:

физиологическую
гипертрофию

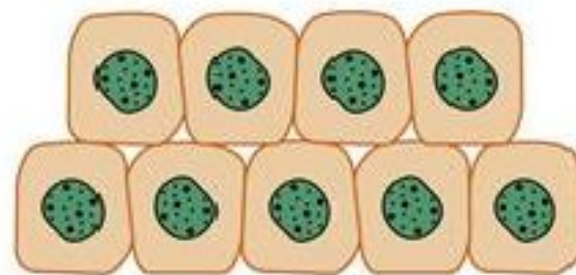
физиологическую
гиперплазию

патологическую
гипертрофию

патологическую
гиперплазию



гипертрофия

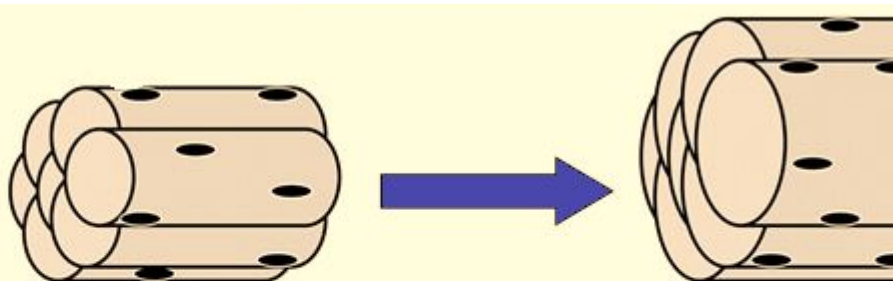


гиперплазия

физиологическая (рабочая) гипертрофия

- возникает у здоровых людей как приспособительная реакция на повышенную функцию тех или иных органов

Пример, увеличение объема групп скелетных мышц или миокарда при занятии спортом или физическим трудом.



физиологическая гиперплазия

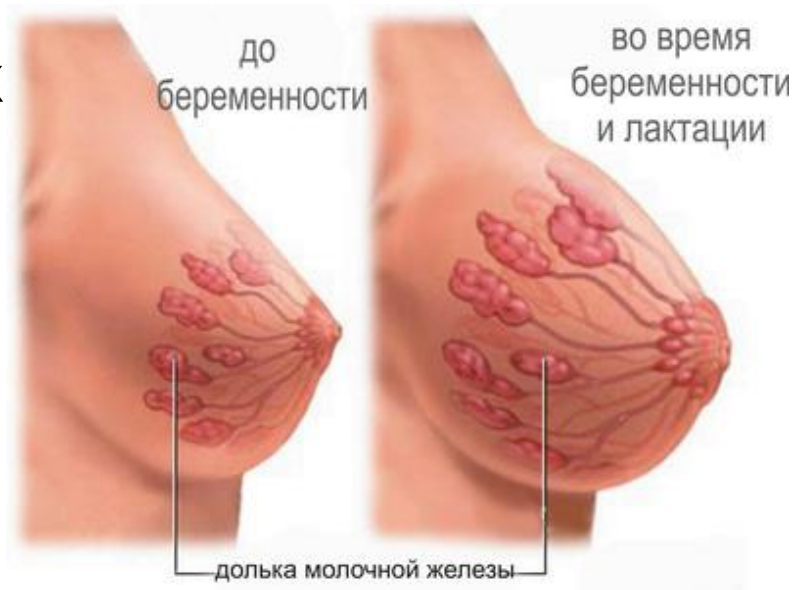Виды

гормональная

компенсаторная

Гормональная гиперплазия возникает в органах-мишенях под действием гормонов.

Пример: гиперплазия молочной железы при беременности и лактации.



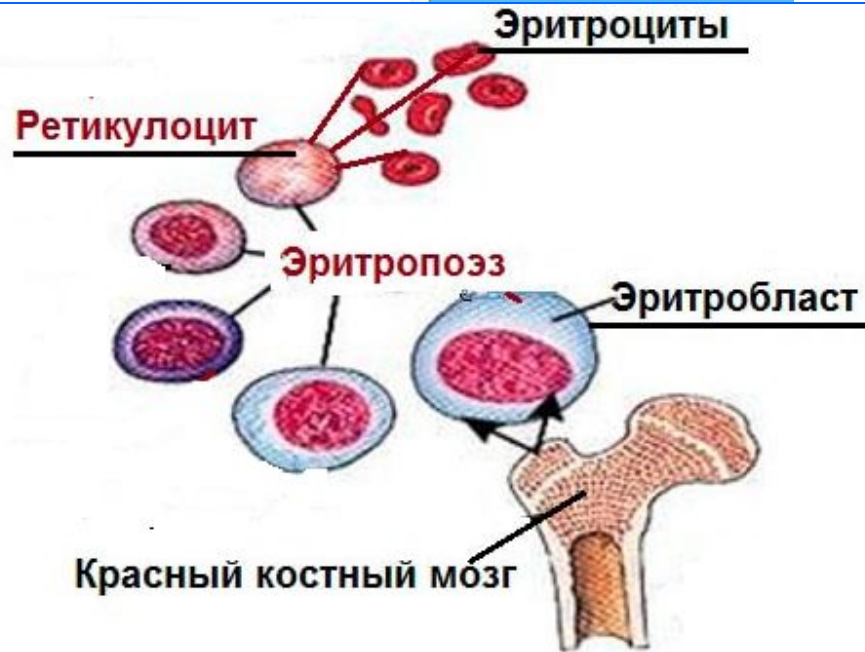физиологическая гиперплазия

Виды

гормональная

компенсаторная

Компенсаторная (заместительная) гиперплазия возникает при потере крови.



Пример: При быстрой кровопотери развивается острая постгеморагическая анемия. Объем крови восстанавливается через 3-5 дней в результате компенсаторной гиперплазии эритроидного ростка костного мозга. (Анемии Руководство для врачей /Под редакцией Ю.Л. Шевченко)

патологическая гипертрофия и гиперплазия

Патологическая гипертрофия и гиперплазия возникает при болезнях как механизм компенсации функций патологически измененных органов.

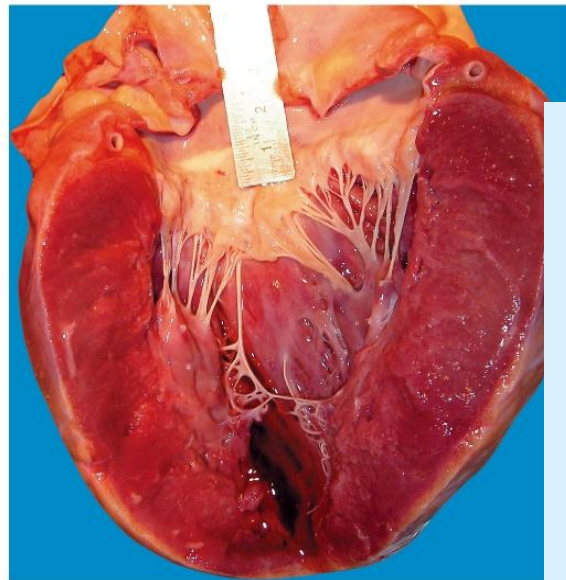
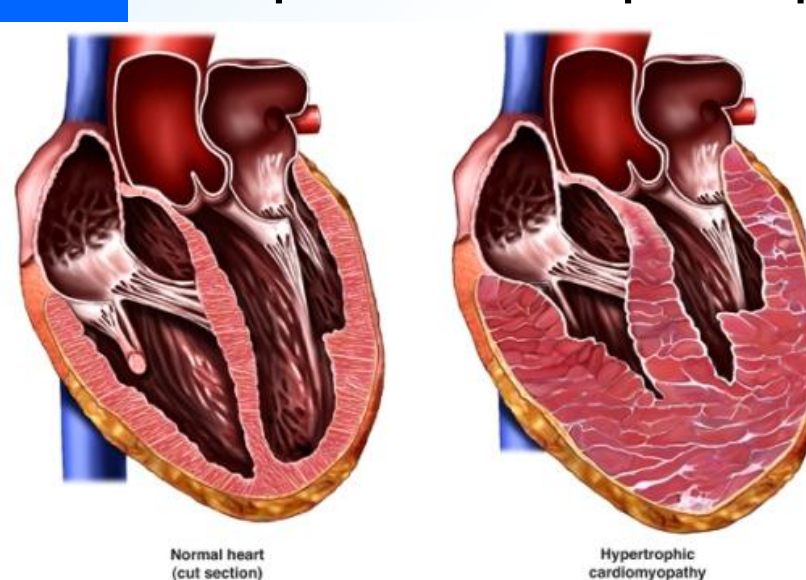
В зависимости от характера и особенностей поражения выделяют несколько форм этой компенсаторной реакции:

патологическая гипертрофия

Компенсаторная гипертрофия

Развивается при длительной гиперфункции органа. При этом увеличивается масса функционирующей ткани, которая не поражена патологическим процессом

Пример: гипертрофия миокарда при артериальной гипертензии, при пороках сердца.



Макропрепарат.
Гипертрофия сердца:
толщина стенки левого
желудочка превышает
1,2-1,3 см, увеличены
размеры сосочковые
мышцы левого
желудочка.

гипертрофия миокарда

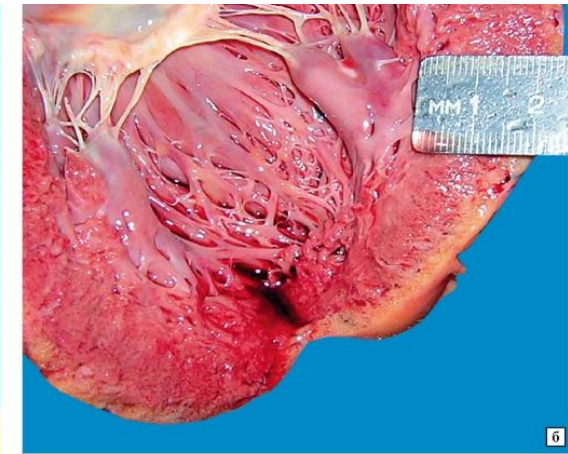
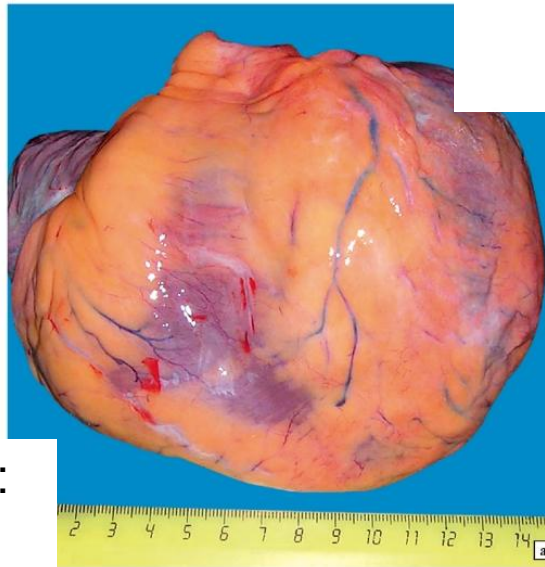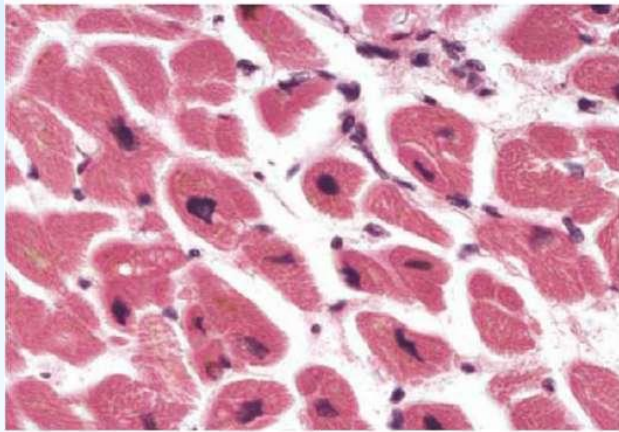
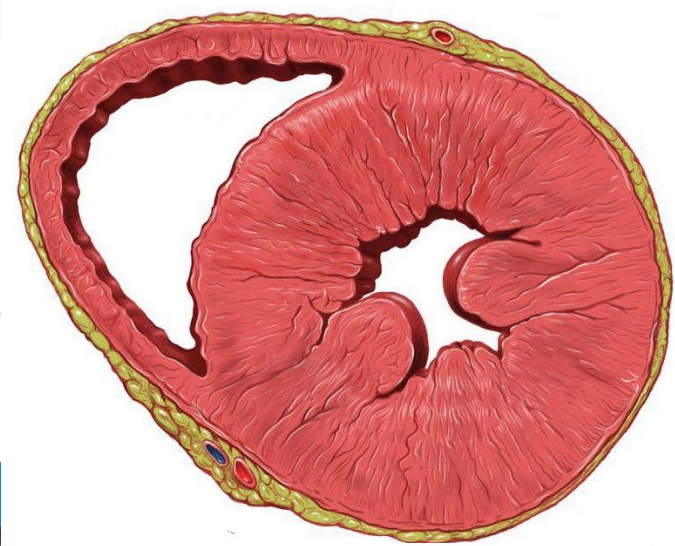


Рис. 6.4. Гипертрофия миокарда:
б - поперечный срез
Видны гиперхромные,
увеличенные в размерах ядра,
увеличенный объем миофибрилл,
увеличенная масса стромы
органа. Окраска гематоксилином
и эозином

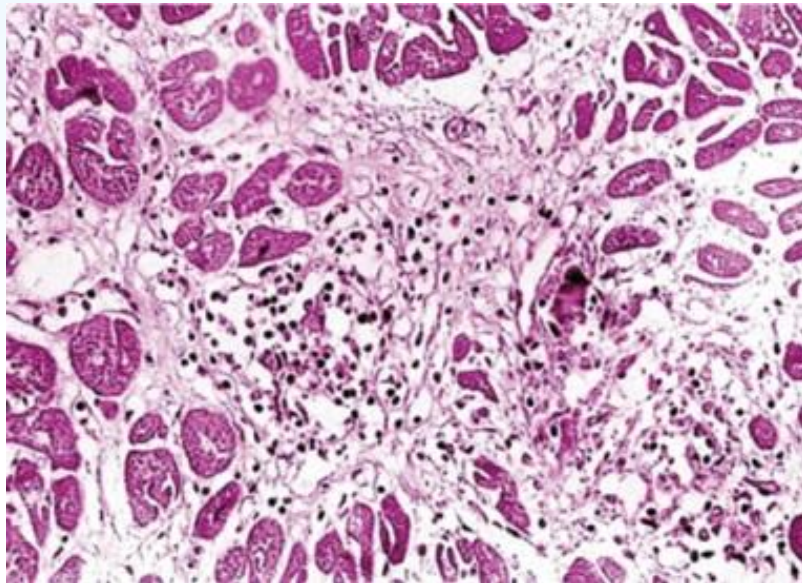
Рис. 14-5. Макропрепараты Гипертрофия сердца: сердце увеличено в размерах и по массе (а - масса сердца 900 г), толщина стенки левого желудочка превышает 1,2-1,3 см, увеличены размеры сосочковых и трабекулярных мышц левого желудочка.

патологическая гипертрофия

Регенерационная гипертрофия

возникает в сохранившихся тканях поврежденного органа и компенсирует утрату его части.

Пример: возникает в сохранившейся мышечной ткани сердца при инфаркте миокарда

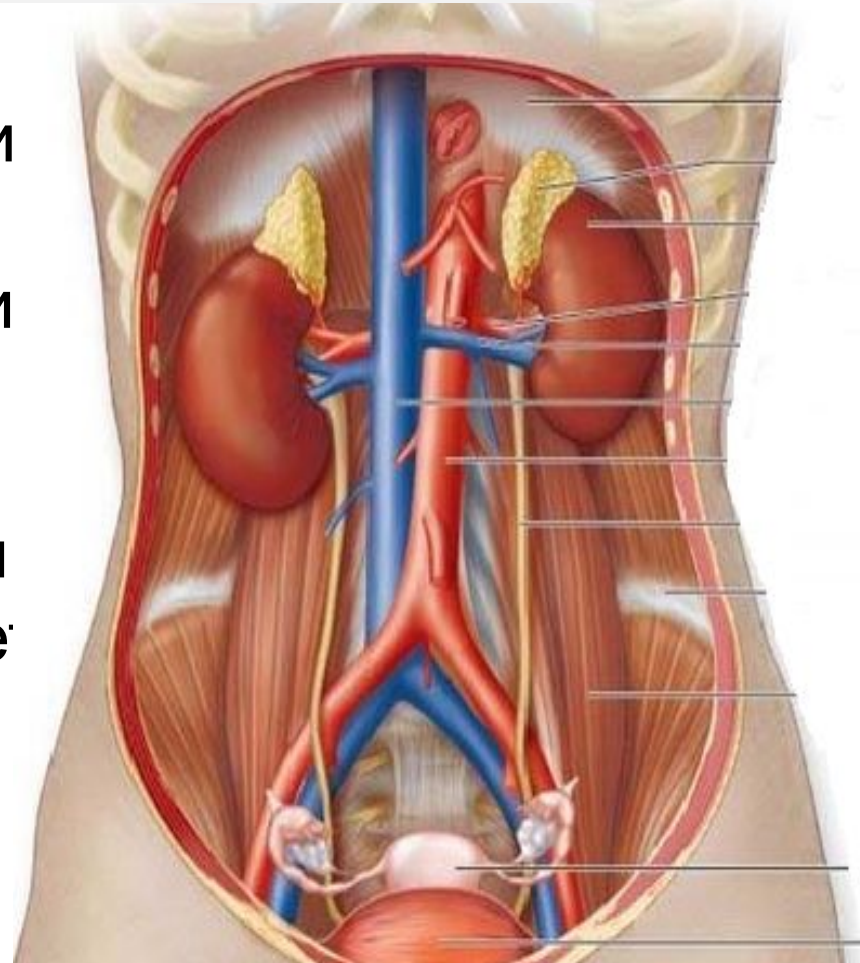


Микропрепарат.
Регенерационная
гипертрофия миокарда.
По периферии рубца
расположены
гипертрофированные
мышечные волокна

патологическая гипертрофия

Викарная (заместительная) гипертрофия

развивается в одном из парных органов при гибели или удалении части или всего другого органа (легкие, почки, надпочечники, семенники...); при викарной гипертрофии сохранившийся орган берет на себя функцию утраченного органа.



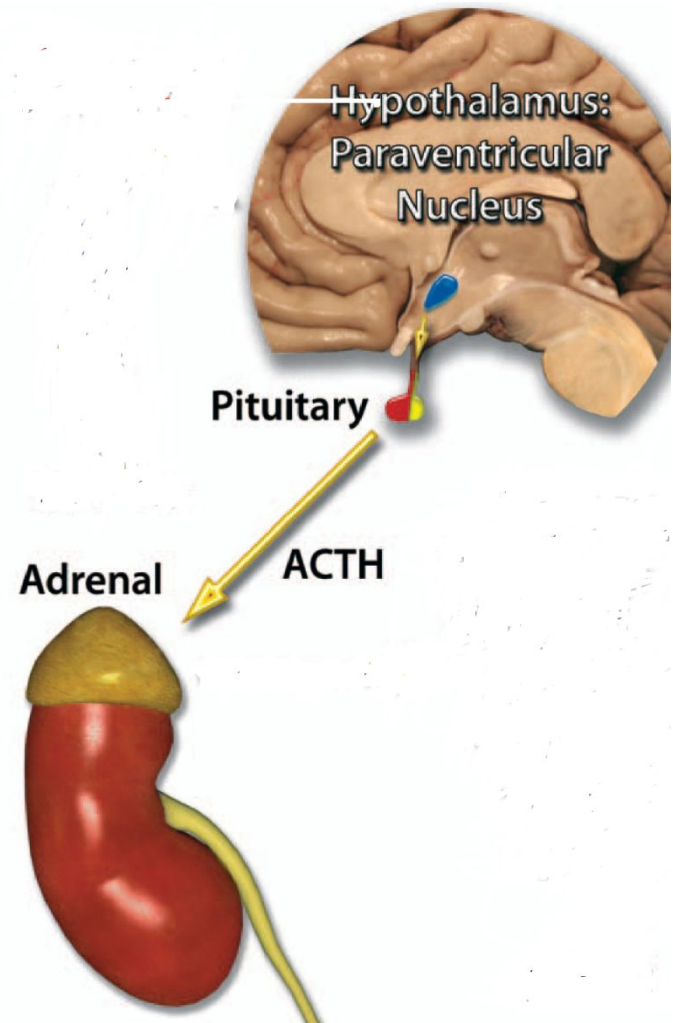
патологическая гипертрофия

Корреляционная гипертрофия

(от лат. correlatio «соотношение, взаимосвязь»)

- возникает в одном из органов, входящих в единую физиологическую систему

Пример: гипертрофия гипофиза - при удалении надпочечника;
гипертрофия молочной железы - при удалении яичника или семенника,



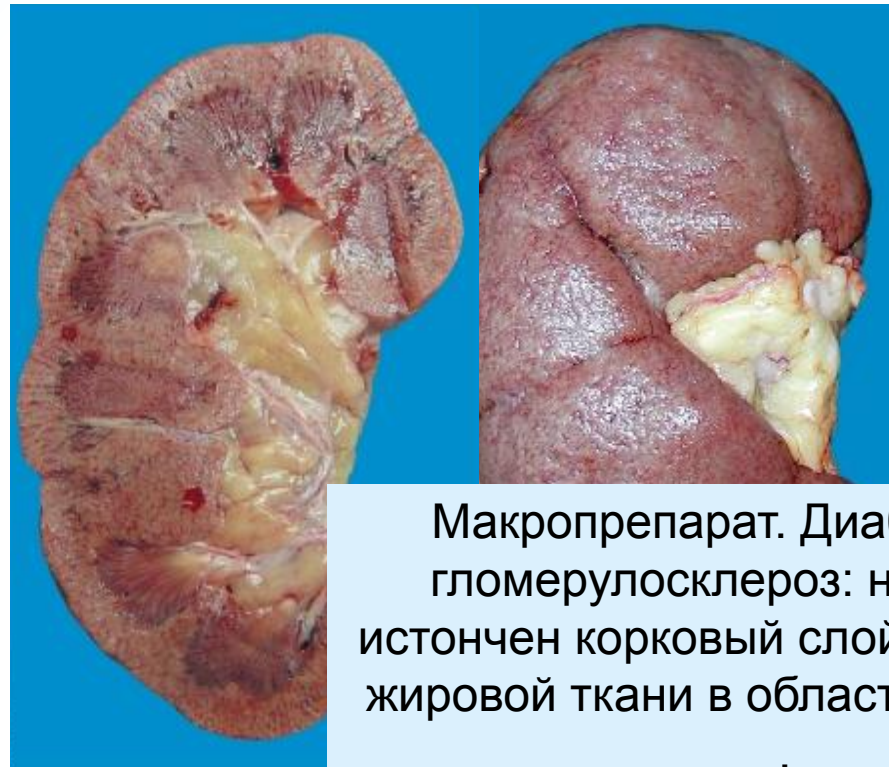патологическая гипертрофия

Ложная гипертрофия

- разрастание жировой клетчатки и соединительной ткани на месте атрофированной функциональной ткани или органа.

Пример:

1. При атрофии почки увеличивается жировая ткань вокруг нее.



Макропрепарат. Диабетический гломерулосклероз: на разрезе - истончен корковый слой, разрастание жировой ткани в области ворот почки

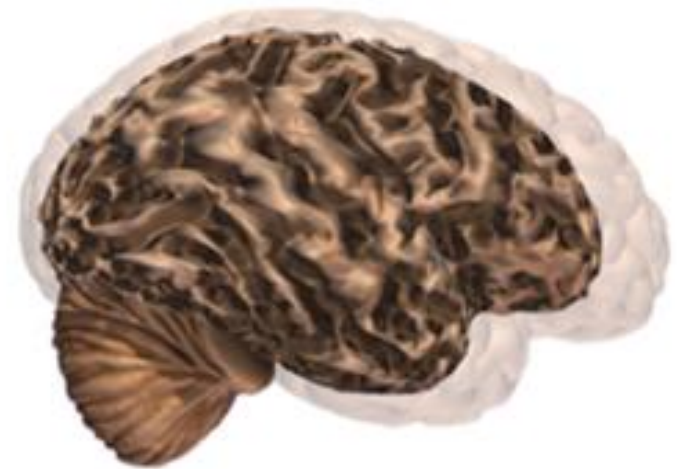патологическая гипертрофия

Вакуатная гипертрофия

вакуатная (от лат. *vacuum* - пустой) гипертрофия - происходит разрастание опорной ткани (костной, хрящевой, жировой) при атрофии паренхимы органа

Пример:

2. при атрофии мозга
утолщаются кости черепа



патологическая гиперплазия

Дисгормональная гиперплазия

- возникает при нарушении функций эндокринных желез.



1. Пример:
акромегалия при гиперфункции передней доли гипофиза

У больных увеличиваются размеры лицевого скелета, кистей, стоп, внутренних органов

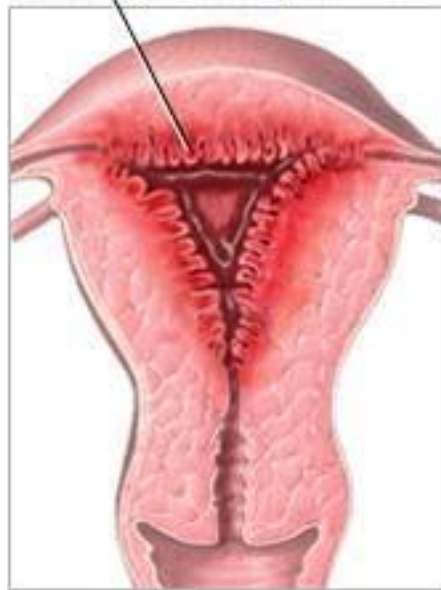


патологическая гиперплазия

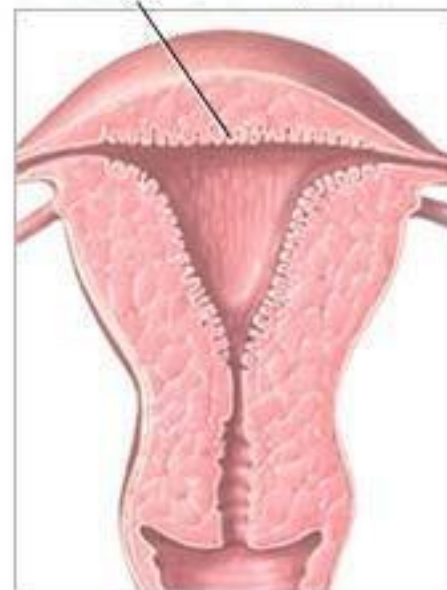
Дисгормональная гиперплазия

2. Пример: железистая гиперплазия эндометрия, развивающаяся при дисфункции яичников и сопровождаемая нерегулярными маточными кровотечениями, которые не несут в себе ни приспособительного, ни компенсаторного смысла и требуют лечения

Гиперплазия эндометрия



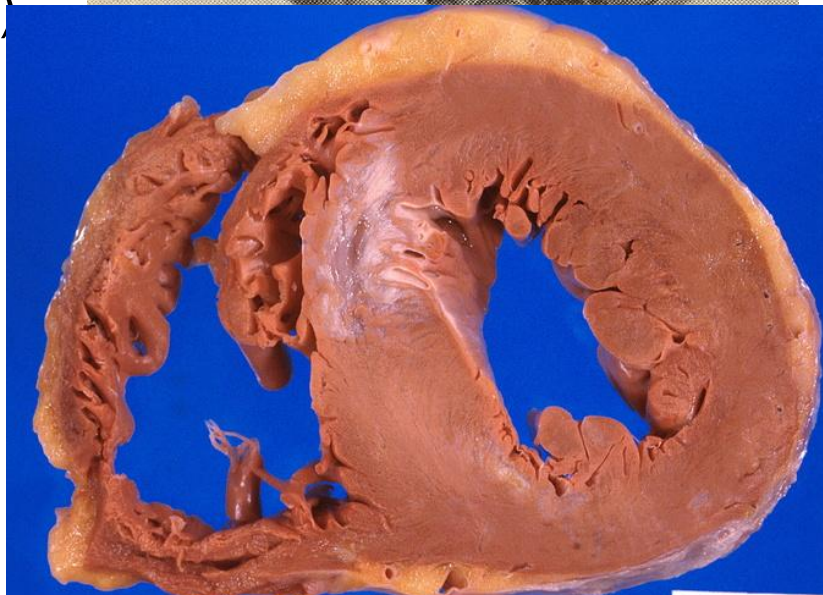
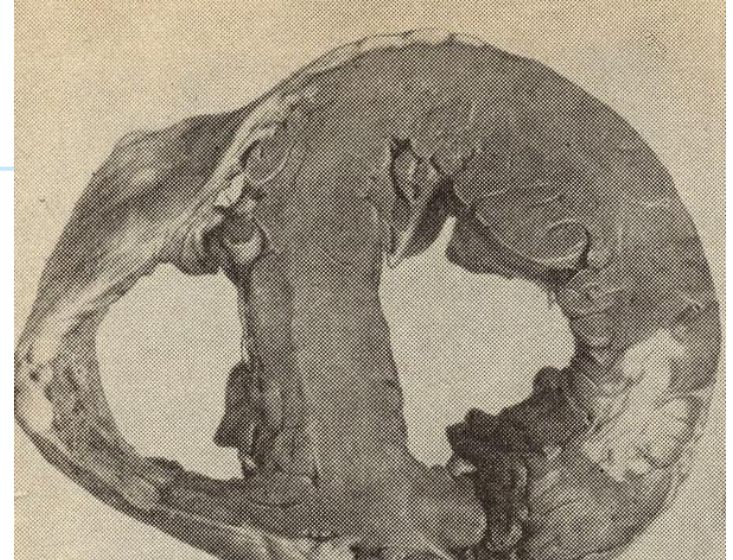Нормальный эндометрий





Организация


Организация – это процесс замещения соединительной тканью нежизнеспособных тканей (некроз, дефект ткани, воспалительный экссудат или тромб) и инородных тел, когда массы подвергаются рассасыванию и одновременно в них вырастает молодая соединительная ткань, превращающаяся затем в рубцовую.



Рубец в миокарде сердца
после инфаркта



Инкапсуляция



Близка к организации

инкапсуляция

– процесс обрастания соединительной тканью и отграничения капсулой омертвевших масс, инородных тел, животных паразитов.



Петрификаты

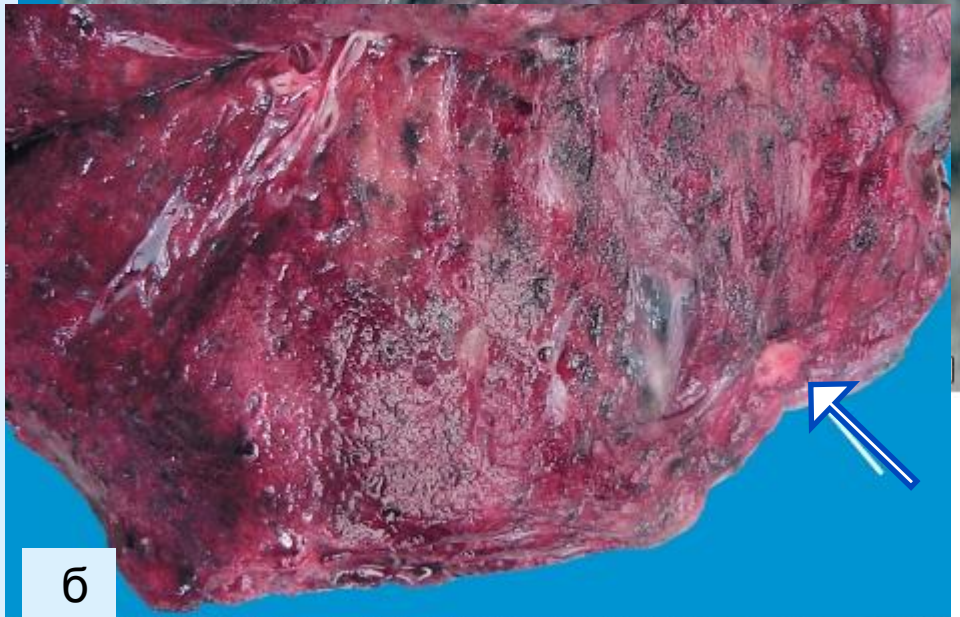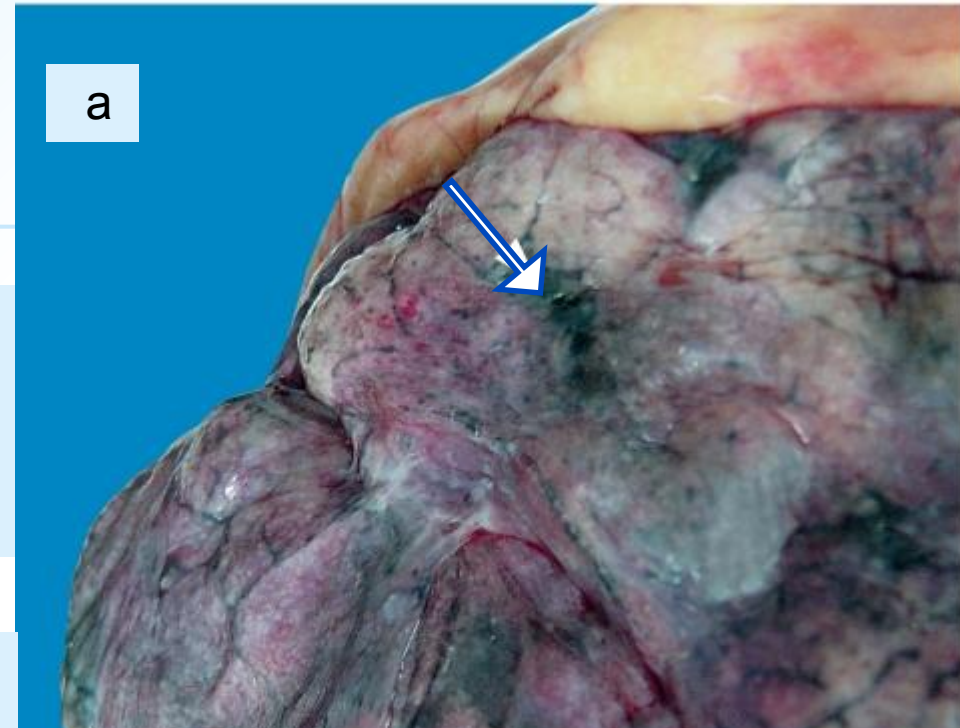
Массы некроза могут пропитываться известью
возникают *петрификаты*

Макропрепараты.

а) Петрификаты в легком = очаг Гона (стрелка, заживший очаг перенесенного первичного туберкулеза),

б) белого цвета, плотной консистенции, с четкими границами.

Плевра над ним втянута, склерозирована (утолщена, уплотнена, серого цвета)



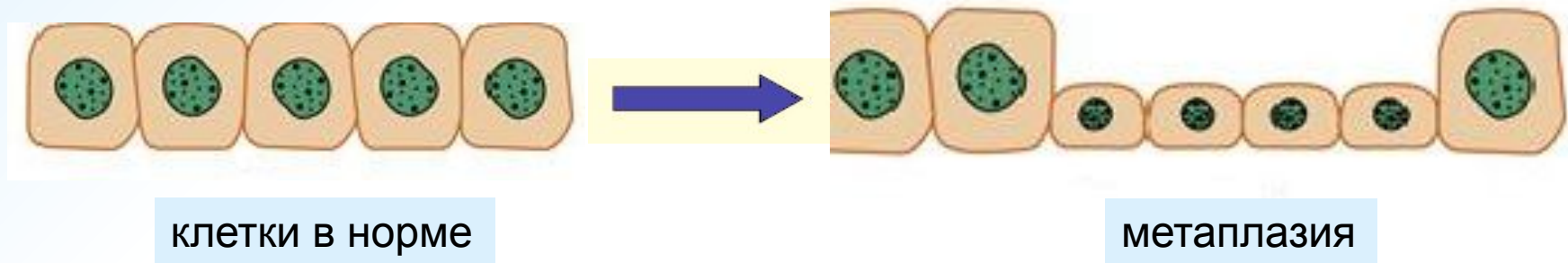


Извращение функций приспособительных реакций



Метаплазия (от греч. *metaplasso* - превращать)

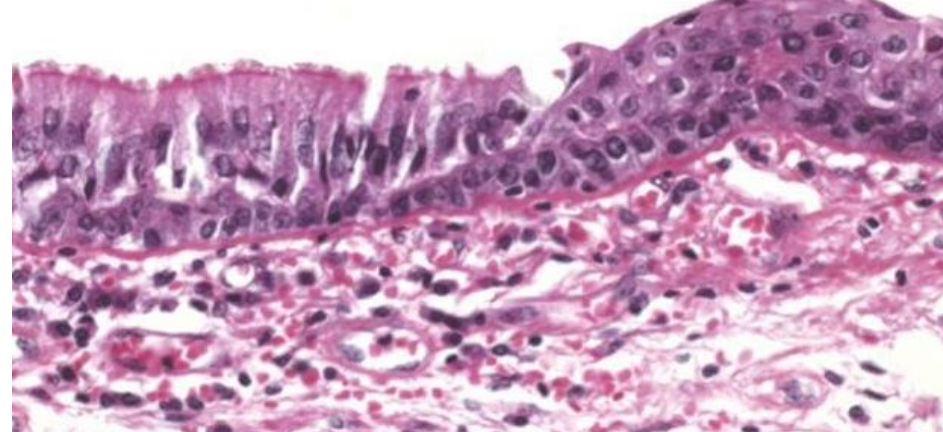
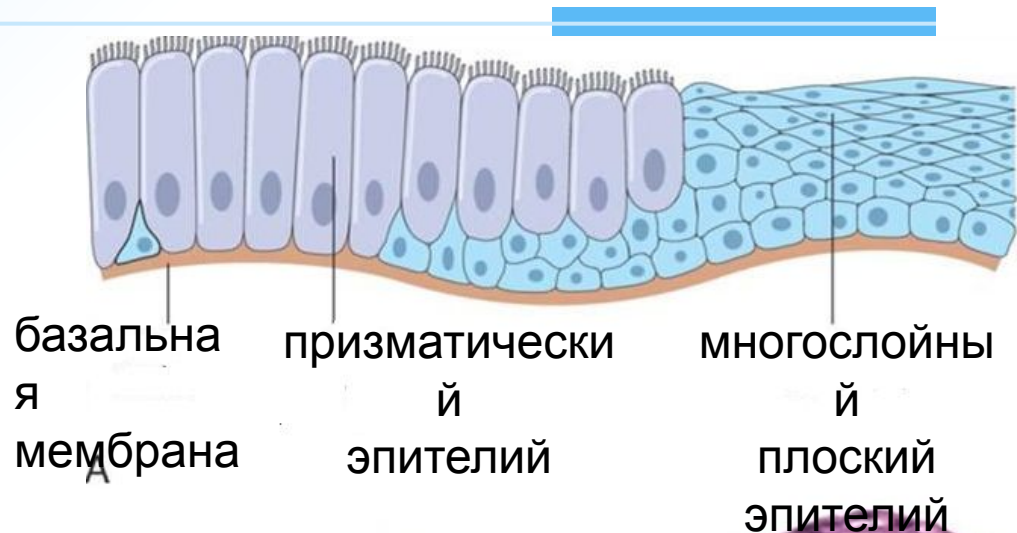
Метаплазия – переход одного вида ткани в другой в пределах одного зародышевого листка (гистиотипа)



Метаплазия часто встречается в эпителиальной и соединительной ткани, реже - в других тканях.

Метаплазия

1.Пример: У людей, выкуривающих большое количество сигарет, призматический эпителий, выстилающий бронхи, может преобразоваться в многослойный плоский эпителий.

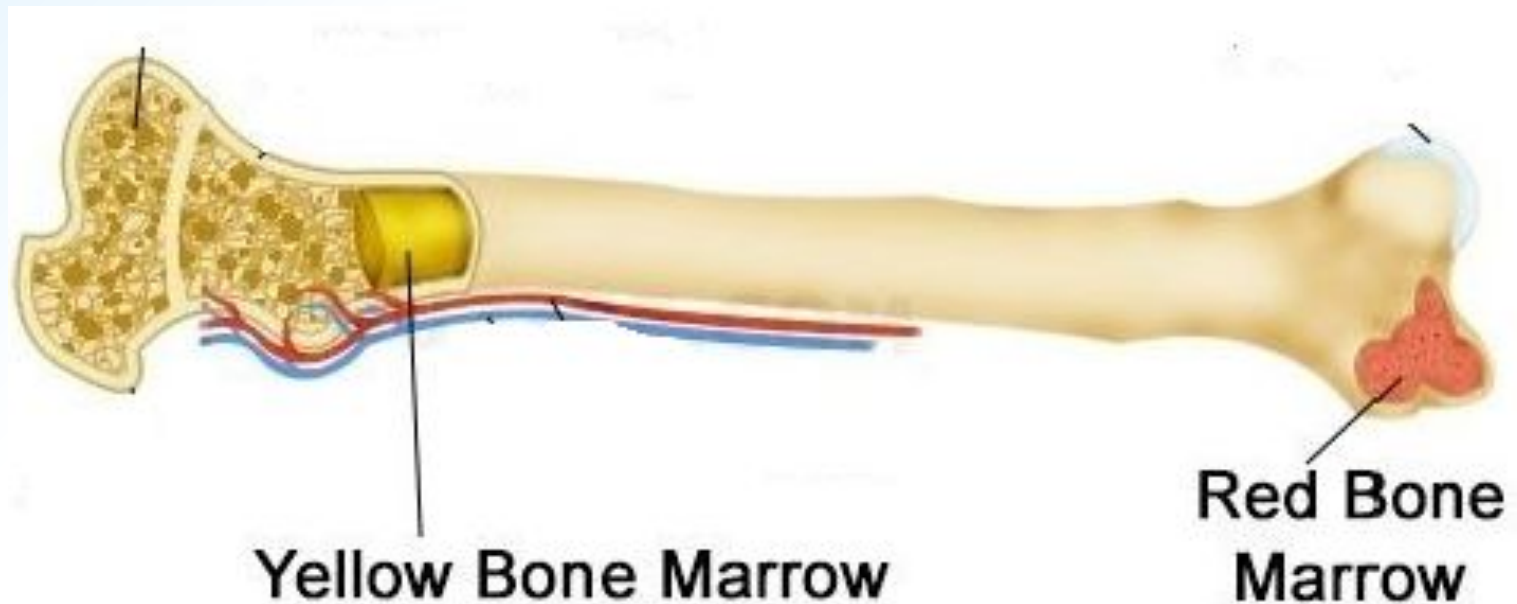


Метаплазия эпителия может быть фоном для раковой опухоли.



Метаплазия

2.Пример: при анемиях желтый костный мозг трубчатых костей переходит в красный

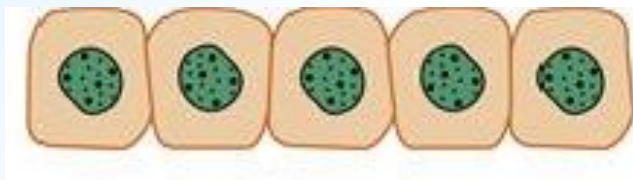




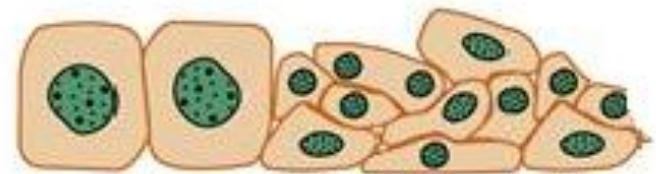
Дисплазия

(dis — нарушения, plasia — развитие, образование)-

Дисплазия - выраженное нарушение пролиферации и дифференцировки **эпителия** с развитием клеточной атипии и нарушением гист



клетки в норме



дисплазия

Клеточная **атипия** проявляется в разной величине и форме клеток, изменению величины ядер.

Нарушением гистоархитектоники проявляется в потери полярности эпителия, которая характерна для данной ткани или органа

Дисплазия

В соответствии со степенью пролиферации и выраженностью клеточной и тканевой атипии выделяют три степени дисплазии:

I степень

легкая

(малая),

II степень

умеренная

(средняя)

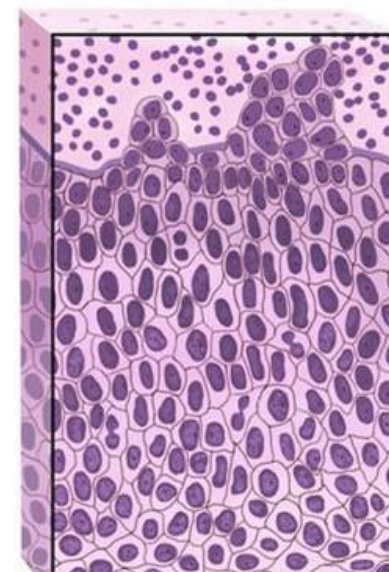
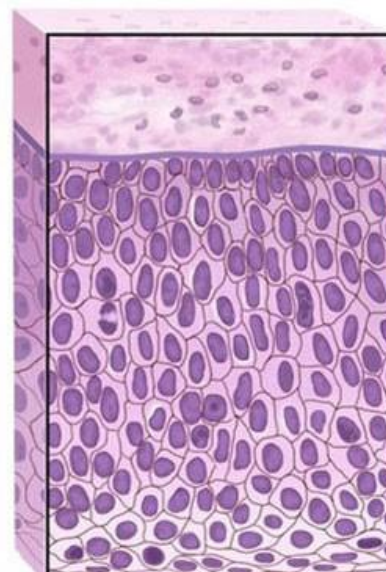
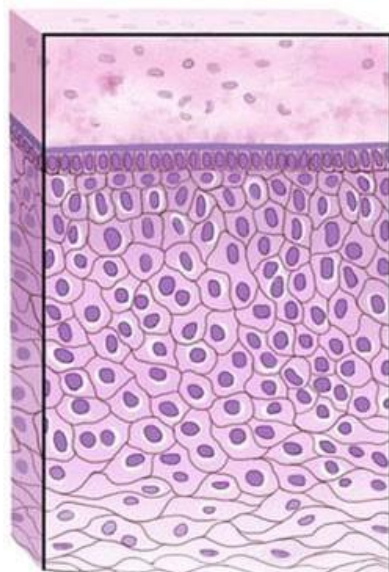
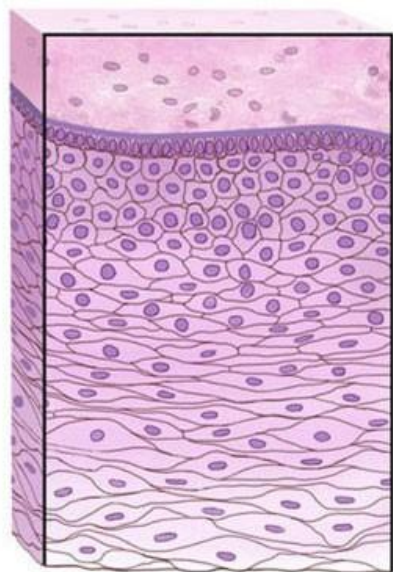
III степень

- тяжелая (значительная).



Дисплази шейки матки

Normal → **Hyperplasia** → **Dysplasia** → **Cancer**



Анаплазия

- – **Анаплазия** – это понижение дифференциации ткани и становление клеток атипичными (развитие опухоли).

Дисплазия шейки матки

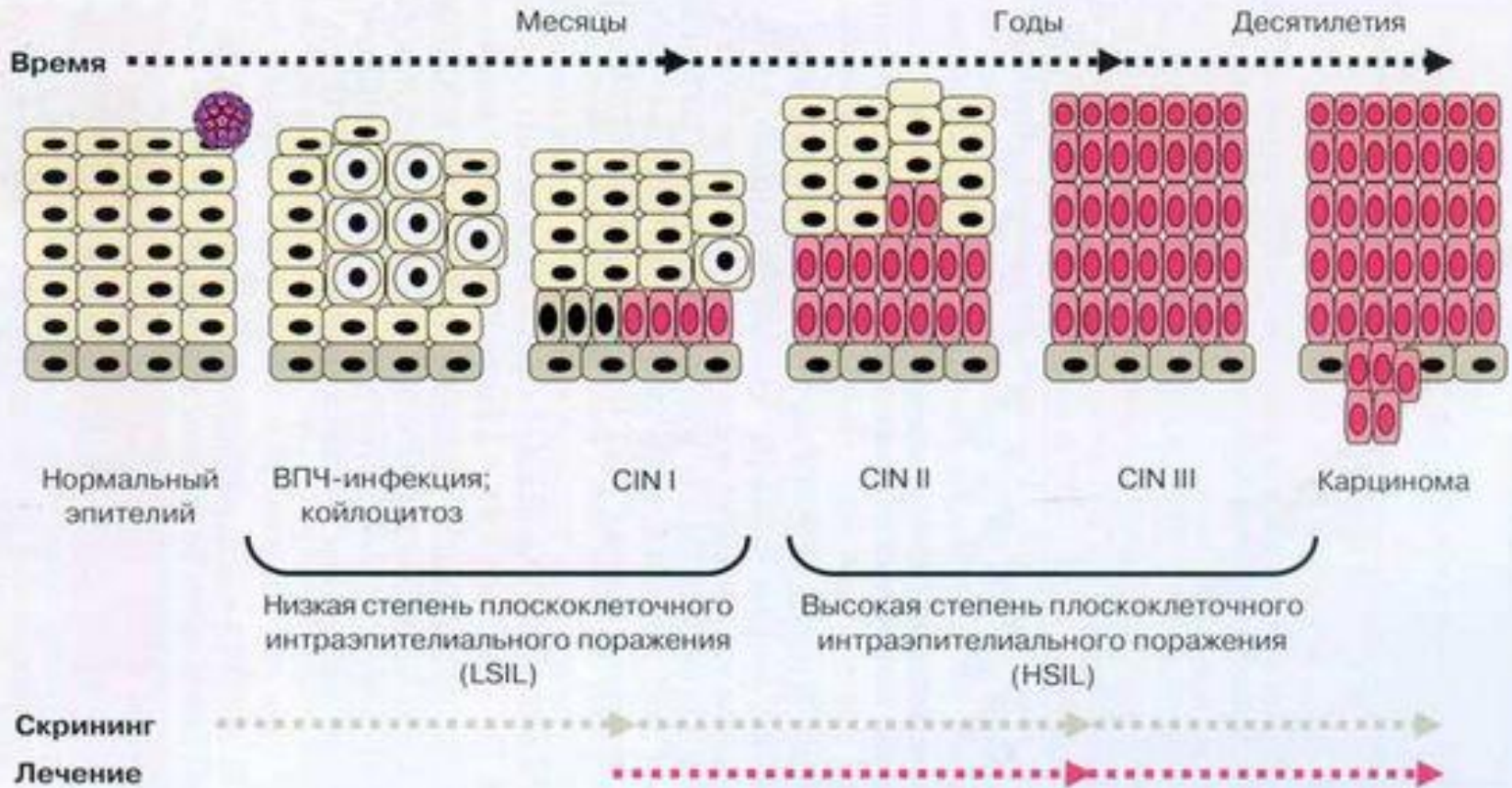
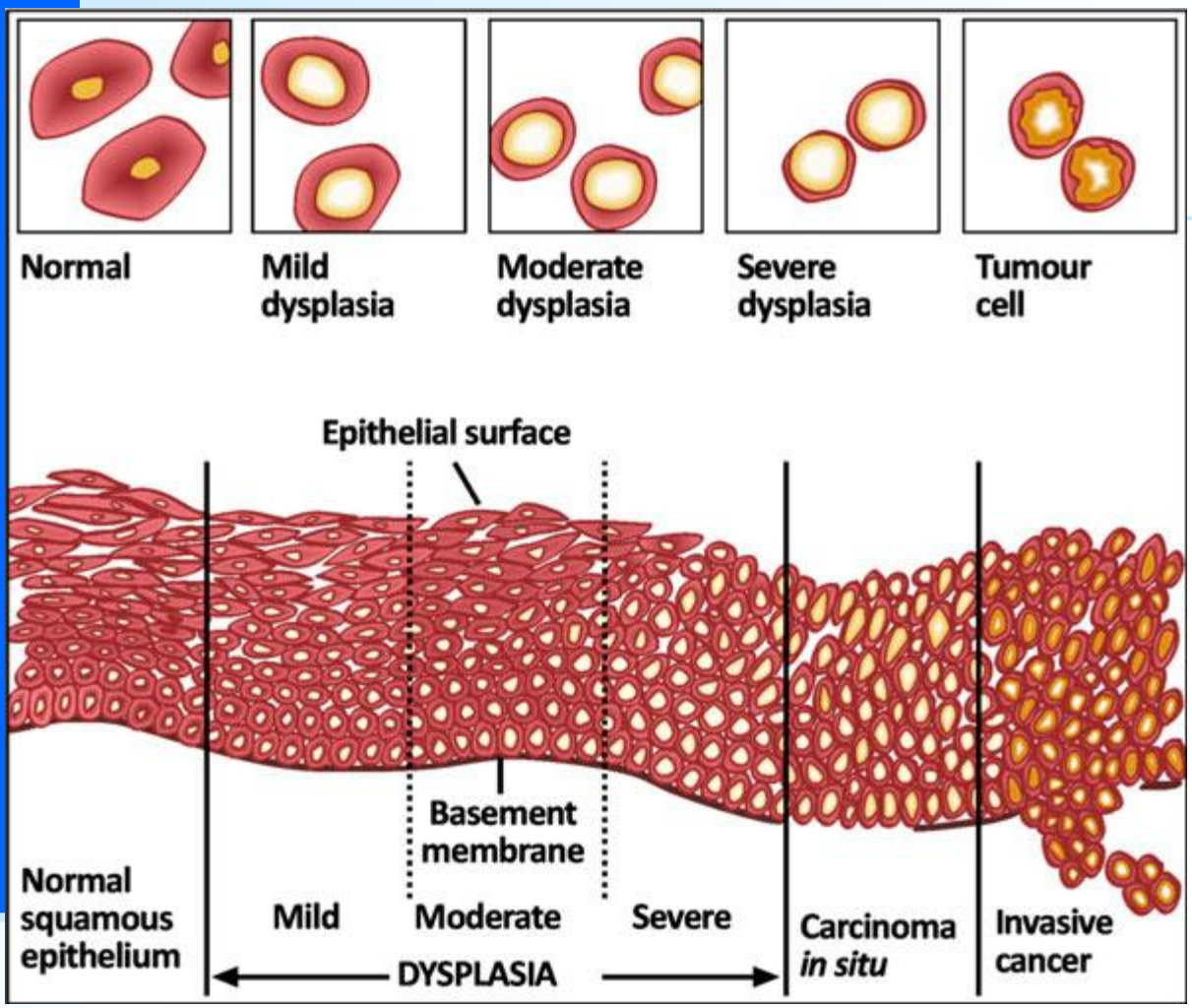
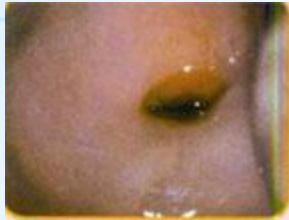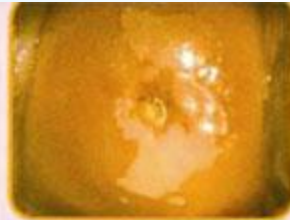


Рис. Прогрессирование заболевания от инфицирования ВПЧ до развития рака шейки матки.



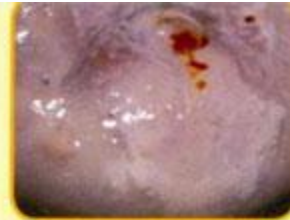

Нормальная
шейка матки

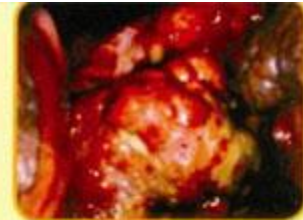

ЦИН 1*
и фоновые
заболевания
шейки матки:

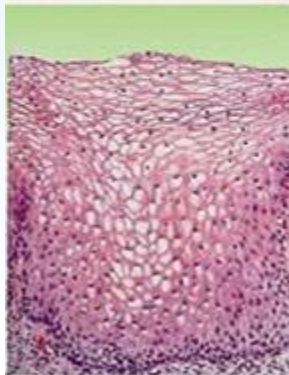
- эктропион
- эрозия шейки матки
- лейкоплакия
- дискератоз



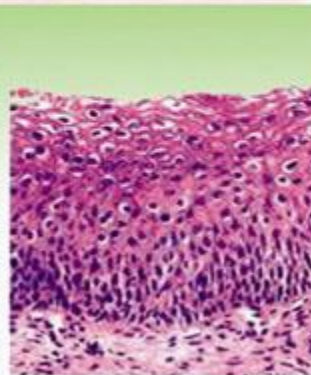
ЦИН 2, 3
(средняя и тяжелая
дисплазии)



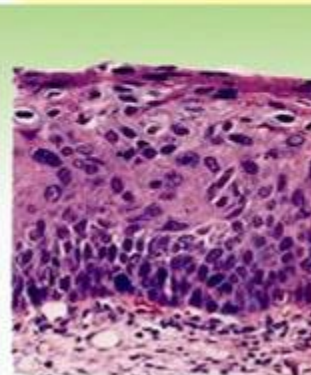
Инвазивный рак
шейки матки



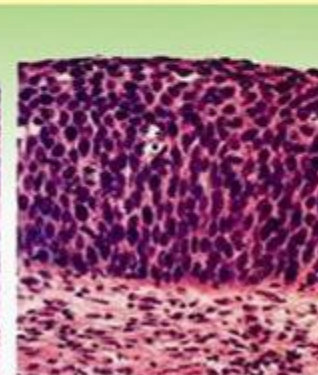
Normal



CINI

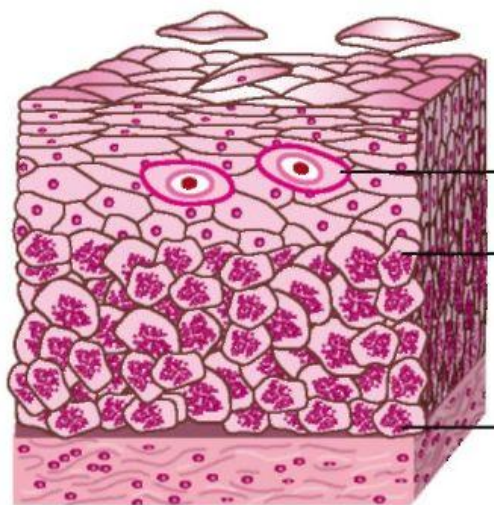


CINII - III



Cervical Cancer

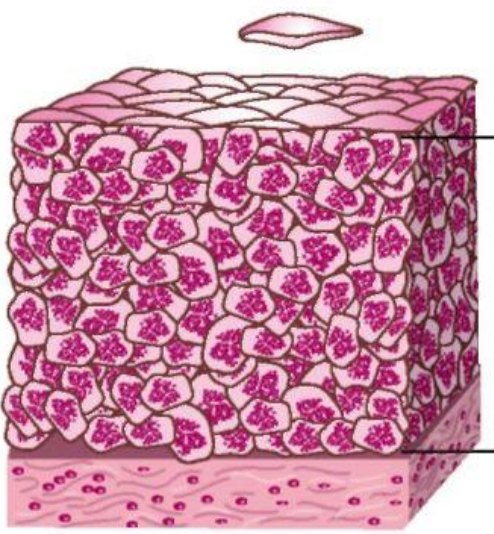
а



Койлоцит

Умеренная дисплазия

б




Тяжёлая дисплазия


в

mammia

Anni → Decenni →



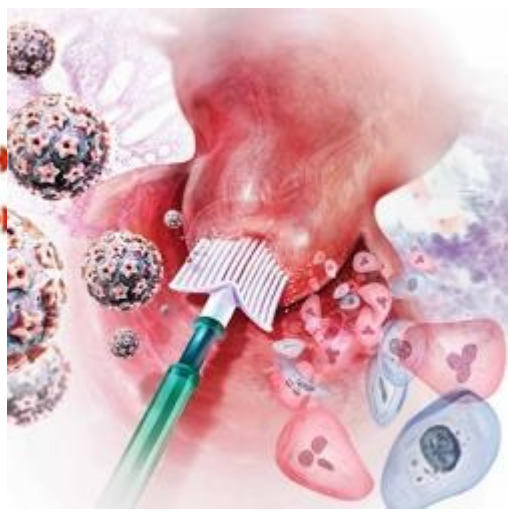CIN III

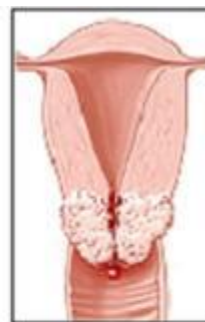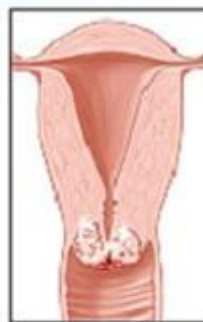
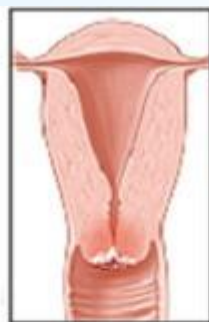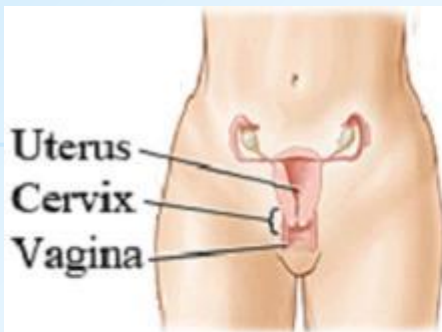


Carcinoma

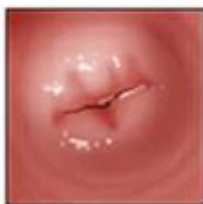alto grado (HSIL)

→

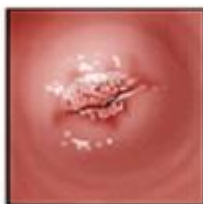



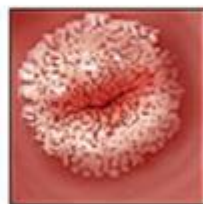View of cervix as seen through the vagina



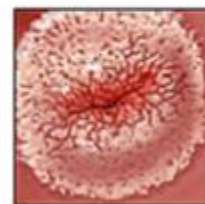
Normal



Early stage
IB



Late stage
IB



Stage
IIB



Регенерация (от лат. *regeneratio* – возрождение)

Регенерация – восстановление структурных элементов ткани взамен погибших, которое может проходить на различных уровнях: молекулярном, клеточном, тканевом и органном.



Р а з л и ч а ю т:

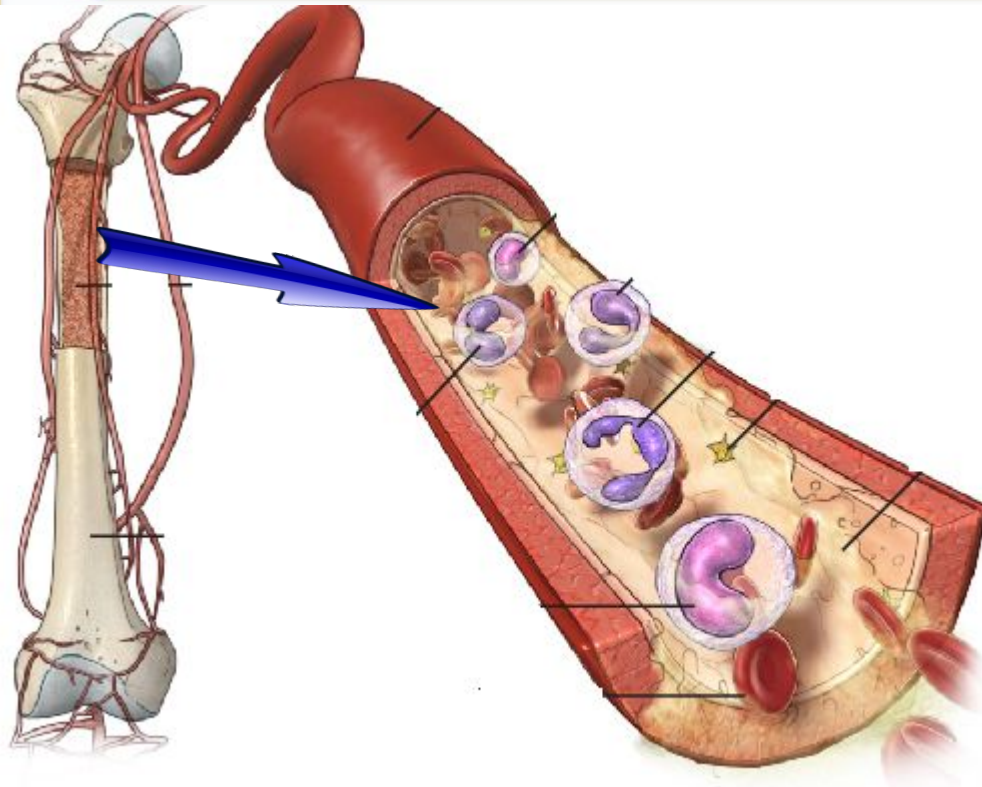
физиологическую регенерацию

восстановительную регенерацию



Регенерация (от лат. *regeneratio* – возрождение)

физиологическая регенерация



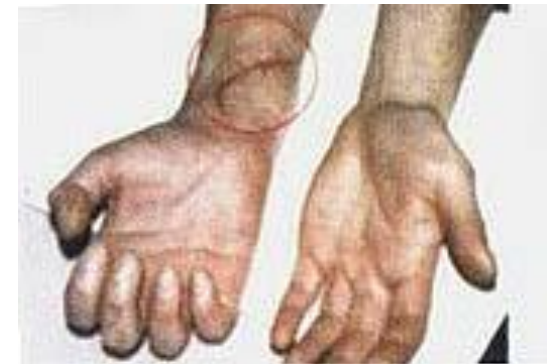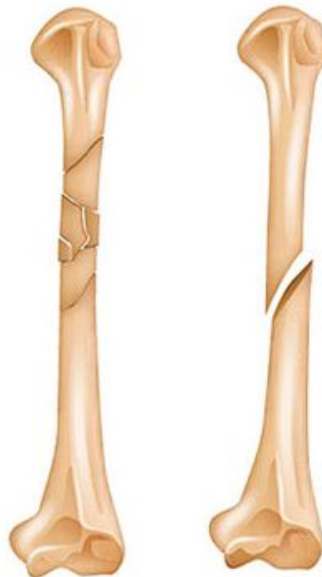
увлечение состава крови



Регенерация (от лат. *regeneratio* – возрождение)

восстановительная регенерация

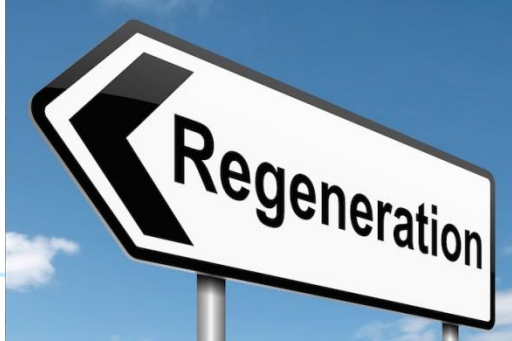



при повреждении ткани или клеток, например
регенерация костной ткани
при переломах





Анаплазия

- – **Анаплазия** – это понижение дифференциации тканей и становление клеток атипичными (развитие опухоли).









Местная патологическая атрофия

Дисфункциональная атрофия или атрофия от бездействия

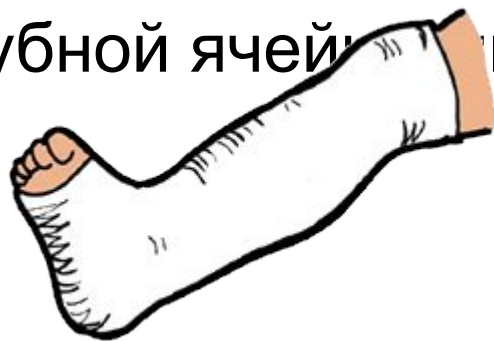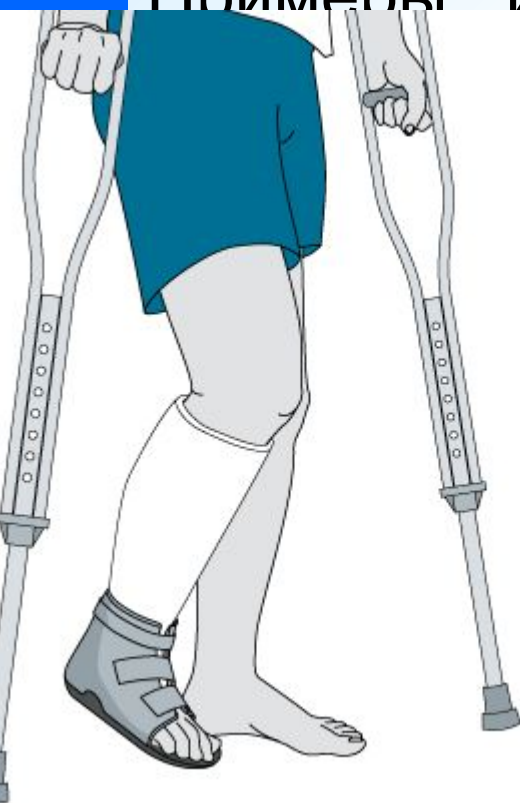
- развивается в результате снижения функции

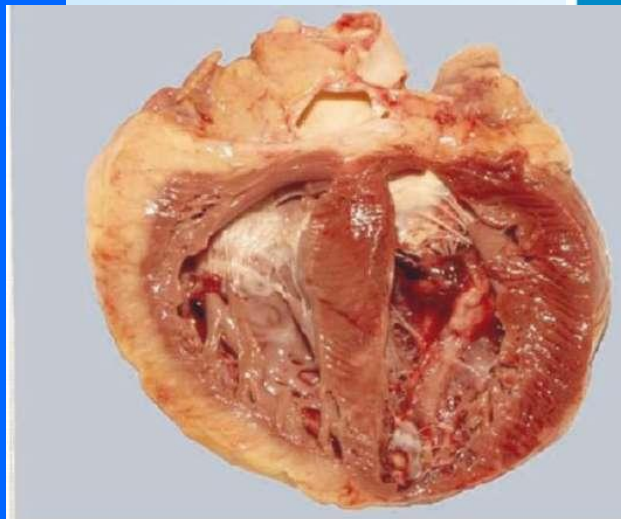
Примеры: иммобилизированные скелетные

переломов;

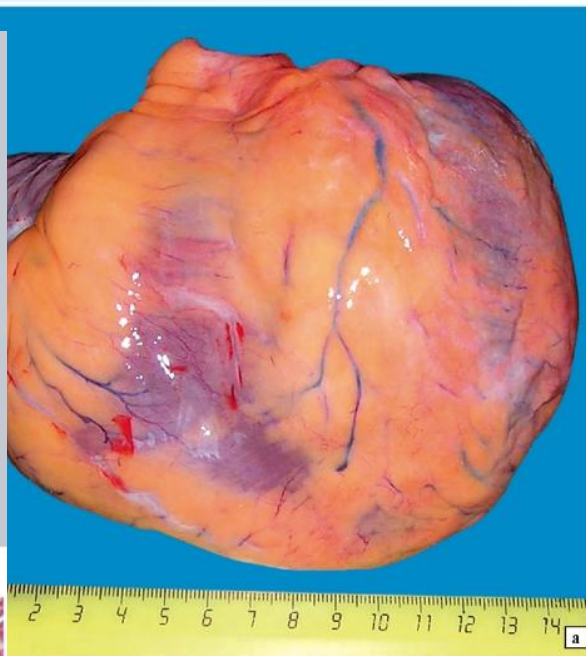длительном постельном режиме у

зубной ячеи, гипертонической э





а



а

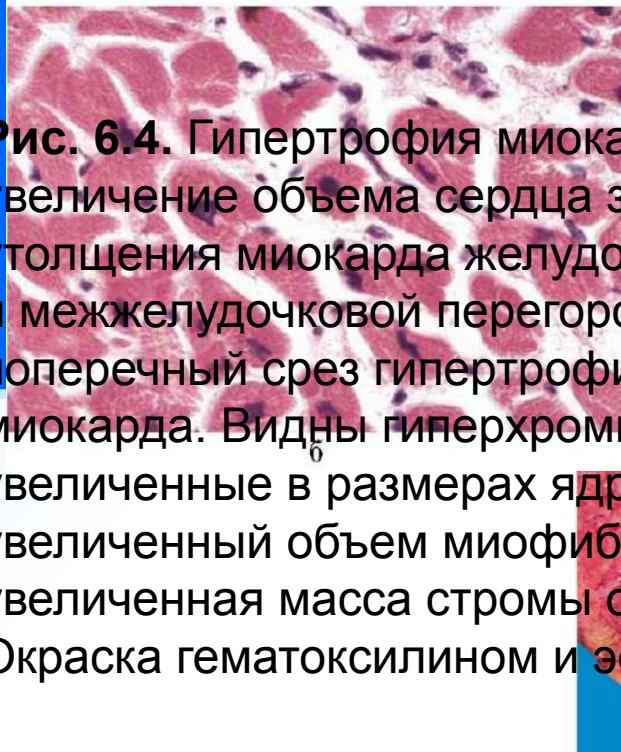
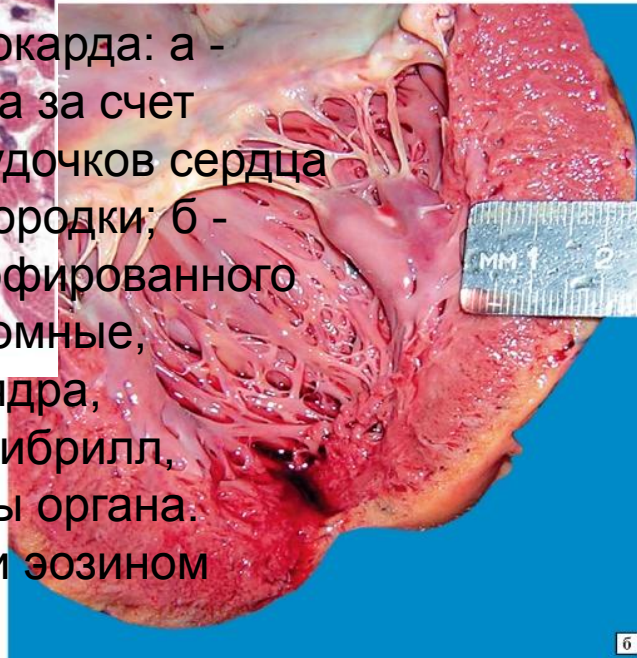


Рис. 6.4. Гипертрофия миокарда: а - увеличение объема сердца за счет утолщения миокарда желудочков сердца и межжелудочковой перегородки; б - поперечный срез гипертрофированного миокарда. Видны гиперхромные, увеличенные в размерах ядра, увеличенный объем миофибрилл, увеличенная масса стромы органа. Окраска гематоксилином и эозином



б

Рис. 14-5. Макропрепараты (а-в).

Гипертрофия сердца: сердце увеличено в размерах и по массе (а - масса сердца 900 г), толщина стенки

левого желудочка превышает 1,2-1,3 см, увеличены размеры сосочковых и трабекулярных мышц левого желудочка.

Полость левого желудочка не расширена, миокард

плотноватой

в

