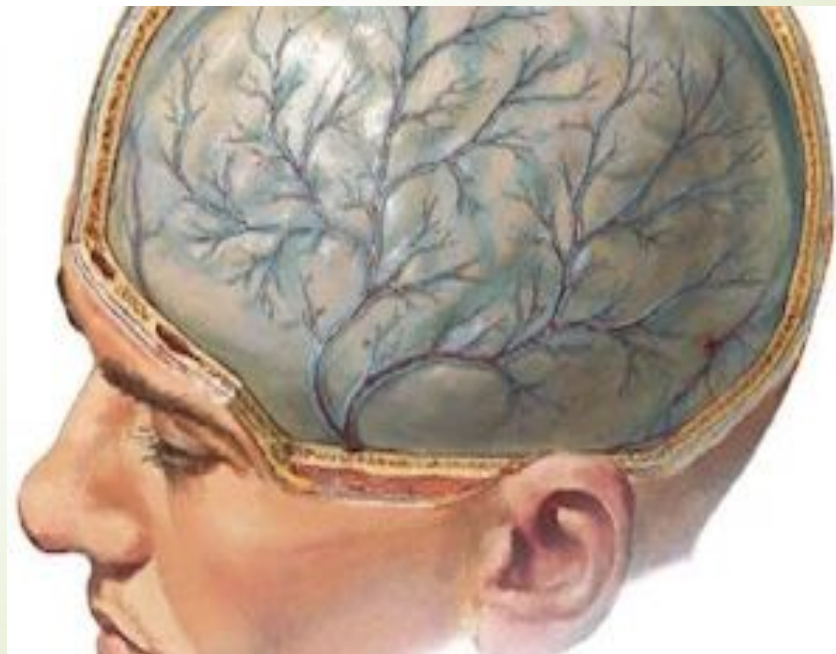

# Гипертоническая энцефалопатия



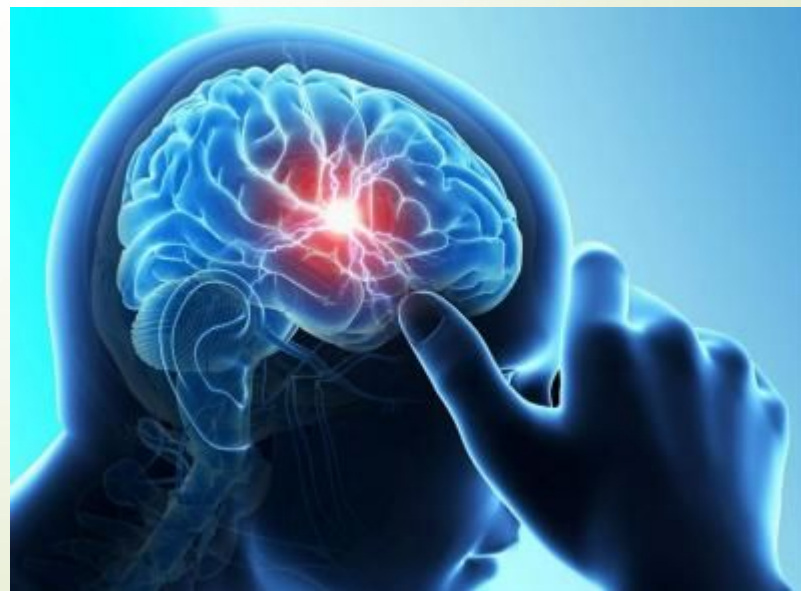**Джабиева Алена**  
**309 леч.фак**

**Гипертоническая энцефалопатия** - нарушение мозгового кровообращения, являющееся осложнением артериальной гипертензии. В результате образуются очаги поражения мозга, которые постепенно увеличиваются, что приводит к необратимым последствиям. Наиболее часто встречающееся заболевание у людей в возрасте после 60. Различают острую и хроническую ГЭ.



# Причины гипертонической энцефалопатии

**Длительная, на протяжении нескольких лет, артериальная гипертензия приводит к возникновению точечных поражений сосудов головного мозга. Со временем эти участки расширяются и появляются большие зоны поражения. Заболевание может быть обусловлено острым нефритом, гипертоническим кризом или резким прекращением терапии артериальной гипертензии.**





## Острая гипертоническая энцефалопатия (ОГЭ) -

синдром, развивающийся на фоне резкого повышения АД и характеризующийся головной болью, зрительными расстройствами, нарушением сознания, эпилептиформными припадками.

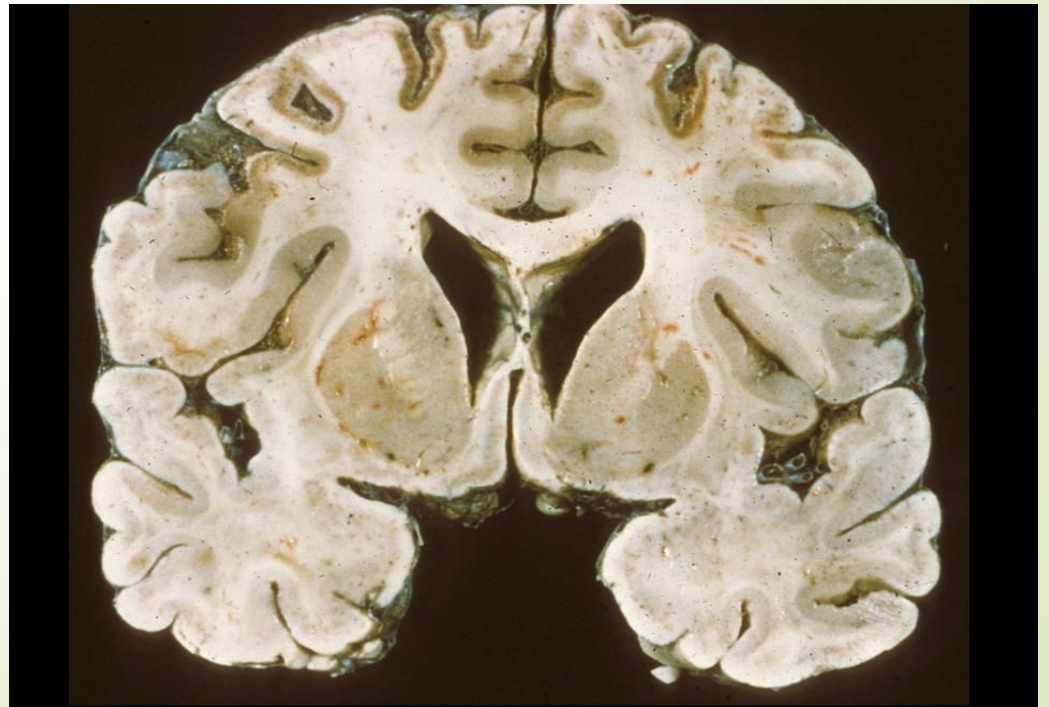


# Патогенез ОГЭ

- Резкое повышение АД 250-300/130-170
- Срыв ауторегуляции
- Повышение проницаемости гематоэнцефалического барьера
- Развитие вазогенного отёка головного мозга
- Ухудшение реологии крови
- Циркуляторная гипоксия, ишемия мозга

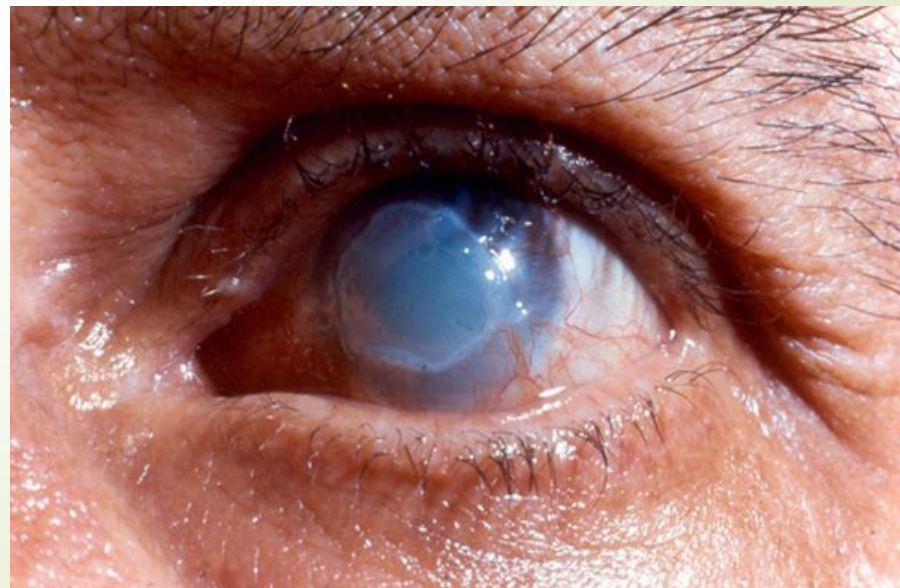

# Патоморфология ОГЭ

- Структурные нарушения внутримозговых артериол («гипертонический стеноз»)
- Пристеночные и обтурационные тромбы
- Периваскулярный энцефалолизис



# Клиника ОГЭ

- Прогрессирующий общемозговой синдром
- Зрительные расстройства (фотопсии, скотомы, корковая слепота)
- Судорожный синдром (генерализованные, локальные, кортикальные судороги)
- Прогрессирующее нарушение сознания (вялость, спутанность, дезориентация, мозговая кома)

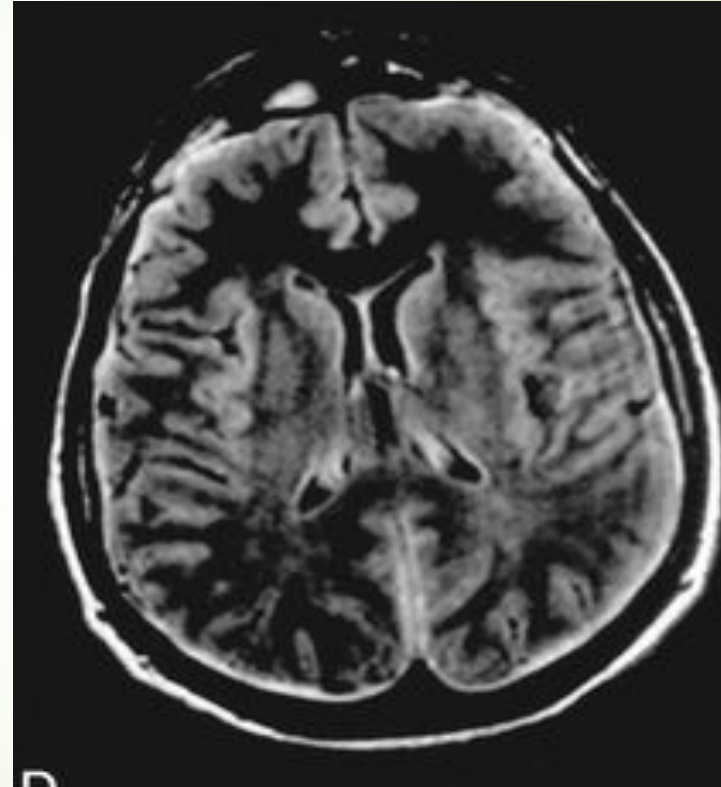
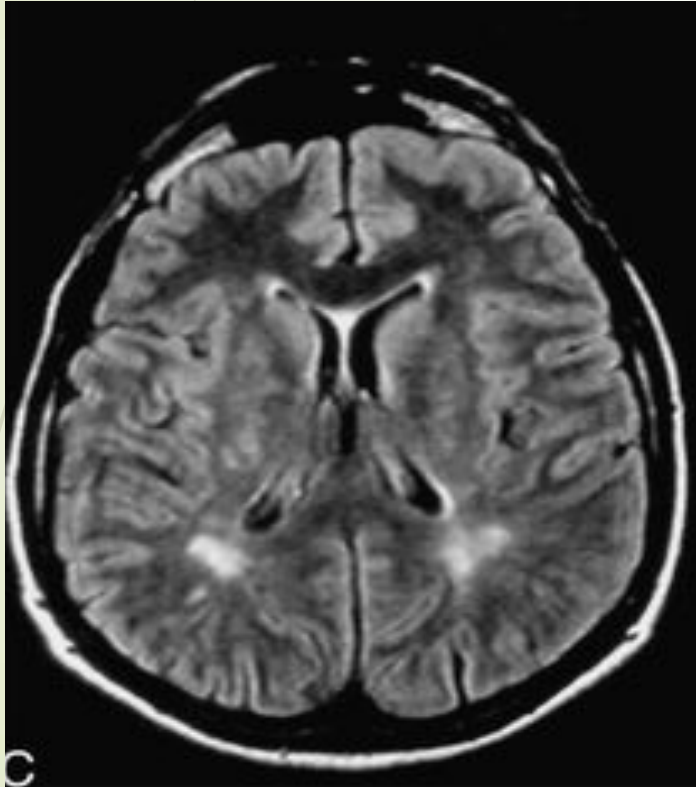


# Диагностика ОГЭ

- Гипергликемия, лейкоцитоз, гиперазотемия
- Застойные изменения дисков ЗН
- Повышение ликворного давления (300-400 мм.вод.ст)
- Дезориентация основных ритмов, эпизодические эпи-разряды, медленные волны (ЭЭГ)
- Признаки отёка мозга, mass-effect.  
(КТ и МРТ-головного мозга)

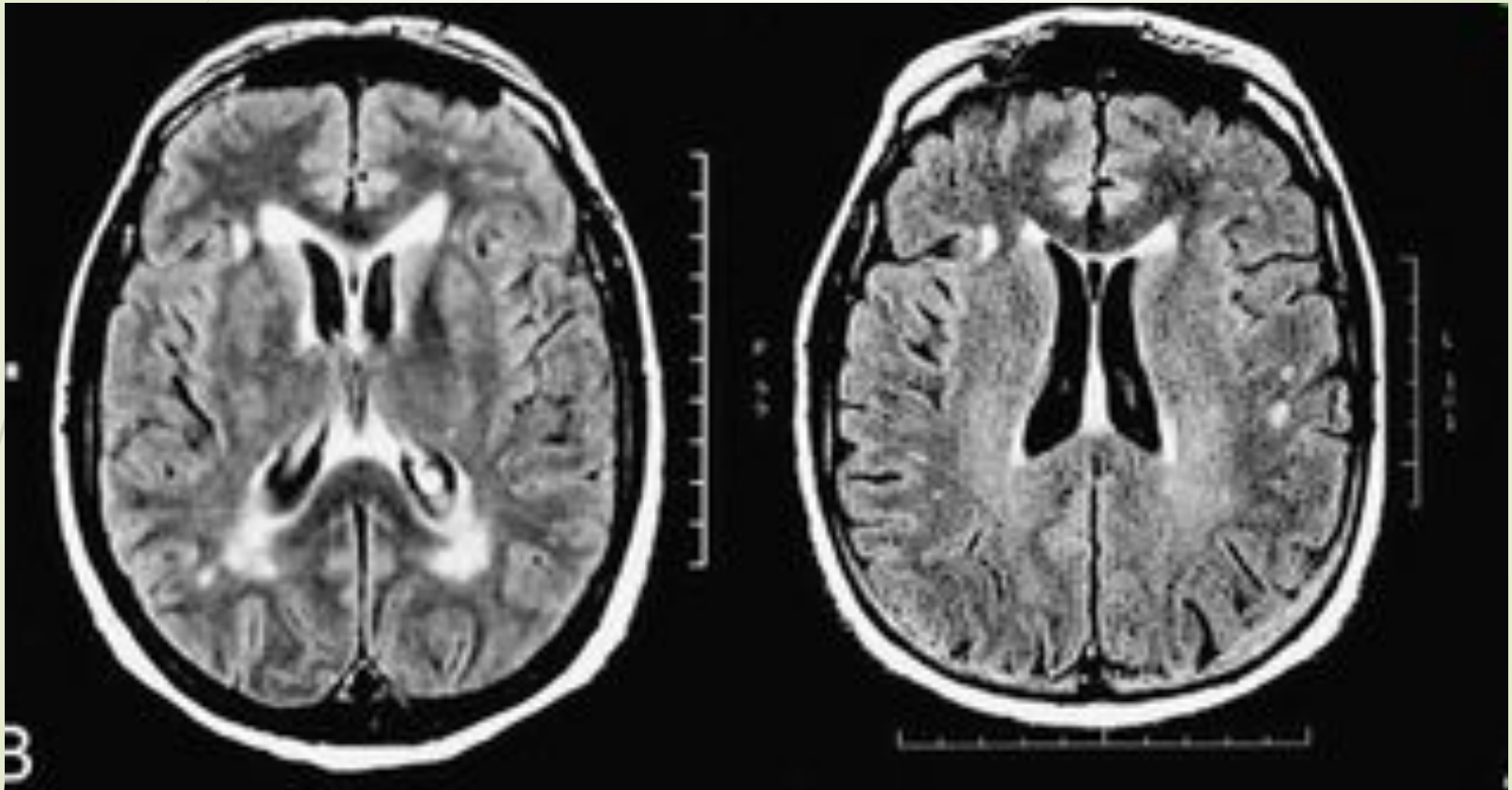


# МРТ при острой гипертонической энцефалопатии



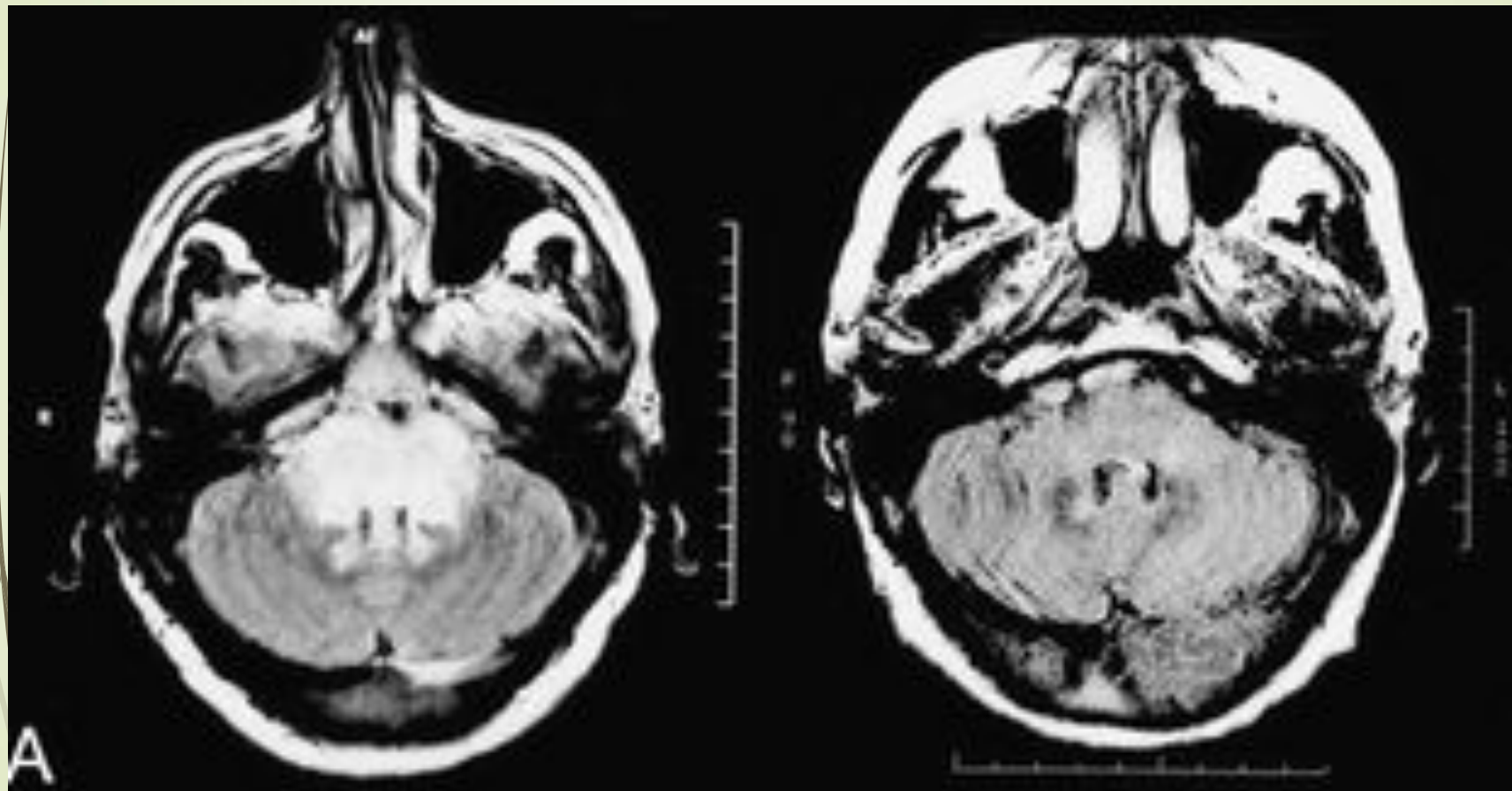
Мужчина, 41 год (феохромочитома, нечеткость зрения и головная боль) – перивентрикулярные изменения и их разрешение после устранения АГ

# МРТ при острой гипертонической энцефалопатии



Перивентрикулярные изменения и их значительное разрешение после лечения АГ

# МРТ при ГЭ: отек моста



Женщина, 52 года (реноваскулярная АГ, прогрессирующая головная боль, нечеткость зрения, мозжечковая атаксия, вестибулярный синдром с разнонаправленным нистагмом) – поражение ствола мозга и улучшение после лечения АГ



# Хроническая гипертензивная энцефалопатия (ХГЭ) -

медленно прогрессирующее диффузное и очаговое поражение вещества головного мозга, обусловленное хроническим нарушением кровообращения в мозге, связанным с длительно существующей неконтролируемой артериальной гипертонией

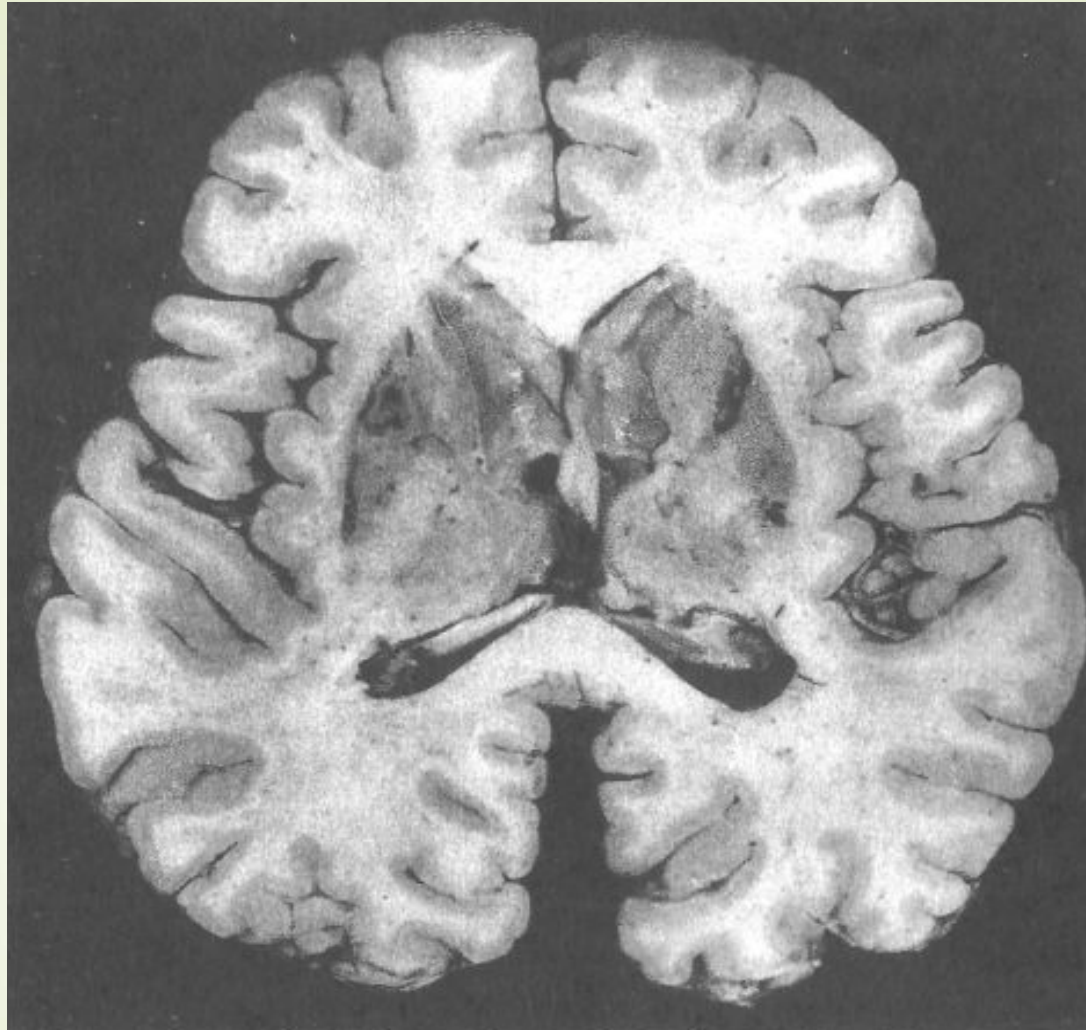


# Факторы риска ХГЭ

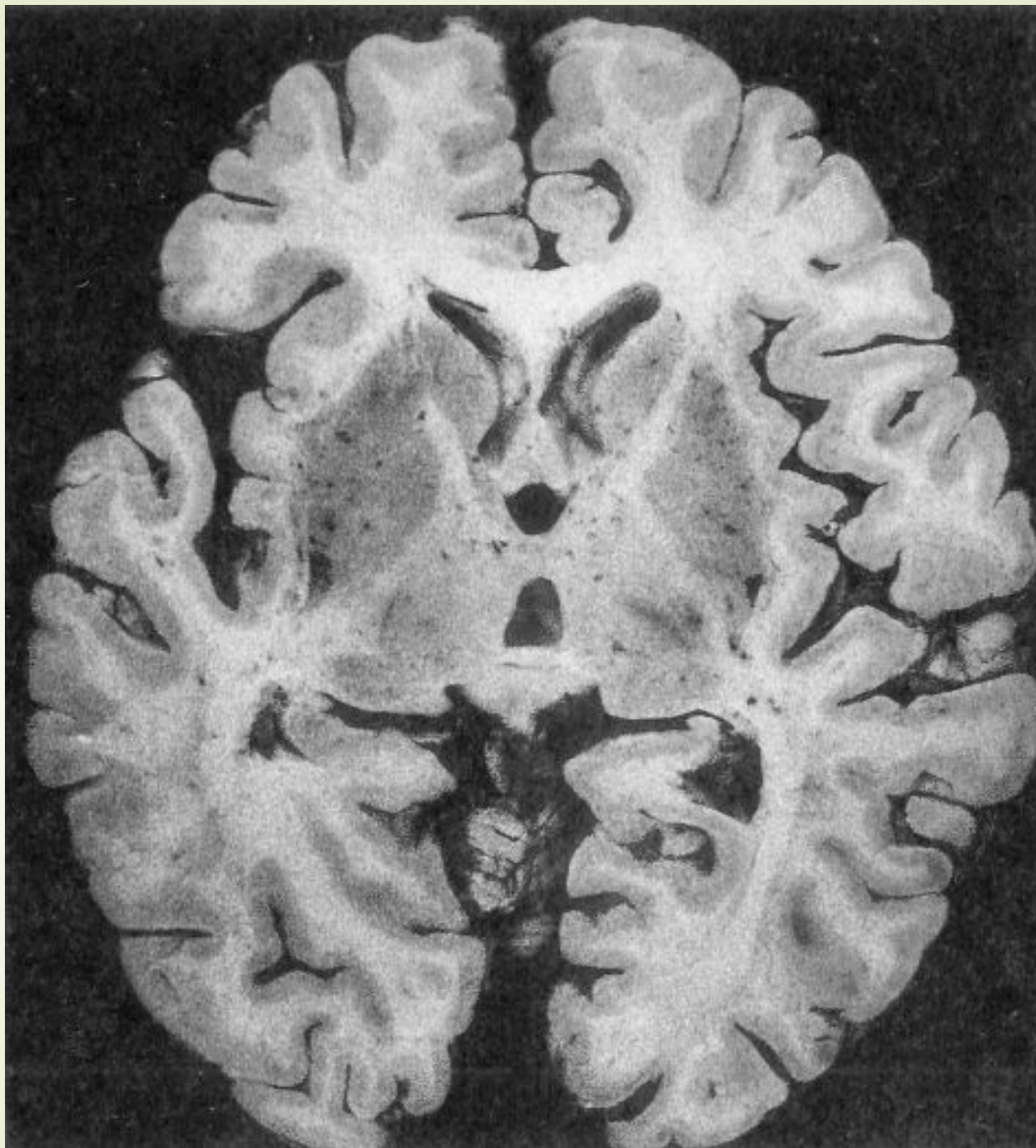
- Неконтролируемая АГ, изолированная систолическая АГ
- Гипертонические кризы
- Высокая вариабельность АД
- Высокая ночная гипертензия
- Чрезмерное снижение АД (ятрогенное)

# Патоморфология ХГЭ

- Лейкоареоз (мелкоочаговые и диффузные изменения белого вещества субкортикально)
- Лакунарные инфаркты (очаги ишемии в виде полости 0,1-1,5 см)
- Лакунарное состояние

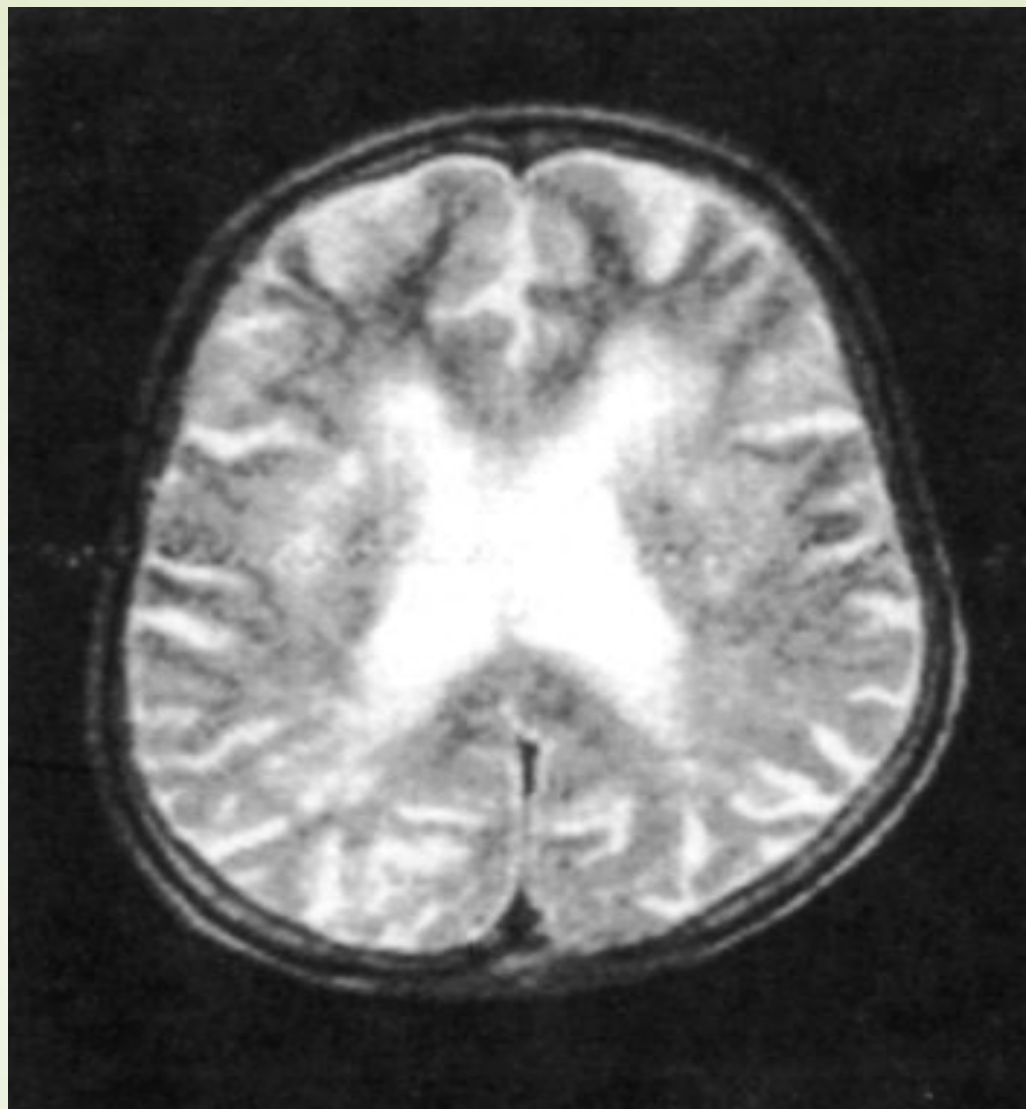


Множественные лакунарные  
инфаркты



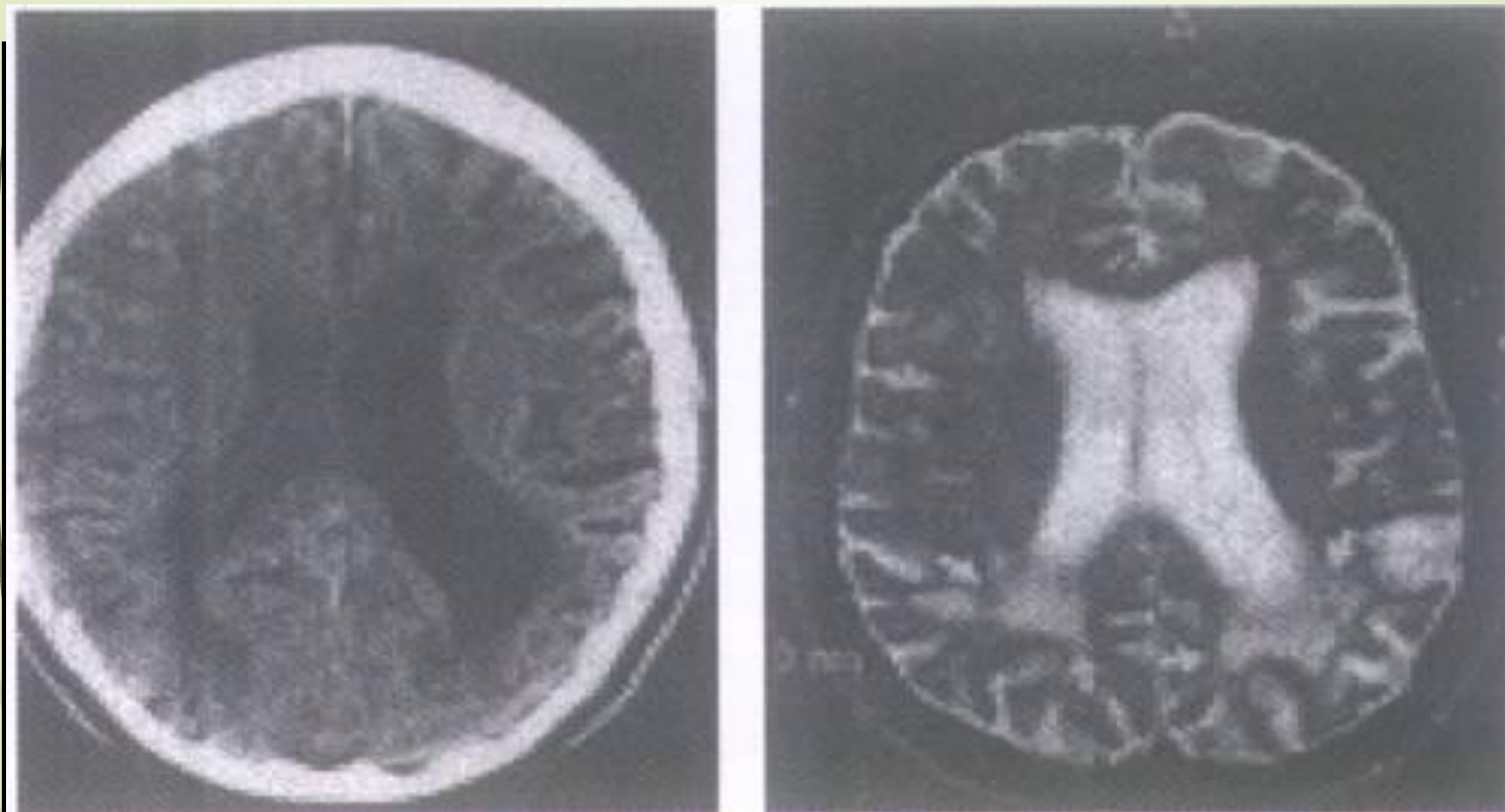
Лакунарное состояние мозга





Лейкоареоз

# МРТ при ХГЭ



Перивентрикулярные диффузные изменения у больного 56 лет с тяжелой АГ (“гипертоническая лейкоэнцефалопатия” – лейкоареоз)



# Лечение ОГЭ

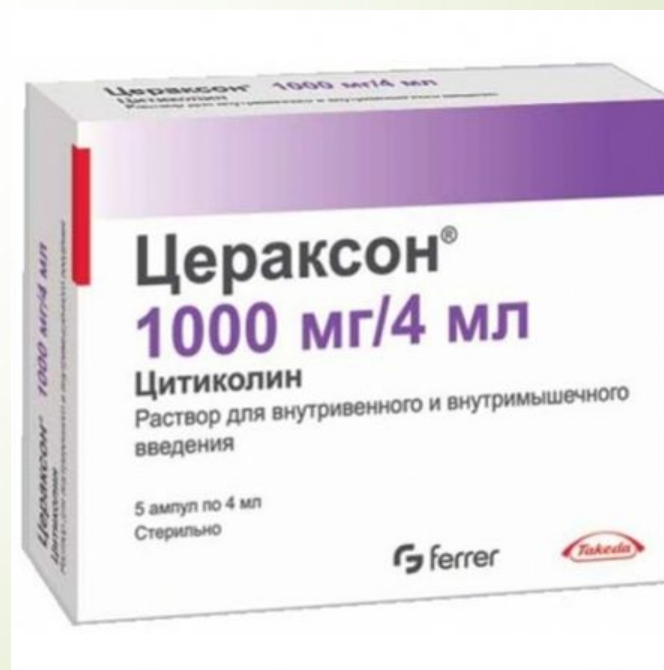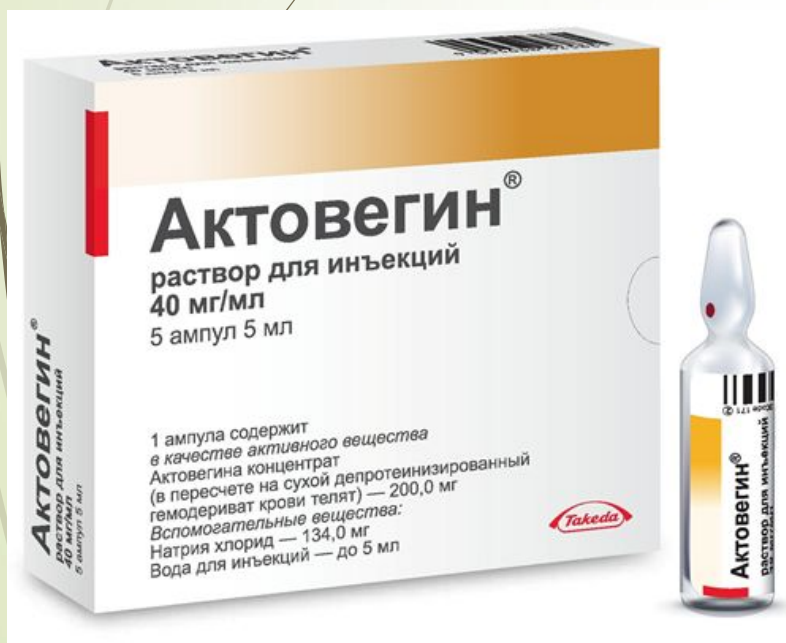- Обязательная госпитализация
- Антигипертензивная терапия
- Противоотёчная терапия
- Нейропротективная терапия
- Противосудорожная терапия
- Коррекция гемостазиологических нарушений

# Виды нейропротекторов при ОГЭ

- Антигипоксанты, снижающие энергетические потребности мозга (оксибутират натрия, стадол, бензодиазепины и т.п.).
- "Прямые антигипоксанты" (стимуляторы аэробного метаболизма), влияющие на тканевой обмен путем увеличения утилизации кислорода и глюкозы, улучшения тканевого дыхания (цито-Мак, **актовегин**).
- Ноотропные и ГАМК-эргические средства, стимулирующие энергетический метаболизм.
- Препараты нейро-медиаторного, нейро-рецепторного, нейро-трофического действия (**ЦИТИКОЛИН**).

# Схема нейропротективной терапии при ОГЭ

- Актовегин 10 – 15 мл (400 – 600мг) в сутки в/в капельно 10 дней, затем 4 -5 мл в/м в течении 10 дней.
- Цераксон 1000 мг (4 мл) в/в струйно в течении 5 мин или в/в капельно 10 дней, затем по 500 мг (4 мл) в/м 10 дней.



# Правила лечения АГ при ХГЭ

- Контроль АГ, включая мягкую форму, переход на поддерживающие дозы препаратов
- Лечение должно быть постоянным для профилактики резких перепадов АД (целесообразны антигипертензионные препараты суточного действия -Конкор).
- Борьба с гипертоническими кризами.
- Не допускать развития чрезмерной гипотонии, включая ночные часы, особенно у лиц пожилого возраста, при гемодинамически значимых стенозах мозговых сосудов и тяжелой ГЭ
- Улучшение характеристик суточного профиля АД.

# Лечение хронической гипертензивной энцефалопатии

- Лечение основного сосудистого заболевания (АГ)
- Нормализация мозгового кровотока
- Стимуляция нейронального метаболизма

## ПРЕПАРАТЫ ДЛЯ ЛЕЧЕНИЯ ГИПЕРТОНИЧЕСКОЙ ЭНЦЕФАЛОПАТИИ

Ингибиторы АПФ	Блокаторы АТ1-рецепторов	Антагонисты медленных кальциевых каналов	β-блокаторы	Диуретики
Эналаприл	Лозартан	Амлодипин	Метопролол	Гидрохлортиазид
Рамиприл	Валсартан	Нифедипин	Бисопролол	Фуросемид
Лизиноприл	Эпросартан	Алтиазем РР	Небиволол	Спиронолактон
Периндоприл	Ирбесартан	Изоптин СР		
Фазиноприл	Телмисартан	Верапамил		

# Схема нейропротективной терапии при ХГЭ

- Актовегин: 5 – 10 мл (200 – 400мг) в/в струйно 10 дней, затем по 4 мл в/м еще 10 дней и далее по 1 др. (200 мг) 2 – 3 раза в день в течении месяца.
  - Цераксон: 500 мг (4 мл) в/м ежедневно 10 дней, затем по 2 мл внутрь 3 раза в день до месяца.
- Повторный курс лечения – через 6 месяцев.





Благодарю за внимание

