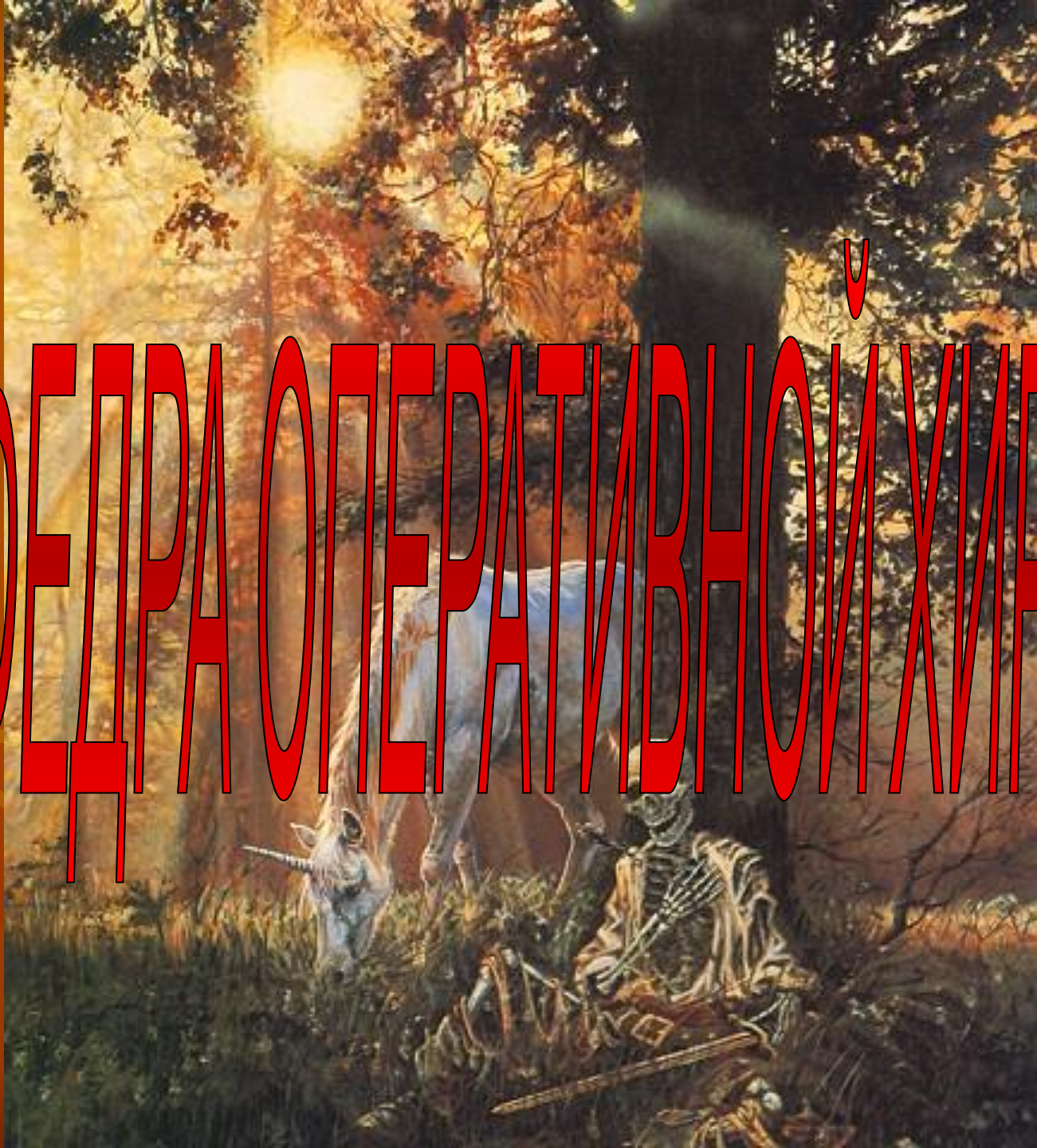

КАФЕДРА ОПЕРАТИВНОЇ ХИРУРГІЇ



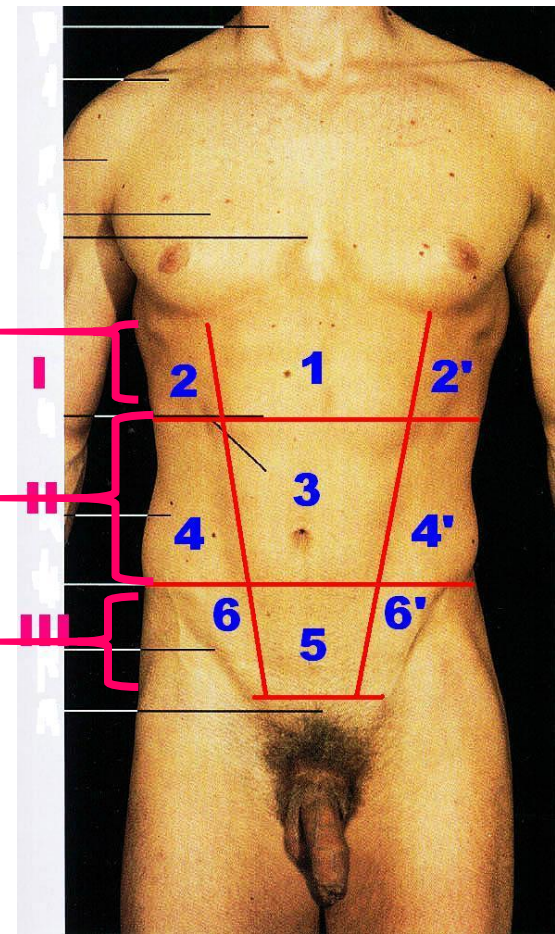
ЛЕКЦИЯ №4

ТОПОГРАФИЧЕСКАЯ
АНАТОМИЯ ПЕРЕДНЕЙ
БРЮШНОЙ СТЕНКИ.

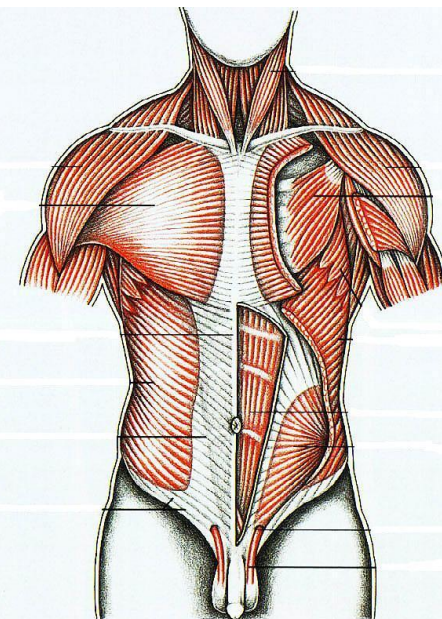
ХИРУРГИЯ ГРЫЖ.

ОБЛАСТИ ПЕРЕДНЕЙ БРЮШНОЙ СТЕНКИ

- **2 горизонтальные линии** (linea bicostarum et linea bispinarum) **делят переднюю брюшную стенку на 3 отдела: I – надчревьё; II – чревьё; III - подчревьё**
- **2 вертикальные линии**, проходящие по наружному краю прямых мышц **делят отделы на области:**
- **Надчревьё:** 1 - надчревная; 2 – левая и правая подреберные.
- **Чревьё:** 3 – пупочная; 4 - левая и правая боковые.
- **Подчревьё:** 5 – лобковая; 6 - левая и правая паховые.



СТРОЕНИЕ ПЕРЕДНЕЙ БРЮШНОЙ СТЕНКИ



Слой: **кожа** – тонкая, легко растяжимая; **ПЖК** – выражена индивидуально; **поверхностная фасция** – ниже пупка расщепляется на 2 листка; **собственная фасция**; **мышцы**- наружные и внутренние косые, поперечные, прямые; **фасция эндоабдоминалис**; **передбрюшинная клетчатка**; **париетальная брюшина**

Кровоснабжение. **Артерии имеют продольное и поперечное направления и различают:**

Поверхностные: поверхностная надчревная; поверхностная, огибающая подвздошную кость; ветви наружных половых и поверхностные ветви межреберных

Глубокие: верхняя надчревная; нижняя надчревная; глубокая, огибающая подвздошную кость; 6 нижних межреберных; 4 поясничных

Иннервация (нервы имеют только косое направление): 6 нижних межреберных; подвздошно-подчревный нерв; подвздошно-паховый нерв

ВЛАГАЛИЩЕ ПРЯМЫХ МЫШЦ ЖИВОТА

ВЫШЕ ПУПКА:

Передняя стенка:

Апоневроз наружной + передний листок апоневроза внутренней косой мышц

Задняя стенка:

Задний листок апоневроза внутренней косой + апоневроз поперечной мышц + поперечная фасция

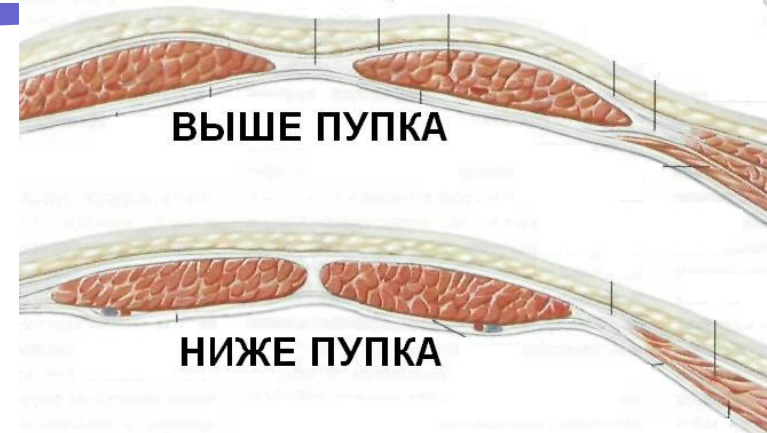
НИЖЕ ПУПКА:

Передняя стенка:

Апоневроз наружной + внутренней косой + апоневроз поперечной мышц

Задняя стенка:

Поперечная фасция



ДОСТУПЫ К ОРГАНАМ БРЮШНОЙ ПОЛОСТИ (ЛАПАРОТОМИИ)

Группы разрезов:

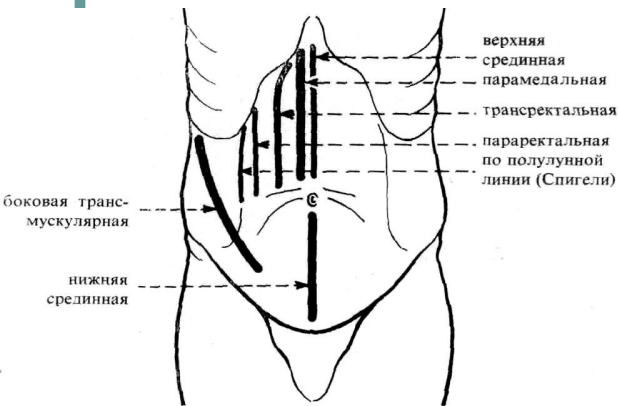
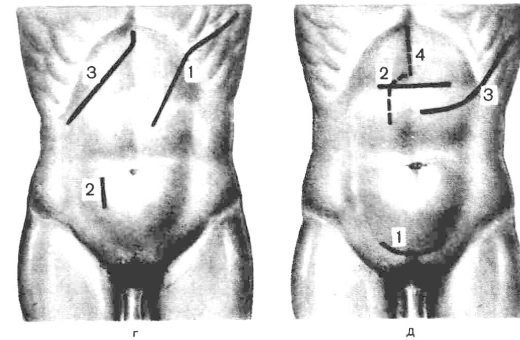
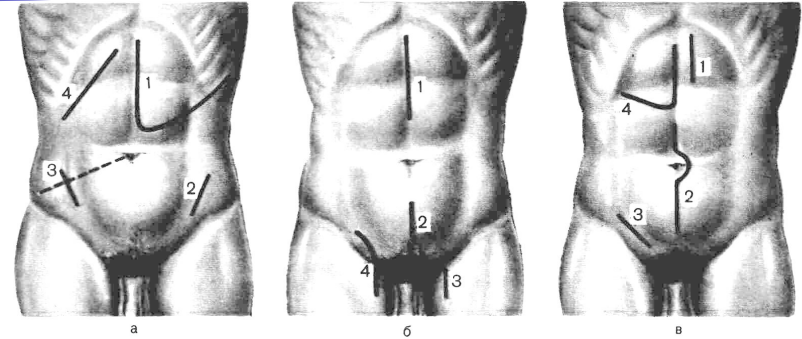
продольные;

поперечные;

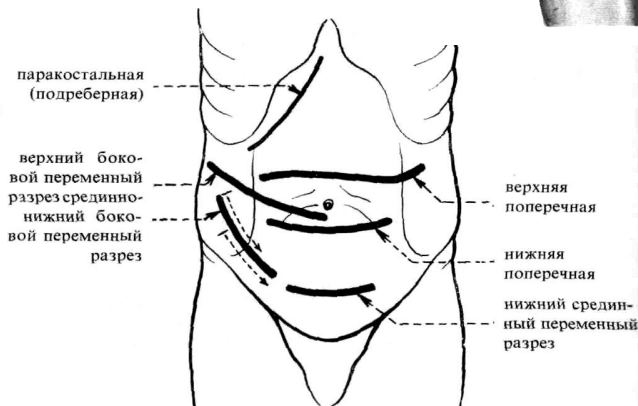
косые;

угловые;

комбинированные.



Продольные лапаротомии



Поперечные и косые лапаротомии

ВНУТРЕННЯЯ ПОВЕРХНОСТЬ ПЕРЕДНЕЙ БРЮШНОЙ СТЕНКИ

СКЛАДКИ БРЮШИНЫ:

plica umbilicalis mediana (непарная) - складка брюшины над заросшим мочевым протоком - **1**;

plica umbilicalis medialis (парная) - складка над облитерированной *a. umbilicalis* – **2**;

plica umbilicalis lateralis (парная) складка брюшины над *a. и v. epigastrica inferior* – **3**.

Между складками брюшины располагаются

ЯМКИ:

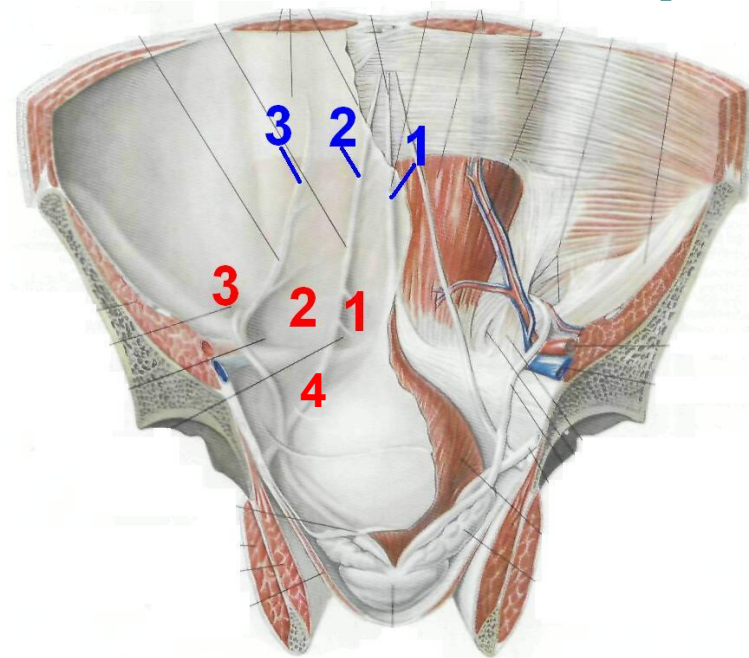
Надпузырная ямка, *fossa supravesicalis* – **1**;

Медиальная паховая ямка, *fossa inguinalis medialis* – **2**;

Латеральная паховая ямка, *fossa inguinalis lateralis* – **3**.

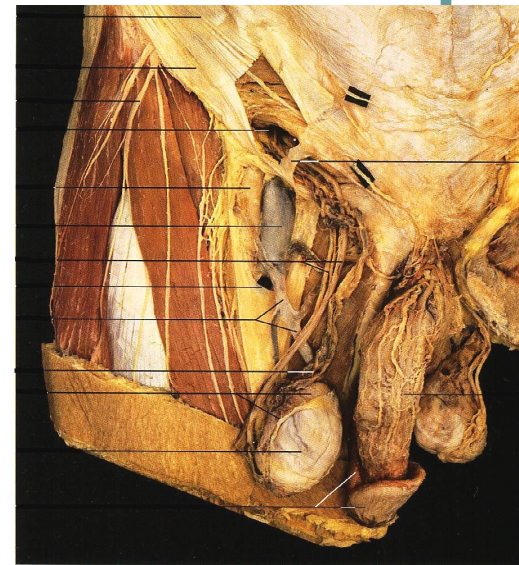
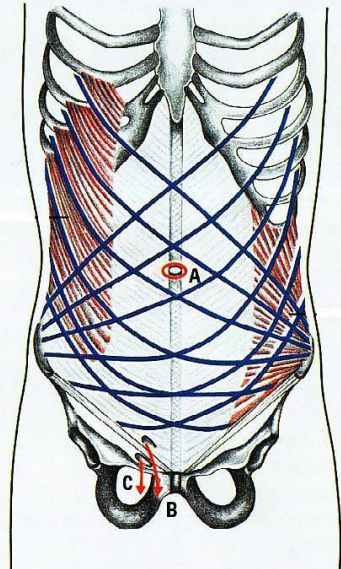
Ниже паховой складки расположена бедренная ямка, *fossa femoralis* – **4**.

Ямки являются местом выхода грыж.



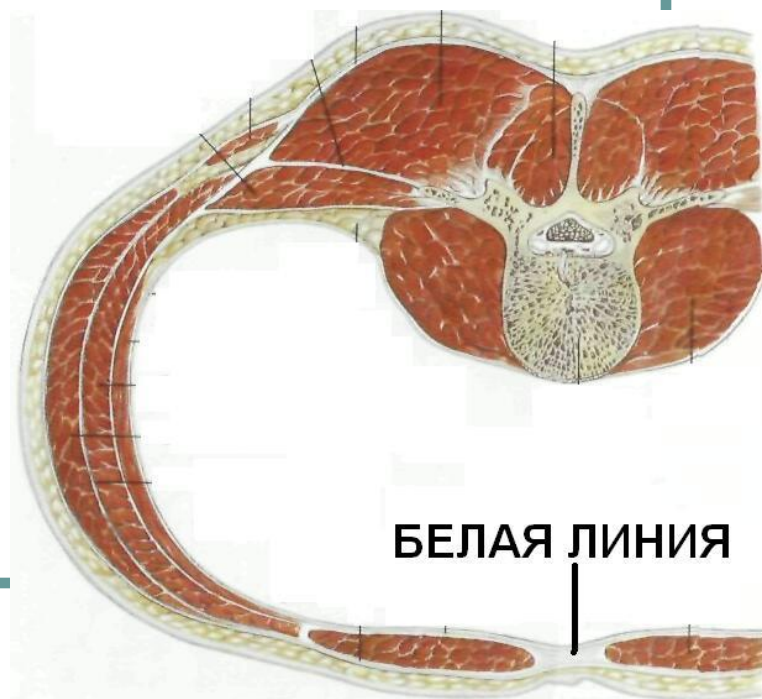
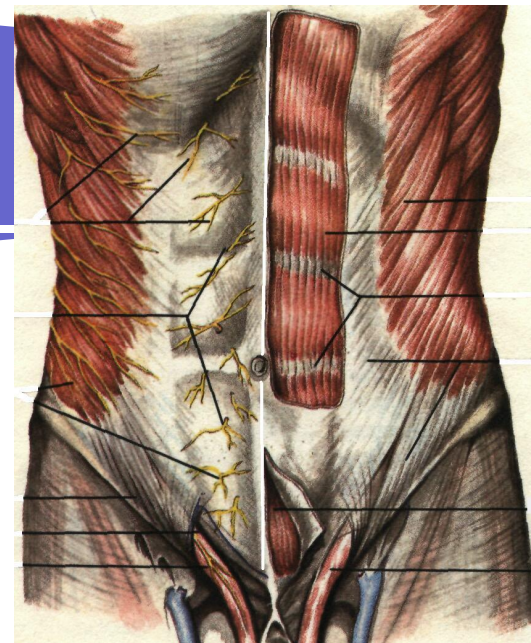
Слабые места брюшной стенки

- это места, где имеются отверстия или щели в фасциях и апоневрозах или между краями мышц и где наблюдается отсутствие некоторых элементов мышечно-апоневротических слоев брюшной стенки.
- выделяют:**
 - 1) отверстия и щели в белой линии живота
 - 2) пупочное кольцо
 - 3) ямки передней брюшной стенки (надпузырная, медиальная, латеральная, бедренная)
 - 4) спигелиевая линия



Белая линия живота

- Образована переплетением сухожильных волокон апоневрозов всех трех пар широких мышц живота
- Тянется от мечевидного отростка до лобкового симфиза. Длина - от 30 до 40 см. Ширина различна: у мечевидного отростка - 0,5 см, затем она расширяется и на уровне пупка - 2-3 см. Толщина выше пупка - 1-2 мм, ниже пупка - 3-4 мм.
- При длительном увеличении объема брюшной полости сухожильные волокна белой линии могут растягиваться и раздвигаться, что приводит к образованию слабых мест.
- Грыжи белой линии чаще возникают выше пупка, где белая линия тонкая и широкая



ОБЛАСТЬ ПУПКА

Втянутый рубец на месте пупочного кольца.

- **Пупочное кольцо** - щель в белой линии с острыми и ровными краями, образованными сухожильными волокнами апоневрозов всех широких мышц живота. Во внутриутробном периоде проходит пупочный канатик, соединяющий плод с организмом матери.
- **Слои в области пупка состоят из плотно сращенных между собой:**
 - кожи;
 - рубцовой ткани;
 - поперечной (пупочной) фасции;
 - брюшины.
- **Анатомическими особенностями, предрасполагающими к образованию пупочных грыж, являются:**
 - увеличение диаметра кольца;
 - неполное закрытие его пупочной фасцией;
 - наличие дивертикулов брюшины в области пупочного кольца (чаще встречается у мужчин).



ПАХОВЫЙ КАНАЛ

Расположен в области пахового треугольника

Границы пахового треугольника :

Сверху – горизонтальная линия $\frac{2}{3}$ границу между средней и наружной $\frac{1}{3}$ паховой связки;

Изнутри – наружный край прямой мышцы живота;

Снаружи снизу – паховая связка.

Канал имеет 2 кольца:

Поверхностное (образовано волокнами апоневроза наружной косой мышцы живота, которые расщепляются на две ножки)

Глубокое (соответствует латеральной паховой ямке - отверстию во внутрибрюшной фасции, через которое проходит семенной канатик у мужчин и круглая связка матки – у женщин)

Канал имеет 4 стенки:

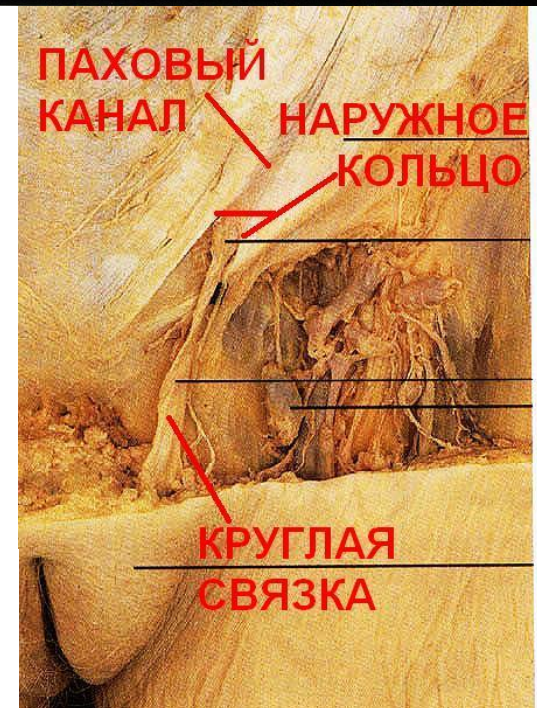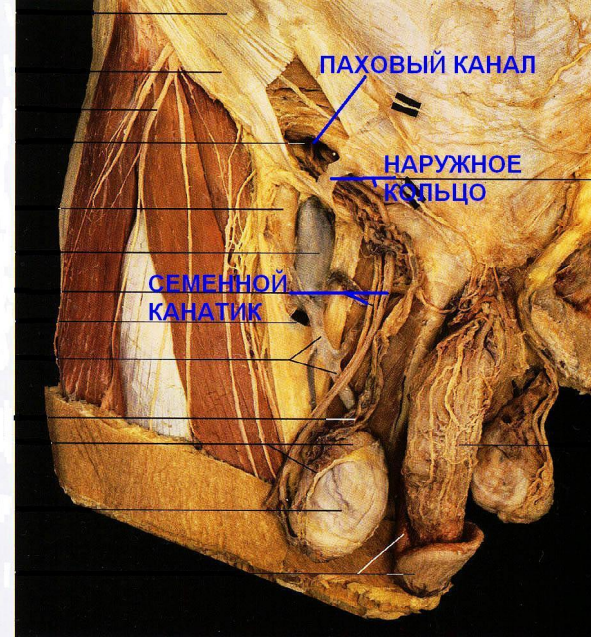
переднюю – апоневроз наружной косой мышцы

заднюю – поперечную (внутрибрюшную) фасцию

верхнюю – нижние края внутренней косой и поперечной мышцы живота

нижнюю – паховая связка

Пространство между нижней и верхней стенками пахового канала (или медиальной частью паховой связки и нижними краями внутренней косой и поперечной мышц живота) называется **паховым промежутком**.



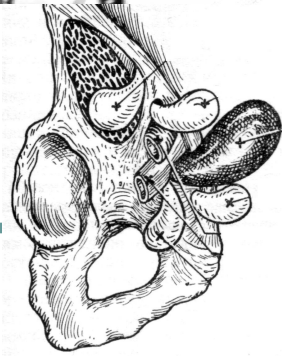
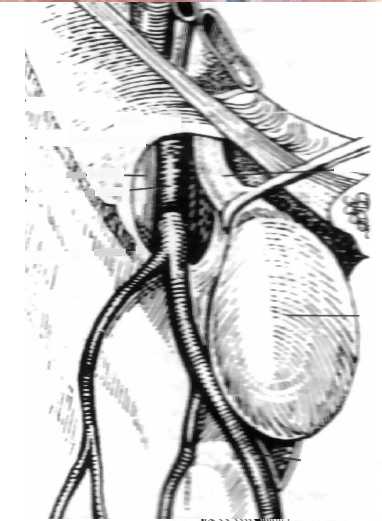
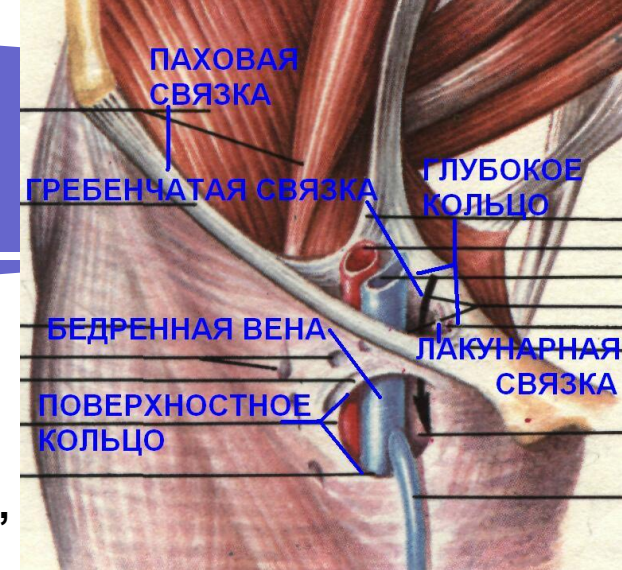
БЕДРЕННЫЙ КАНАЛ

(В НОРМЕ НЕТ)

Между бедренной веной и лакунарной связкой в сосудистой лакуне остается щель (бедренное кольцо, заполненная рыхлой клетчаткой, через которую выходят бедренные грыжи. Грыжевой мешок на передней поверхности бедра проходит между поверхностным и глубоким листками широкой фасции, прободает решетчатую фасцию и выходит под кожу. В результате прохождения бедренной грыжи образуется бедренный канал.

- **Глубокое кольцо** бедренного канала соответствует бедренному кольцу, которое ограничено: **Спереди** - паховой связкой; **Сзади** - гребенчатой связкой; **Медиально** - лакунарной связкой; **Латерально** - бедренной веной.
- **Поверхностное кольцо** бедренного канала соответствует hiatus saphenus в поверхностном листке широкой фасции, которое ограничено серповидным краем.
- **Бедренный канал имеет 3 стенки:**
 - Передняя** – поверхностный листок широкой фасции (верхний рог серповидного края);
 - Наружная** – влагалище бедренной вены;
 - Задняя** – глубокий листок широкой фасции (f. pectinea).

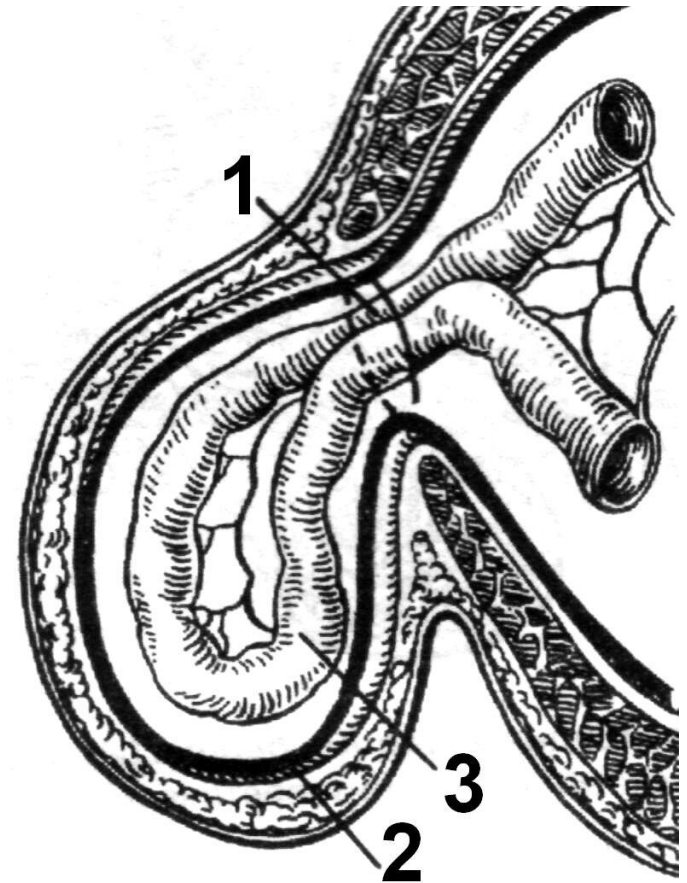
Длина канала от 1 до 3 см.



Грыжа - выход внутренних органов, покрытых париетальной брюшиной, через слабые места или искусственные отверстия переднебоковой брюшной стенки за пределы брюшной полости.

Элементы грыжи:

1. **Грыжевые ворота** – щель или отверстие в брюшной стенке, через которое выходят органы брюшной полости;
2. **Грыжевой мешок** – образован париетальным листком брюшины. В нем различают: **шейку; тело и дно;**
3. **Содержимое грыжевого мешка**- орган брюшной полости



КЛАССИФИКАЦИЯ ГРЫЖ

по времени появления и особенностям развития:

- - приобретенные
- - врожденные

по локализации:

- - наружные
- - внутренние

по месту выхода:

- - паховые (косые, прямые)
- - бедренные
- - пупочные
- - белой линии живота
- - поясничные
- - седалищные
- - промежностные
- - диафрагмальные

по клиническим признакам: простые (неосложненные):

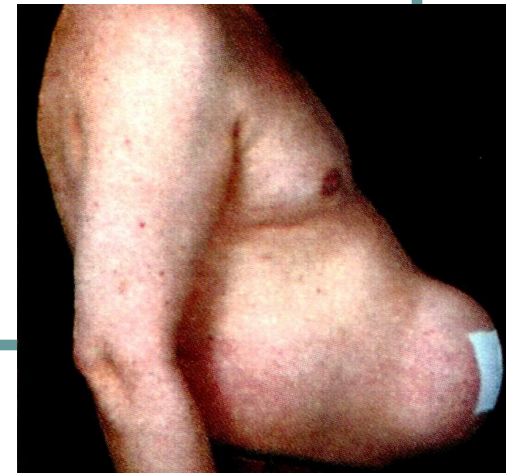- - вправимые
- - невправимые

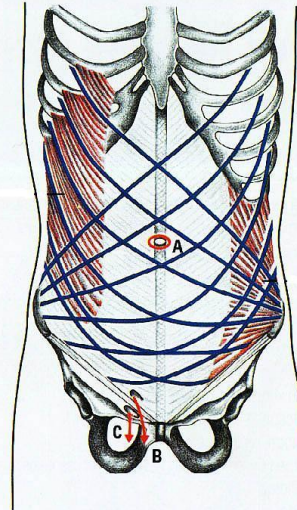
осложненные:

- - ущемленные
- - скользящие

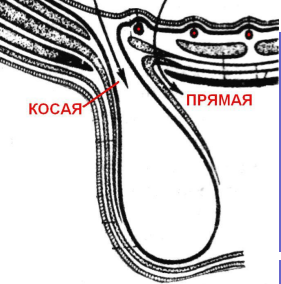
по степени развития (для паховых грыж):

- - начинающиеся
- - внутриканальные (неполные)
- - полные
- - мошоночные



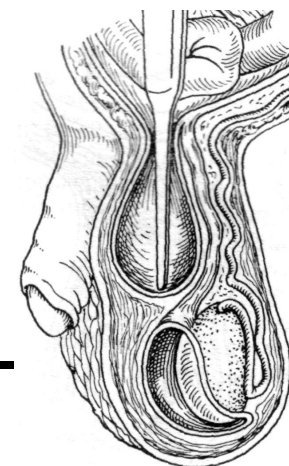
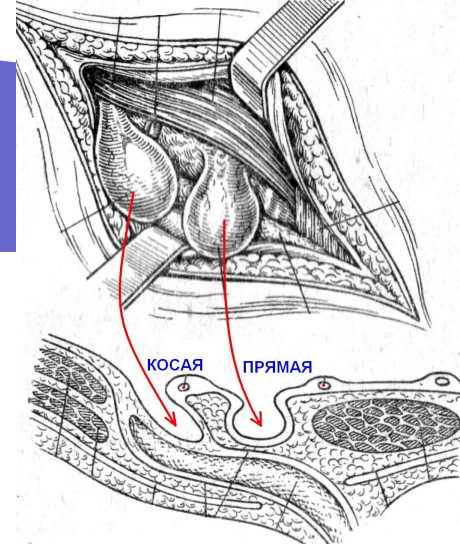


- 1) наличие «слабых мест» в мышечно-апоневротическом слое брюшной стенки («**предрасполагающий фактор**»).
- 2) резкое повышение внутрибрюшного давления («**производящий фактор**»)

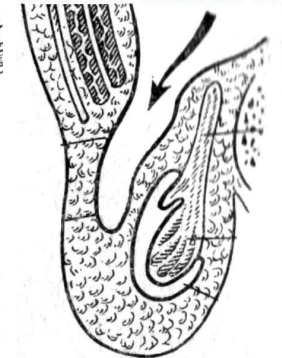


ПАХОВЫЕ ГРЫЖИ

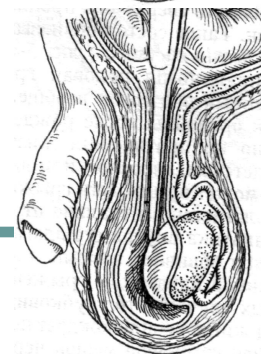
- **КОСЫЕ.** Грыжевые ворота – латеральная паховая ямка
- **ПРЯМЫЕ.** Грыжевые ворота – медиальная паховая ямка
- **ПРИБРЕТЕННЫЕ.** Грыжевой мешок – париетальная брюшина. Яичко имеет влагалищную оболочку
- **ВРОЖДЕННЫЕ.** Грыжевой мешок – незаросший влагалищный отросток брюшины



ПРИБРЕТЕННАЯ



ВРОЖДЕННАЯ



ГРЫЖЕСЕЧЕНИЕ

- **Операция должна быть радикальной, простой и наименее травматичной**

Она состоит из трех этапов:

- 1) доступ к грыжевым воротам и грыжевому мешку;**
- 2) обработка и удаление грыжевого мешка;**
- 3) устранение дефекта брюшной стенки (закрытие грыжевых ворот).**



1-ЫЙ ЭТАП - ДОСТУП

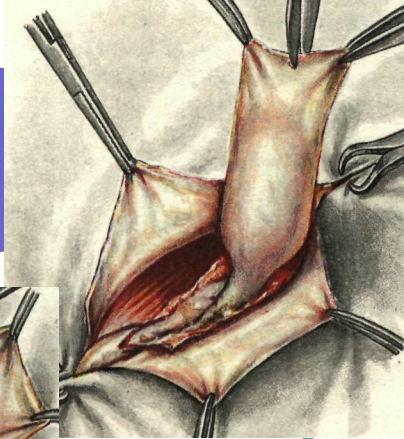
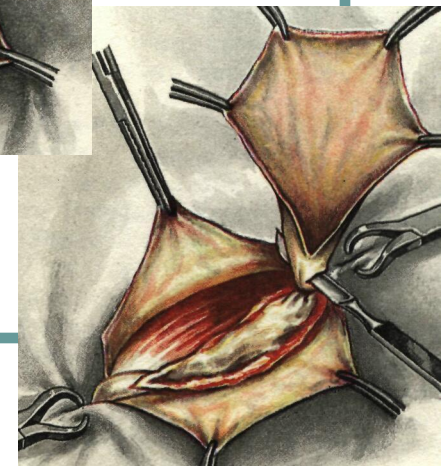
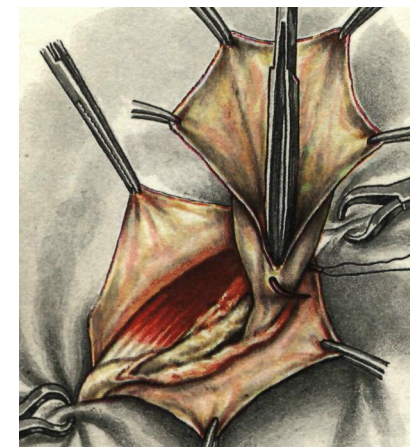
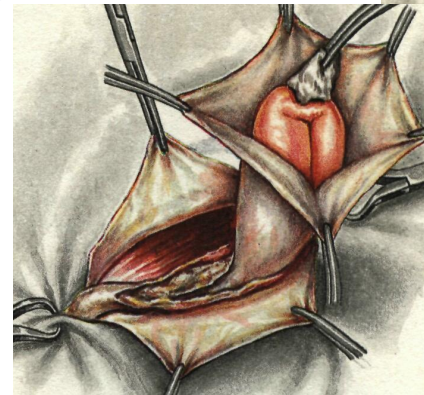
требования:

- Простота;
- Безопасность;
- Возможность широкого обзора грыжевого канала или грыжевого отверстия.

Должно учитываться состояние тканей в области грыжевых ворот (воспаление, рубцы).

2-ОЙ ЭТАП – ПРИЕМЫ:

- 1. Тщательное **выделение грыжевого мешка** из окружающих тканей **до грыжевых ворот** (метод «гидравлического препарирования», введение вокруг стенки мешка 0,25 % новокаина)
- 2. **Вскрытие грыжевого мешка** в области дна и **вправление грыжевого содержимого**
- 3. **Прошивание и перевязка шейки** грыжевого мешка с последующим его **отсечением**



3-ий ЭТАП:

СПОСОБЫ ПЛАСТИКИ ГРЫЖЕВЫХ ВОРОТ

1) простые;

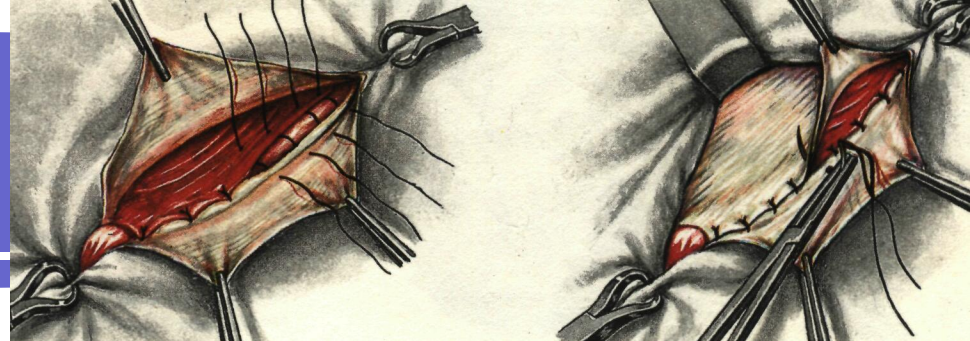
2) реконструктивные;

3) пластические.

- Простые способы - закрытие дефекта брюшной стенки с помощью швов.
- Реконструктивные способы - изменение конструкции грыжевых ворот с целью их укрепления.
- Пластические способы при больших «застарелых» грыжах, когда собственных тканей недостаточно (апоневротические или мышечные лоскуты на питающей ножке из близлежащих областей, синтетический материал).

СПОСОБЫ ПЛАСТИКИ ПАХОВОГО КАНАЛА

ПЛАСТИКА ПЕРЕДНЕЙ СТЕНКИ



по Жирару (1).

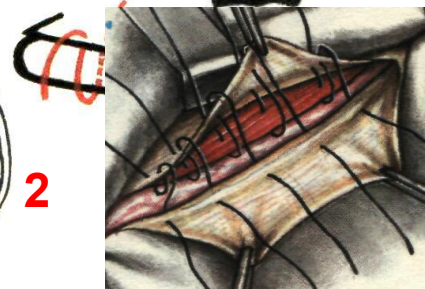
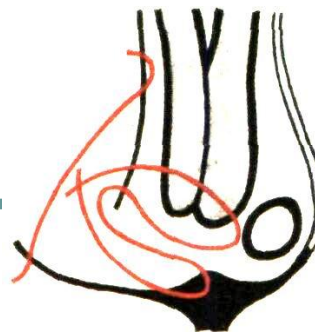
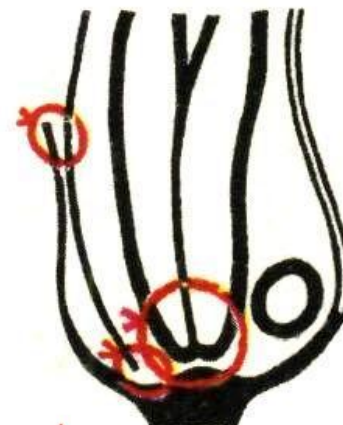
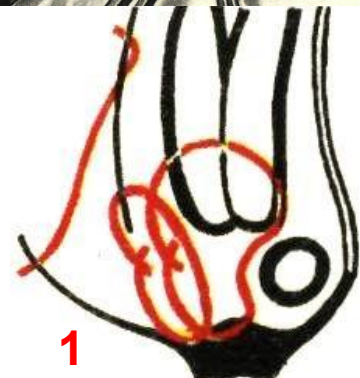
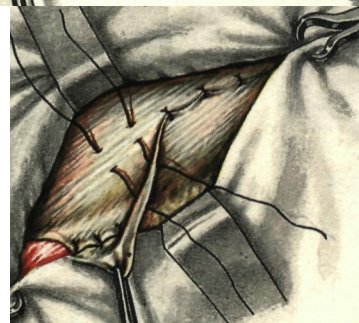а - подшивание внутренней косой и поперечной мышц живота к паховой связке;

б - подшивание верхнего лоскута апоневроза наружной косой мышцы живота к паховой связке;

в - подшивание нижнего лоскута апоневроза на верхний.

по Спасокукоцкому

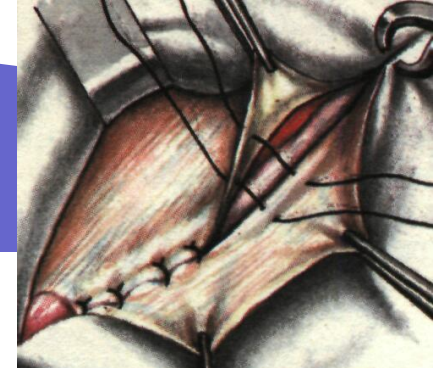одновременное проведение швов через верхний лоскут апоневроза наружной косой мышцы живота, поперечную и внутреннюю косые мышцы и паховую связку впереди семенного канатика



ШОВ КИМБАРОВСКОГО (2)

Пластика пахового канала по Мартынову (1)

подшивание внутреннего лоскута апоневроза наружной косой мышцы живота к паховой связке и наружного на внутренний



ПЛАСТИКА ЗАДНЕЙ СТЕНКИ

Пластика пахового канала по Бассини (2):

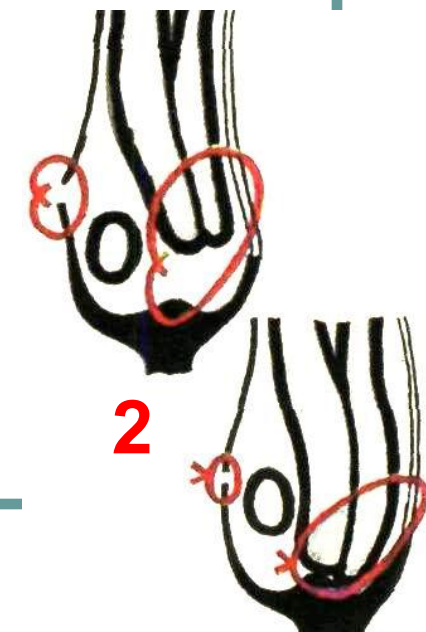
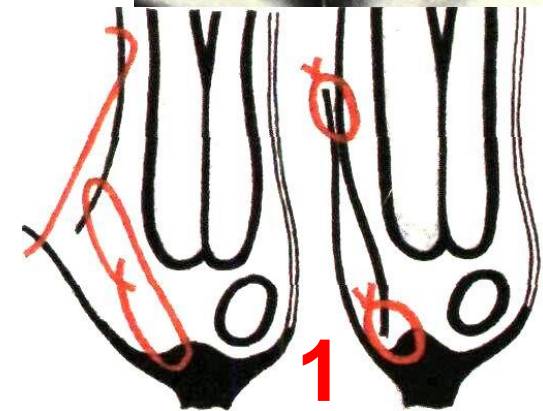
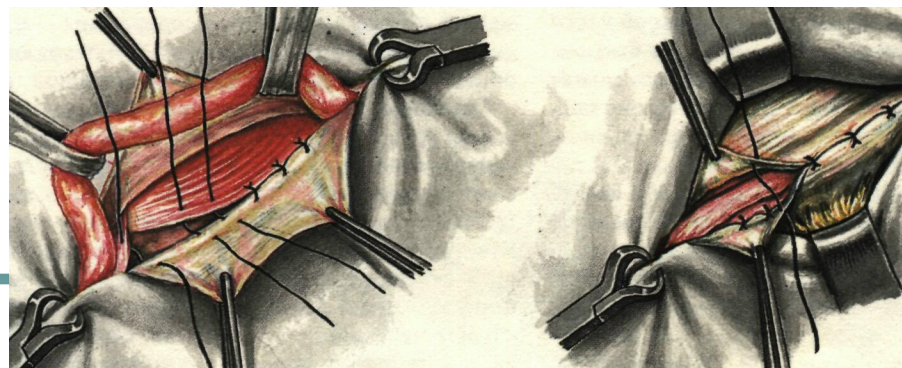
а - подшивание внутренней косой, поперечной и прямой мышц живота к паховой связке позади семенного канатика;

б - сшивание внутреннего и наружного лоскутов апоневроза наружной косой мышцы живота впереди семенного канатика.

Пластика по Постемпскому (в пожилом возрасте при дряблости передней брюшной стенки)

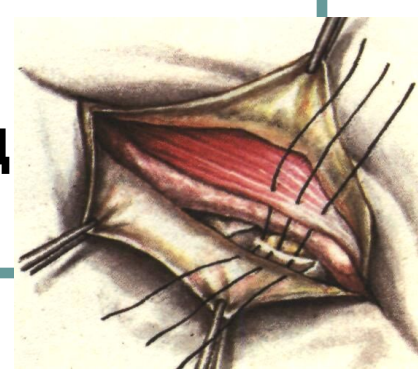
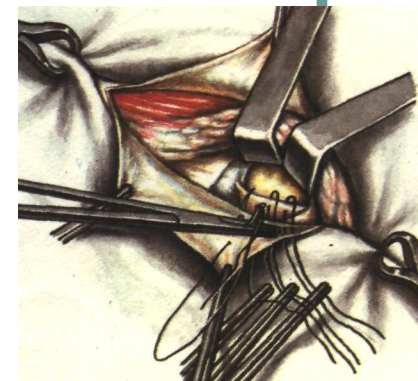
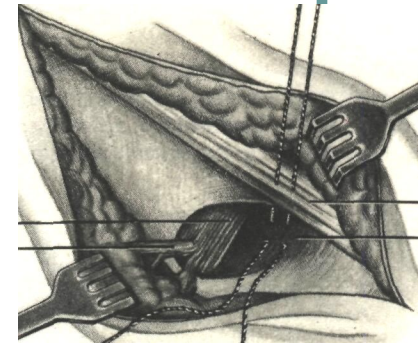
Верхний лоскут апоневроза наружной косой мышцы и внутреннюю косую, поперечную мышцы подшивают позади семенного канатика к паховой связке, а нижний лоскут накладывают на верхний.

Канатик располагается под кожей.

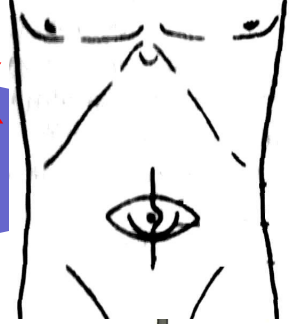


ПЛАСТИКА ПРИ БЕДРЕННЫХ ГРЫЖАХ

- **При бедренным доступе.**
По Бассини - наложение швов, соединяющих паховую связку с гребенчатой (куперовой) связкой.
- **При доступе через паховый канал.**
По Руджи - подшивание паховой связки к гребенчатой (куперовой) связке со стороны полости живота.
По Парлавеччо - 1-ый ряд швов: подшивание паховой связки к гребенчатой (куперовой) связке; 2-ой ряд швов: подшивают края внутренней косой и поперечной мышц к паховой связке позади семенного канатика

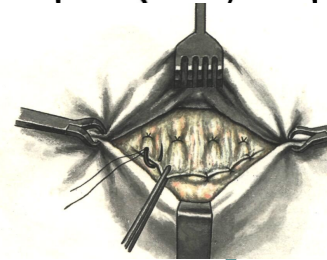
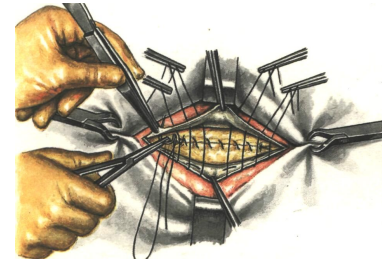


ПЛАСТИКА ПРИ ПУПОЧНЫХ ГРЫЖАХ И ГРЫЖАХ БЕЛОЙ ЛИНИИ ЖИВОТА



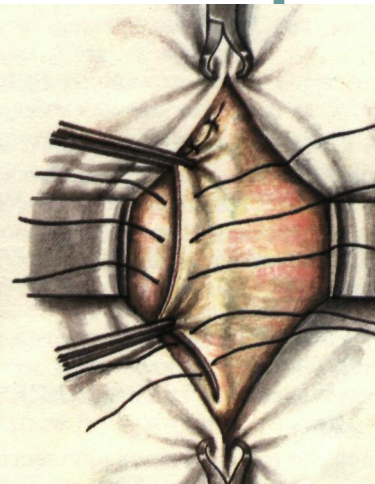
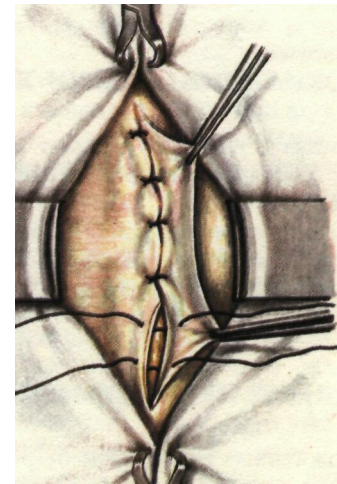
по Мейо

- а - подшивание нижнего лоскута апоневроза к верхнему лоскуту рядом П-образных швов;
- б - подшивание верхнего лоскута апоневроза к нижнему лоскуту рядом узловых швов



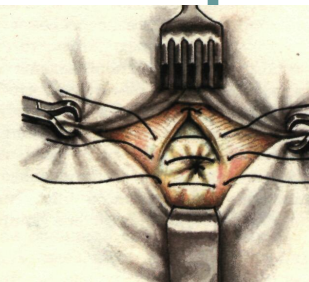
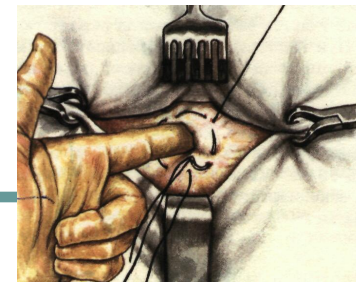по Сапежко

- а - подшивание края правого лоскута апоневроза к задней стенке влагалища левой прямой мышцы живота;
- б - подшивание левого лоскута апоневроза к передней стенке влагалища правой прямой мышцы живота.



по Лексеру

- а - наложение кисетного шва вокруг пупочного кольца;
- б - наложение узловых швов на переднюю стенку влагалищ прямых мышц живота.

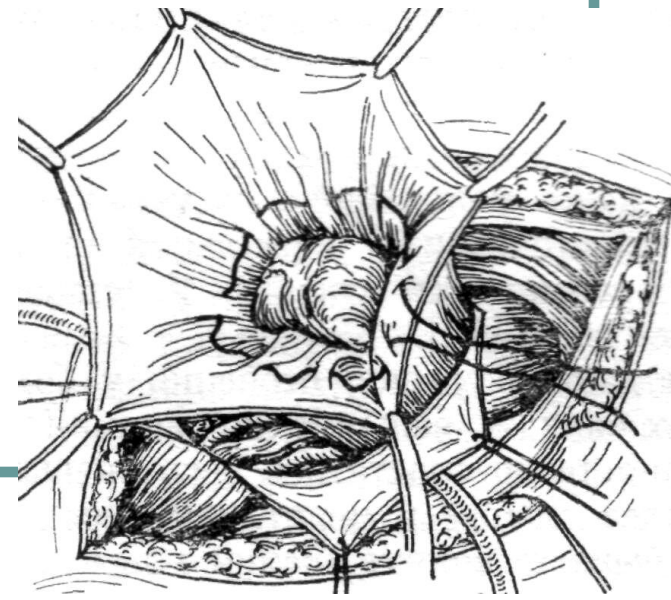
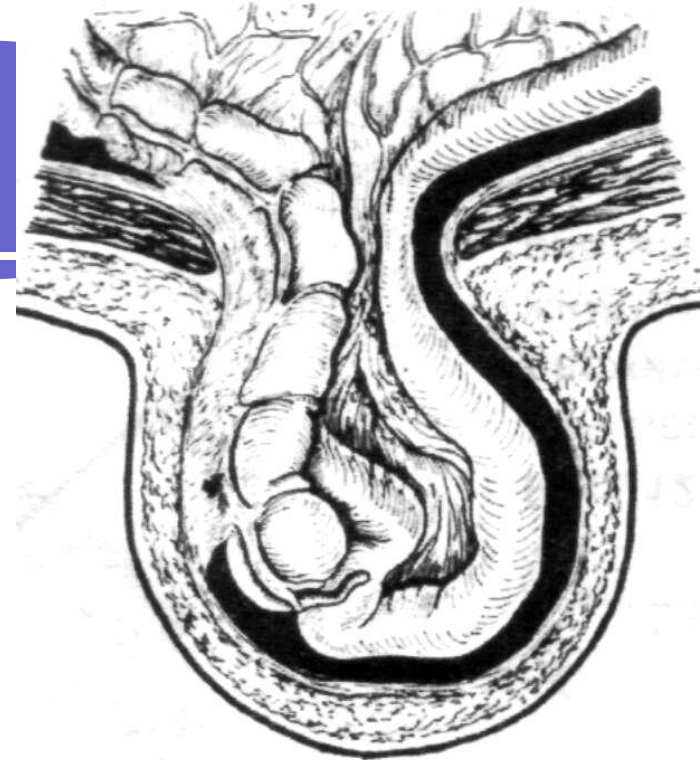


СКОЛЬЗЯЩИЕ ГРЫЖИ

Грыжевой мешок частично образован стенкой полого органа, **мезоперитонеально** покрытого брюшиной (мочевой пузырь, слепая кишка, реже другие органы)

Особенность оперативной техники:

1. Грыжевой мешок широко вскрывают в отдалении от органа;
2. Грыжевое содержимое вправляют и накладывают изнутри грыжевого мешка кисетный шов по месту перехода брюшины на орган;
3. Избыток грыжевого мешка отсекают



УЩЕМЛЕННЫЕ ГРЫЖИ

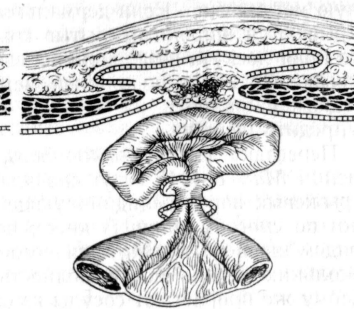
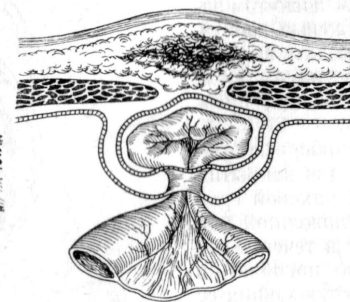
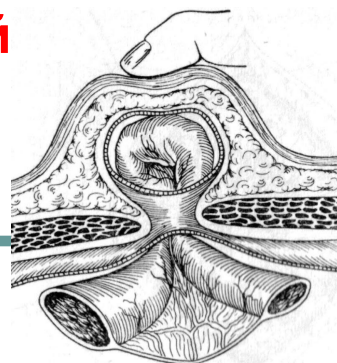
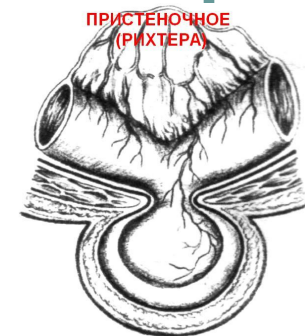
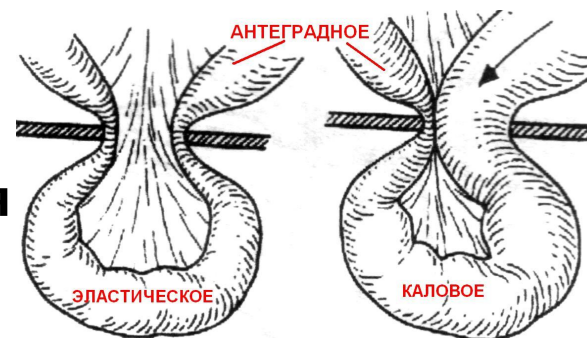
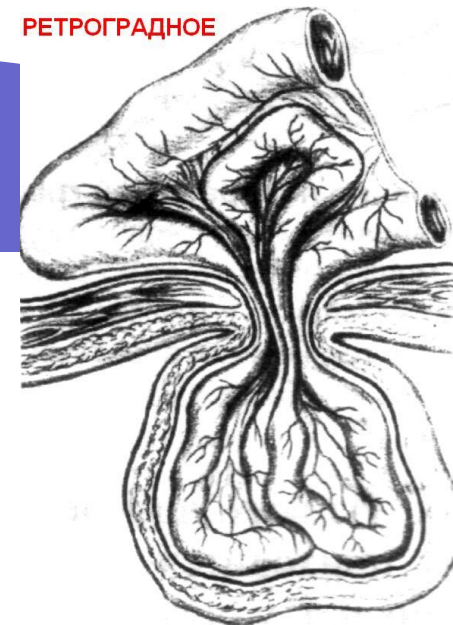Варианты ущемлений:

Пристеночное или Рихтеровское (ущемление одной стенки кишки без нарушения продвижения содержимого)

Антеградное (ущемленная петля кишки находится в грыжевом мешке)

Ретроградное (ущемленная петля кишки находится в брюшной полости).

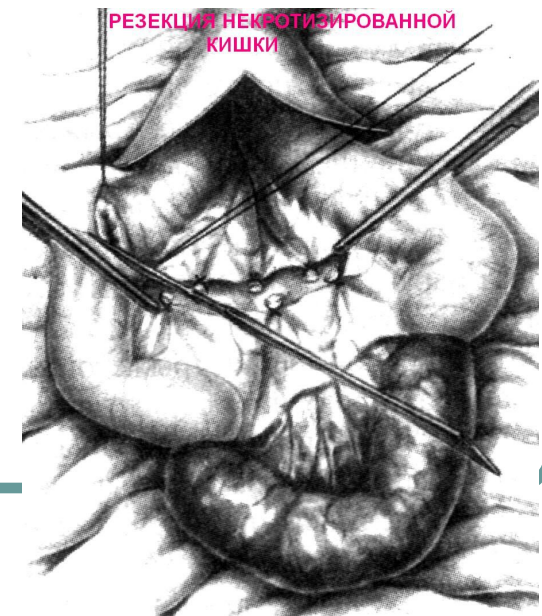
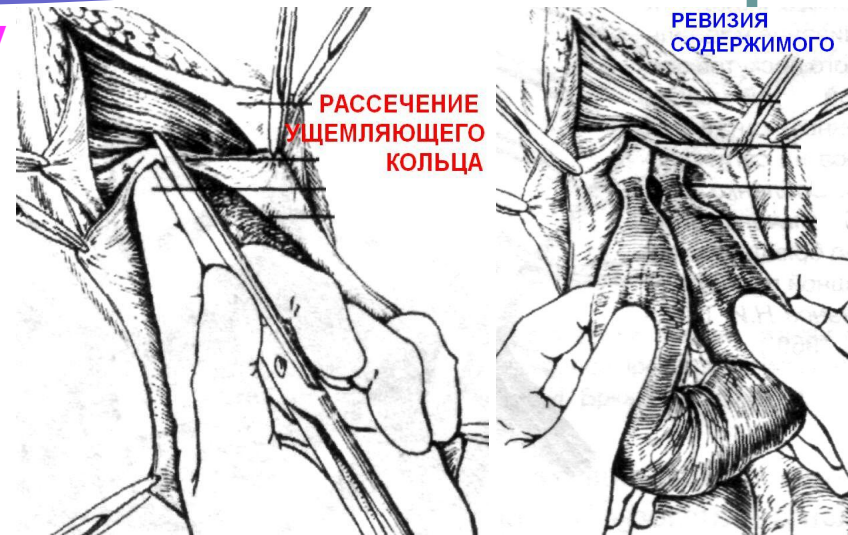
Последние сопровождаются развитием клиники кишечной непроходимости.



Вправлять нельзя!

оперативного лечения:

- Оперативный доступ к грыжевому мешку
- Вскрытие грыжевого мешка
- Фиксация грыжевого содержимого
- Рассечение ущемляющего кольца (грыжевых ворот)
- Ревизия грыжевого содержимого и оценка жизнеспособности органа по цвету, блеску, перистальтике, пульсации сосудов брыжейки)
- При жизнеспособном содержимом его вправляют, при некрозе или подозрении на нежизнеспособность ущемленного органа – резекция в пределах здоровых тканей
- Выделение грыжевого мешка до грыжевых ворот
- Обработка шейки грыжевого мешка, его удаление
- Пластика грыжевых ворот



ЖИЗНЬ
ПІРЄКРАСНА!

Кінець лекції



@ga