



Опухоли яичников.

Коновалов В.И.

Распространенность

Опухоли яичников составляет 15-20% от всех опухолей, встречающихся у женщин.

В США опухоли яичников занимают первое место среди опухолевых заболеваний у женщин.

В России опухоли яичников занимают 3 место, т.к. первое место занимает рак молочной железы (60-64%)

Классификация

Имеется проблема в классификации опухолей яичников.

Первая классификация была предложена Пфанненштилем, она представляет интерес для клиницистов, учитывается морфология.

Последние годы представлено несколько классификаций:

- Серов В.Н. - клинико-гистологическая-анатомическая классификация 1973г;
- Наиболее обширная классификация ВОЗ 1977г

Классификации, удовлетворяющей клиницистов и гистологов, в настоящее время нет

Классификация

I. Кисты (10%):

1. Простая серозная;
2. Многокамерная серозная (фолликулярная);
3. Кисты желтого тела (физиологические и патологические);
4. Эндометриоидная киста.

II. Кистомы (цилиоэпителиальные опухоли) 60%:

1. Серозные (сецернирующие, пролиферирующие, сосочковые);
2. Муцинозные;

Классификация

III. Герминогенные (20%):

1. Дермоидные;
2. Тератобластомы;
3. Дисгерминомы;
4. Хореокарциномы;
5. Саркома Майера.

IV. Стромальные опухоли (2,4%):

1. Гранулезоклеточные;
2. Текомы;
3. Фибромы;
4. Смешанные опухоли.

Классификация

V. Рак яичника (1-2%):

1. Первичный;
2. Вторичный;
3. Метастатический.

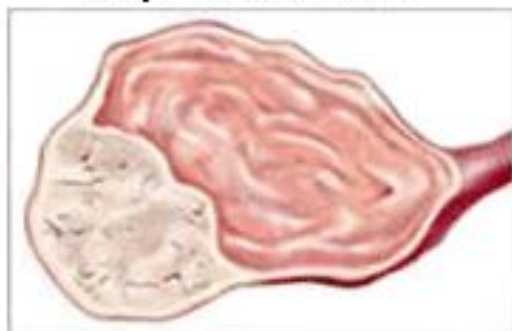
VI. Гормон-продуцирующие опухоли (0,5-1%):

1. Феминизирующие;
2. Маскулинизирующие;
3. Арренобластома.

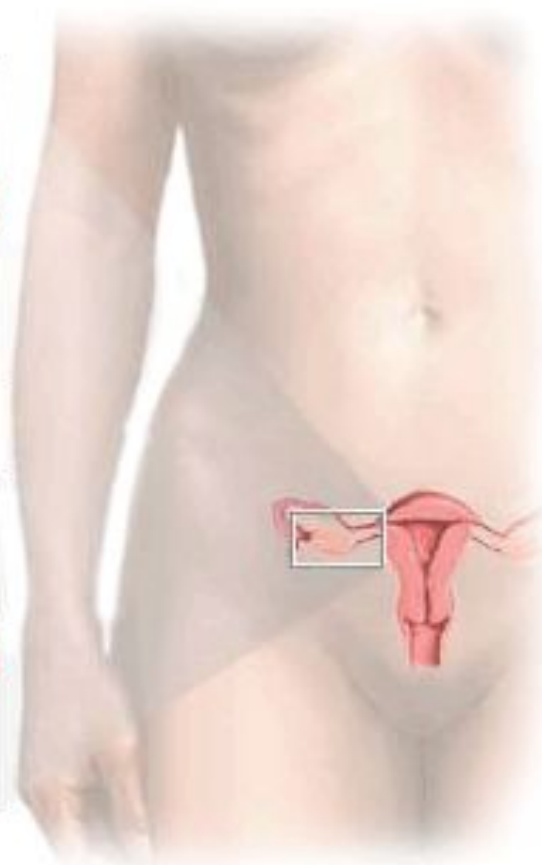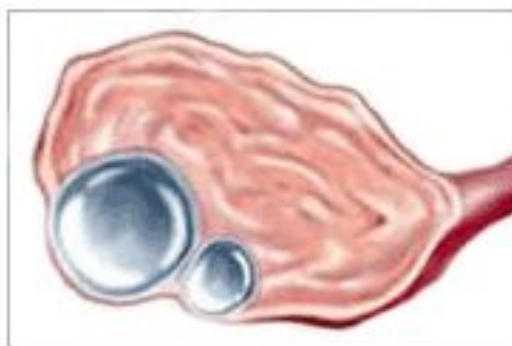
VII. Прочие опухоли

Фолликулярная киста

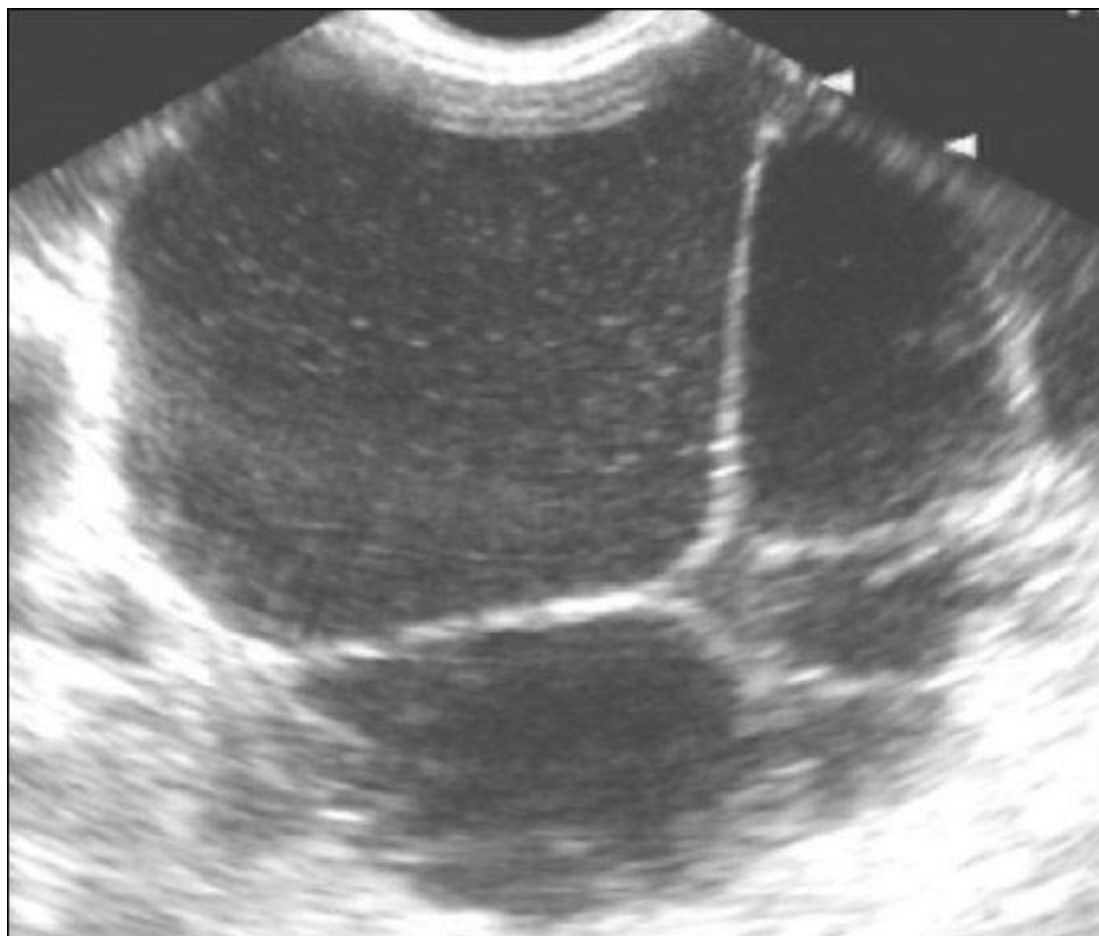Опухоль яичника



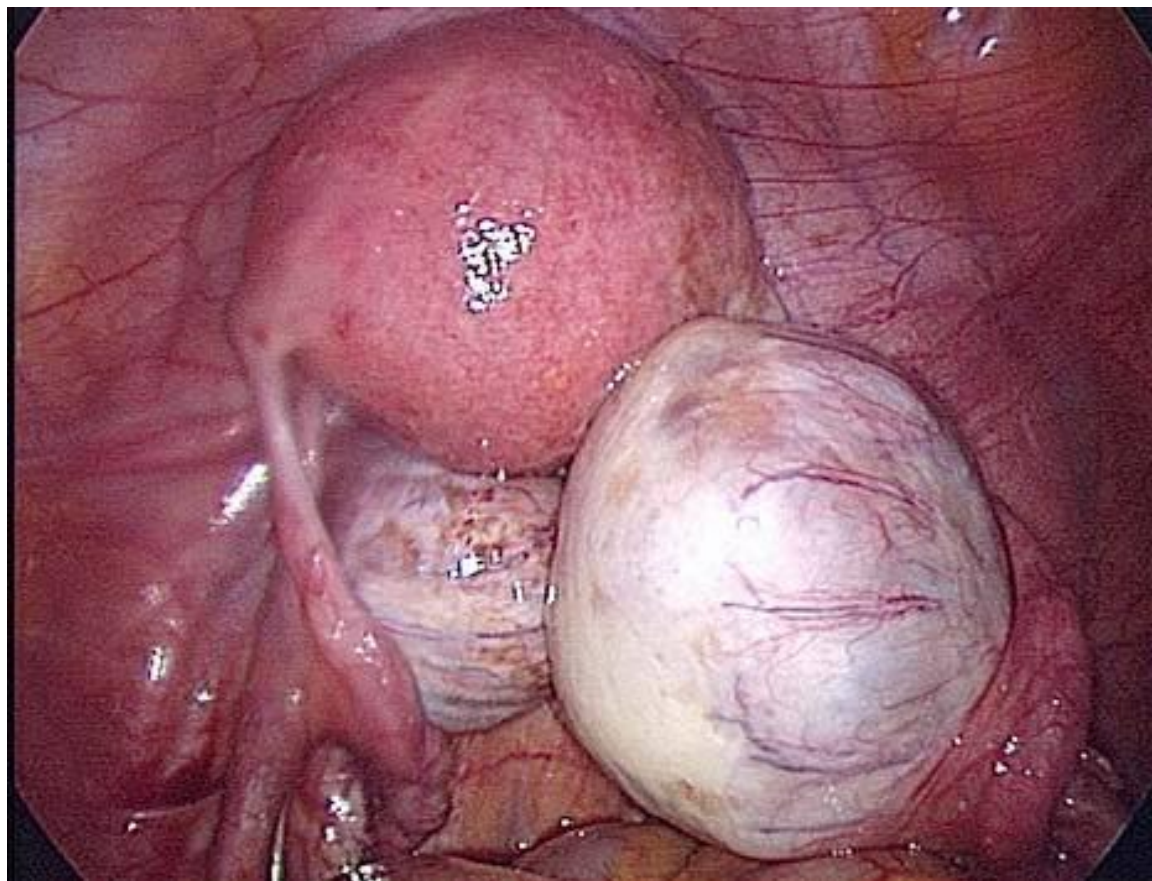
Киста яичника

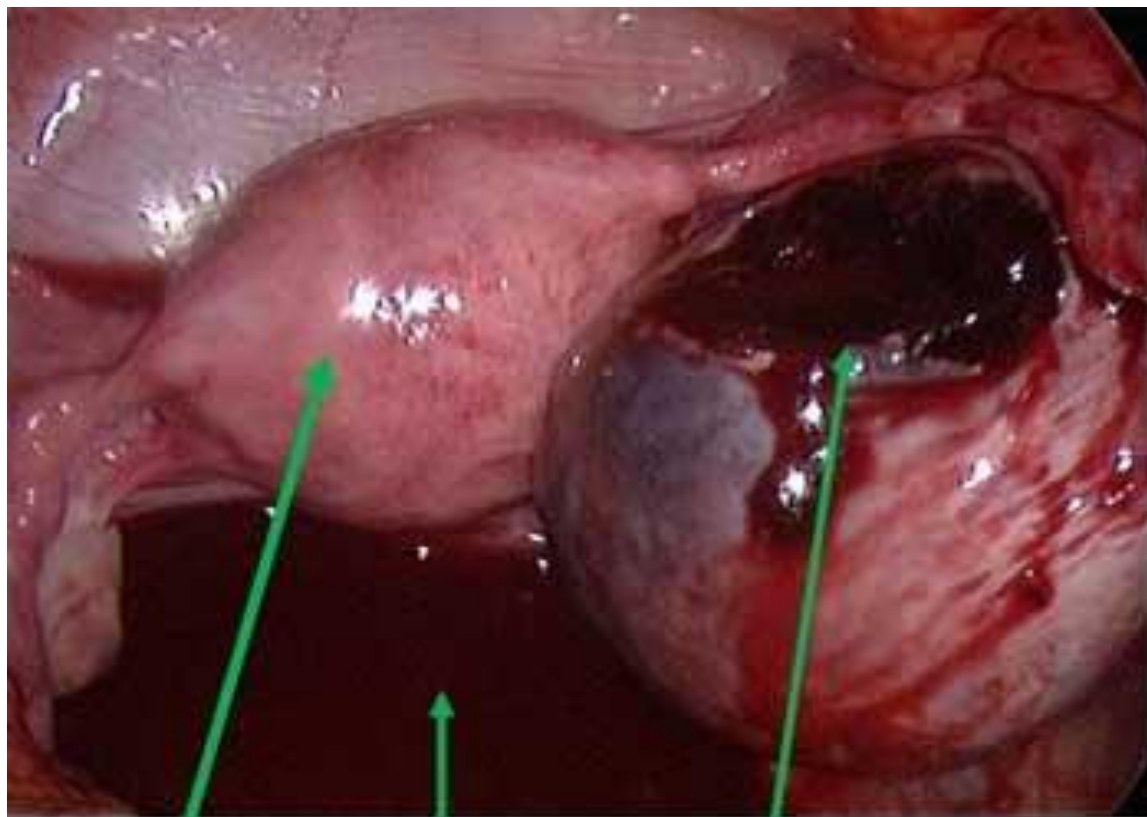


Серозная папиллярная цистаденома



Серозная киста



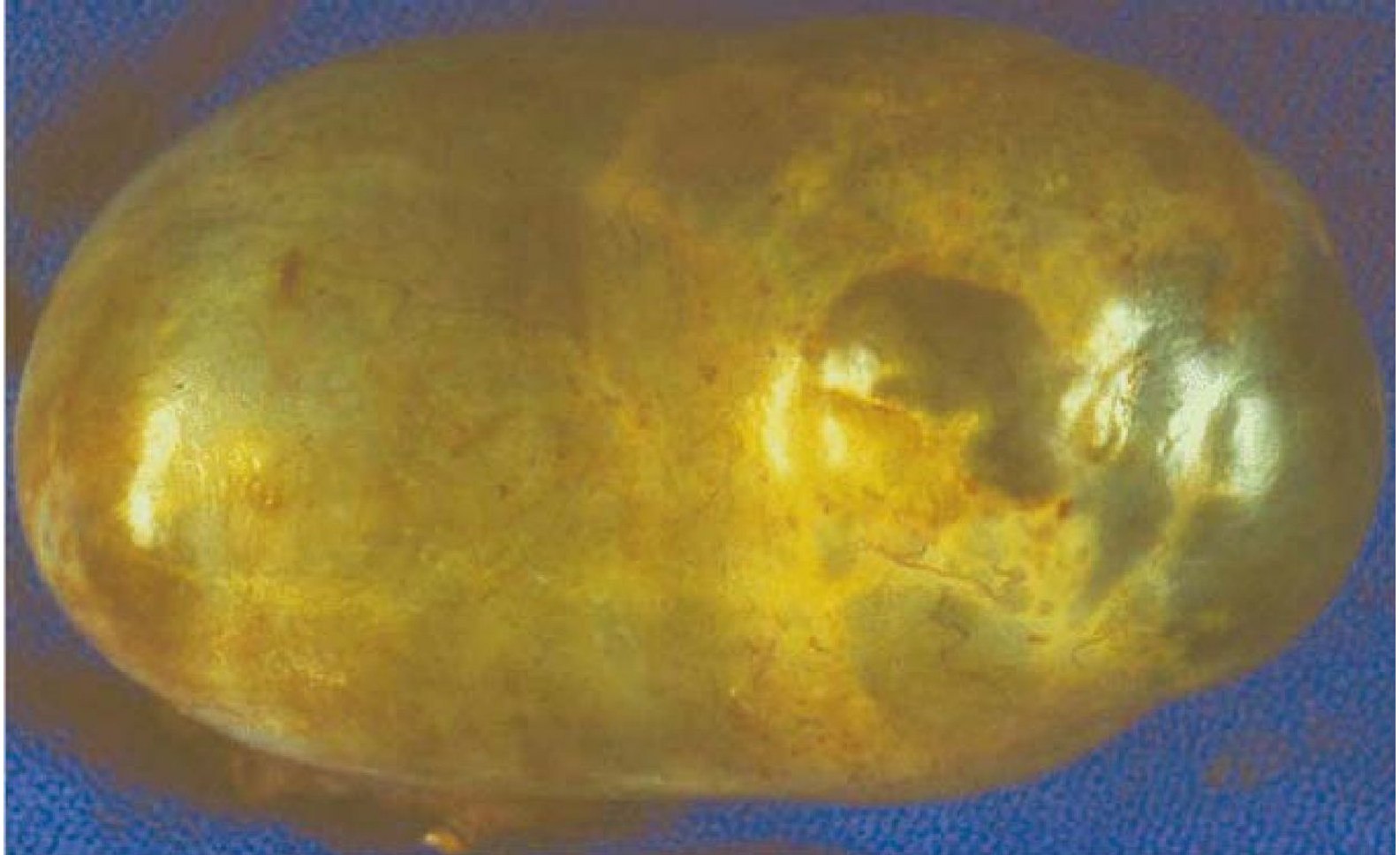

Матка

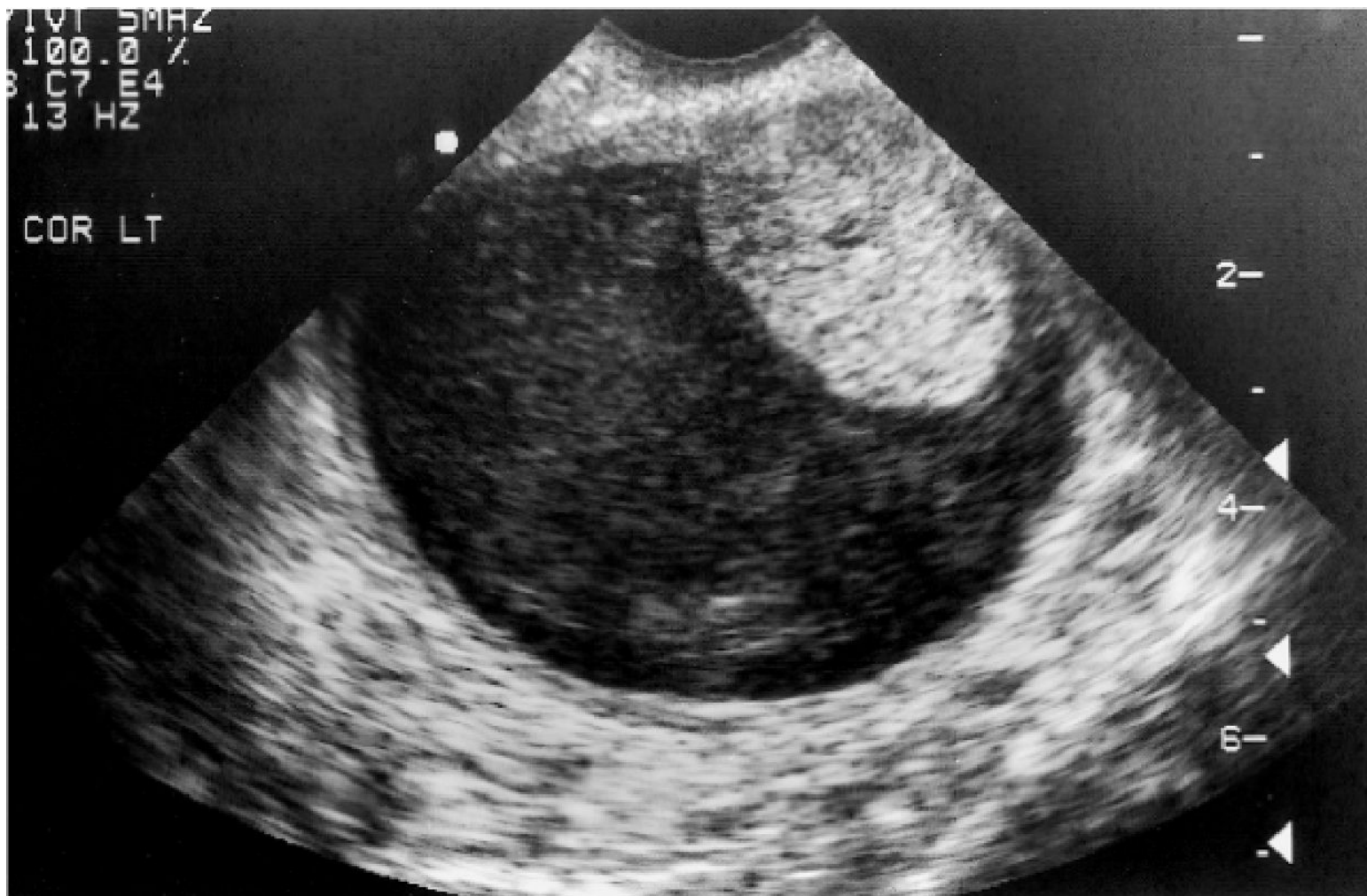Кровь в малом
тазу

Правый яичник, в нем киста
желтого тела с разрывом
капсулы

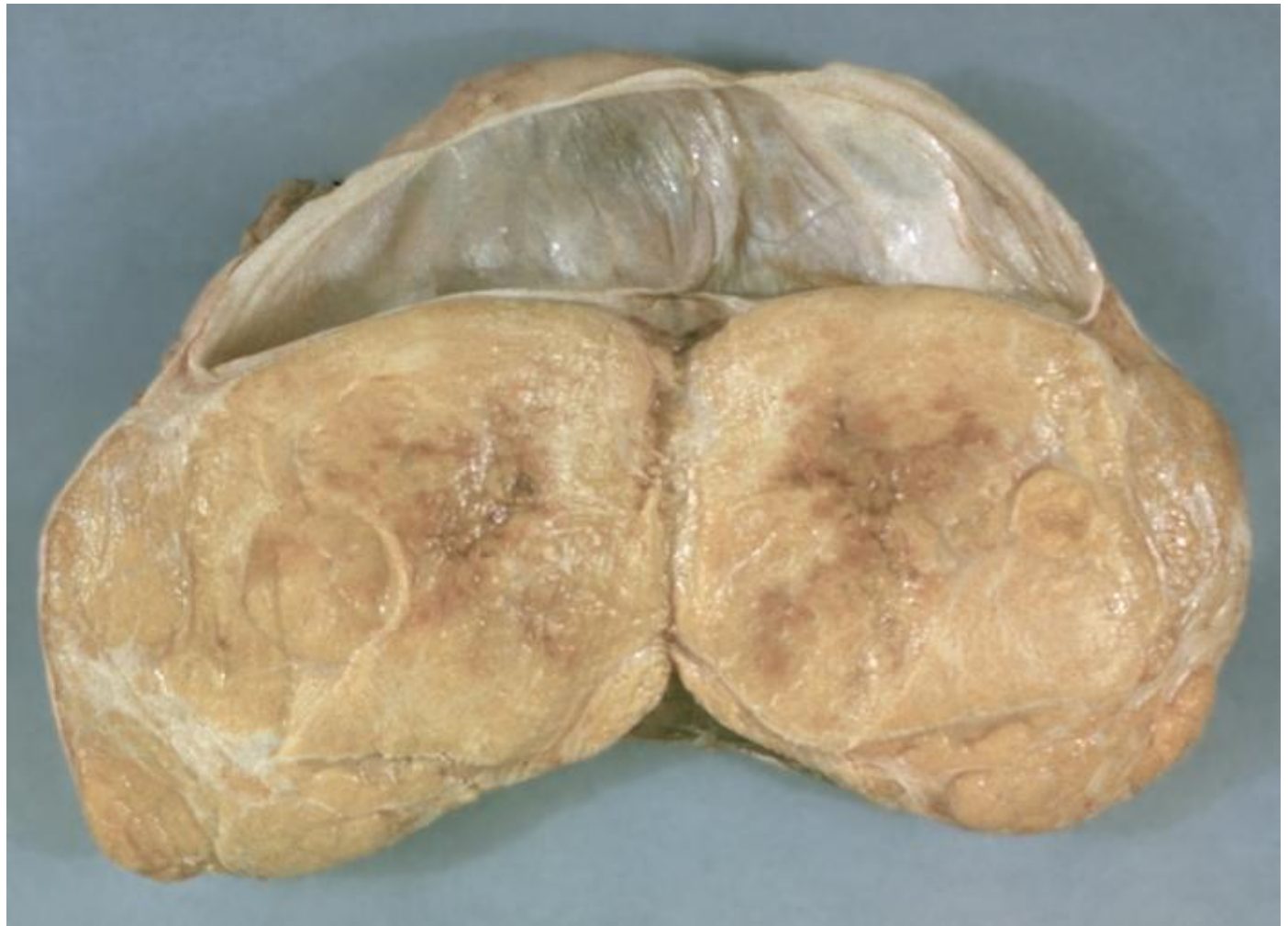Муцинозная цистаденома



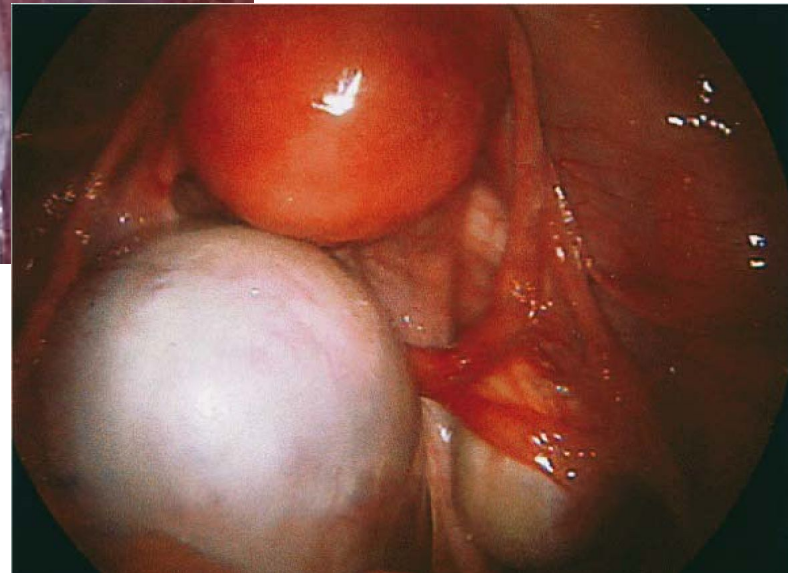
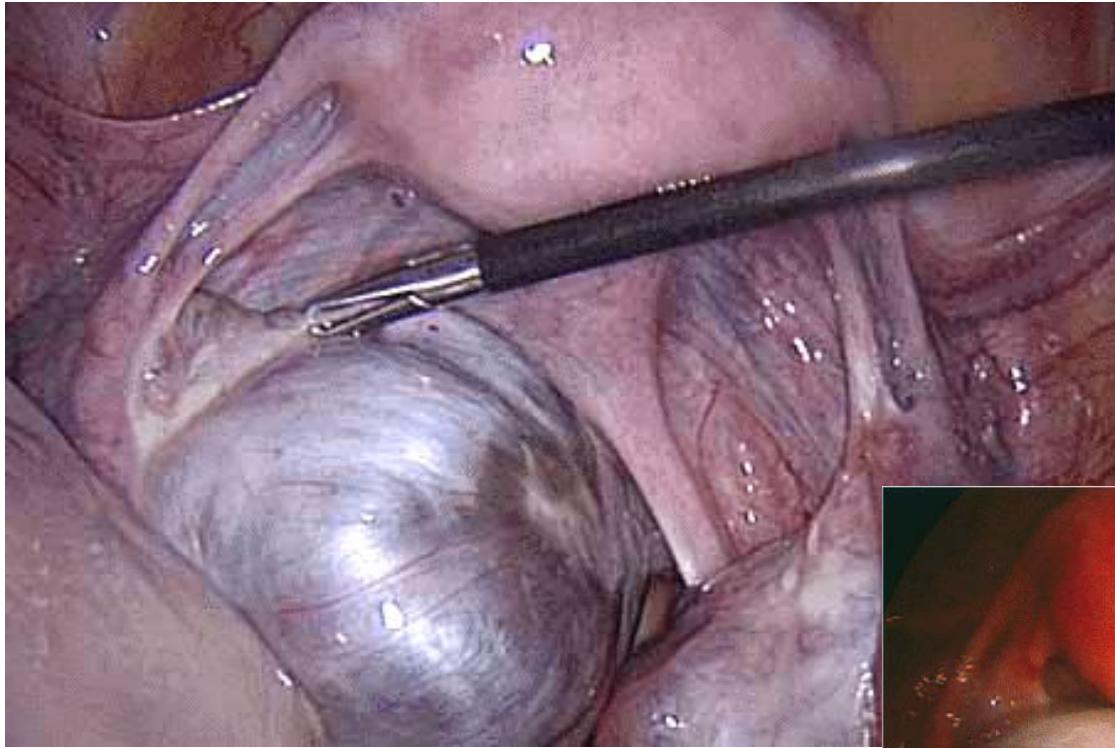
Цилио-эпителиальная опухоль



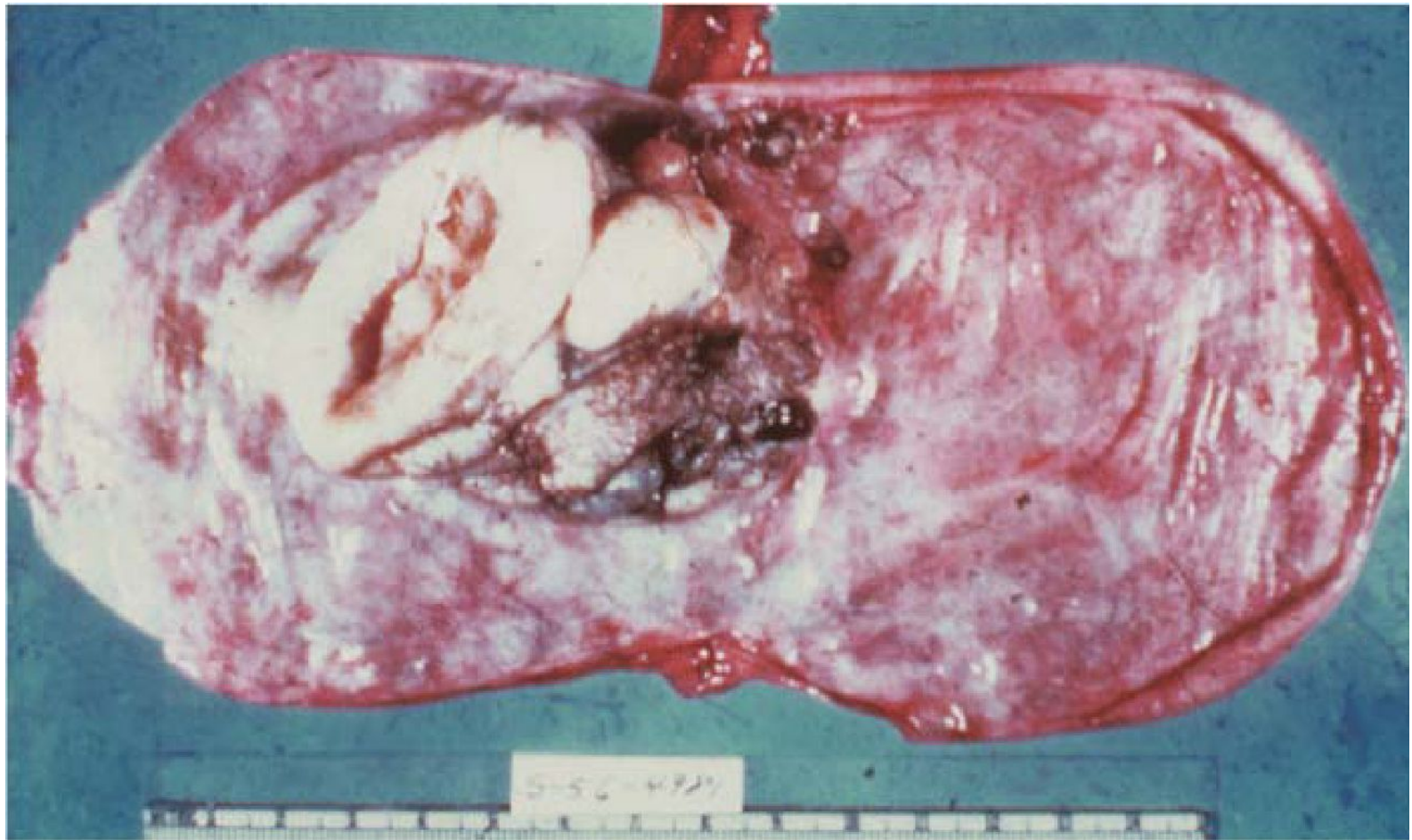
Фиброма яичников



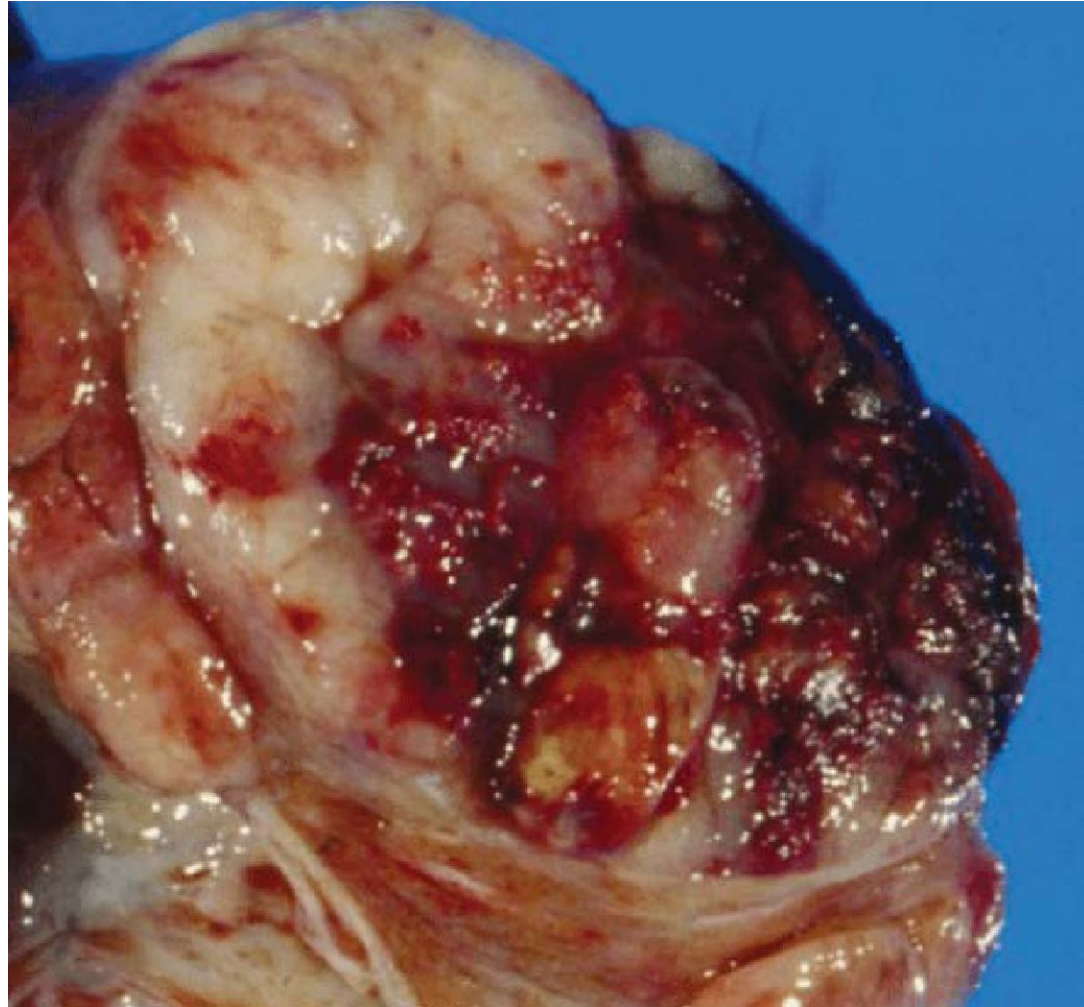
Дермоидные кисты



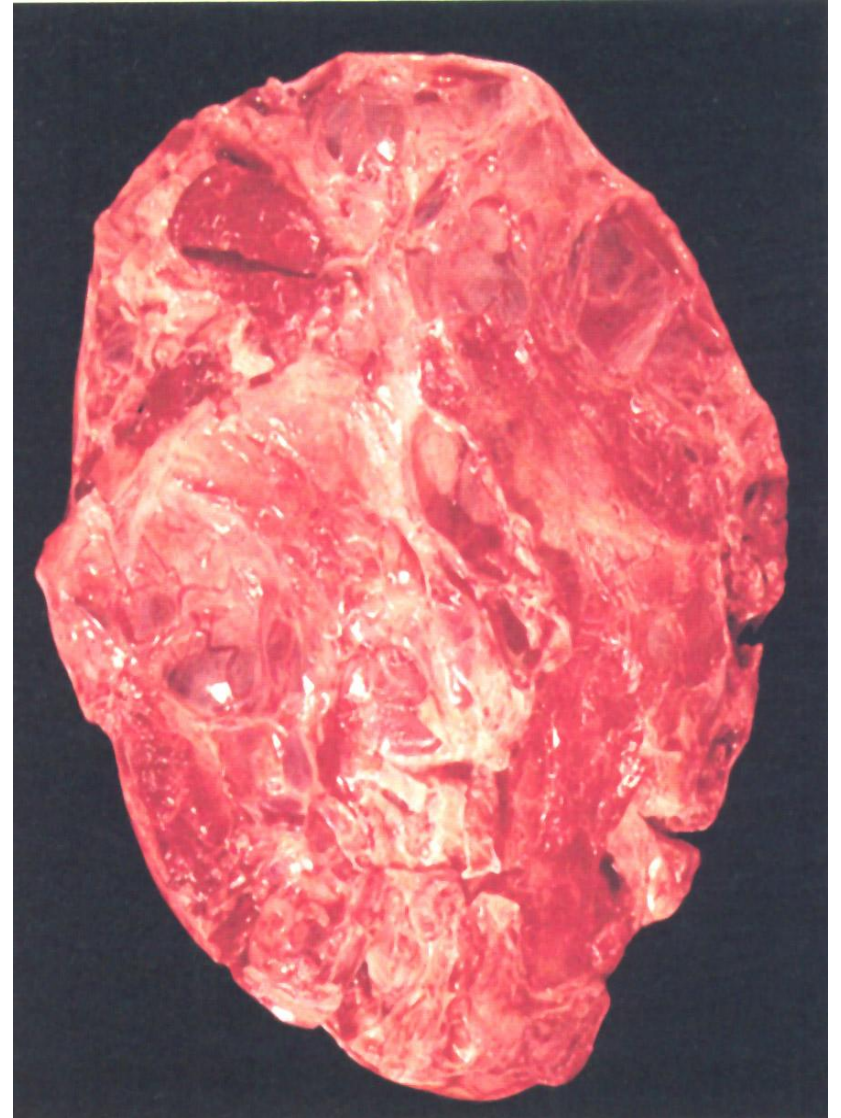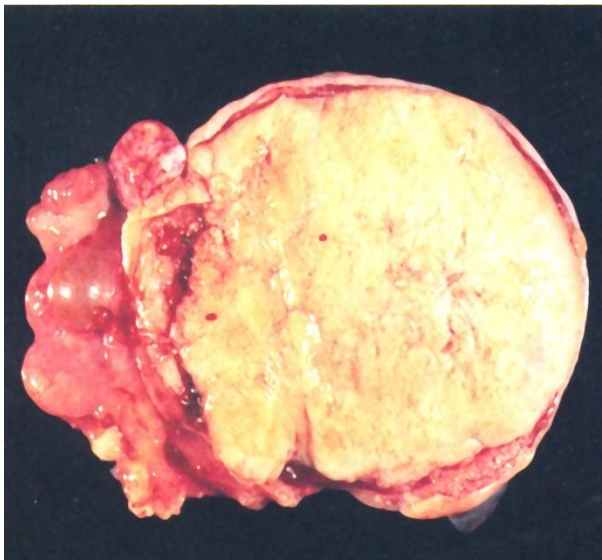
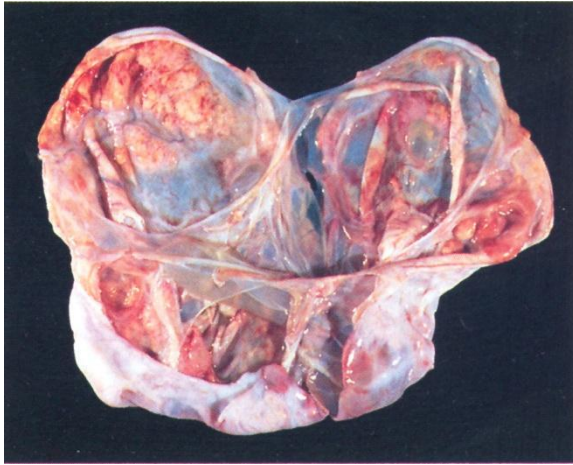
Зрелая тератома (дермоидная киста)



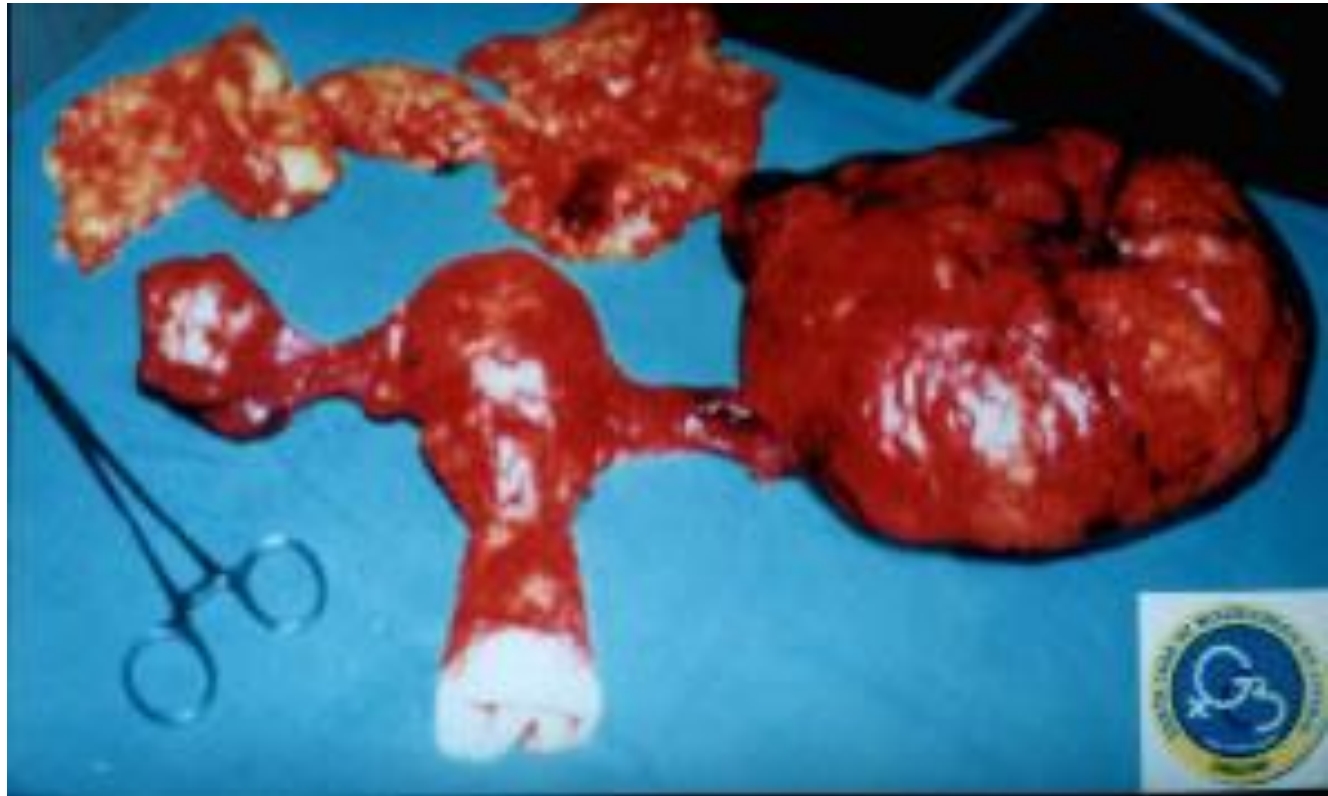Дисгерминома



Варианты гранулёзо-клеточной опухоли взрослого типа



Опухоль Бренера



Методы диагностики

- Клинические симптомы
- Лапароскопия – биопсия
- УЗИ, КТ, МРТ
- Цитологическая диагностика
- Онкоантигены SA125, SA19
- Гормональное исследование: пролактин, ФСГ, ЛГ, эстрадиол, прогестерон, тестостерон, гидроэпиандростерон, 17-кетостероиды

Методы лечения

- Хирургические: лапароскопия, лапаротомия. Объем операции органосохраняющий по показаниям
- Лазер, аргон ассистенция
- Противорецидивное лечение индивидуально (гормонотерапия, химиотерапия)

Прогноз репродуктивной функции