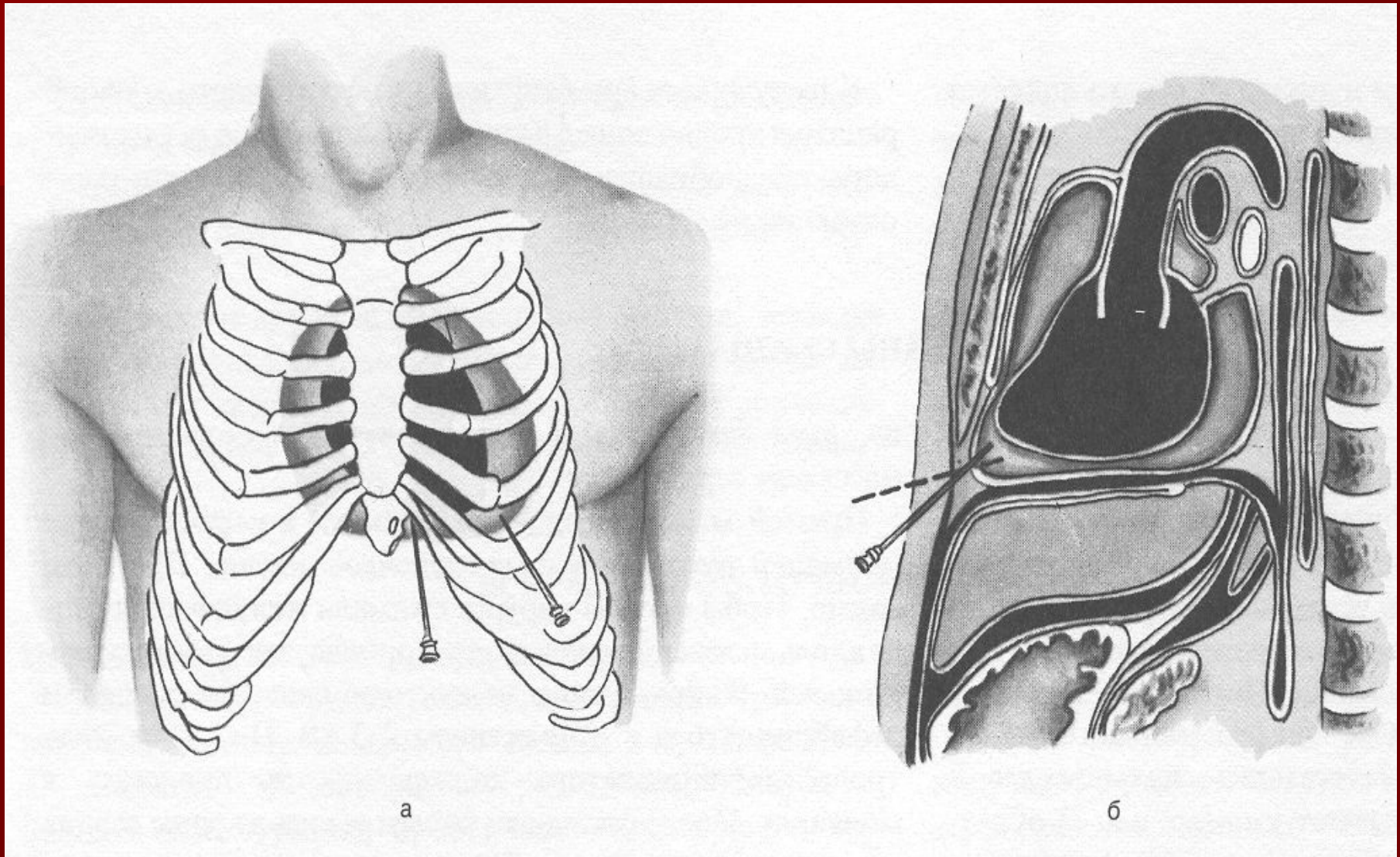


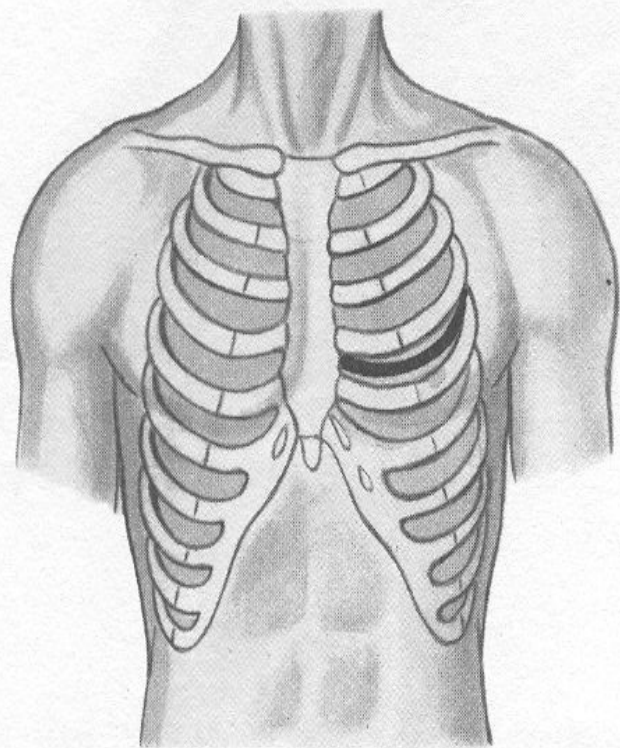
Тема лекции:

ОСНОВНЫЕ ОПЕРАЦИИ НА СЕРДЦЕ.

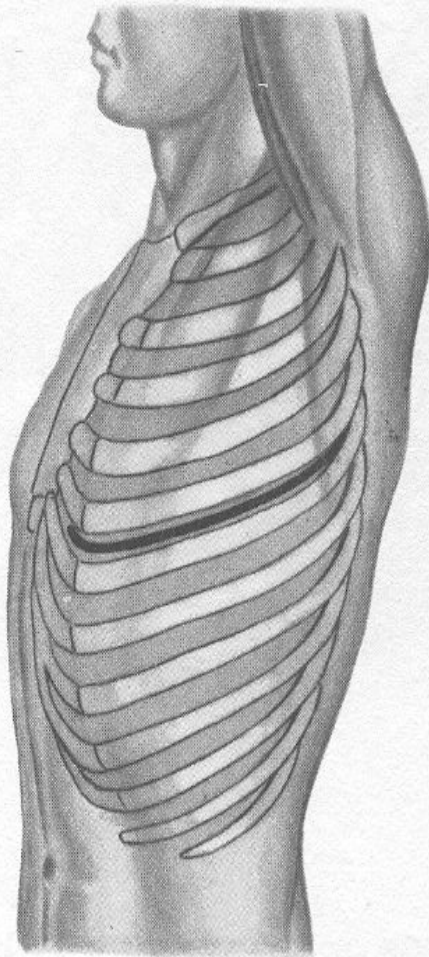
Пункция полости перикарда



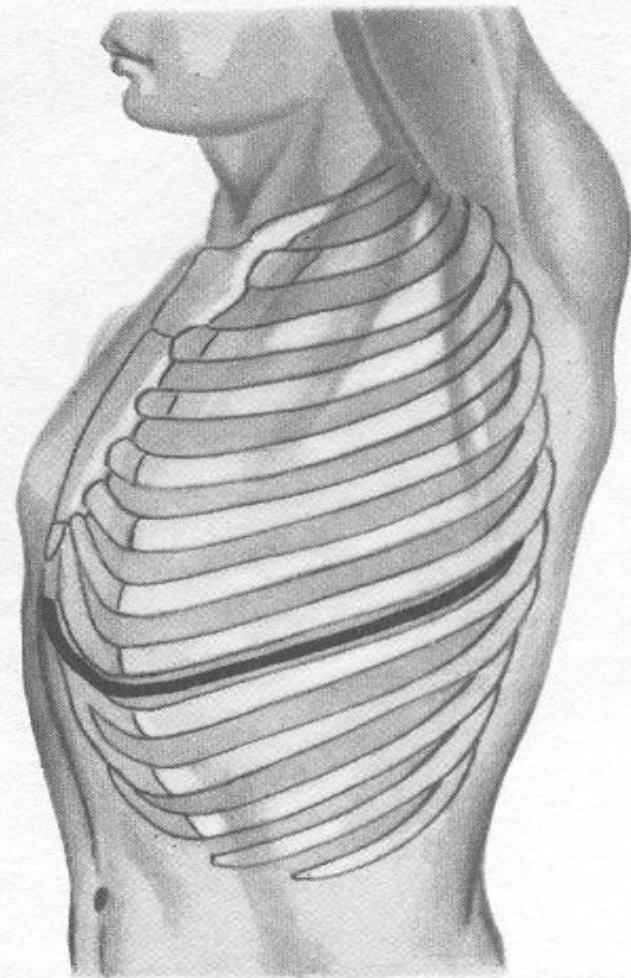
Хирургические доступы к органам грудной полости



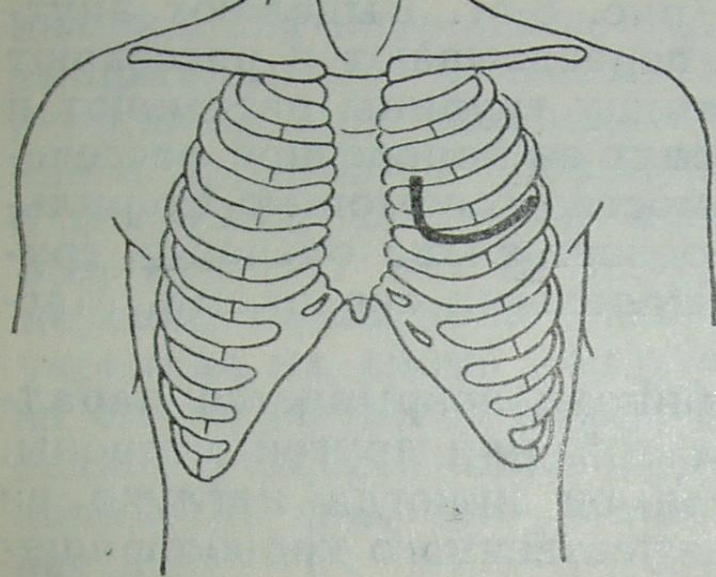
а



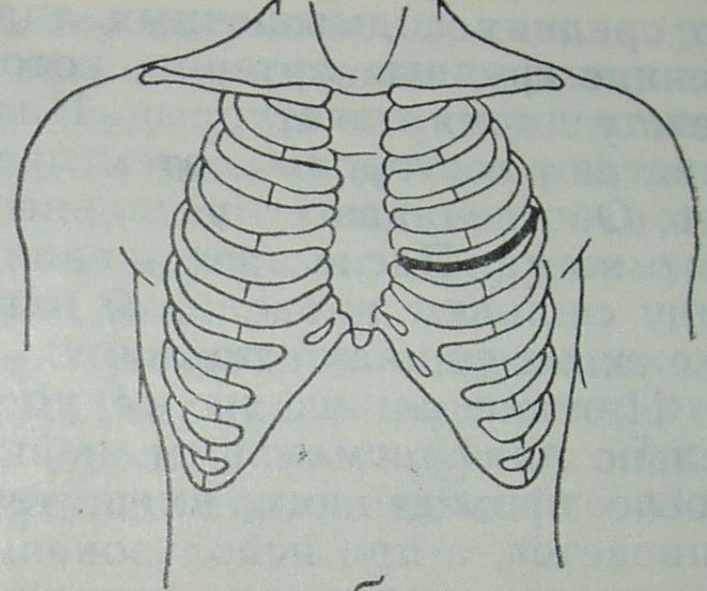
б



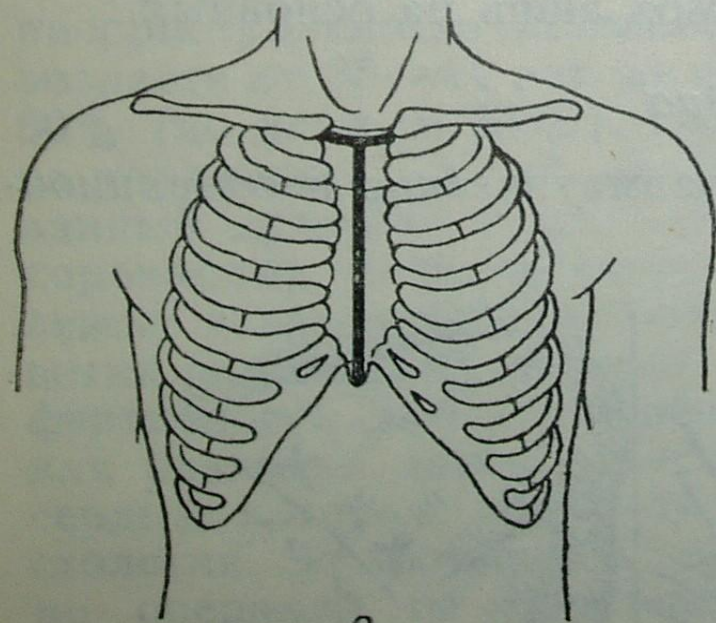
в



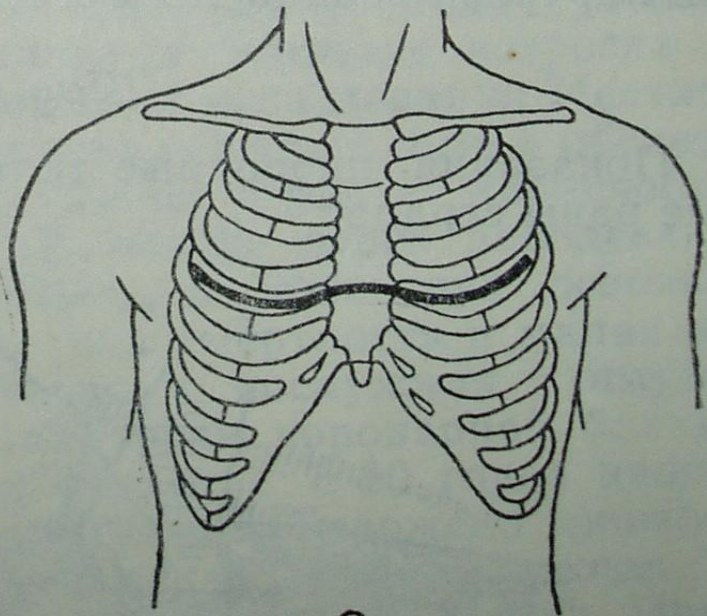
a



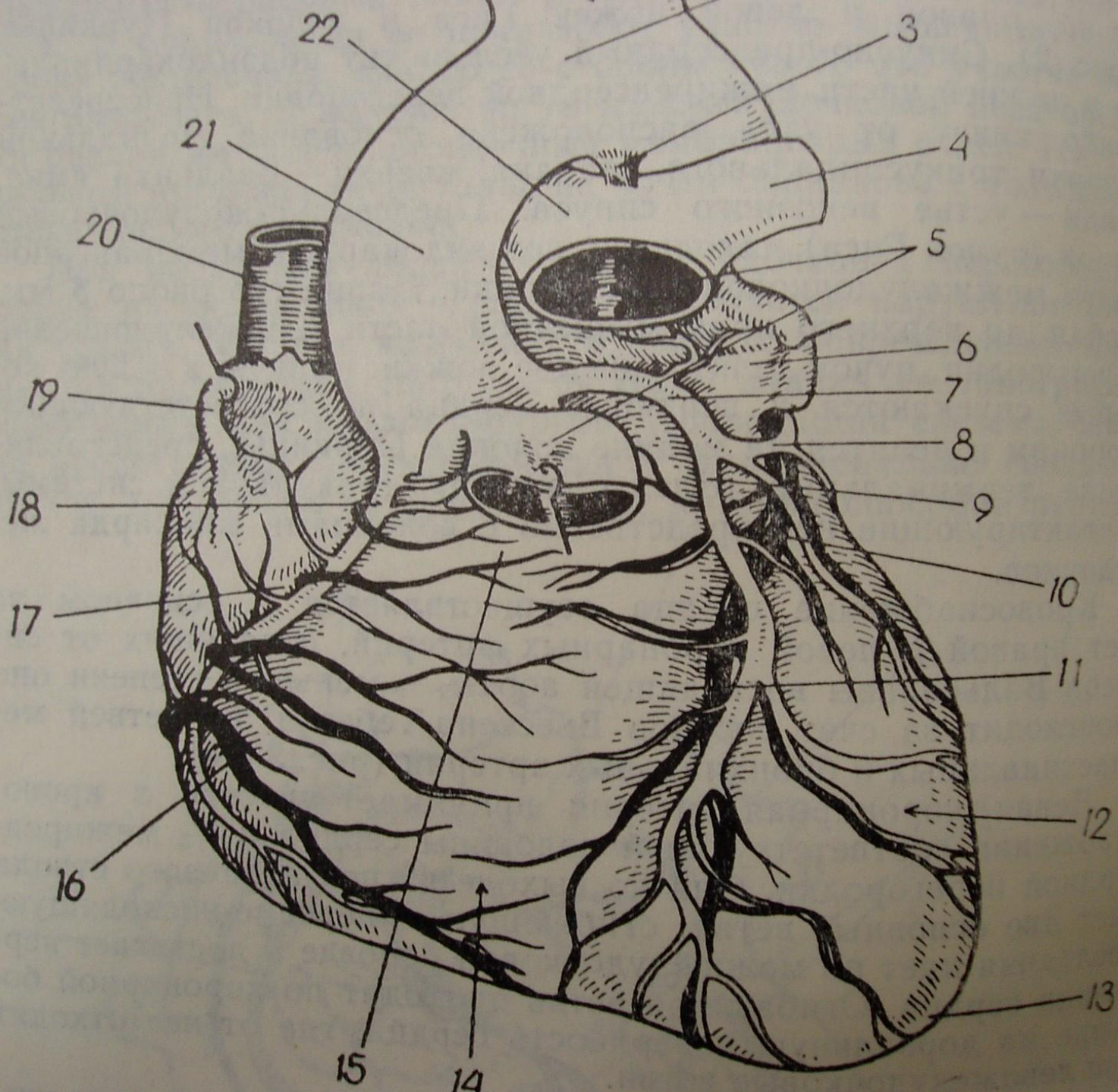
б



в



г



Ушивание раны сердца

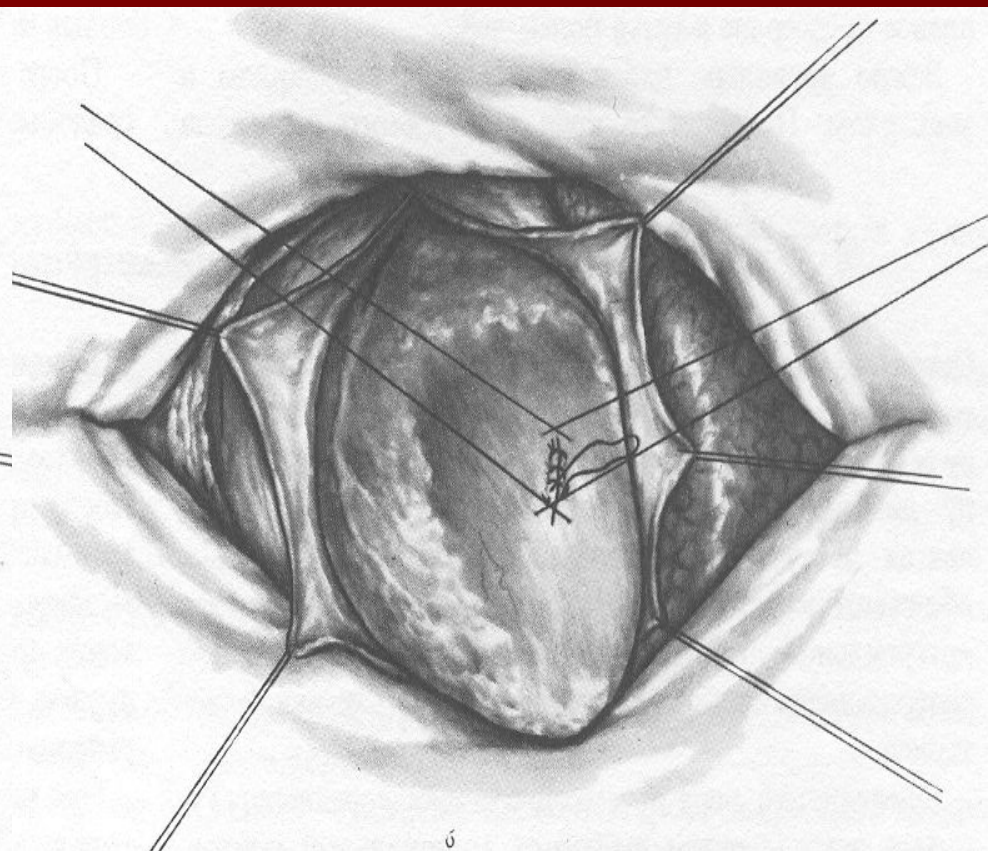
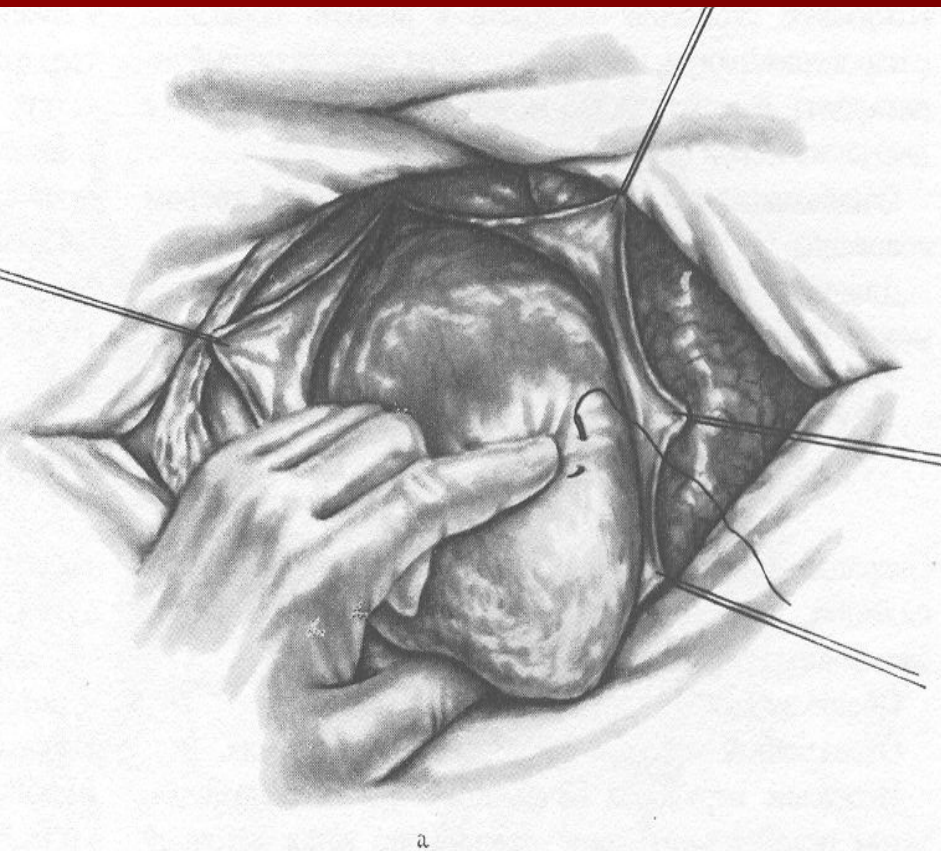


Рис. 12. Схема маммарно-коронарного шунтирования по В. П. Демихову

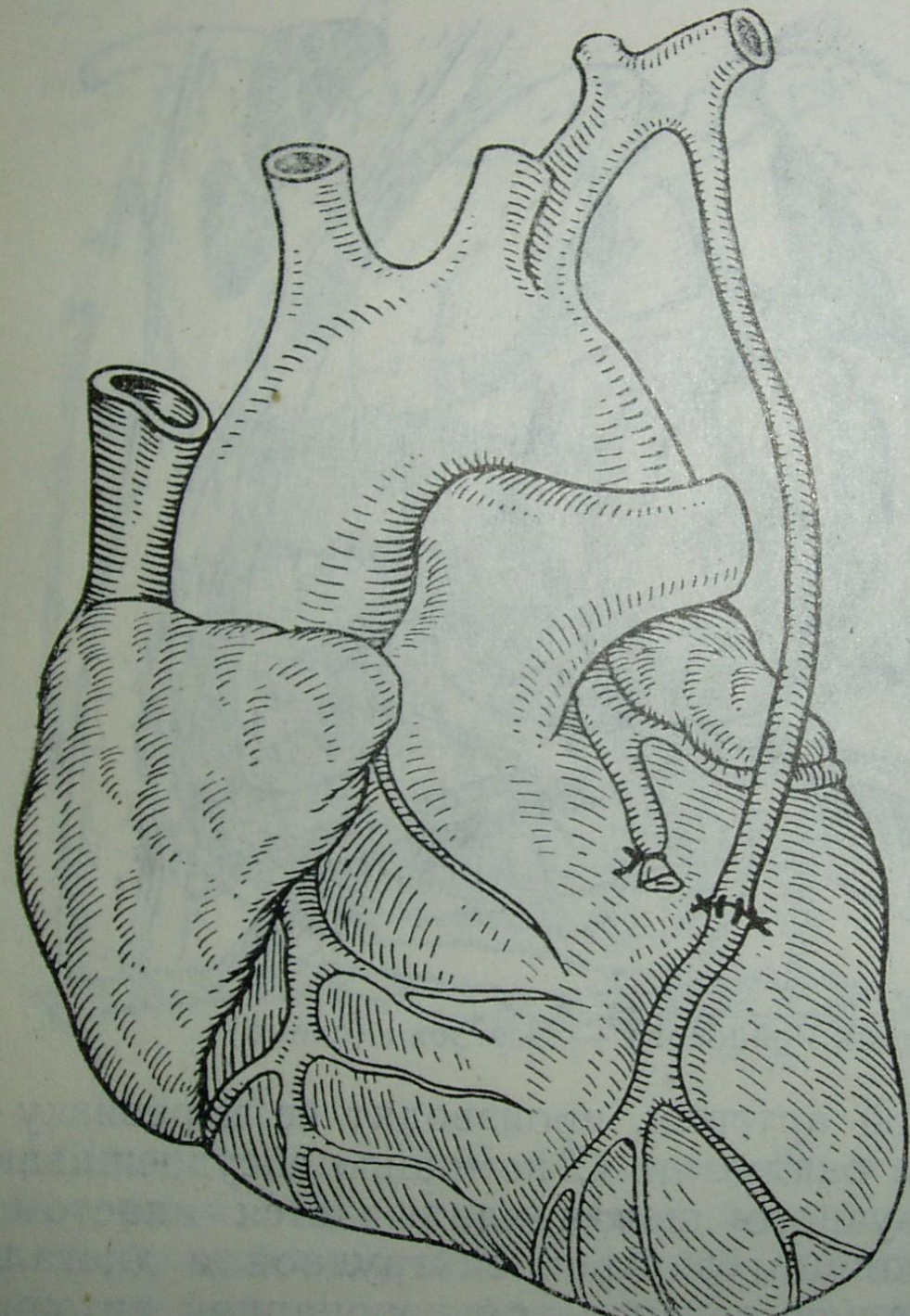


Рис. 8. Схе-
ма операции
Вайнберга

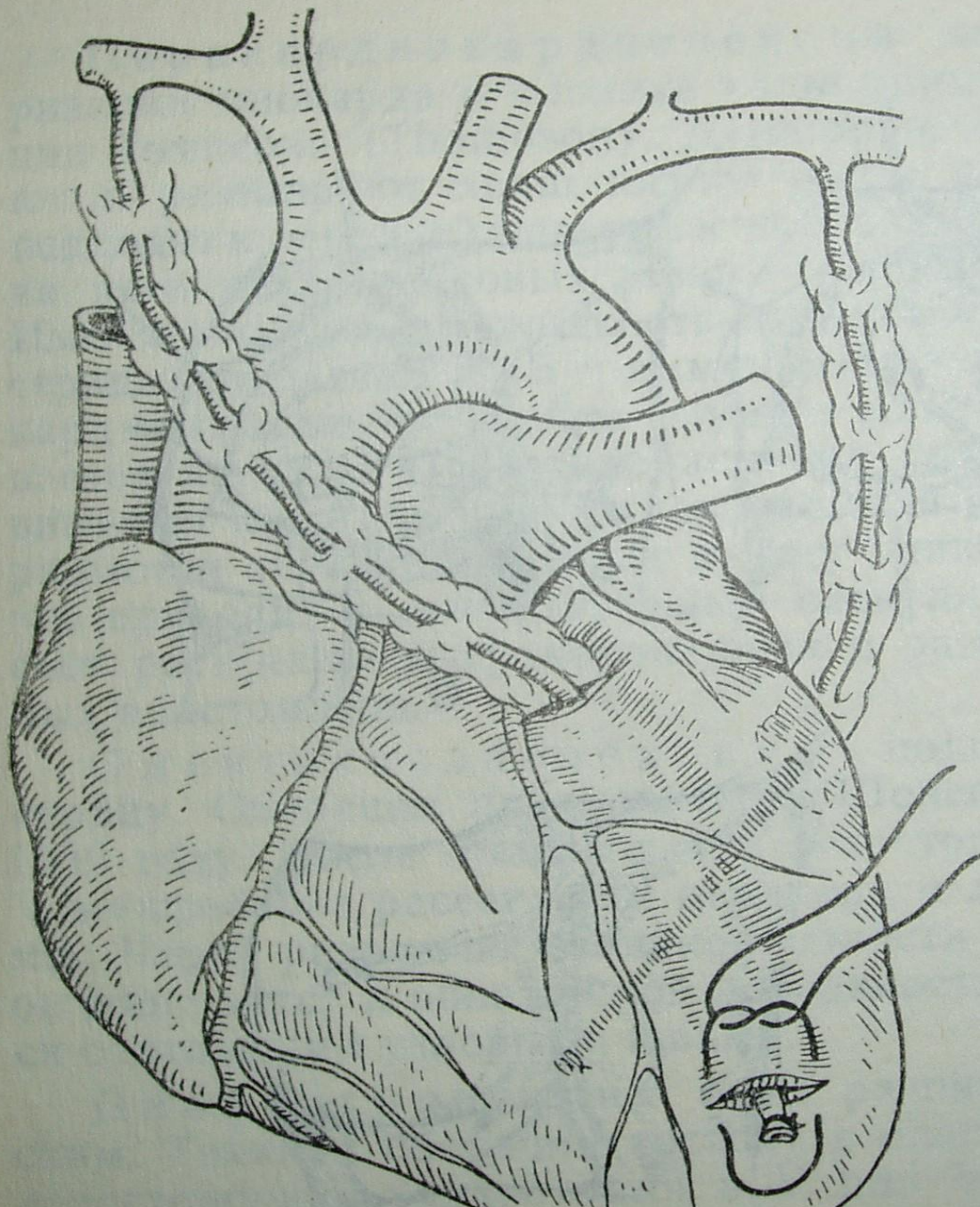


Рис. 10. Схе-
ма операции
Фиески

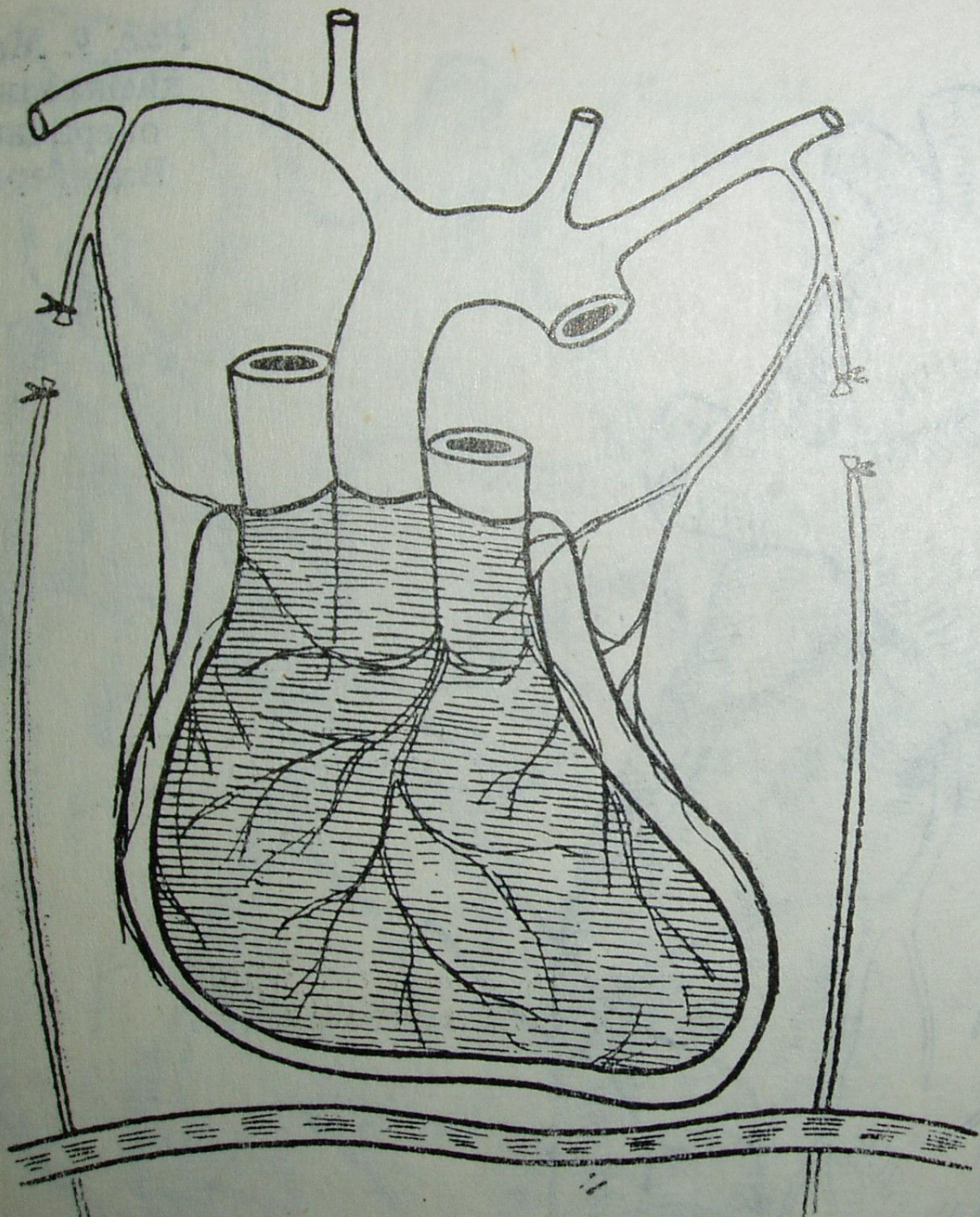


Рис. 9. Модификация операции Вайнберга

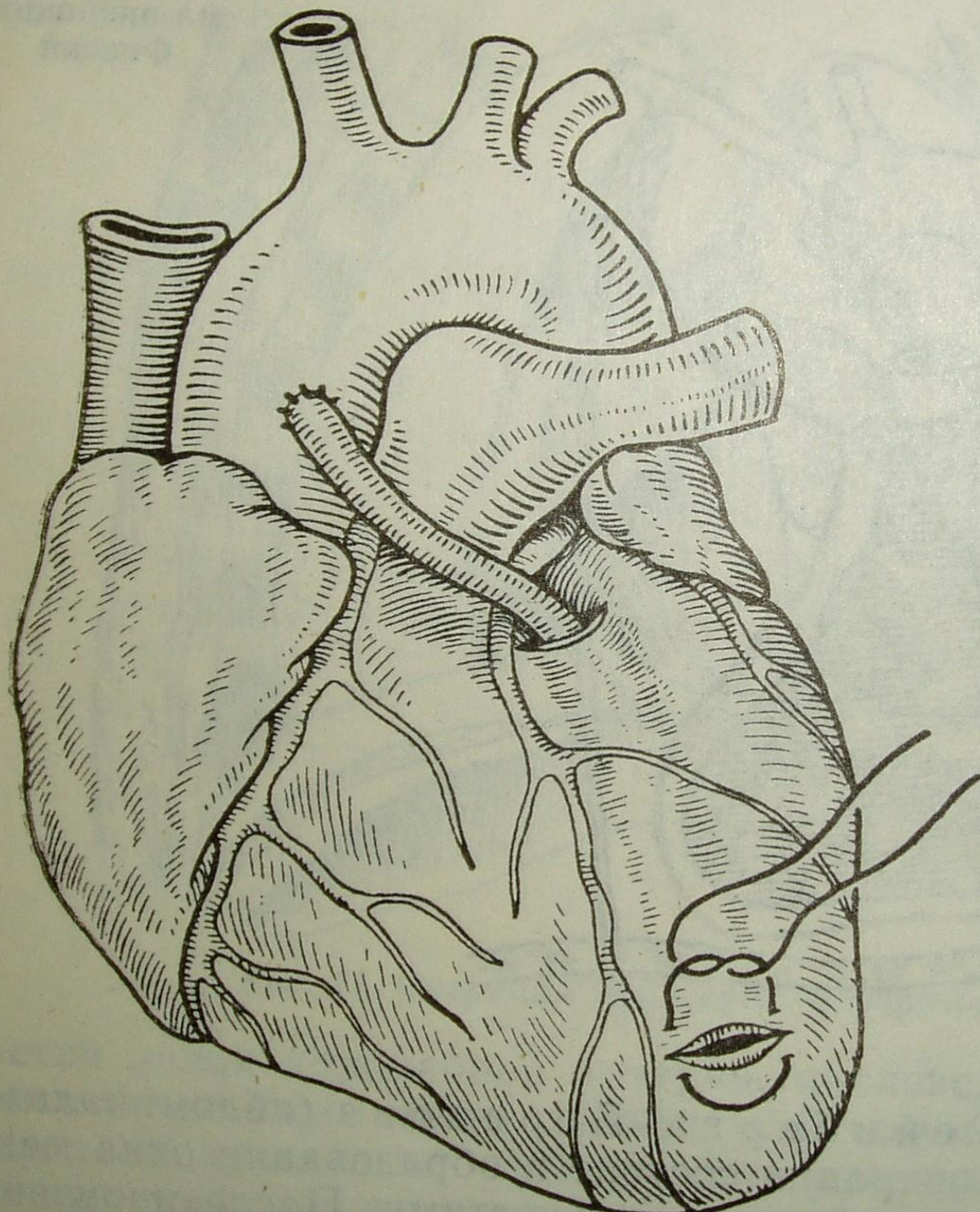
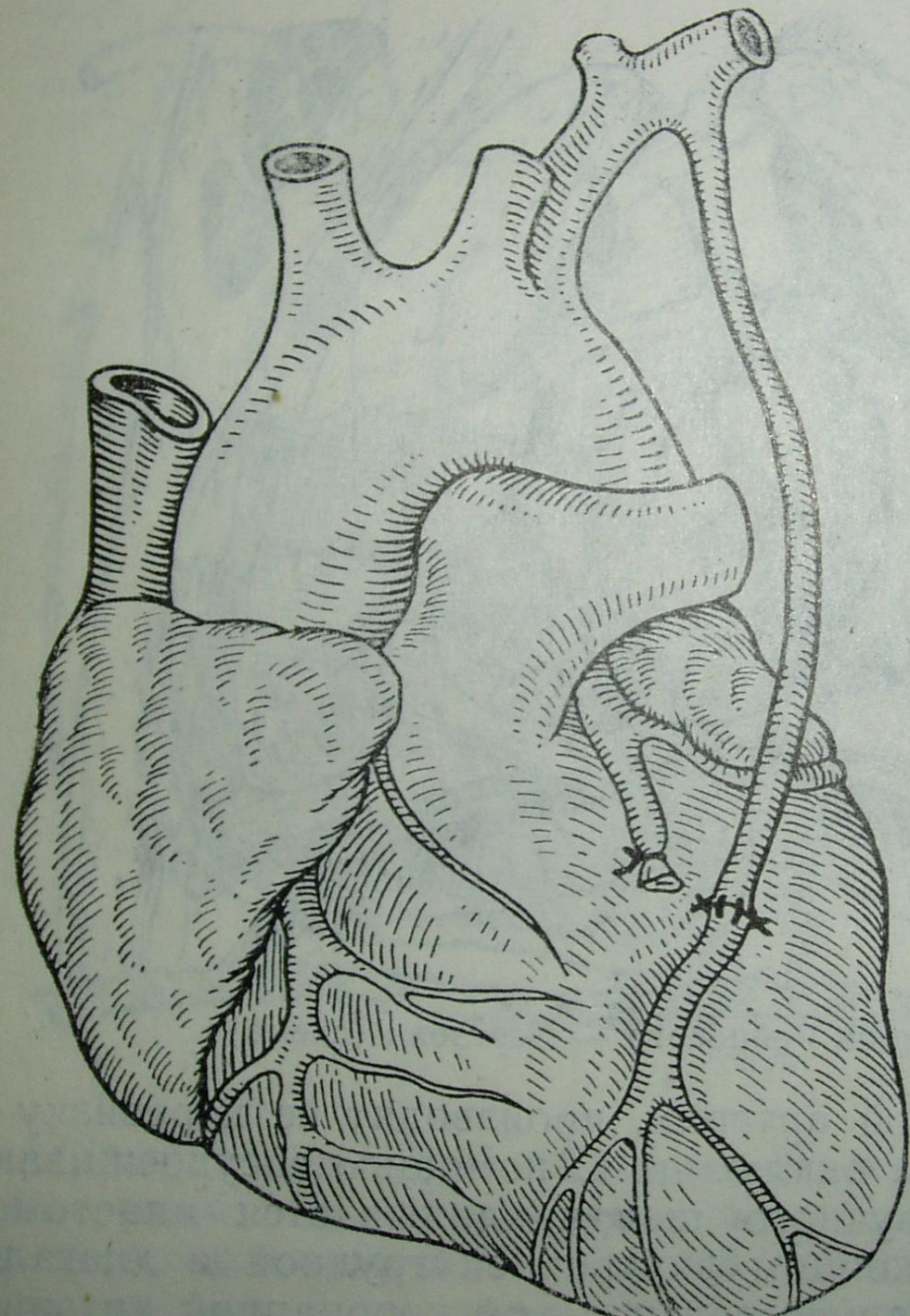
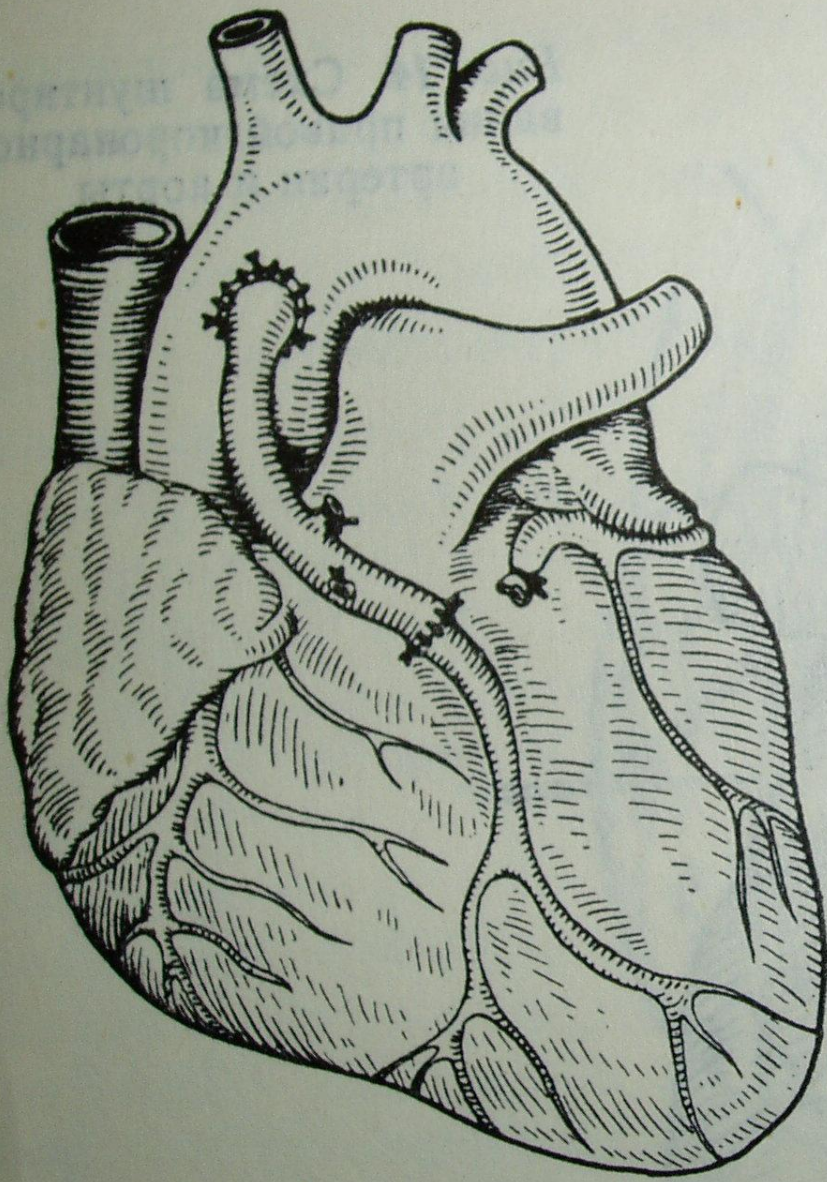
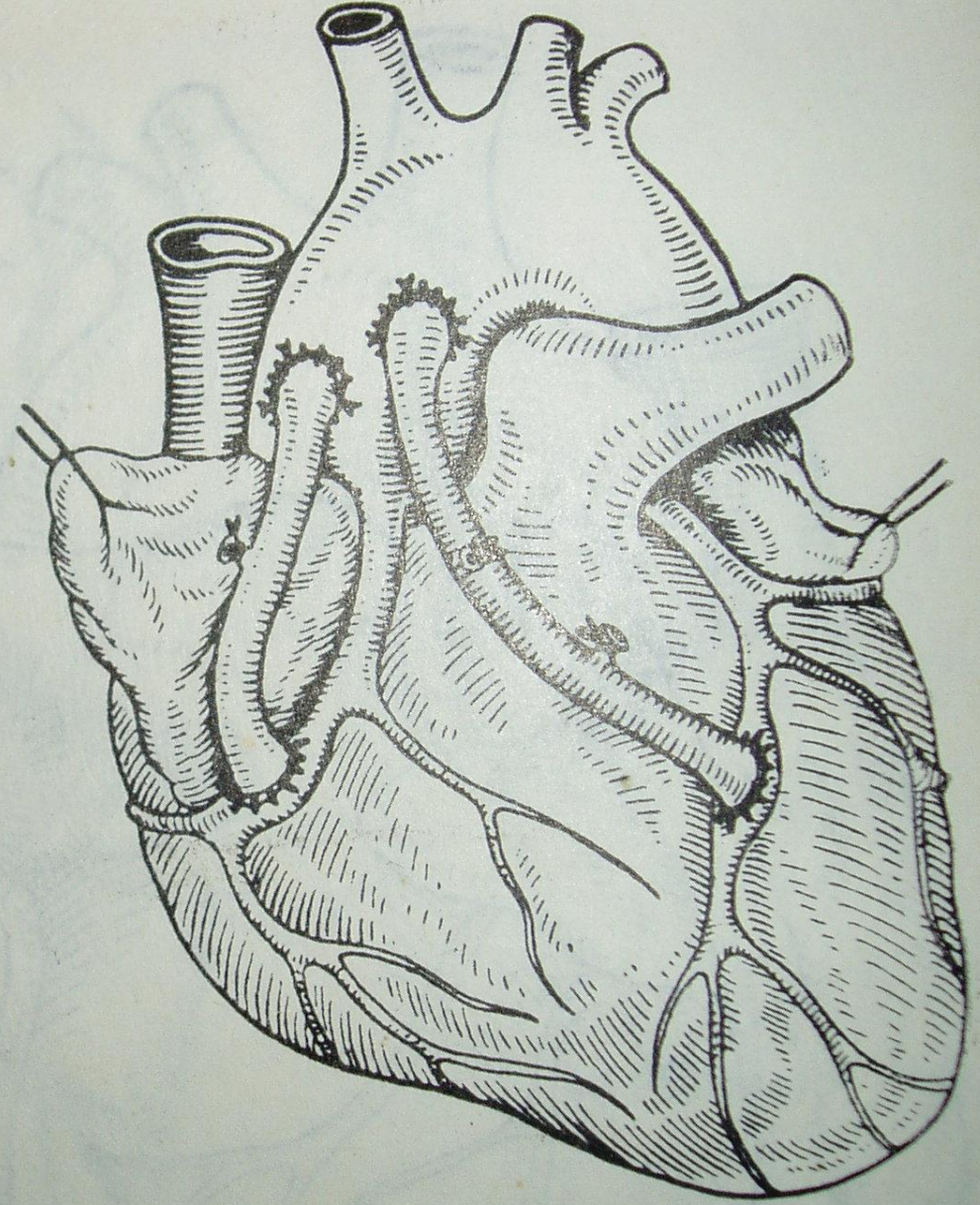


Рис. 12. Схема маммарно-коронарного шунтирования по В. П. Демихову





а

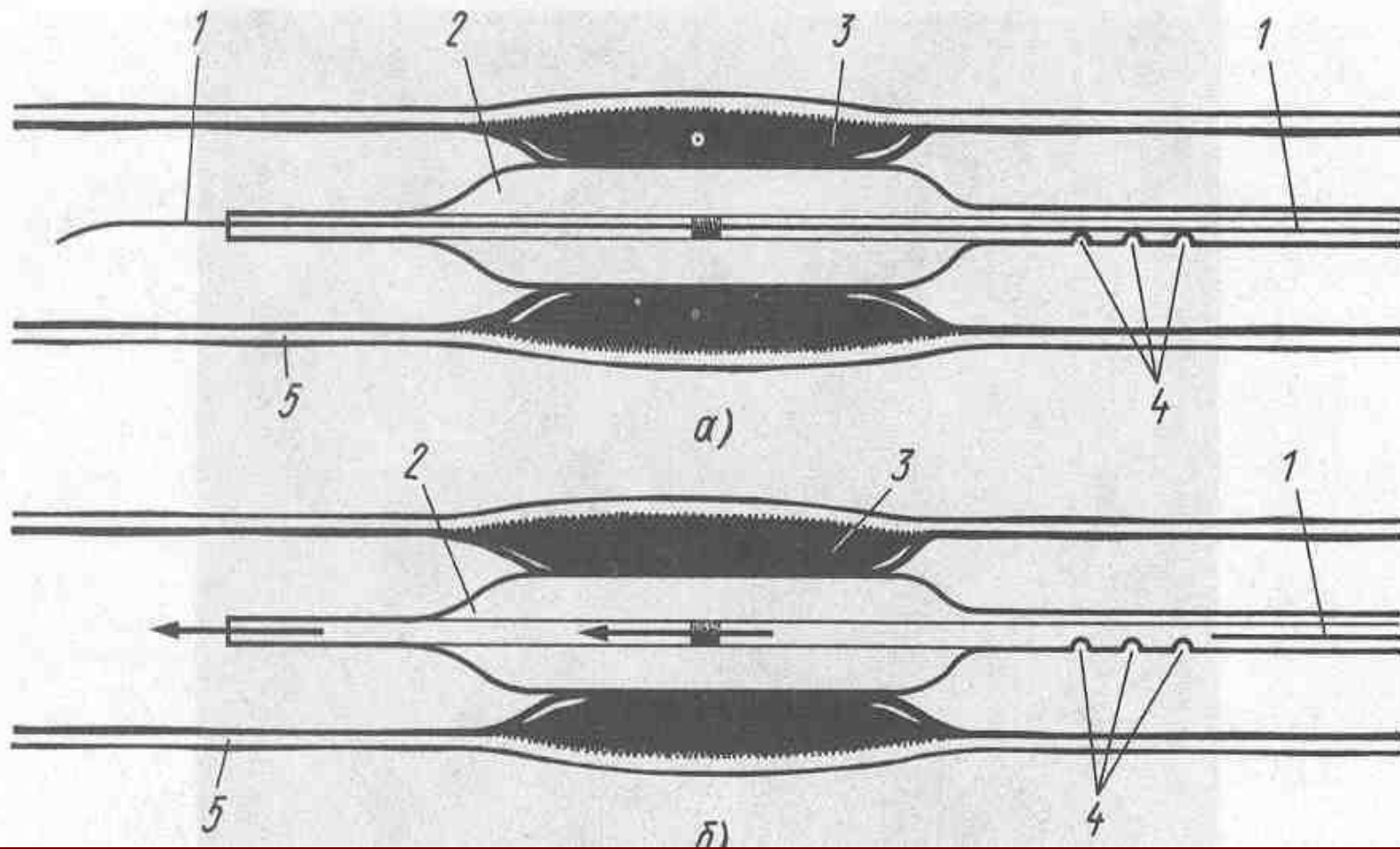


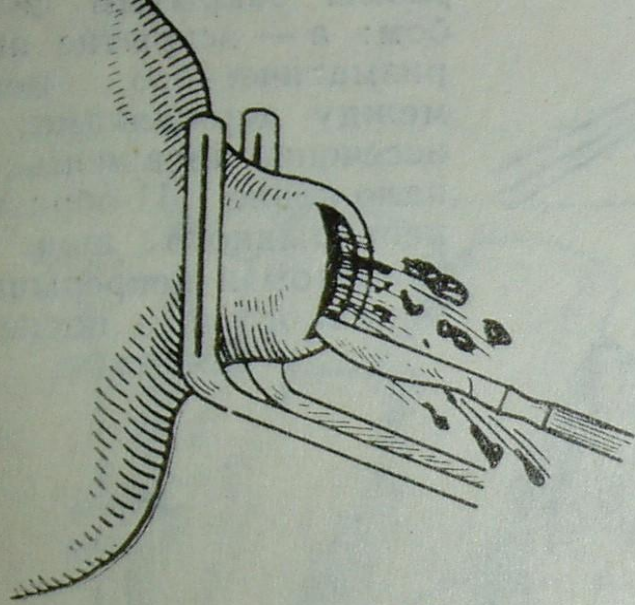
б

Рис. 15. Аорто-коронарное шунтирование

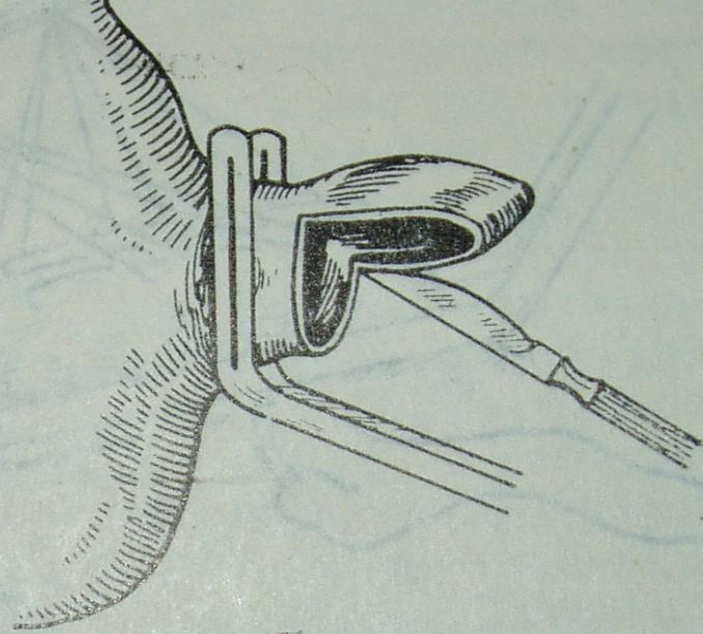
а — шунт аорты и левой коронарной артерии, дистальный анастомоз вы-

СХЕМА БАЛОННОЙ ДИЛАТАЦИИ

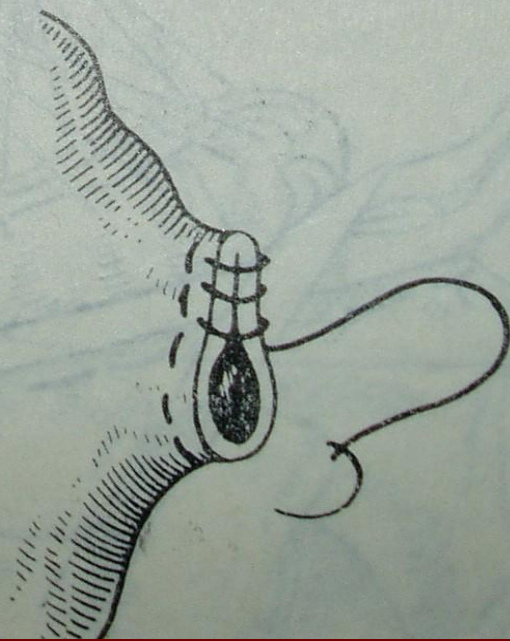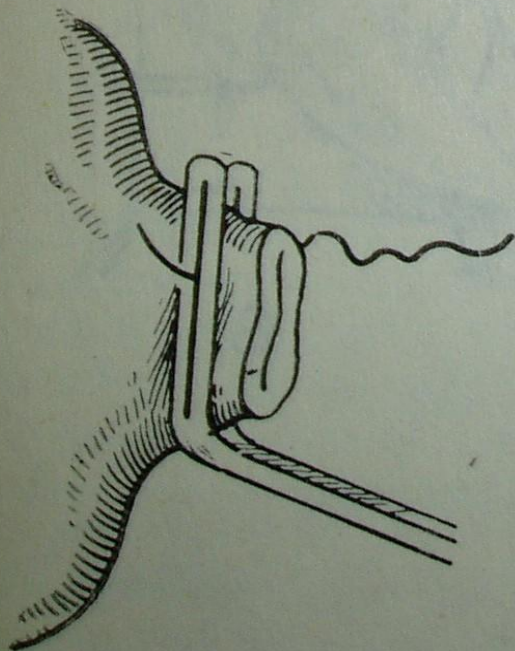




a



б



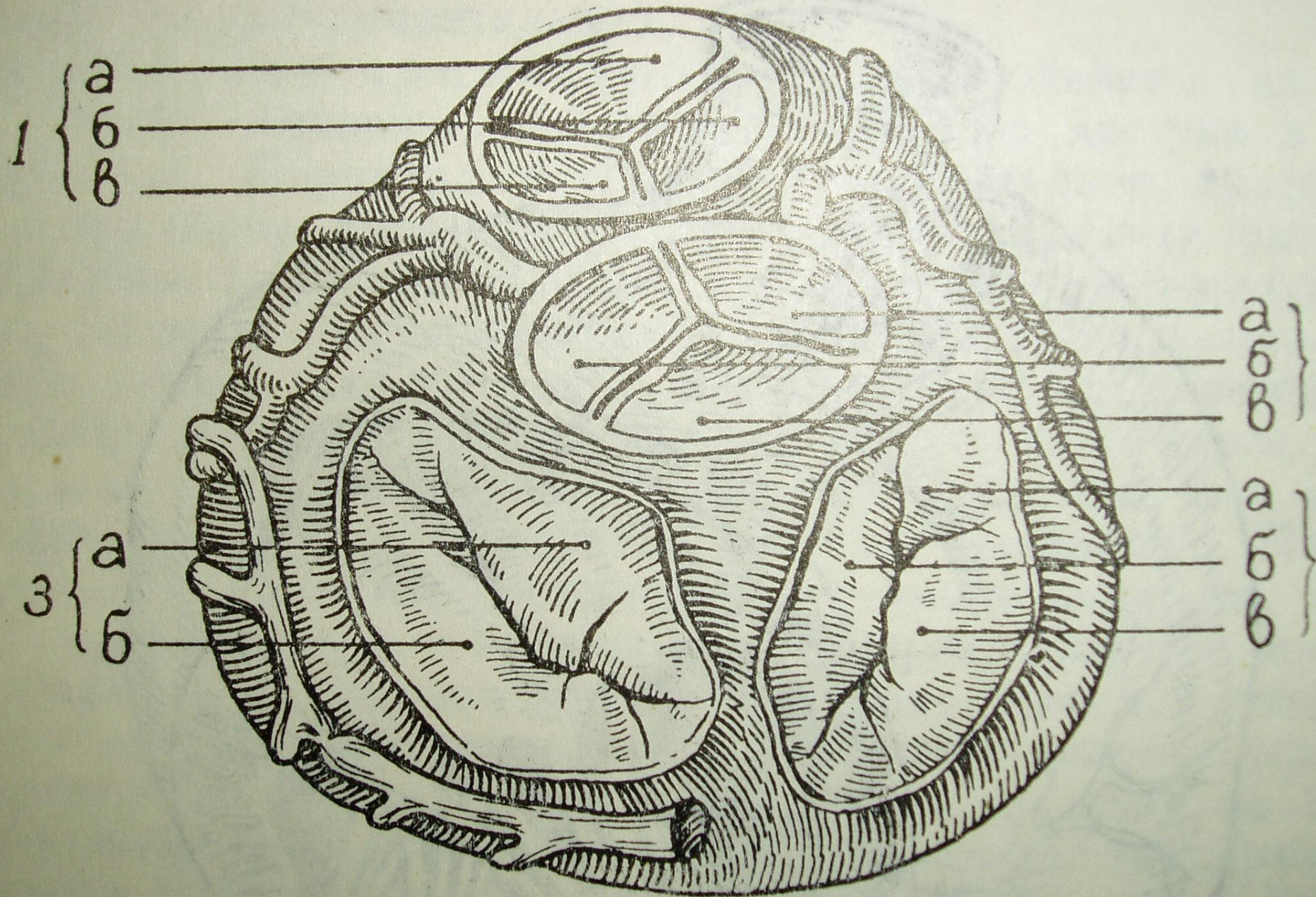
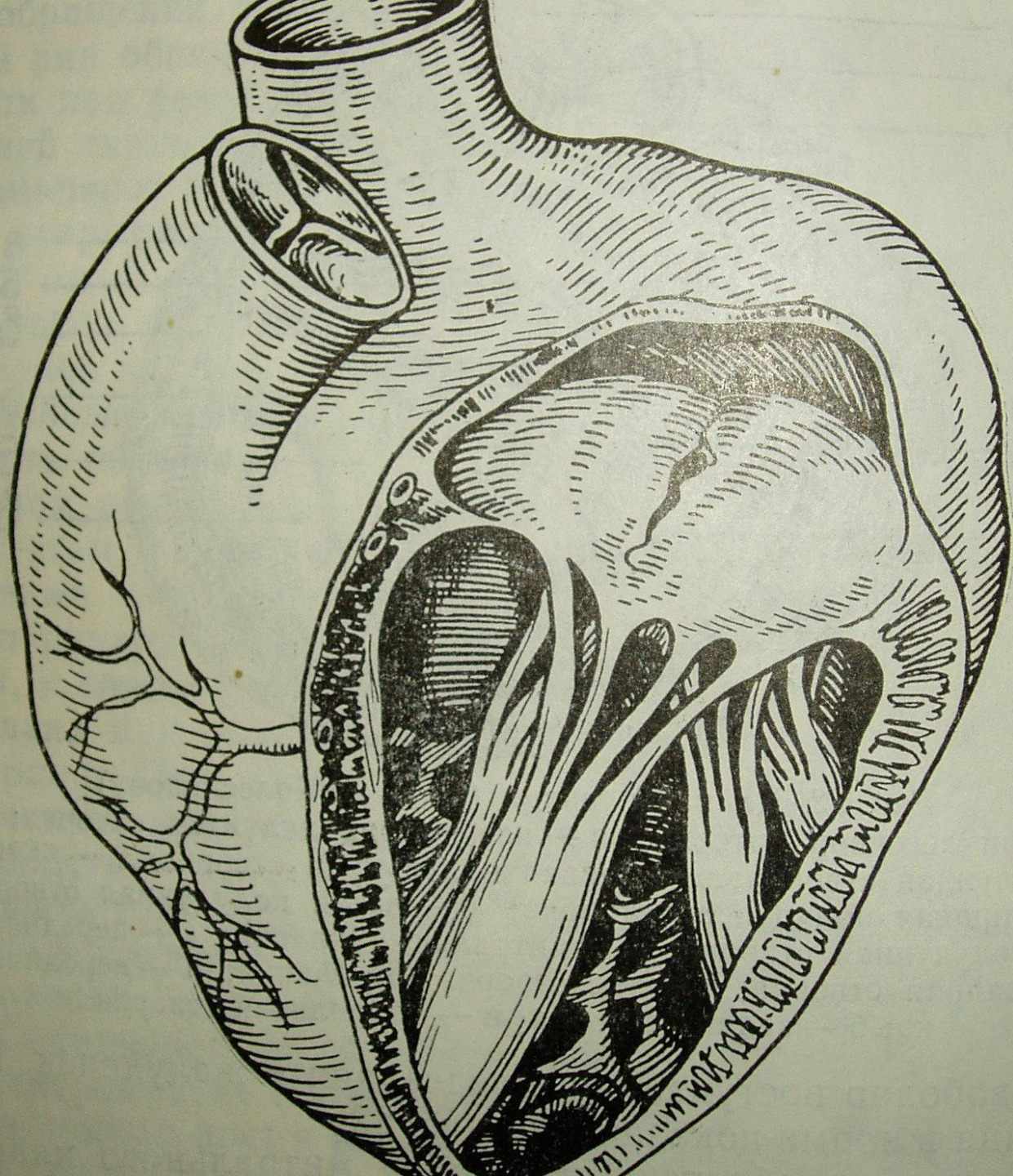
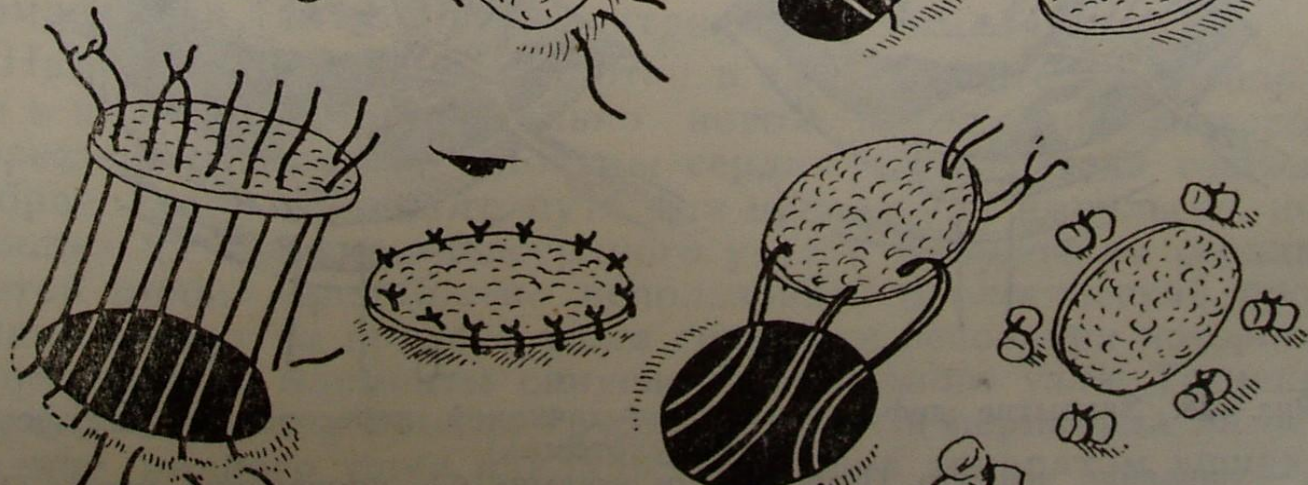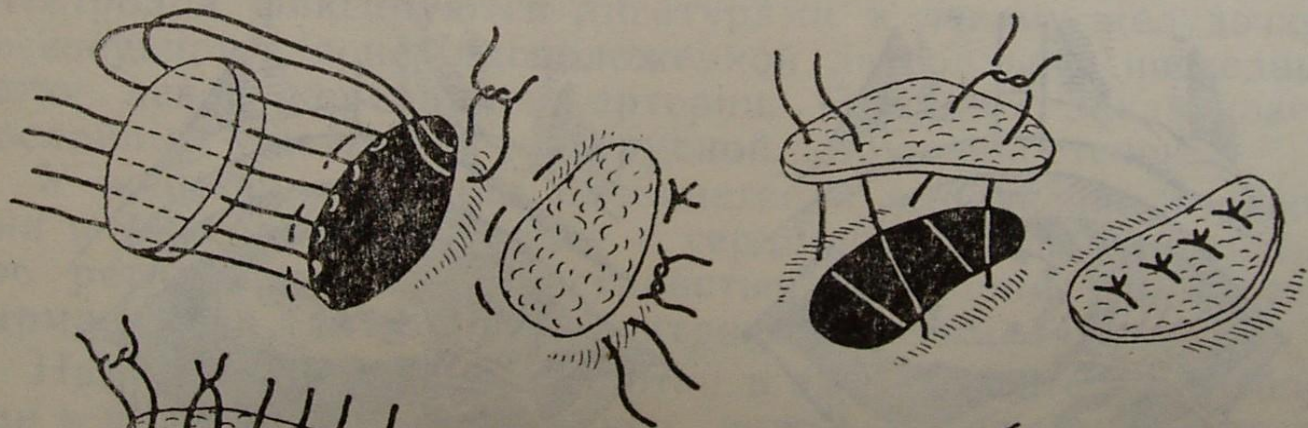
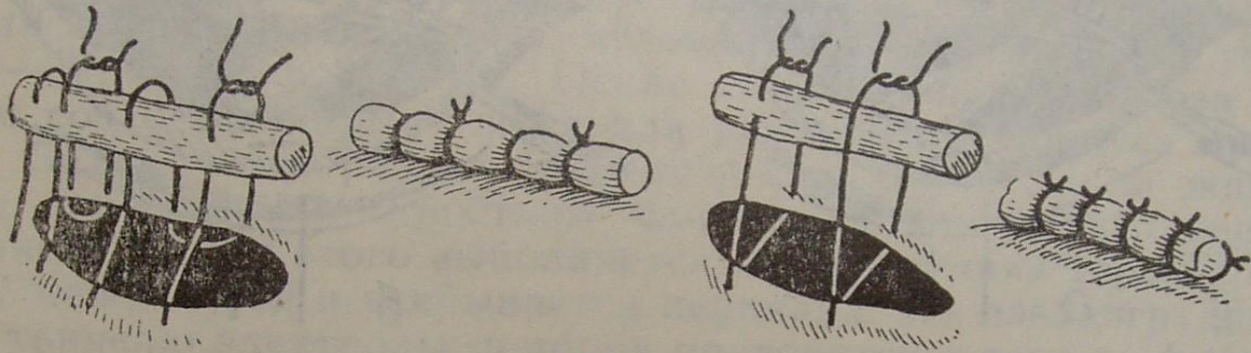


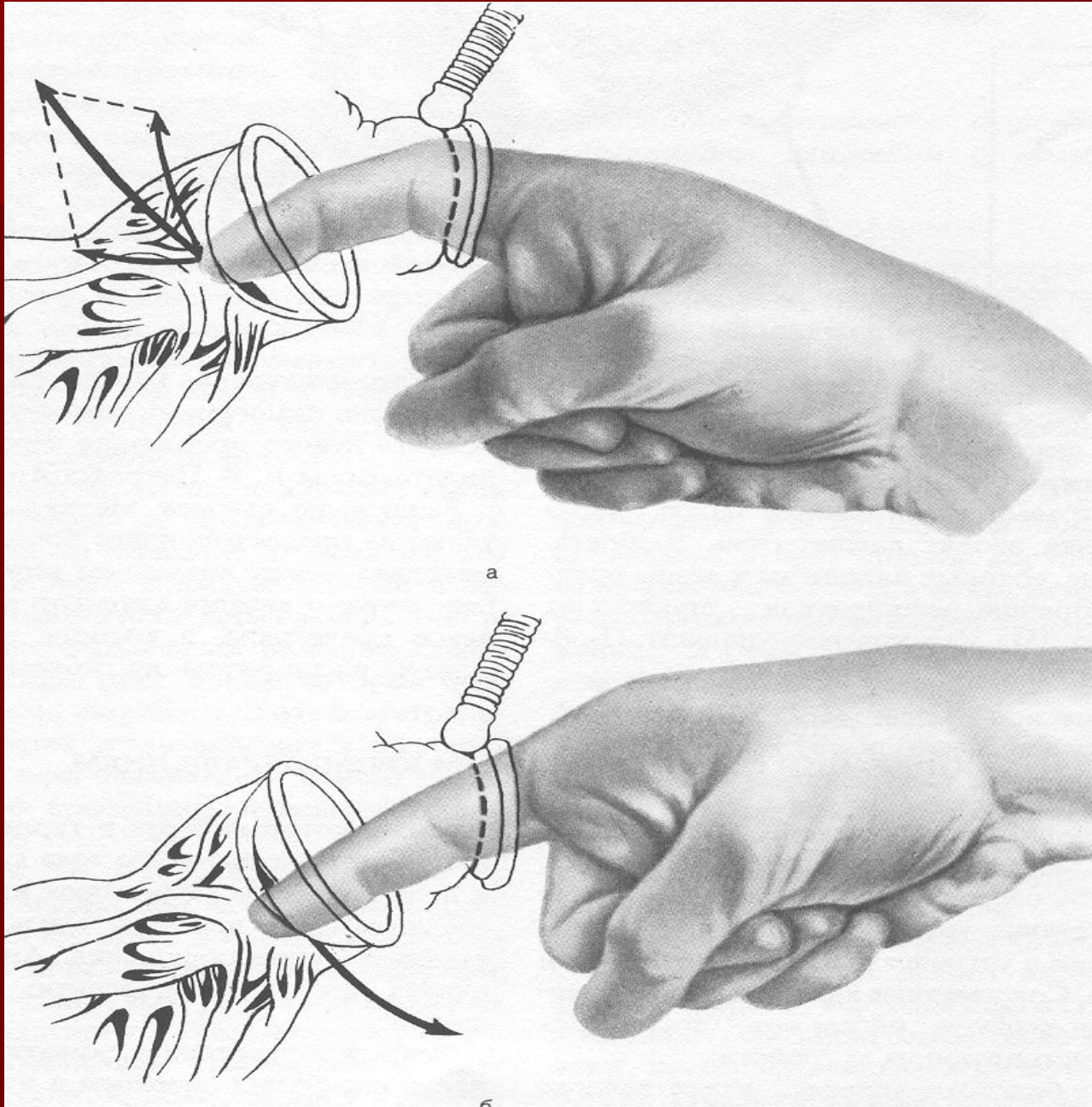
Рис. 22. Клапаны сердца (по С. А. Колесникову)

1 — клапан легочной артерии: а — передняя полулунная створка; б

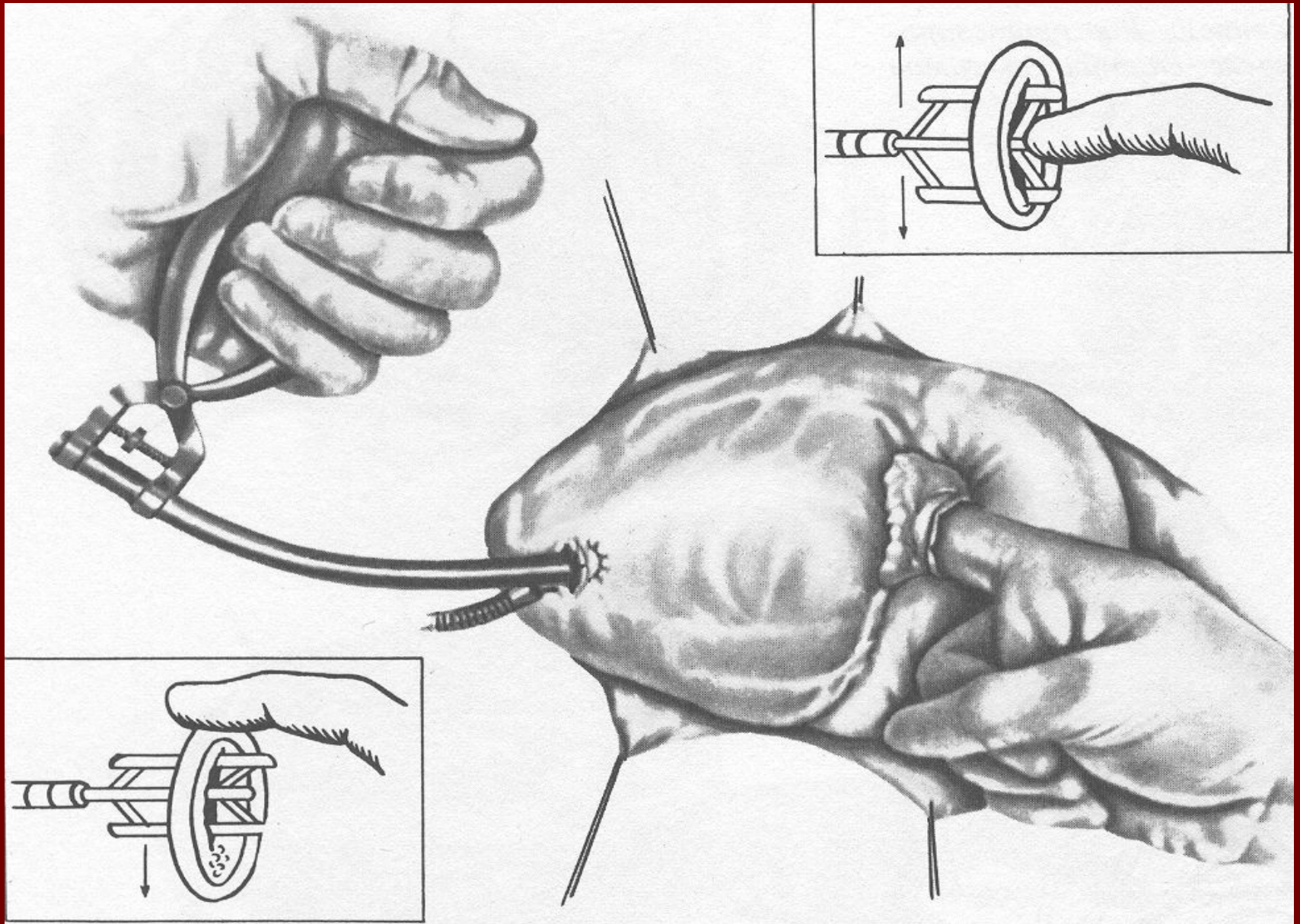




Митральная комиссуротомия



Чрезжелудочковая митральная комиссуротомия



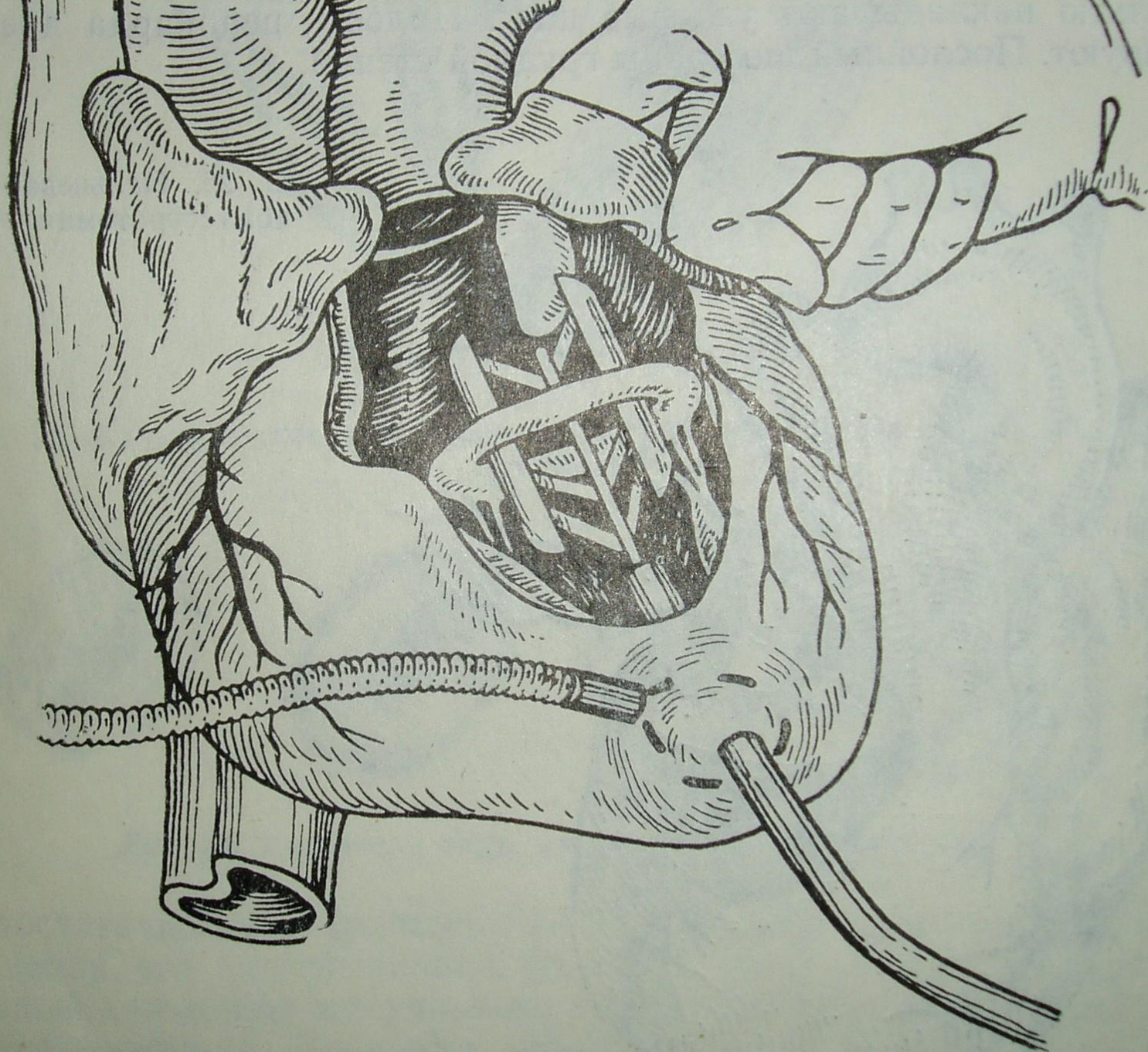


Рис. 26. Чрезжелудочковая комиссуротомия с помощью дилатора Дю-
боста

Рис. 27. Чреспред-
средняя комиссу-
ромия с помощью
гильотинного ди-
лататора

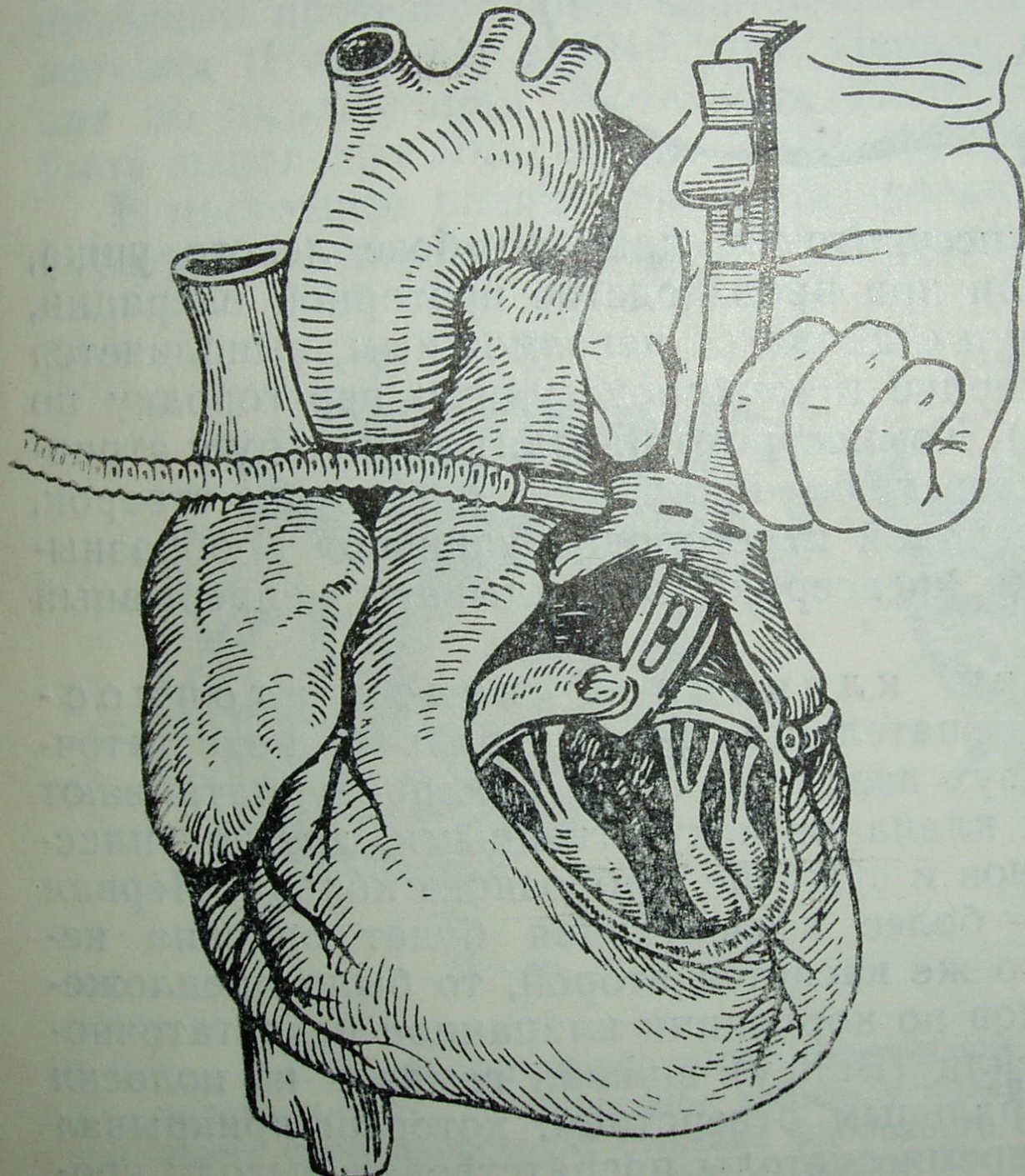
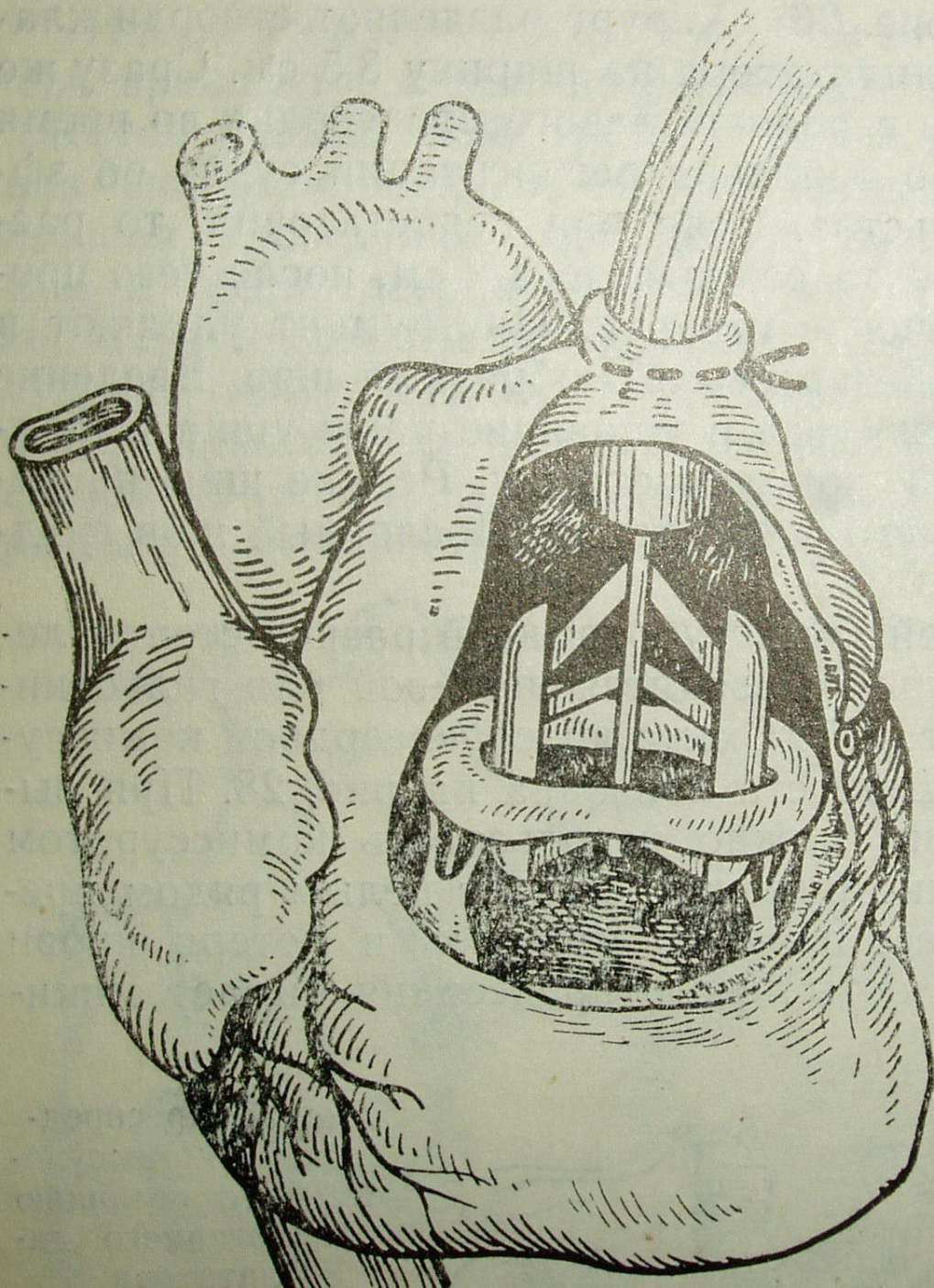


Рис. 28. Чреспредсердная комиссуротомия дилататором Дюбоста



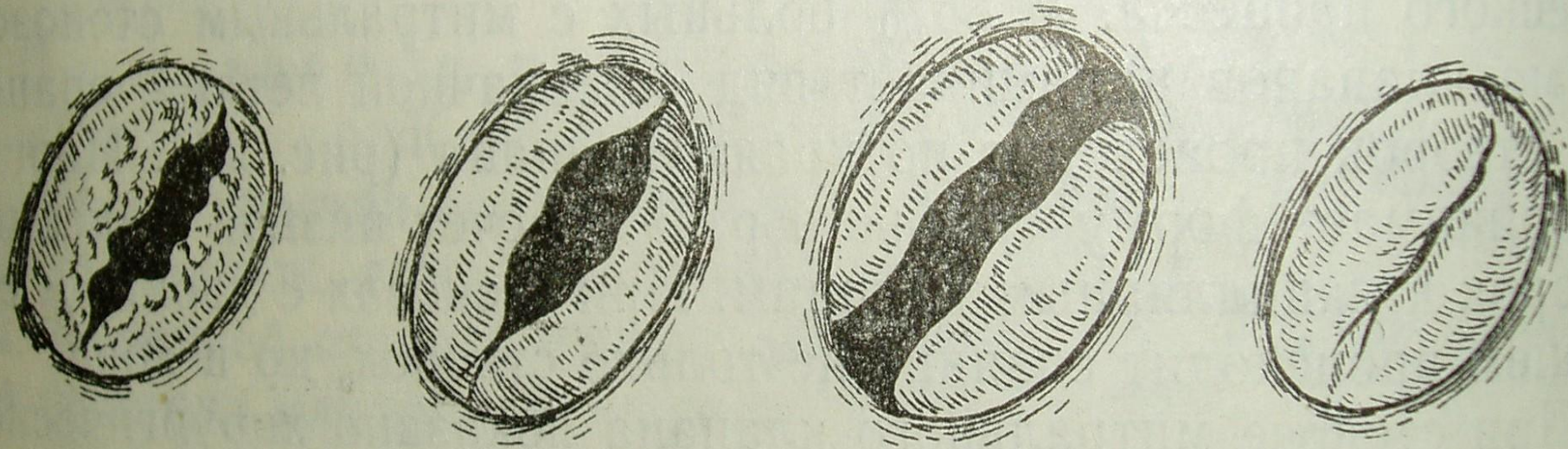
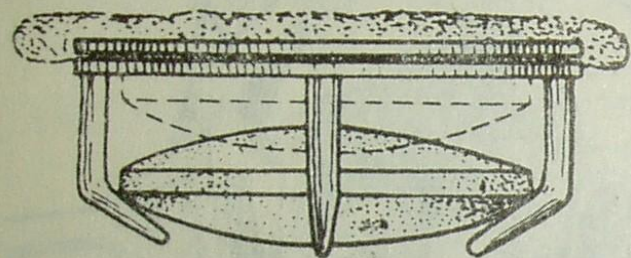
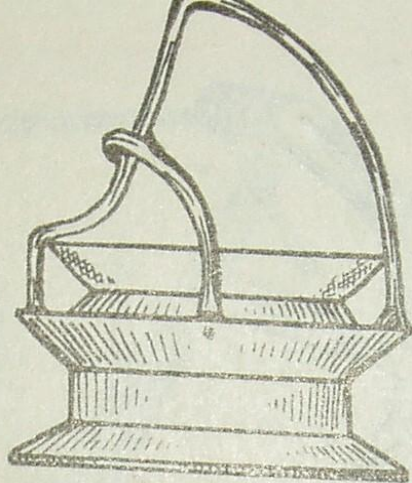


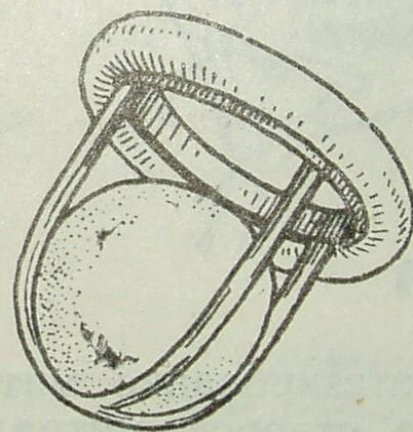
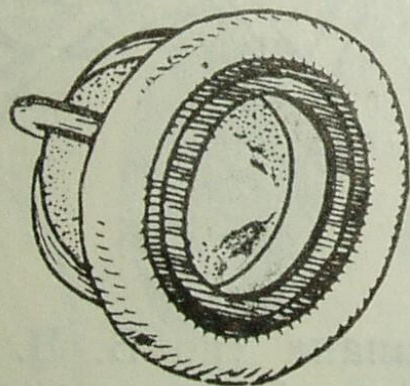
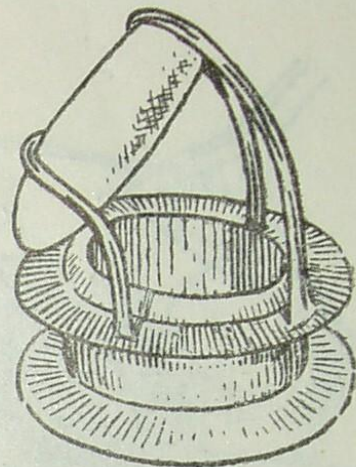
Рис. 24. Различные виды митральной недостаточности



а

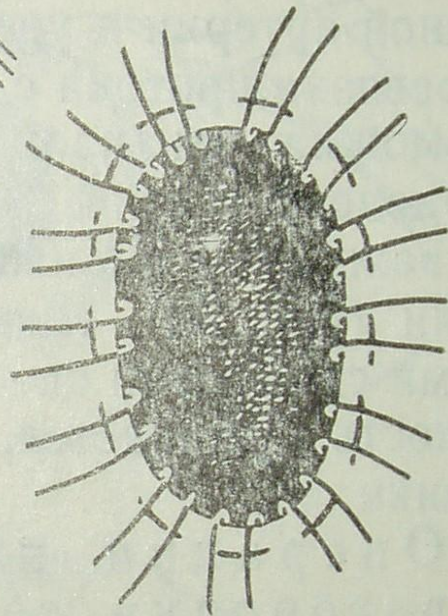
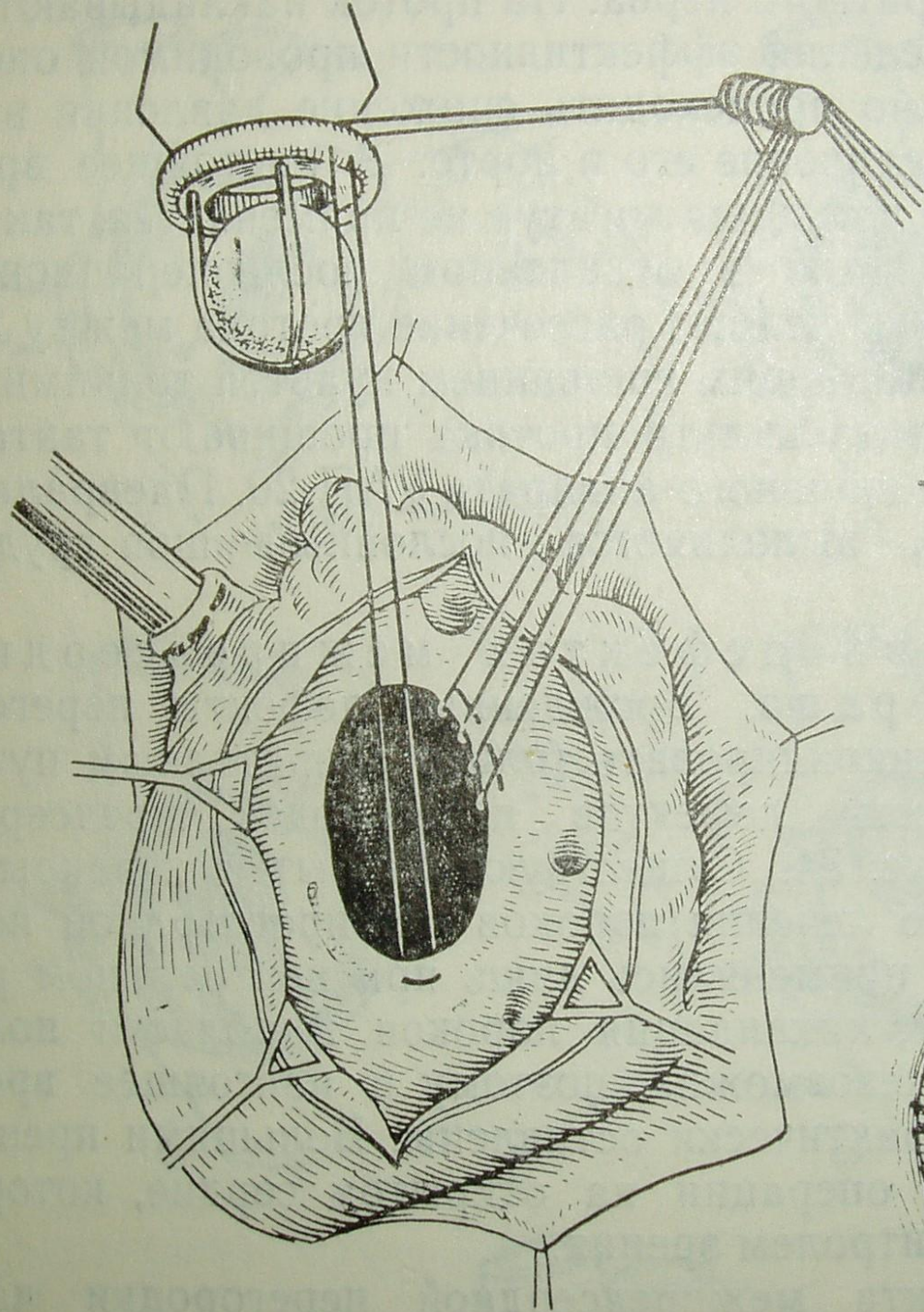


б

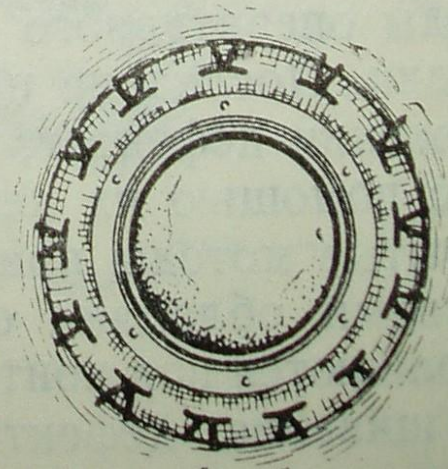


в

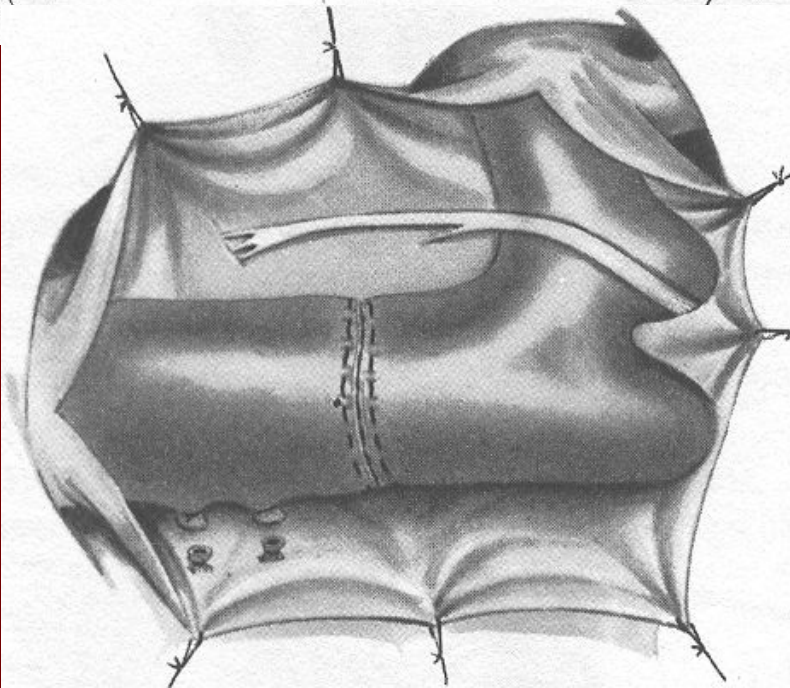

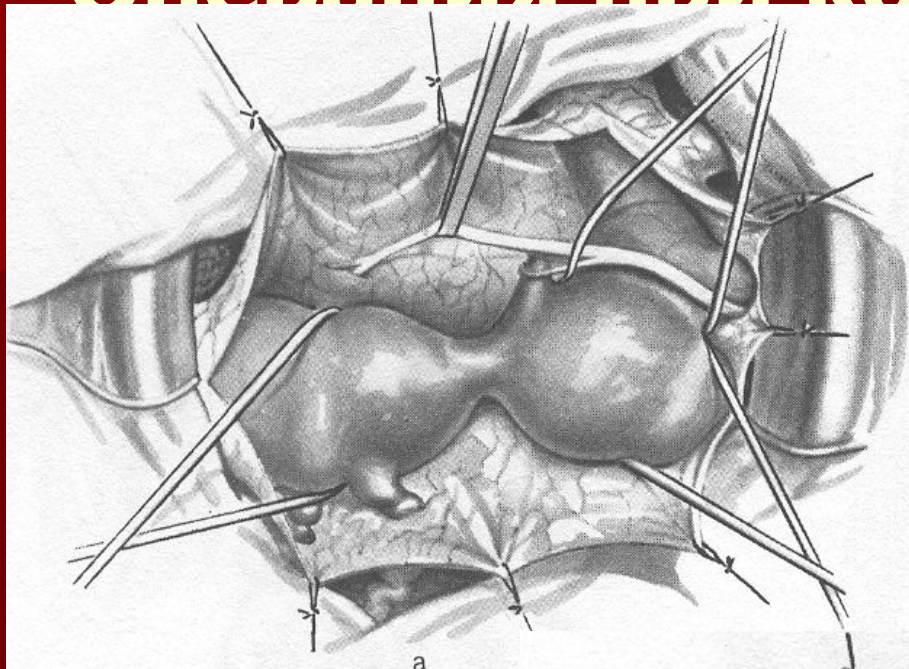
Рис. 30. Искусственные клапаны сердца
а — клапан Hufnagel; б — протезы Cruz-Caster; в — митральные шариковые клапаны Starr-Edwards



a



Операция при коарктации аорты



Пластика аорты при коарктации

