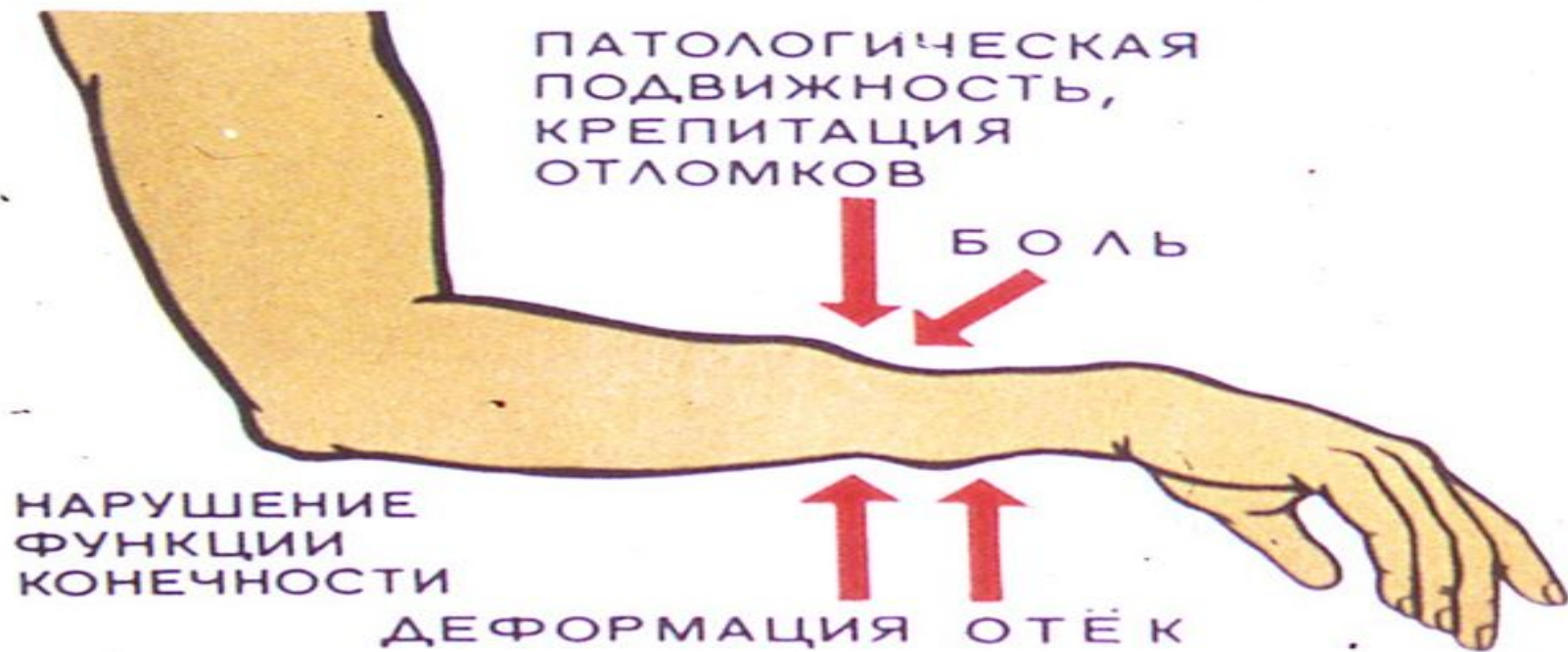

Осмотр травматологического больного

Выполнил студент 508 группы
Шарыпов Андрей Сергеевич

Клинические симптомы переломов



Мнемоническое правило 5п + 1

1 П - поговорить (анамнез).

2 П – посмотреть

3 П – послушать.

4 П – пальпация.

5 П – постучать.

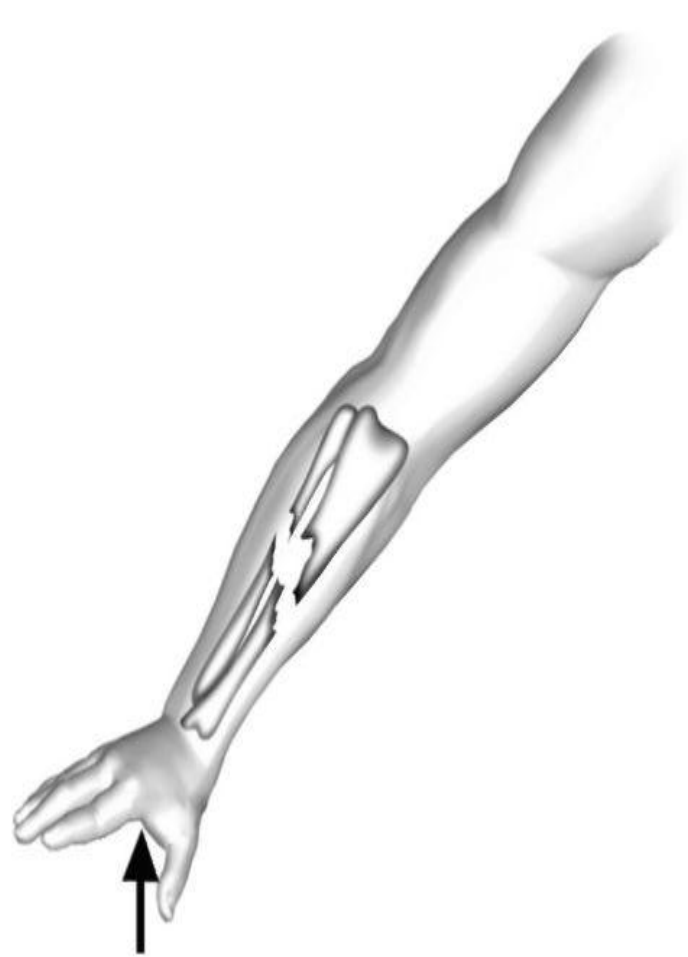
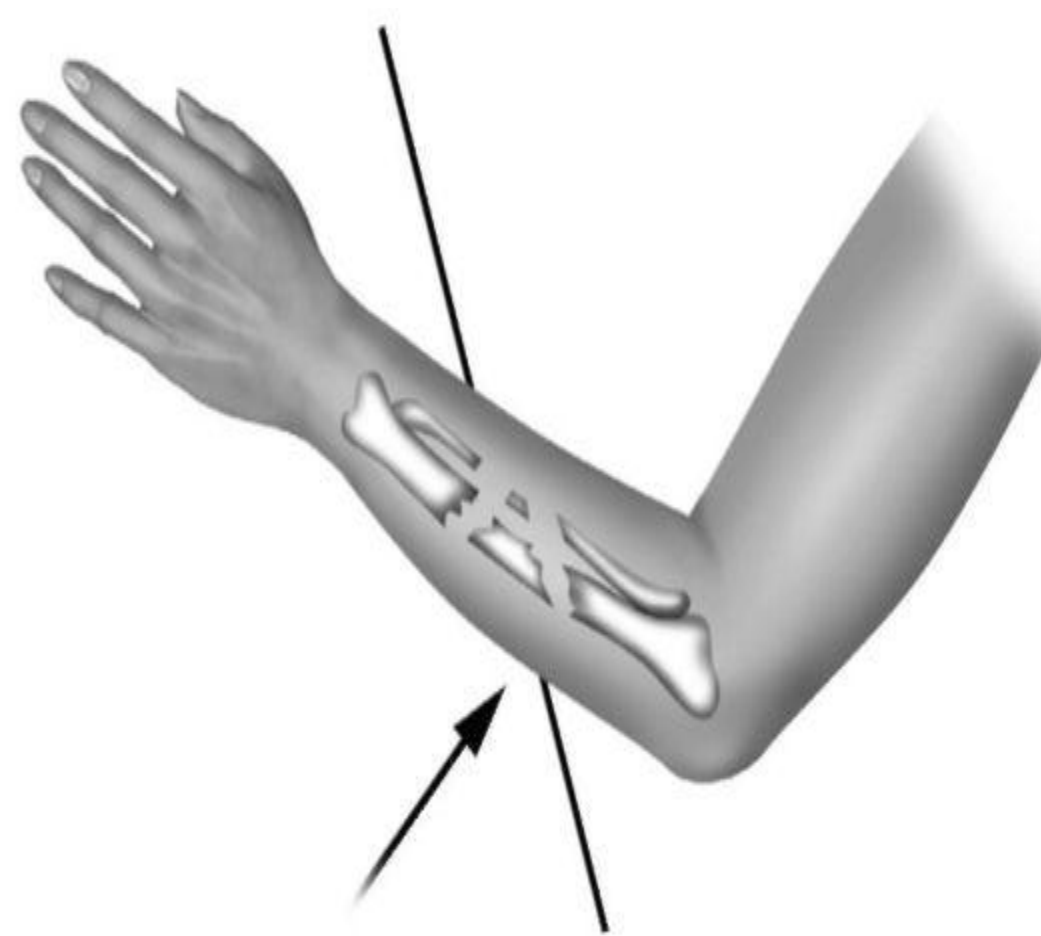
6 П – померить, что отличает от методов исследования терапевтических и хирургических больных.

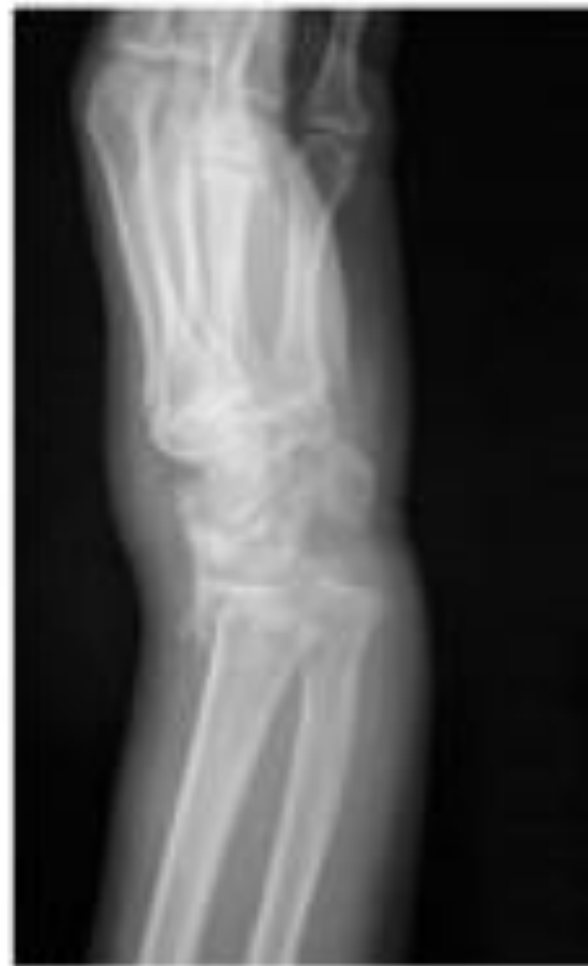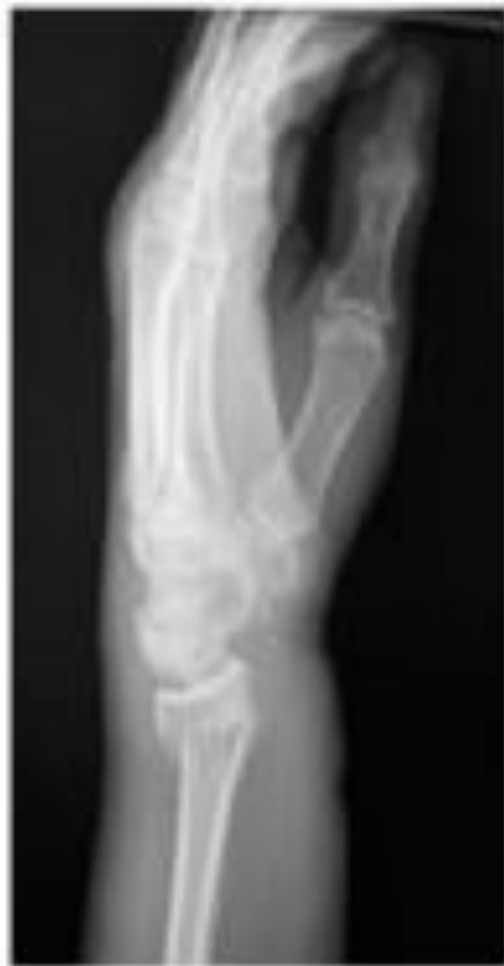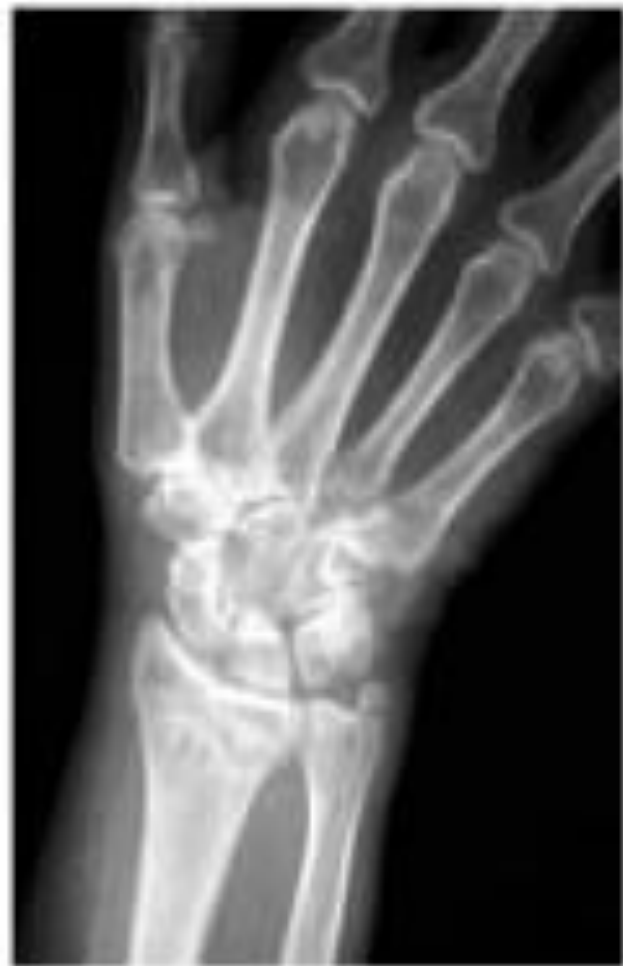Опрос

- Где, когда, как и почему (по мнению пациента) произошла травма или возникло заболевание?
- Кто, когда, как и с каким результатом оказывал помощь до момента обследования

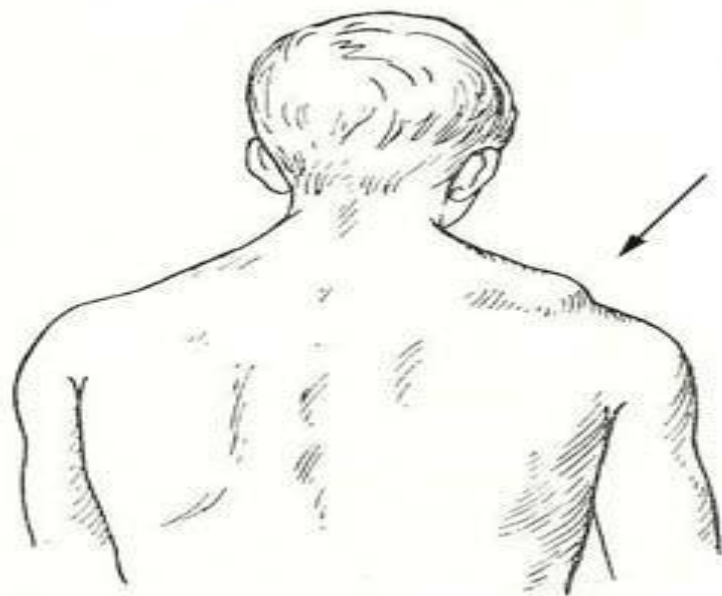
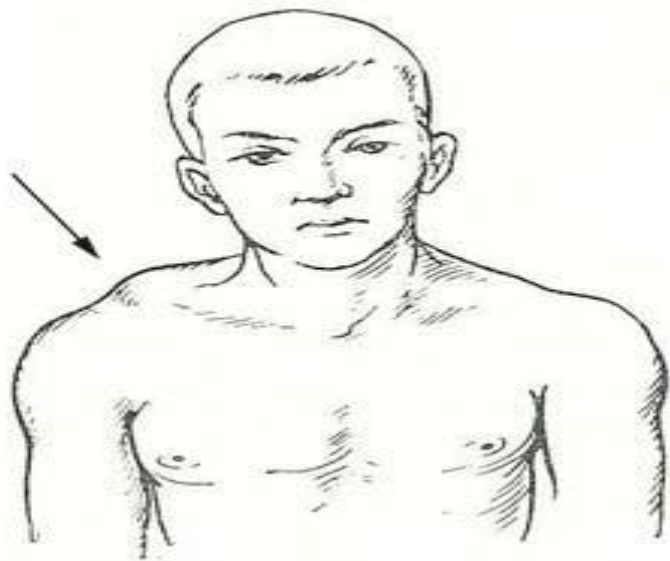
Механизм травмы

- ***По механизму возникновения:***
 - Прямые
 - Непрямые
- ***В зависимости от целостности кожных покровов:***
 - Открытые
 - Закрытые

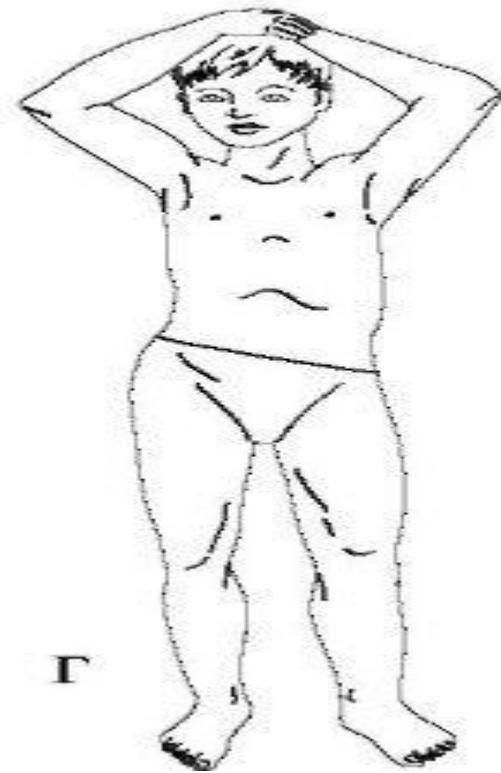
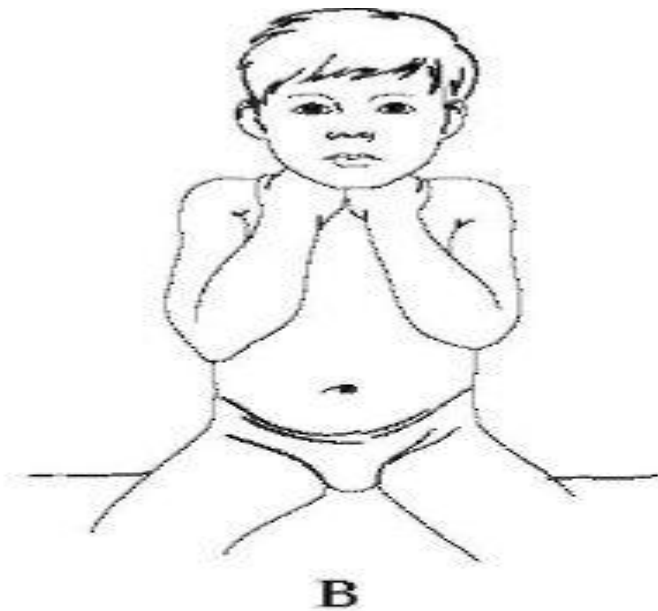


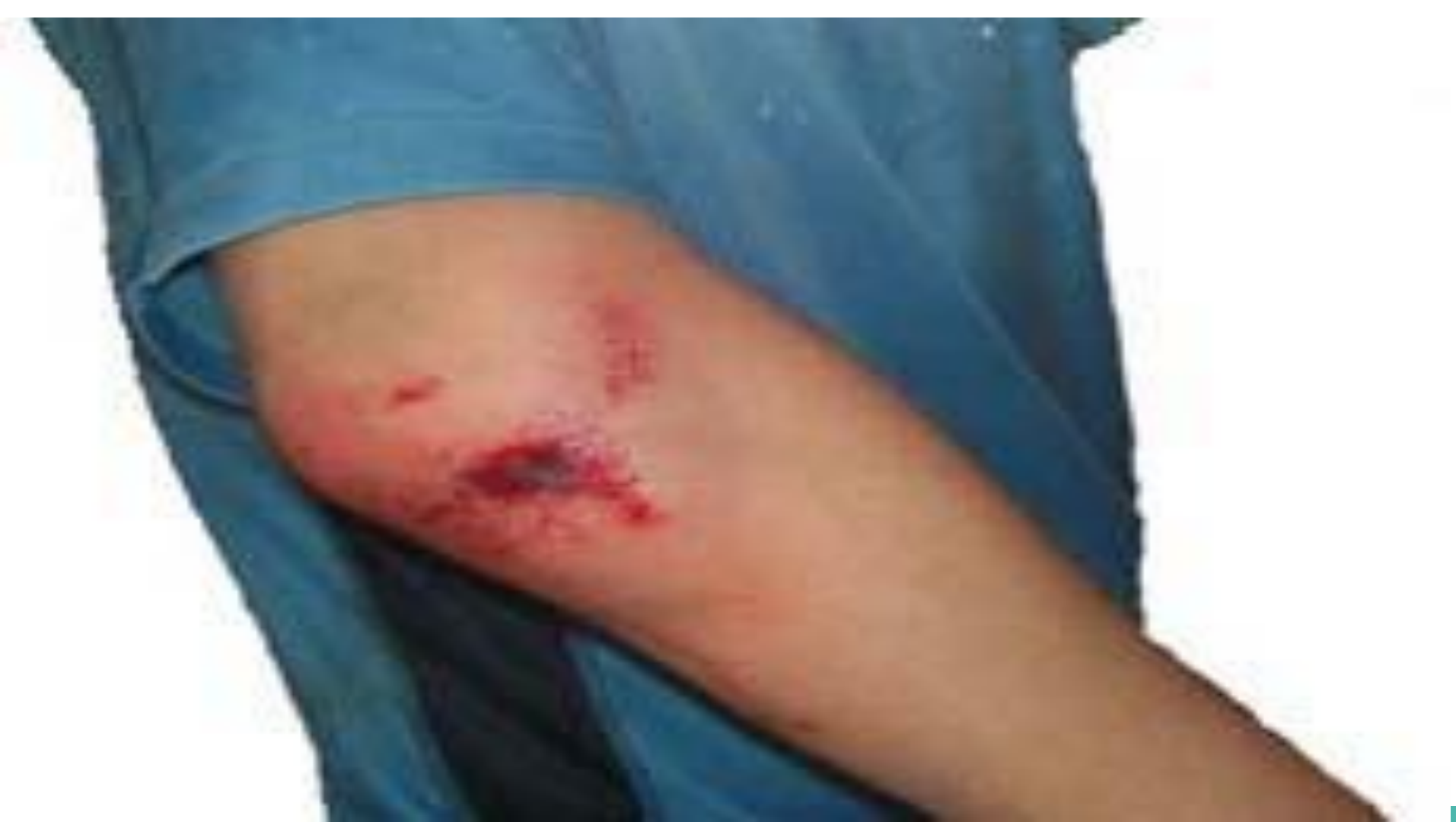


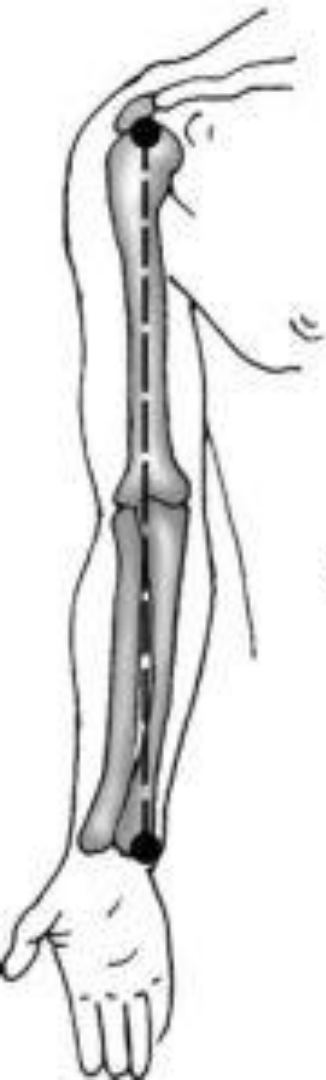
Посмотреть



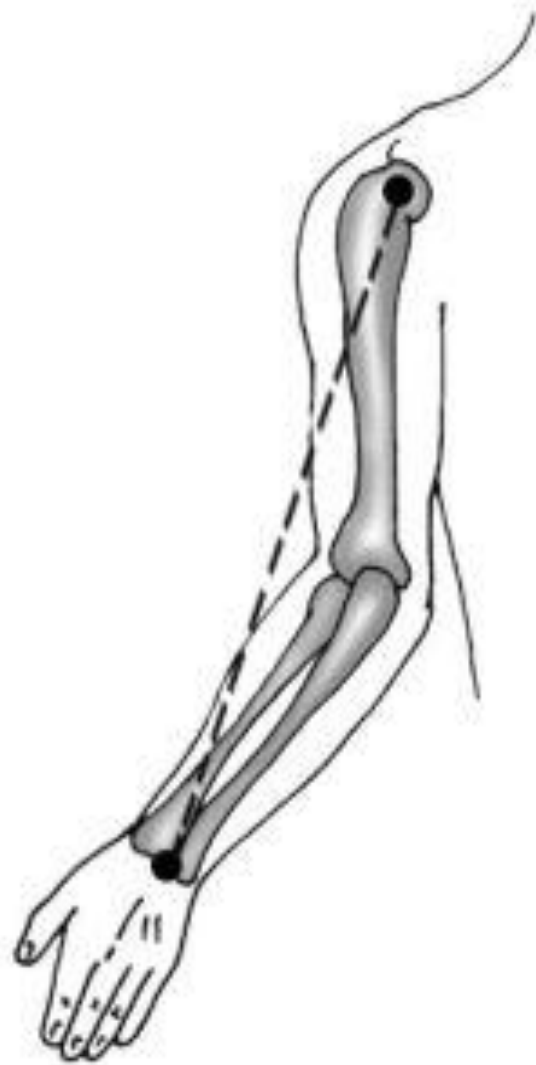Положение тела и конечностей



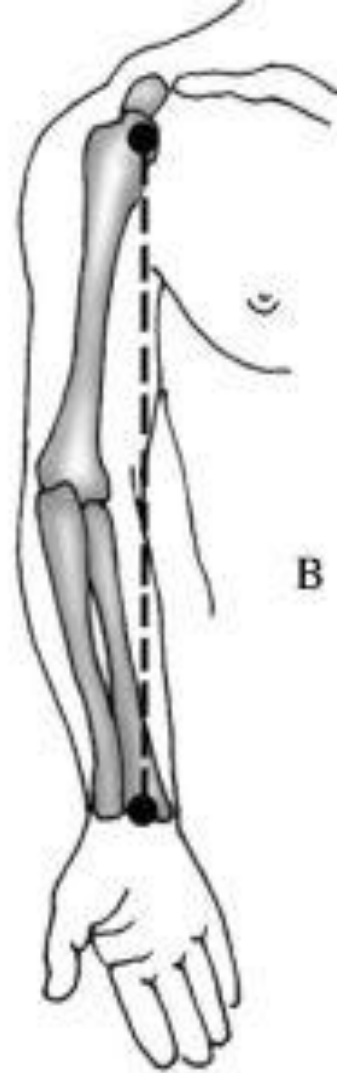




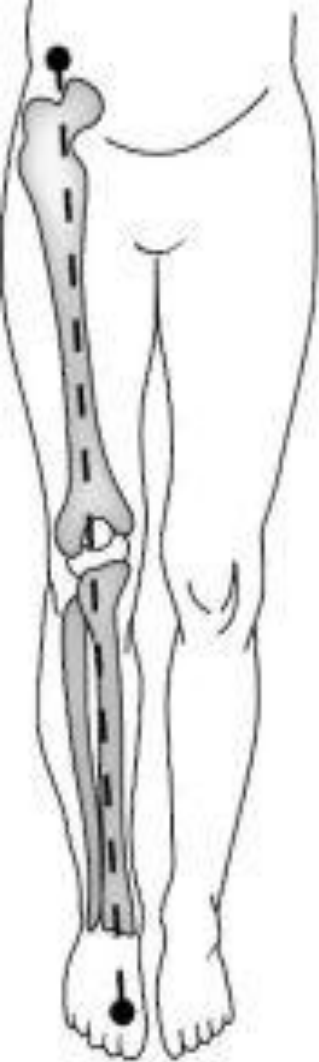a



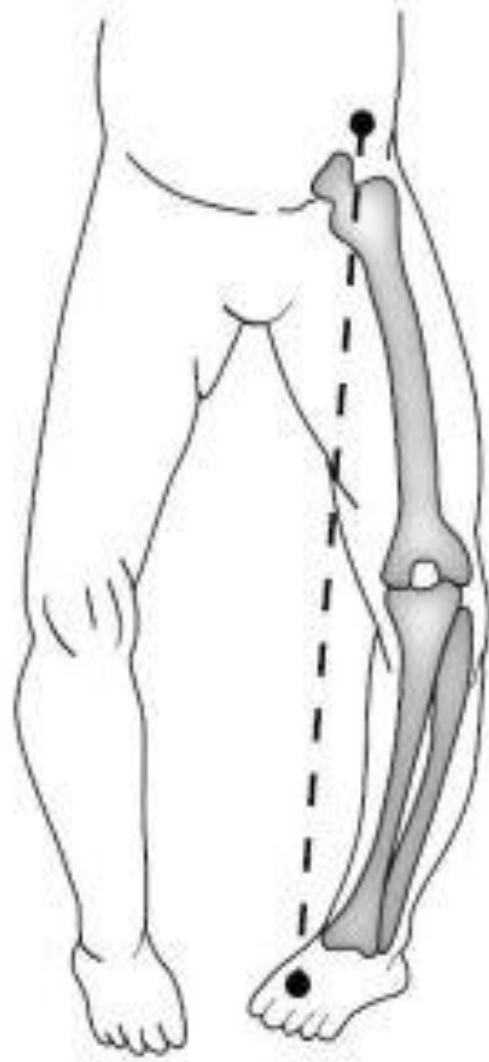
b



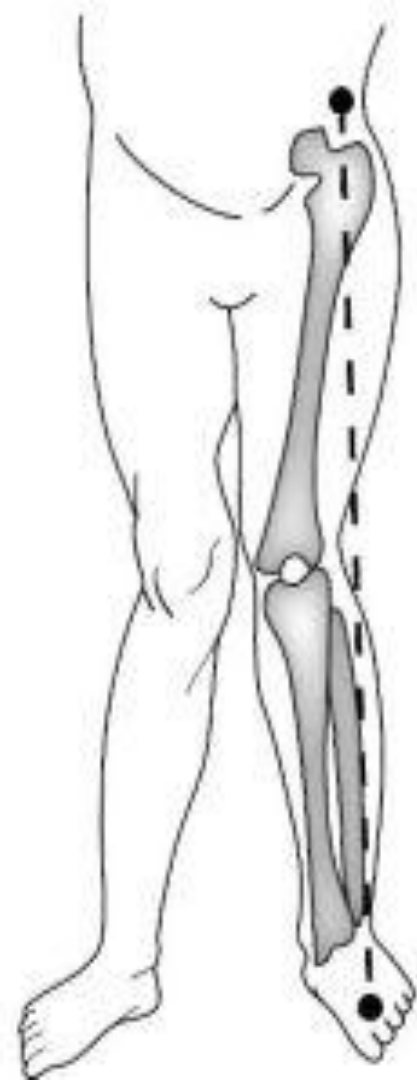B



a



b



B

Пальпация

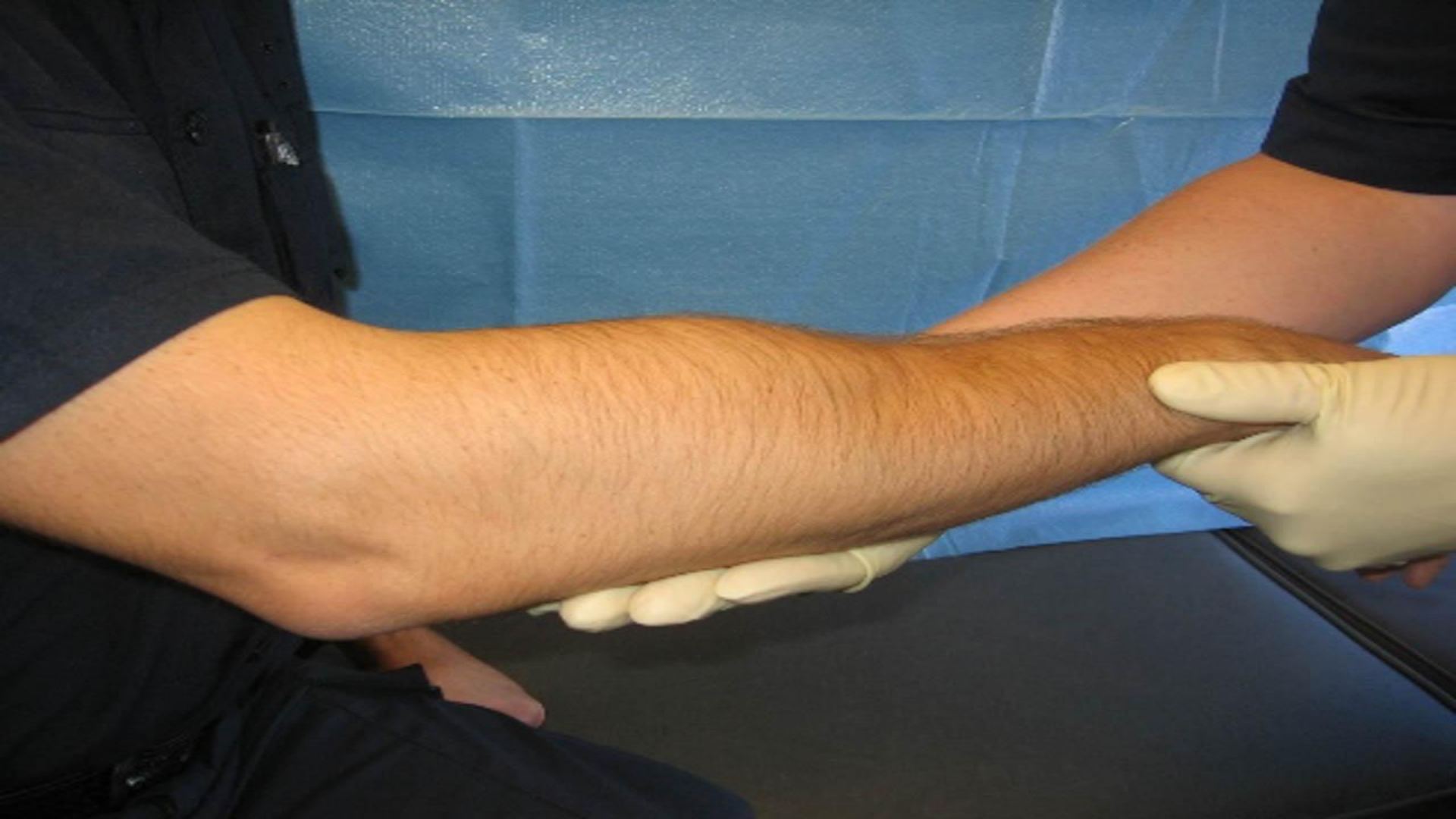Метод поверхностной пальпации:

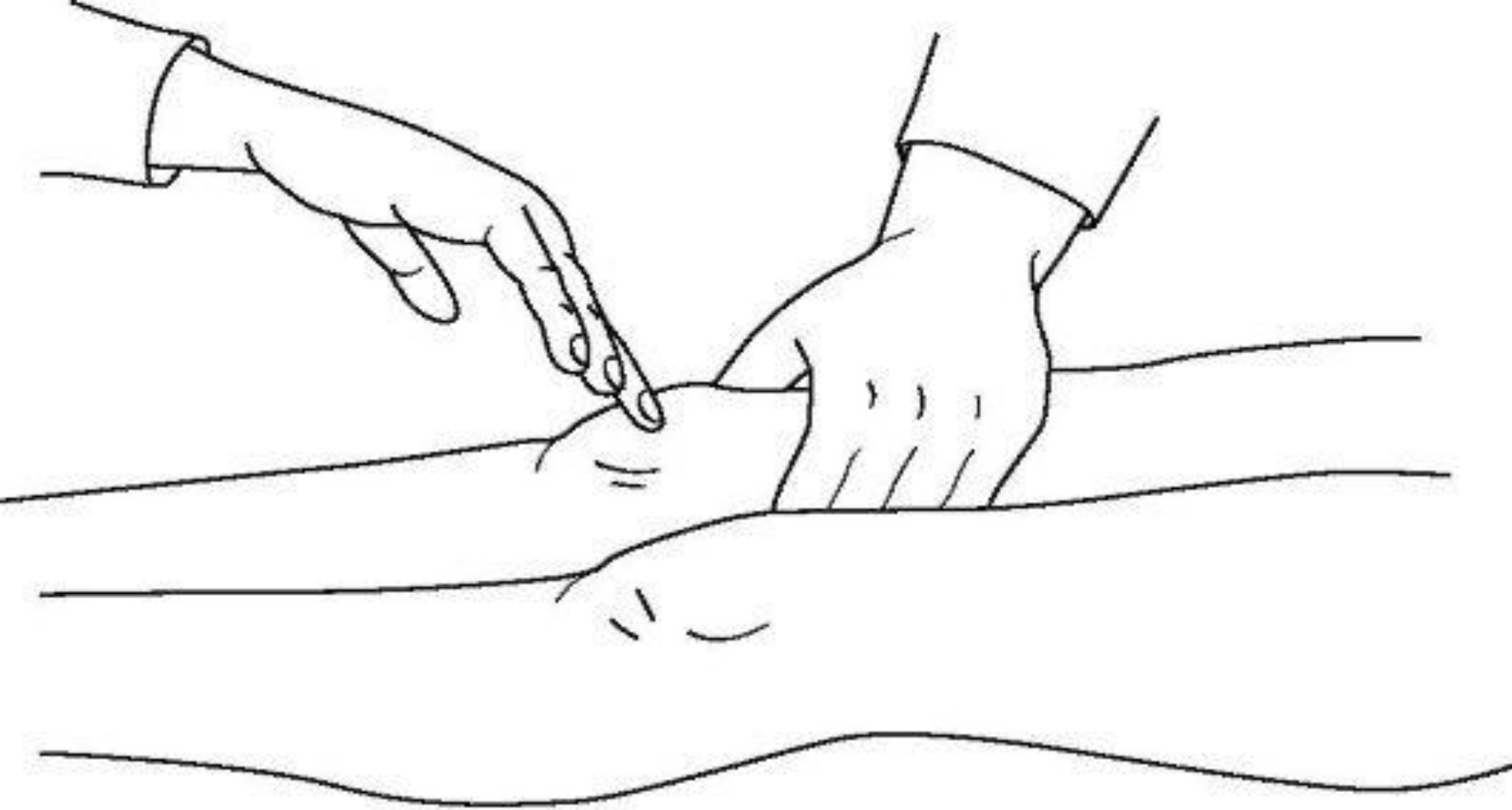температура кожных покровов,

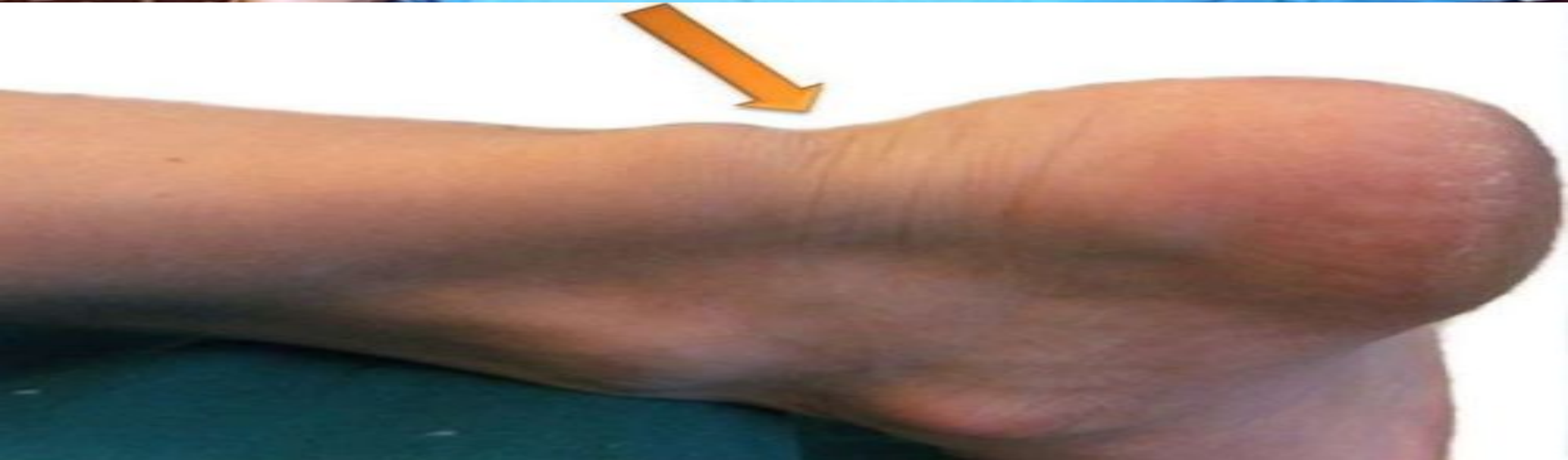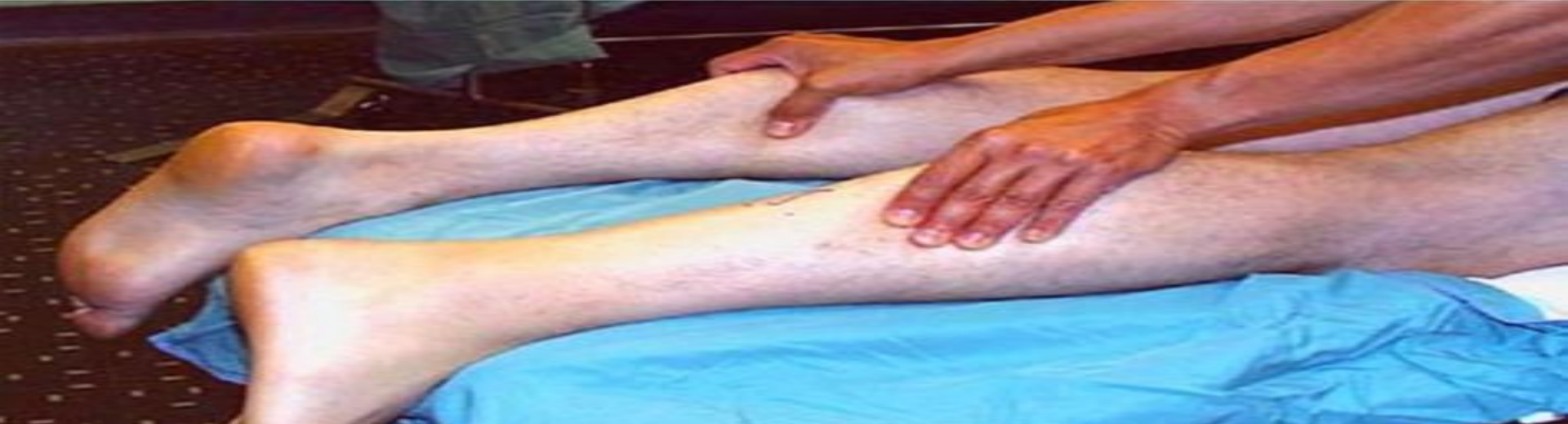сухость или влажность,

подвижность, эластичность и чувствительность кожи.

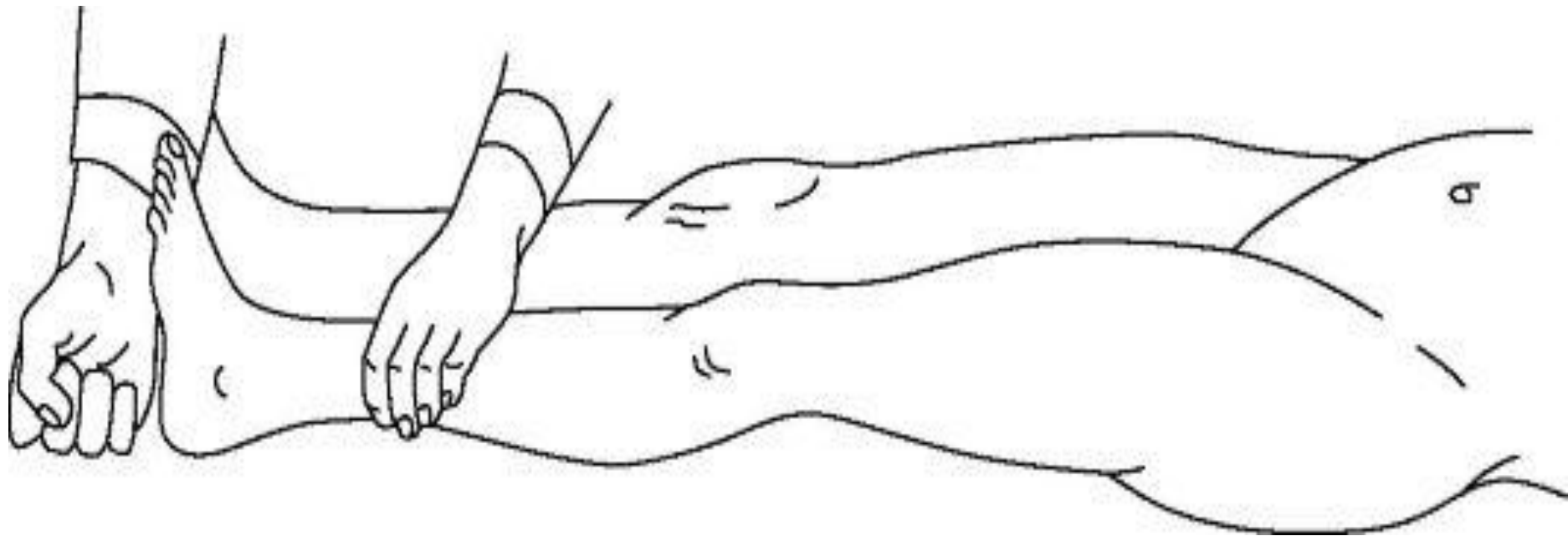
Более глубокая пальпация позволяет изучить состояние подкожной клетчатки, сухожилий, поверхностных мышц, определяя наличие болезненности, отека, уплотнений, флюктуации, диастаза между тканями, крепитацию.





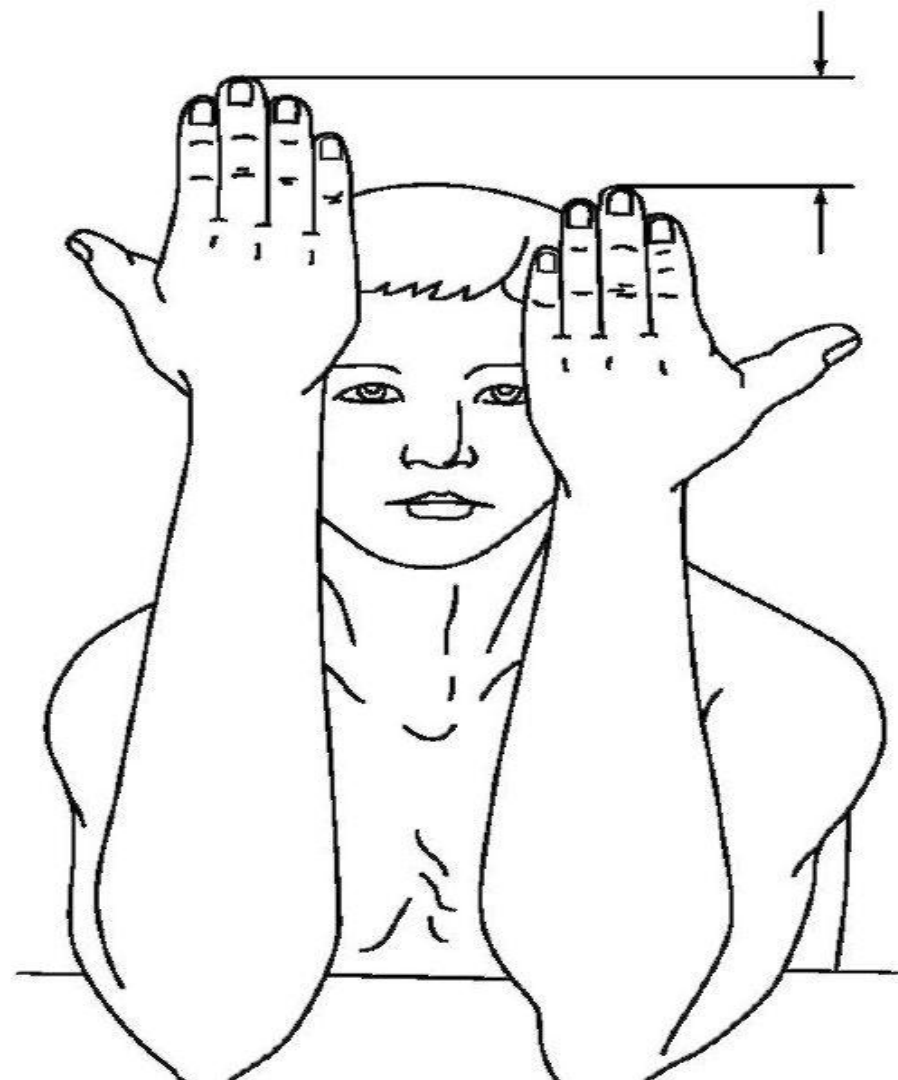
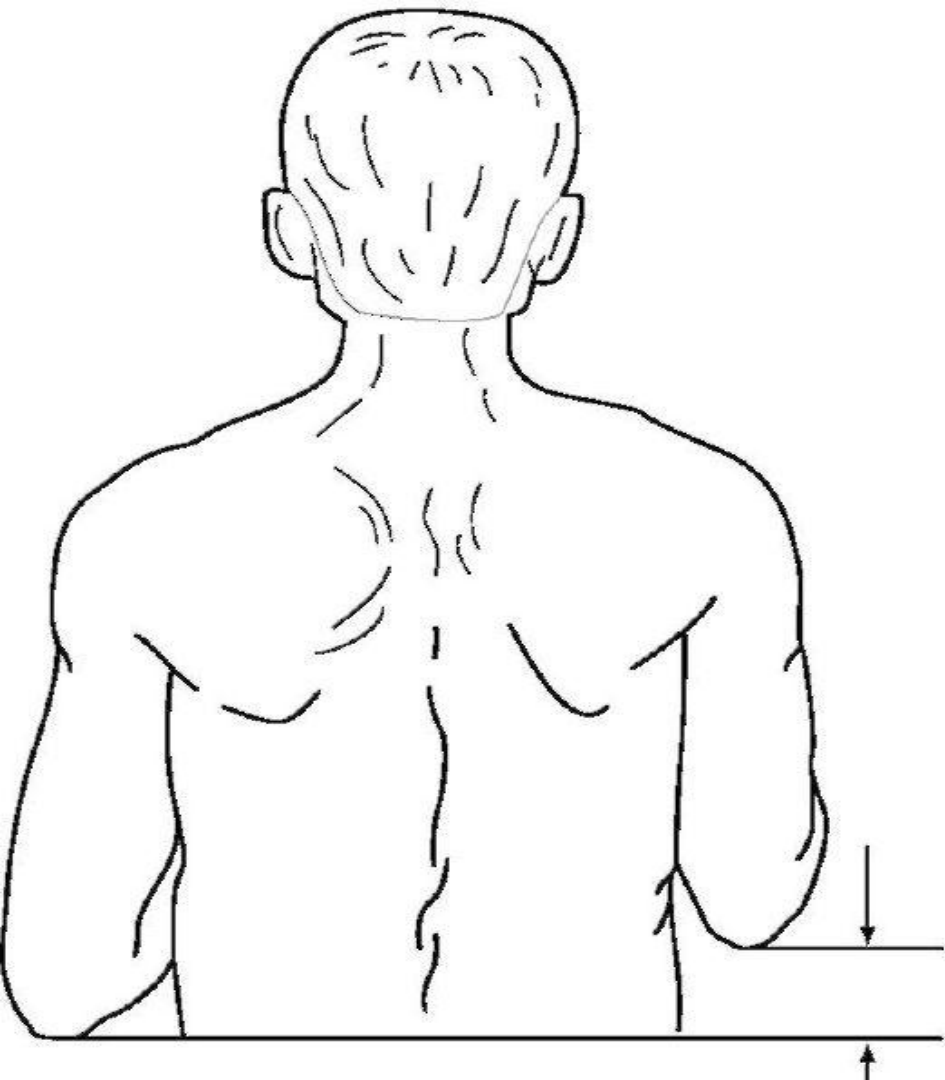


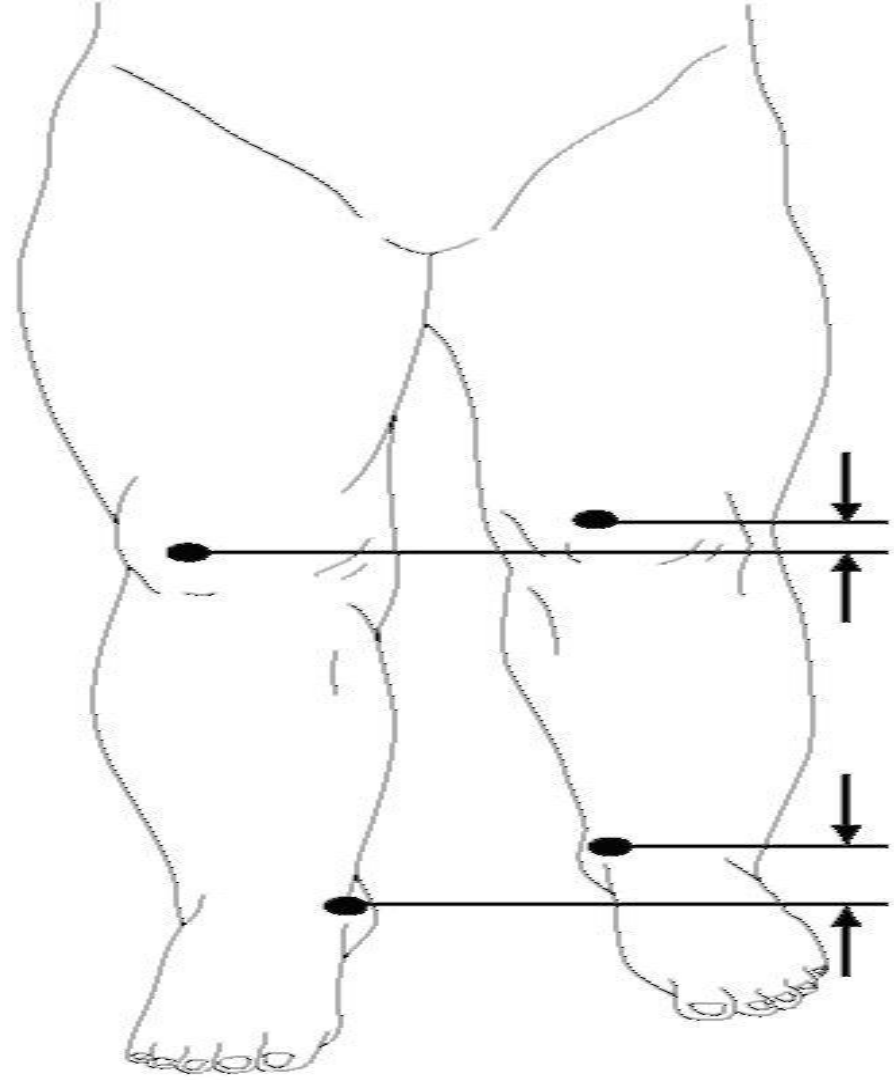
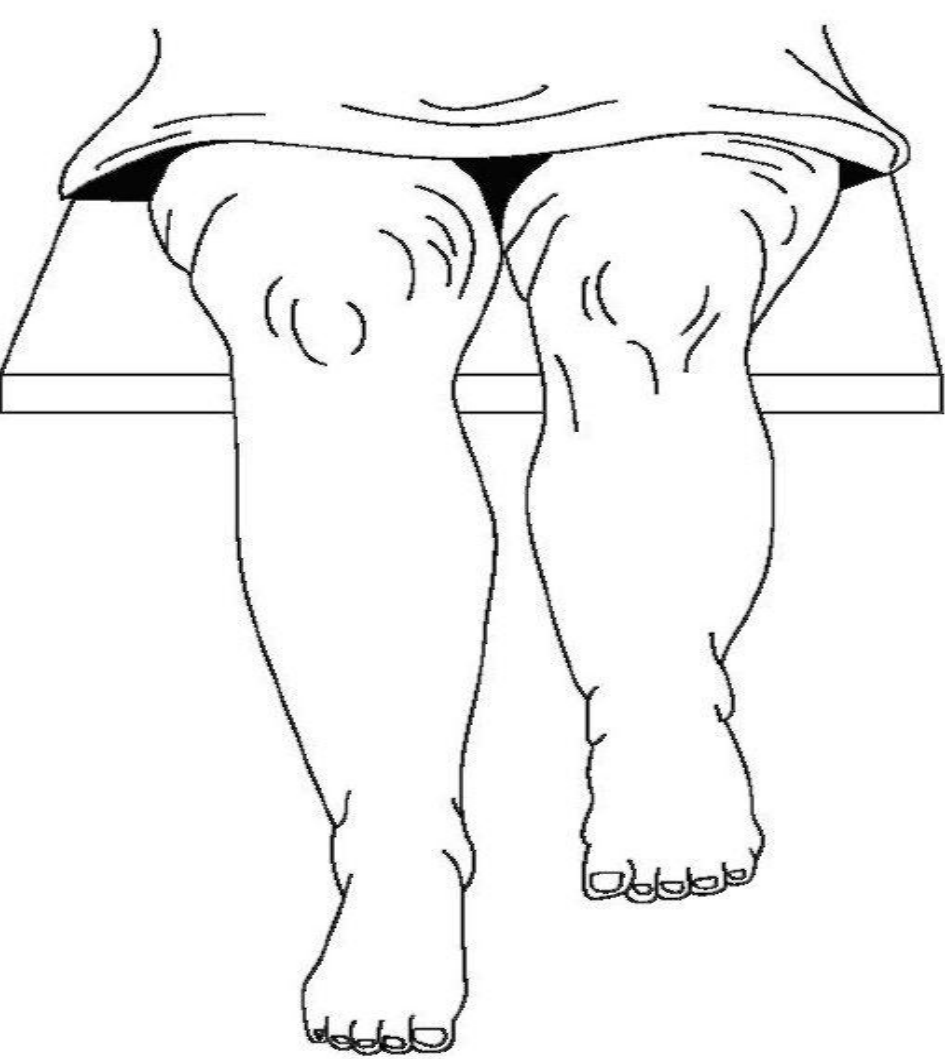
Перкуссия и аускультация

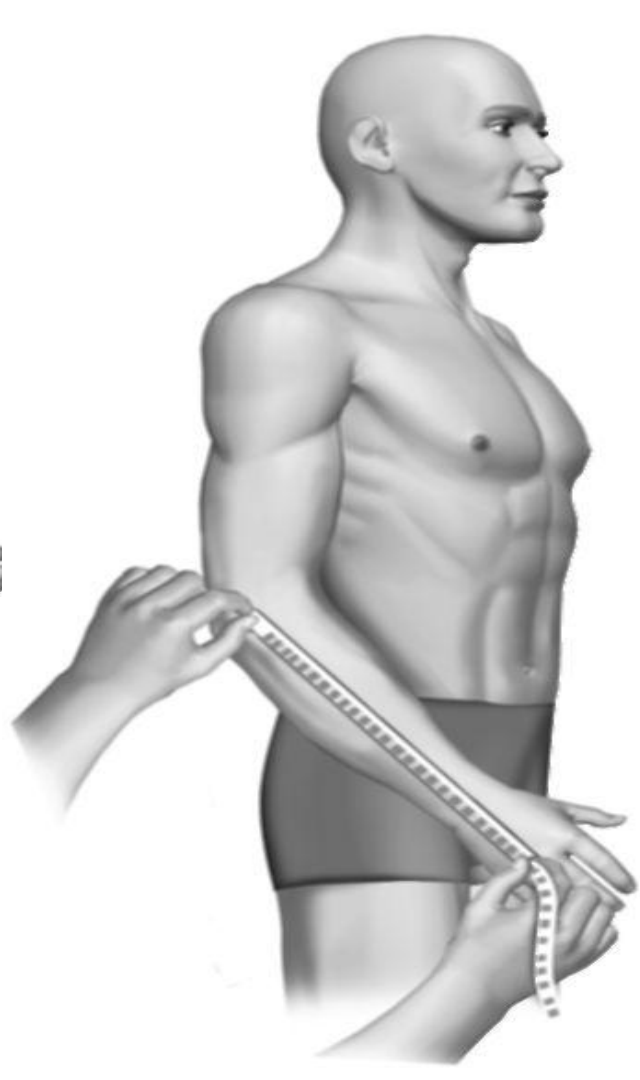
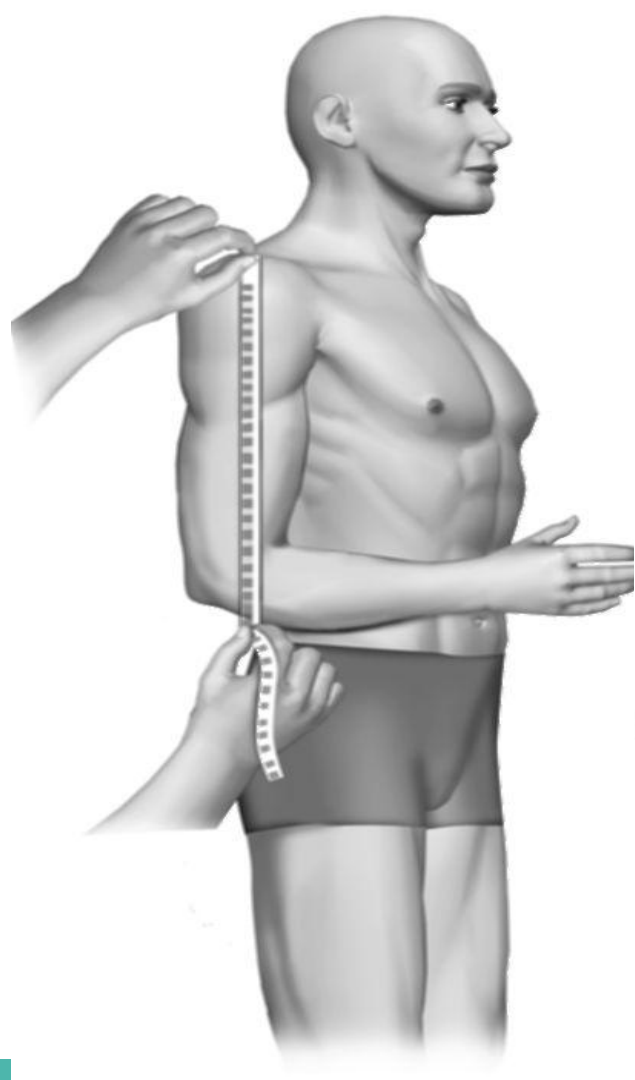
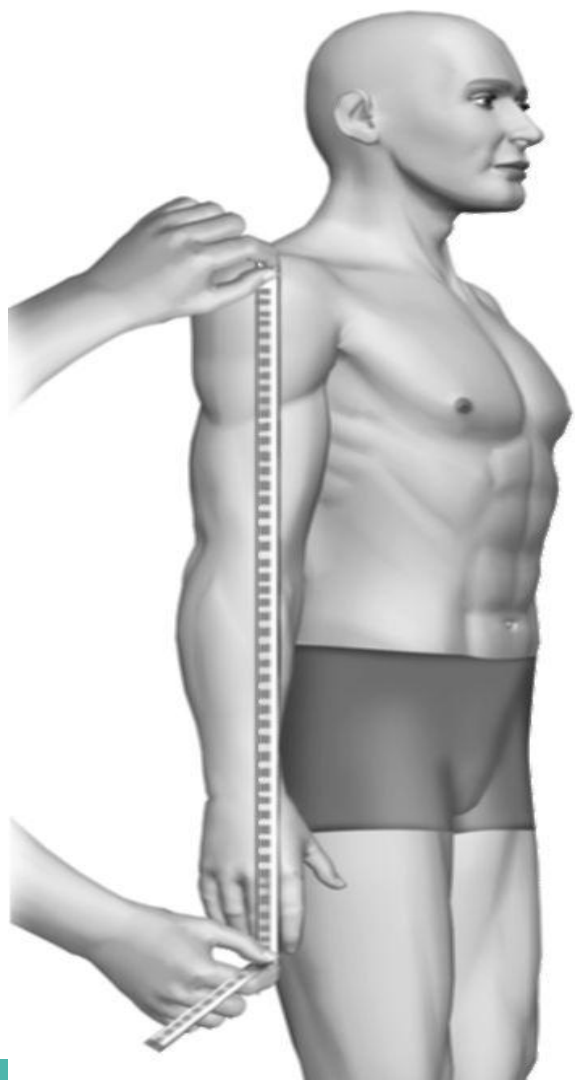


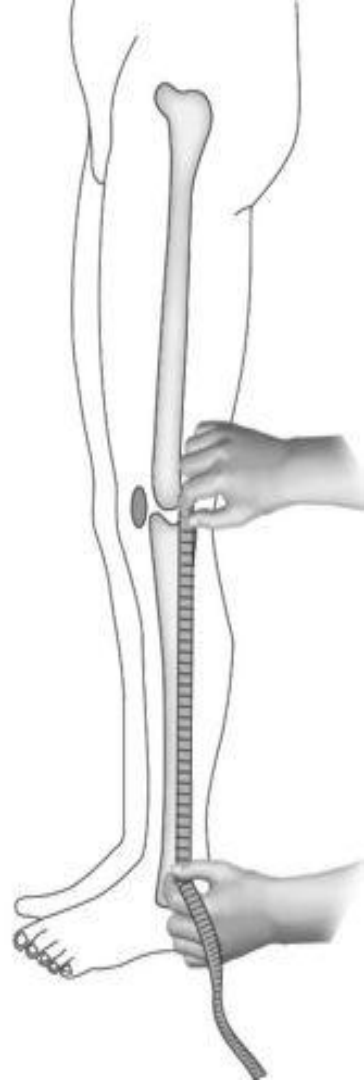
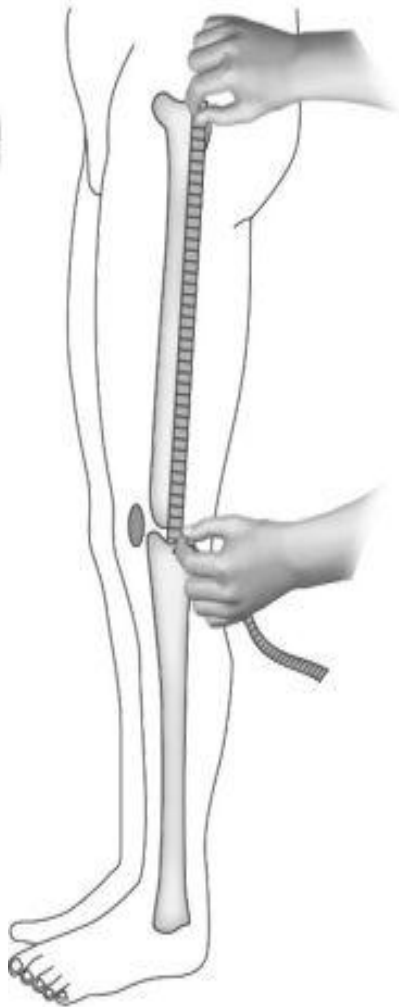
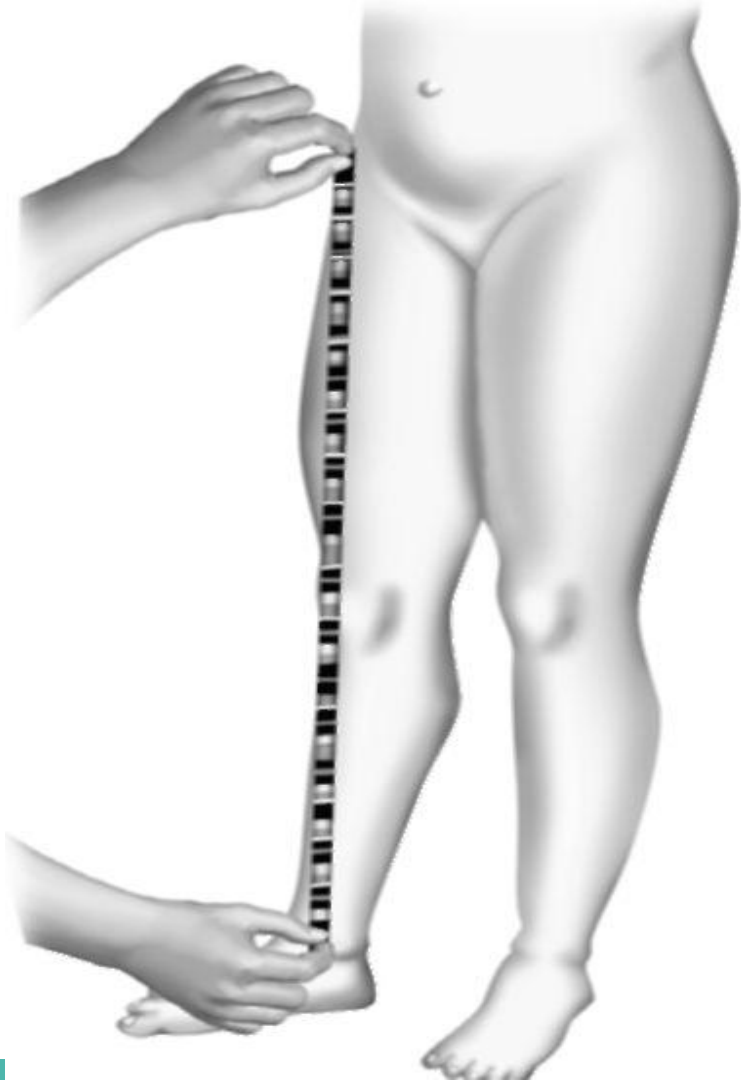
ИЗМЕРЕНИЕ ДЛИНЫ КОНЕЧНОСТЕЙ


Общим правилом измерения является сравнение симметричных участков с использованием симметричных костных выступов при одинаковом положении конечностей или нейтральном положении туловища.

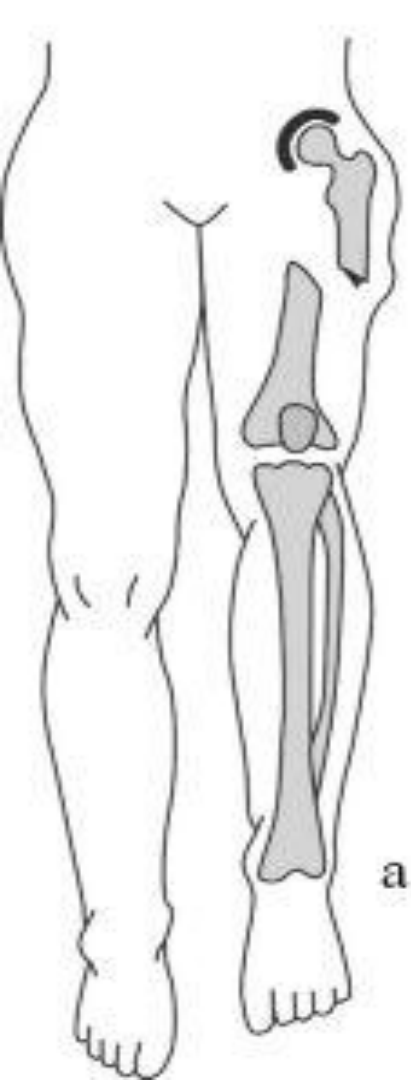



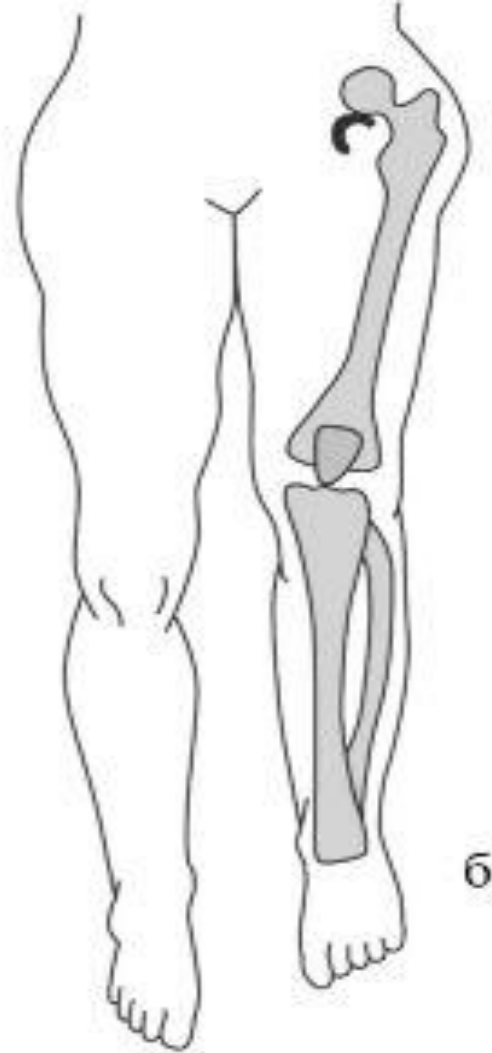




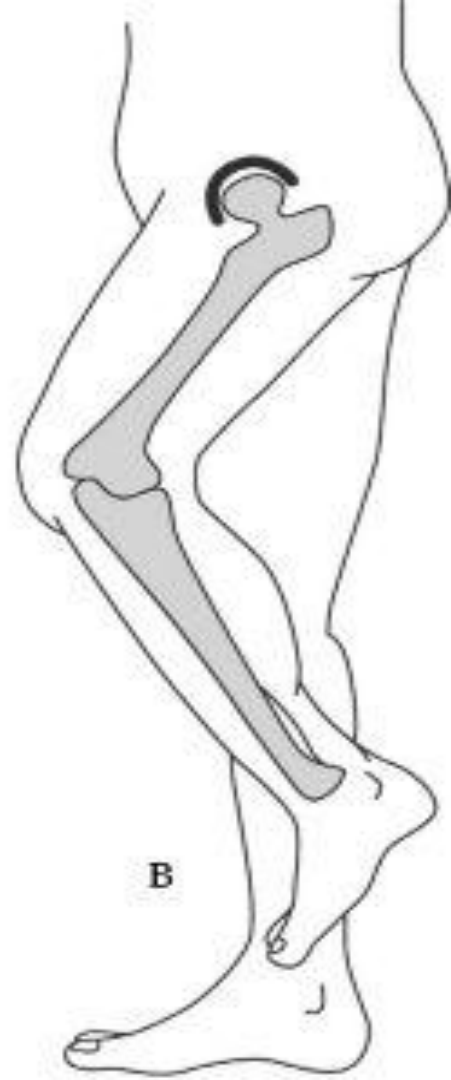




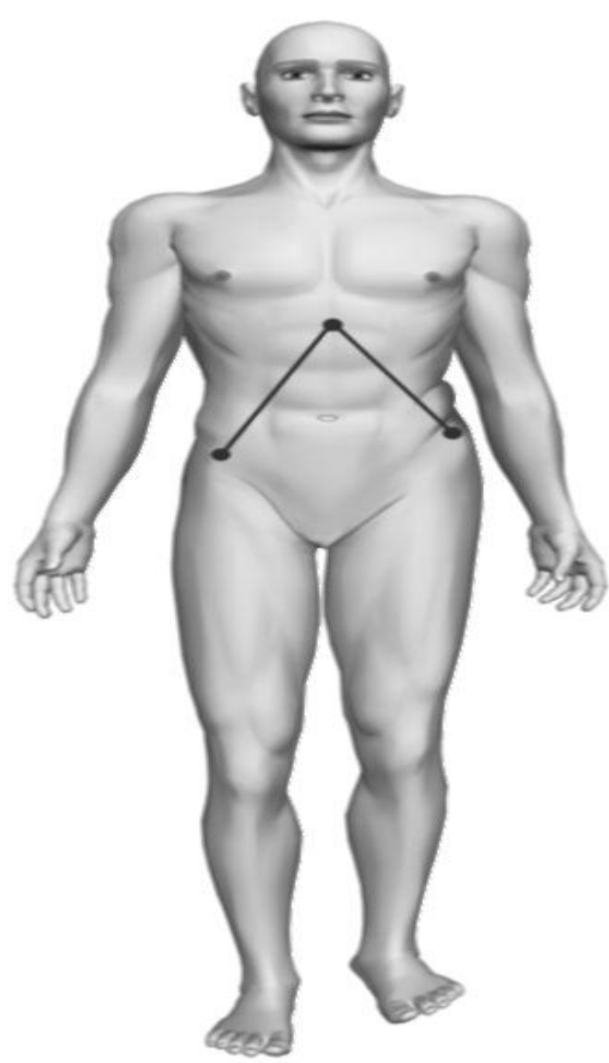
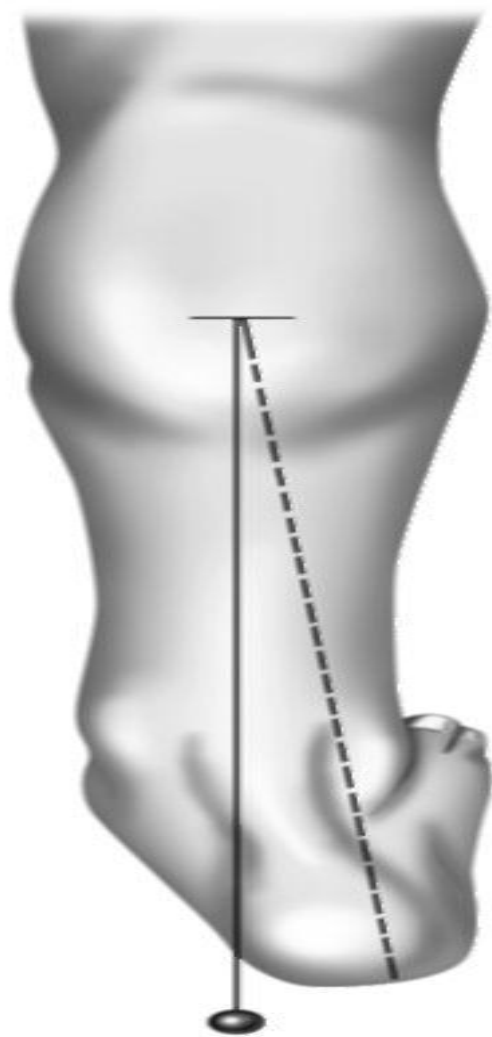
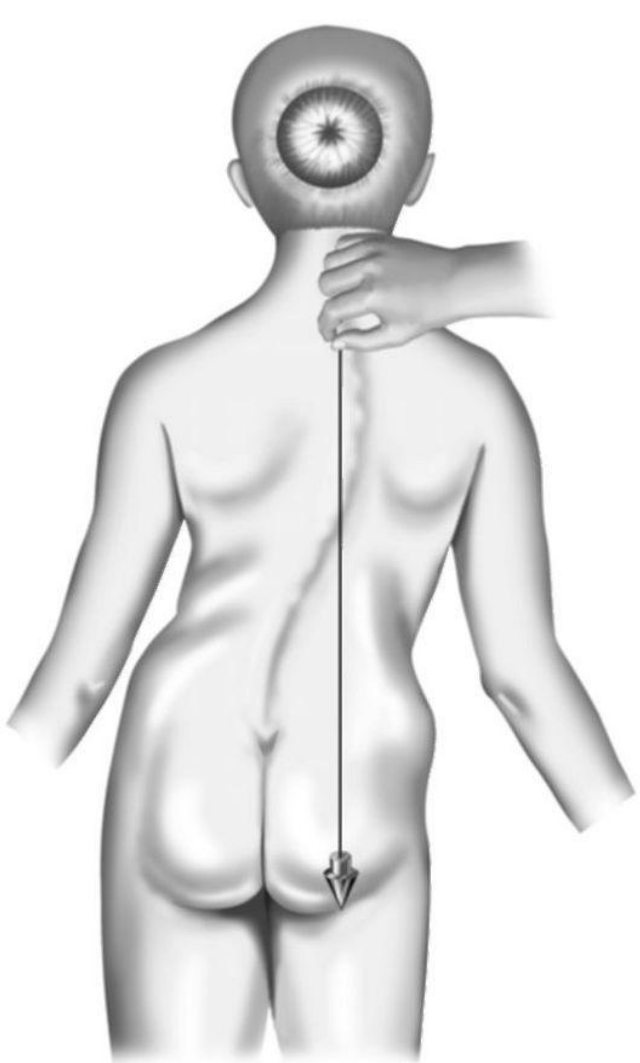
a

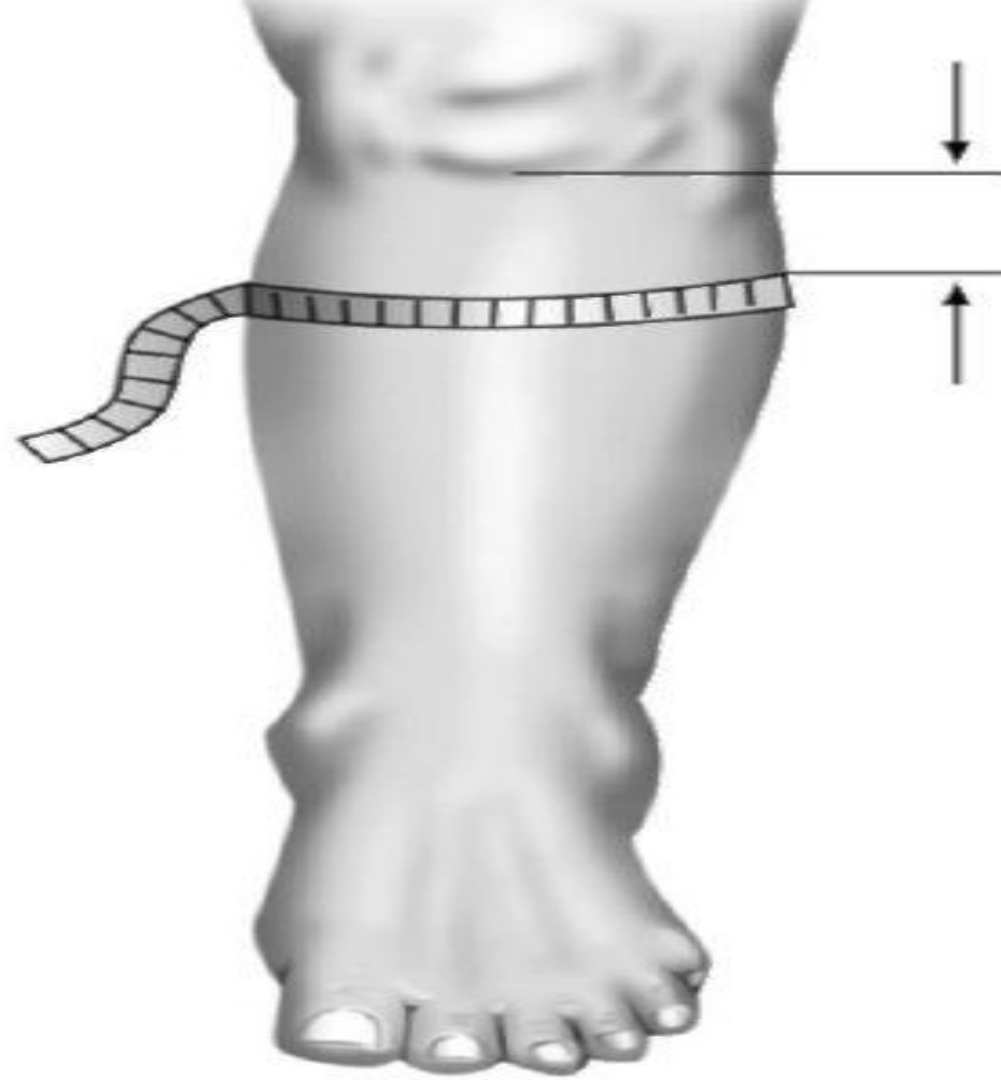
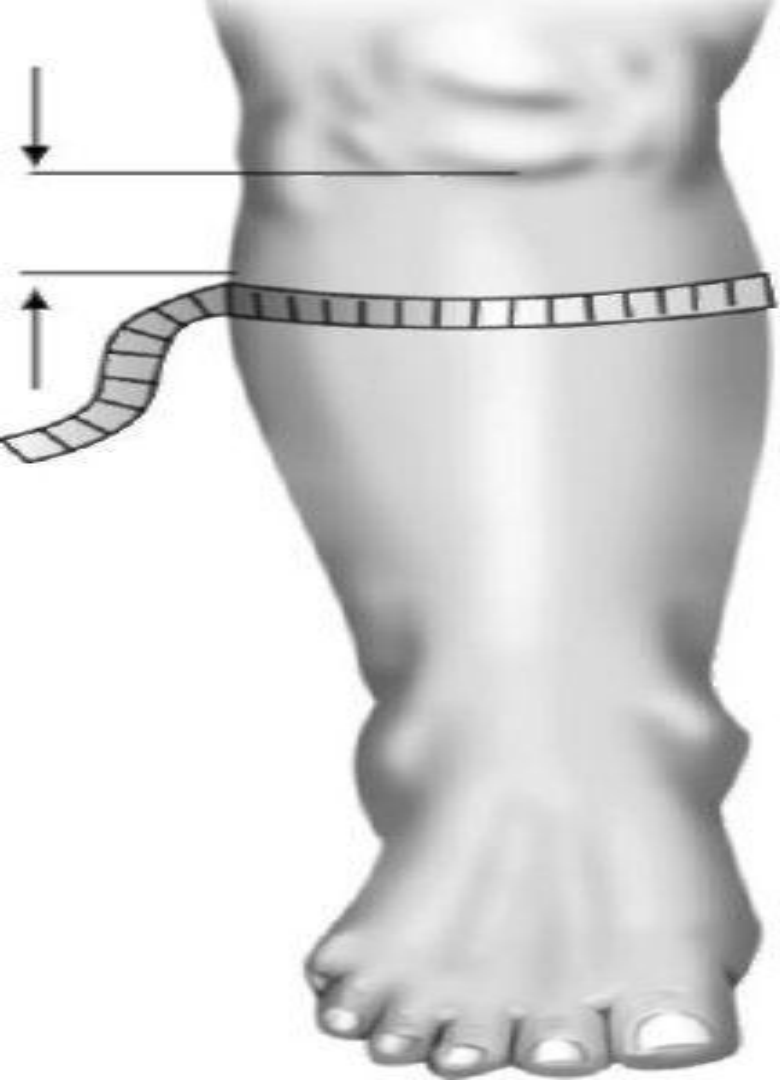


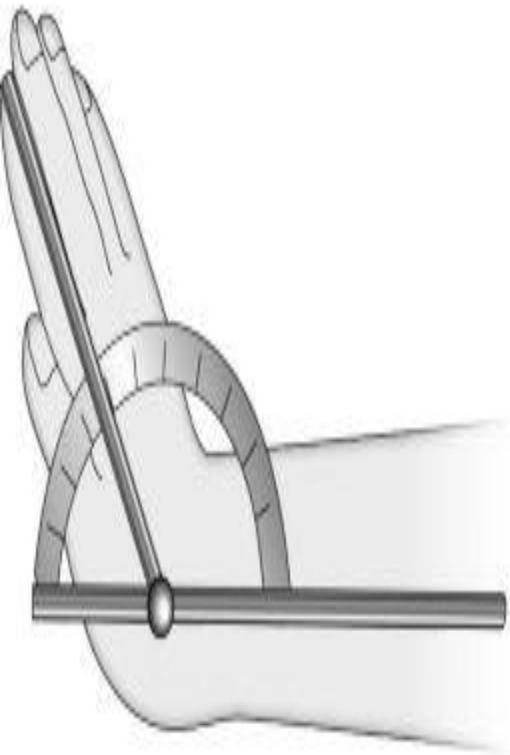
b



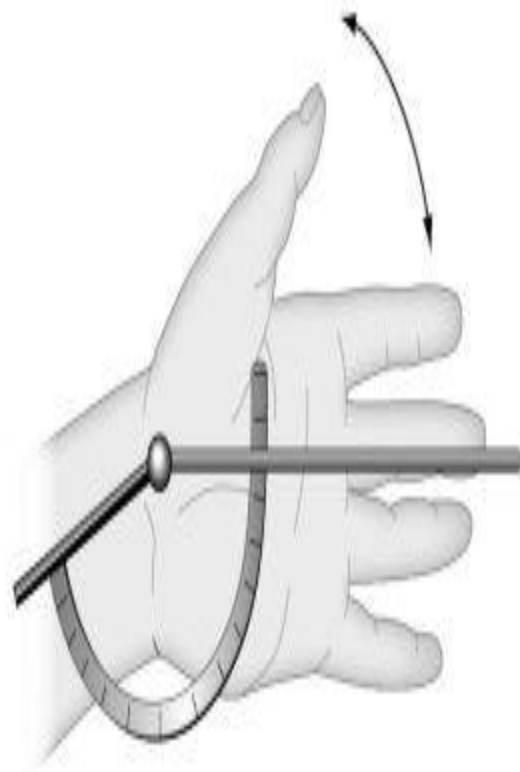
B



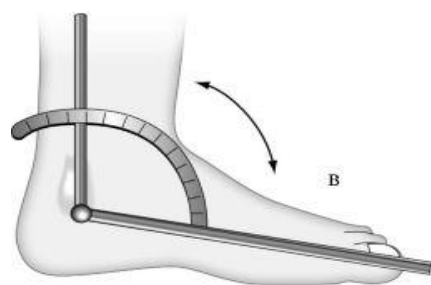




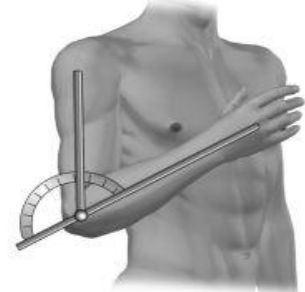
а



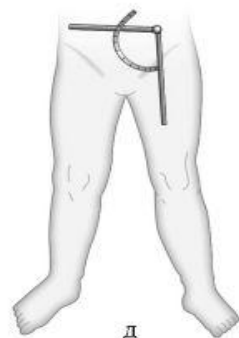
б




в



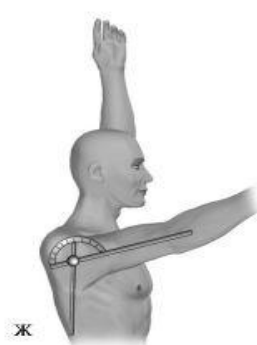г



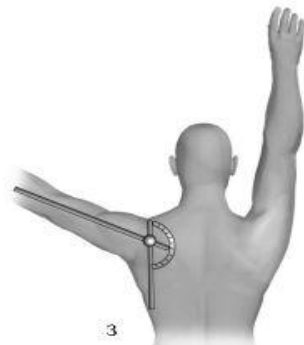д



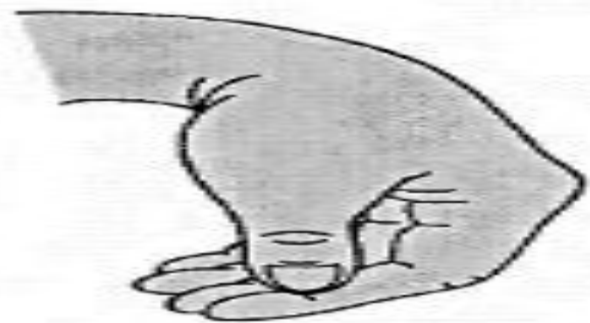
е



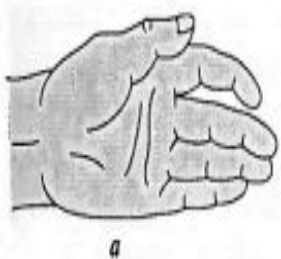ж



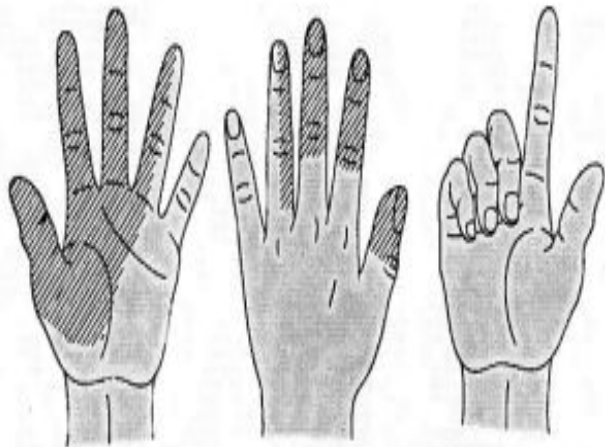
з



**Поражение
лучевого нерва —
положение кисти**



a

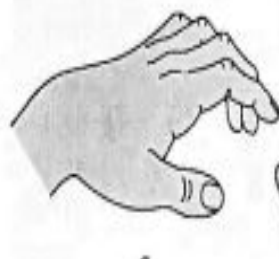

б

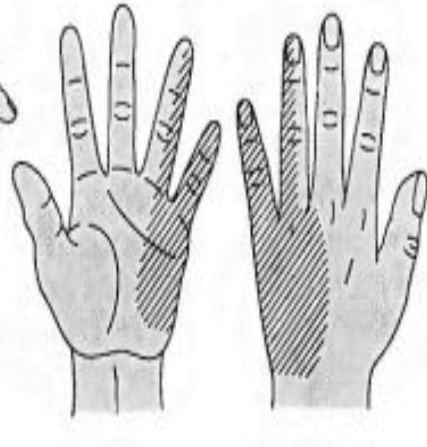
в

Поражение срединного нерва:

a — положение кисти по типу «обезьяна лапа»; *б* — зона нарушения чувствительности; *в* — функциональная проба (при сжатии кисти в кулак I и II пальцы не сгибаются)



a

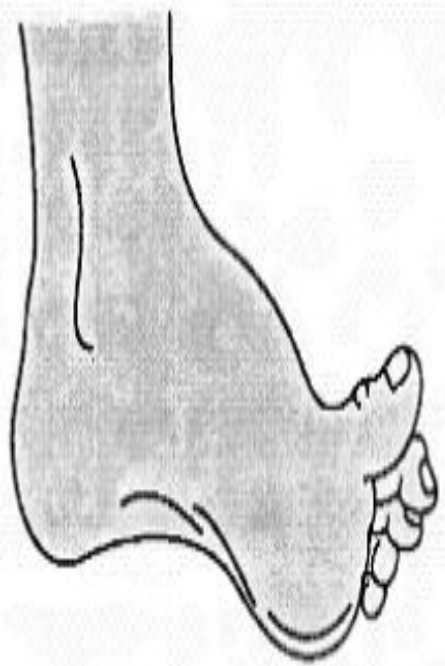
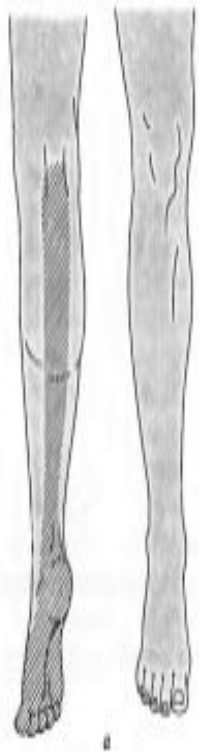


б

в

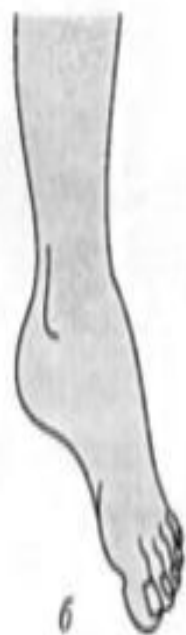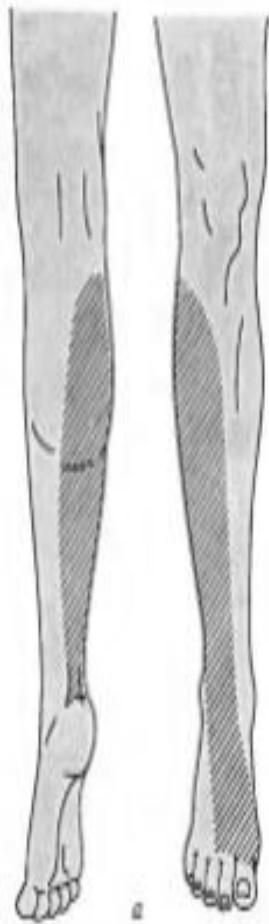
Поражение локтевого нерва:

a — «когтистая лапа»; *б* — зона нарушения чувствительности; *в* — функциональная проба (при сжатии кисти в кулак IV и V пальцы не сгибаются)



Поражение большеберцового
нерва:

a — зона нарушения чувствительности; *б* —
«полая» стопа



Поражение малоберцового
нерва:

a — зона нарушения чувствительности; *б* —
«конская» стопа

Спасибо за внимание!

