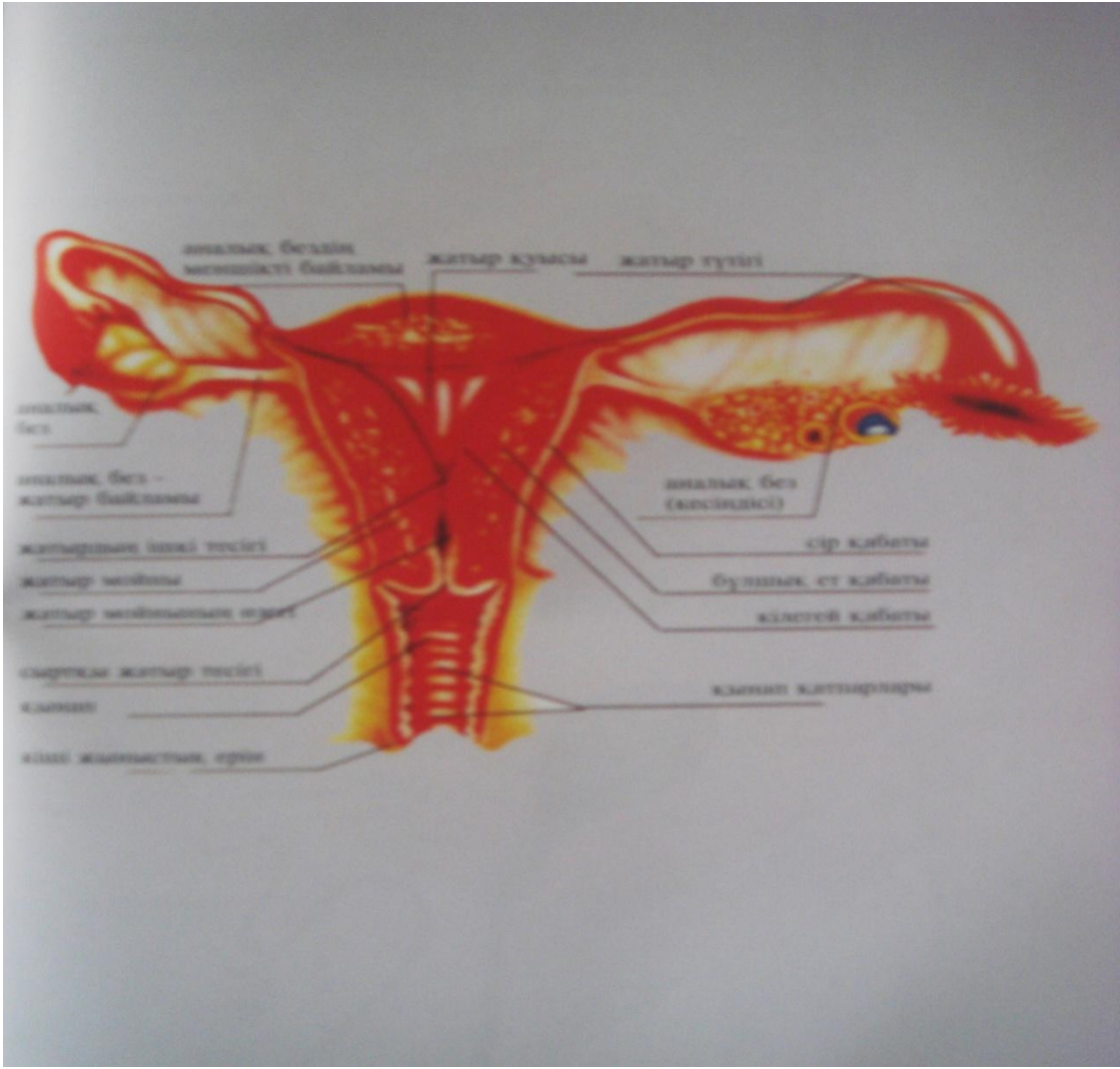


# ВНЕМАТОЧНАЯ БЕРЕМЕННОСТЬ





# Внематочная беременность

- Внематочная беременность (Эктопическая беременность - ЭБ)- имплантация оплодотворенной яйцеклетки и ее развитие происходит вне полости матки. Частота ЭБ составляет 1-2% от всех беременностей, 0,8-2,4% - по отношению к родам. ЭБ является основной причиной МС в ранних сроках беременности (10-15% всей МС)

# Классификация ЭБ

- - по локализации:
  - 1. трубная- 98% (ампулярная -80%, истмическая - 12%, интерстициальная - 2%, фимбриальная -5%);
  - 2. яичниковая - 0,2%;
  - 3. шейная -0,2%;
  - 4. брюшная -1,4%.
- - по клиническому течению:
  - 1. прогрессирующая
  - 2. прервавшаяся (а) по типу аборта, б) по типу разрыва)

# СИМПТОМЫ ВНЕМАТОЧНОЙ БЕРЕМЕННОСТИ

- **Основные:** Боль в животе (чаще с одной стороны) схваткообразная с иррадиацией в прямую кишку, задержка менструации и кровянистые выделения из влагалища
- **Другие частые симптомы:** Обмороки, снижение АД и тахикардия, симптомы раздражения брюшины, боль в надключичной области и лопатке

# Клиника разрыва трубы

- Внезапно, зачастую на фоне задержки менструации, возникают резкие схваткообразные боли в низу живота и в паху с иррадиацией в плечо и прямую кишку. Боль сопровождается потерей сознания, холодным потом. При объективном осмотре выявляется падение давления, слабый частый пульс, бледность кожи и видимых слизистых. Живот при пальпации болезненный со стороны разрыва, симптом Щеткина – Блюмберга слабоположительный. Перкуторно – признаки свободной жидкости в брюшной полости.

# Компоненты действия медицинского персонала на догоспитальном уровне

- В течение первых 5 минут:
- Оценка акушерского анамнеза (дата последней менструации, наличие вероятных симптомов беременности, проводился ли тест на беременность в ранние сроки беременности и срок беременности, было ли УЗИ)
- Оценка степени кровопотери (количество крови на прокладке, одежде и т.п.)
- Оценка и мониторинг общего состояния (частота дыхания, АД, ЧСС и наполнение пульса, характер болей в животе и наличие симптомов раздражения)

# Действия медицинского персонала на догоспитальном уровне

- Катетеризация периферической вены (катетер №№14 или 16)
- Инфузия изотонического раствора натрия
- При наличие шока: катетеризация двух-трех периферических вен (катетер №№14 или 16) и инфузия физ.раствора струйно со скоростью 1 л. за 15 минут, поддержание АД 100 мм.рт.ст. и более, подавать увлажненный кислород (маска, носовой зонд, воздуховод Гегеля и т.п.)
- Информирование ближайшего стационара специализированной помощи и транспортировка с включенными проблесковыми маячками и сиреной.



# Трубный аборт

- **Клиника:** При прерывание беременности по типу трубного аборта возникают односторонние схваткообразные боли в низу живота с иррадиацией в прямую кишку, появляются кровянистые выделения из половых путей (на фоне задержки менструации). Часто боли сопровождаются кратковременными обморочными состояниями. Между приступами боли «светлые промежутки».
- **Неотложная помощь:** Транспортировка в ургентную гинекологию

## Диагностика и Неотложная помощь в стационаре

- Специальное исследование:
- при осмотре в зеркалах цианоз слизистых и уплощение или нависание заднего свода.
- При влагалищном исследовании: Матка незначительно увеличена, мягковатая, более подвижная, чем обычно (плавающая) при разрыве трубы. Пастозность в области придатков (при трубном аборте пальпируется мягковатое образование). Задний свод уплощен, выпячен, резко болезнен при пальпации (крик Дугласа). При попытке смещения матки резкая боль.

# Дополнительные экстренные методы исследования в стационаре

- Кульдоцентез (пункция заднего свода) проводится для выявления свободной крови при подозрении на трубный аборт или разрыв трубы без тяжелого шока. Кровь темная и не сворачивается
- УЗИ трансабдоминальное или трансвагинальное. УЗИ с трансвагинальным датчиком позволяет исключить внематочную беременность на 6 дней раньше, чем при трансабдоминальном исследовании
- Лапароскопия: наиболее информативный метод диагностики трубного аборта и прогрессирующей трубной беременности, позволяющий сразу провести хирургическое лечение. Риск, связанный с выполнением лапароскопии, гораздо меньше, чем риск последствий при не диагностированной эктопической беременности.



## Неотложная помощь в стационаре при наличие явного внутреннего кровотечения и шока

- Экстренная операция – лапаротомия, тубэктомия, на фоне интенсивной терапии и восполнения ОЦК.
- В случае явной клиники внутрибрюшного кровотечения необходимости в проведение дополнительных методов исследования нет.