


МОЛОЧНЫЕ ЖЕЛЕЗЫ В ПРАКТИКЕ АКУШЕРА-ГИНЕКОЛОГА

ВОРОНЦОВА Анна Валерьевна

К.м.н., доцент кафедры акушерства и гинекологии УГМУ

ОБОСКАЛОВА Татьяна Анатольевна

Д.м.н., профессор, зав.кафедрой акушерства и гинекологии



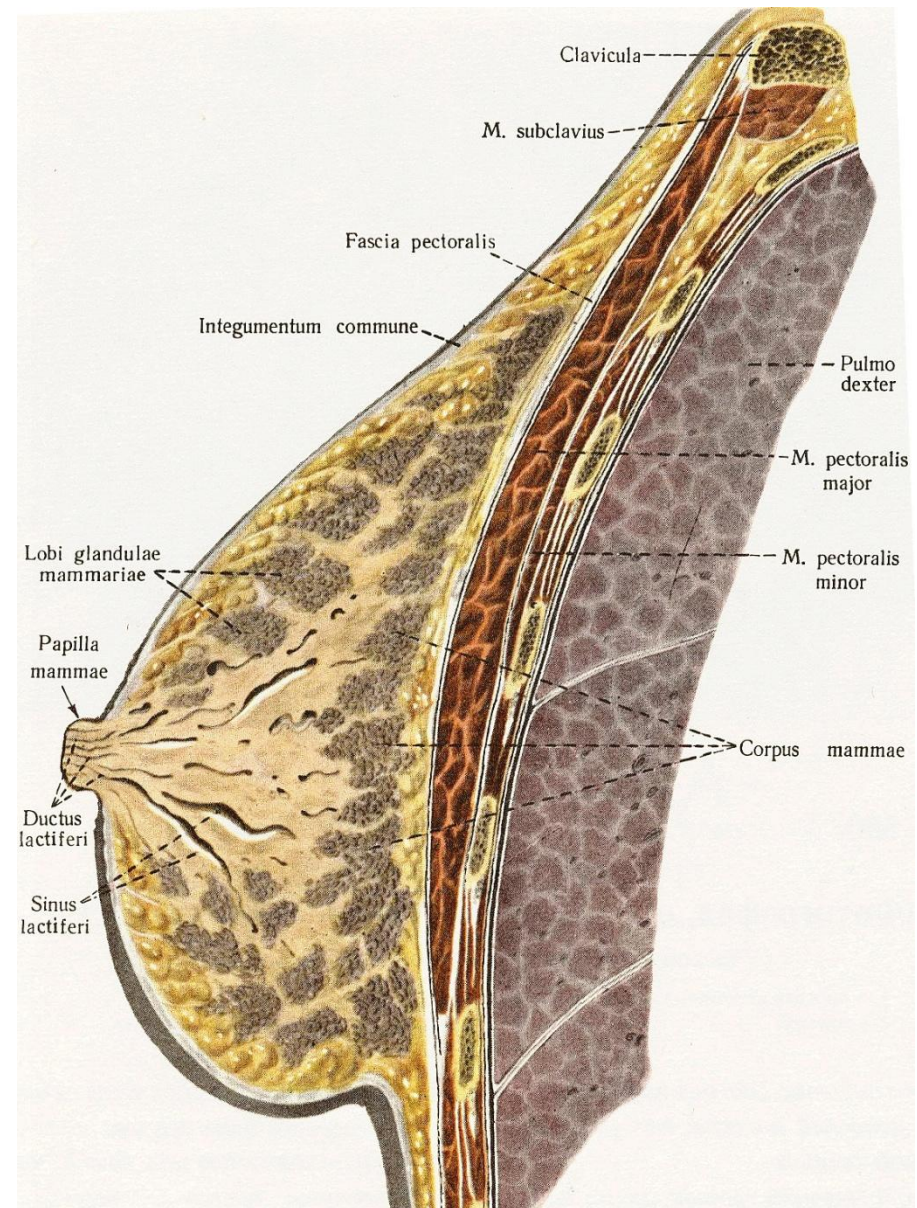
Анатомия молочной железы

Составные элементы

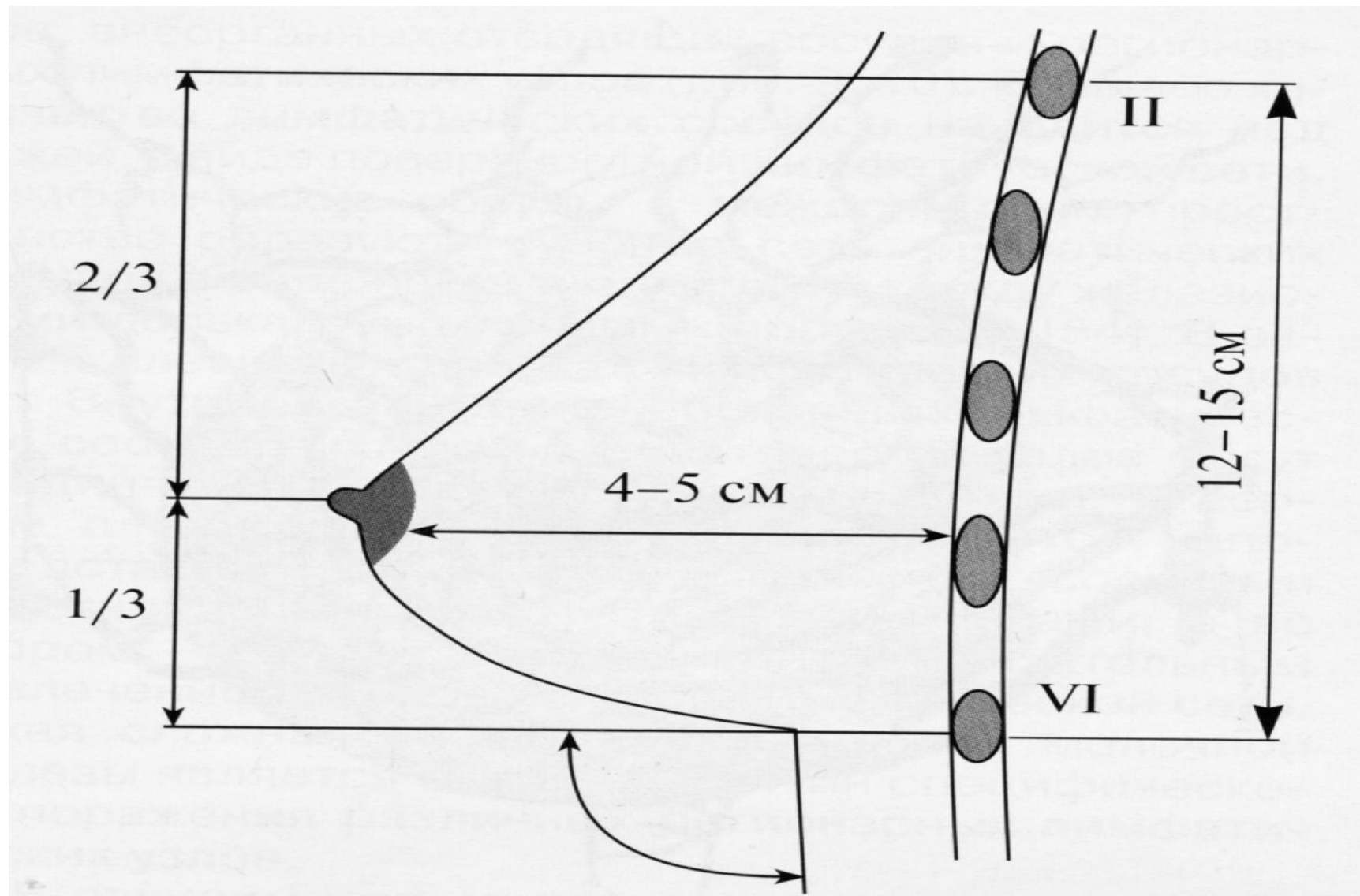
- Кожный покров
- Жировая ткань
- Железистая ткань
- Соединительная ткань
- Сосуды

Топография

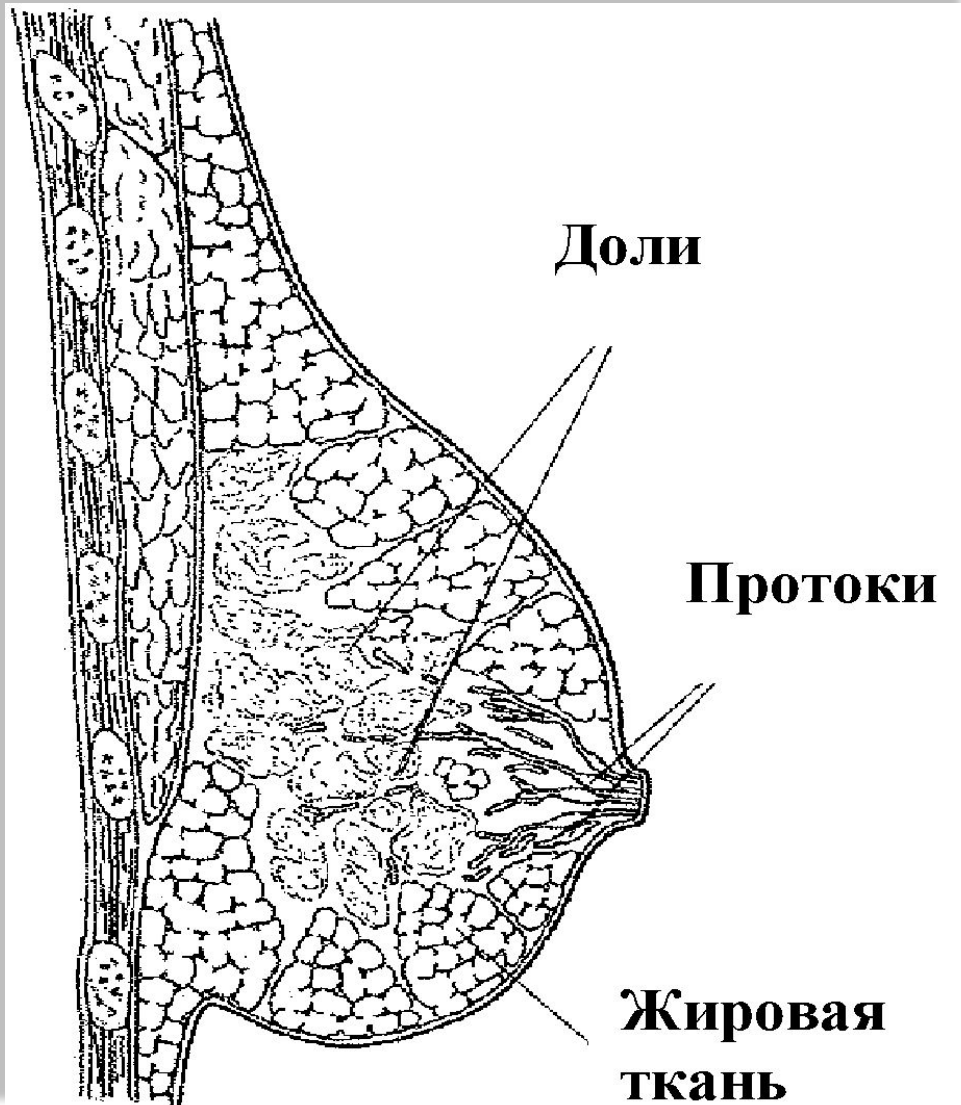
- Тело молочной железы
- “хвост”
- Комплекс соска



ТОПОГРАФИЯ МЖ



Анатомия молочной железы

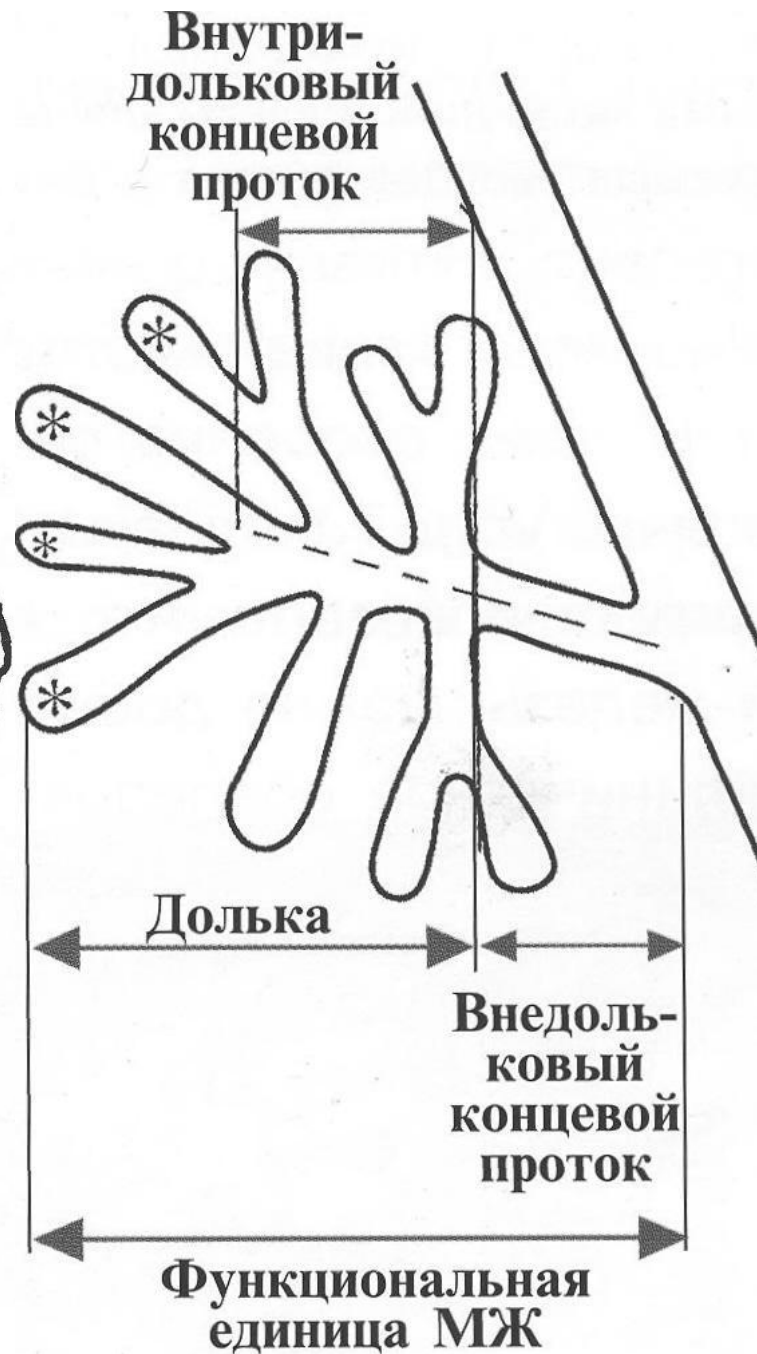
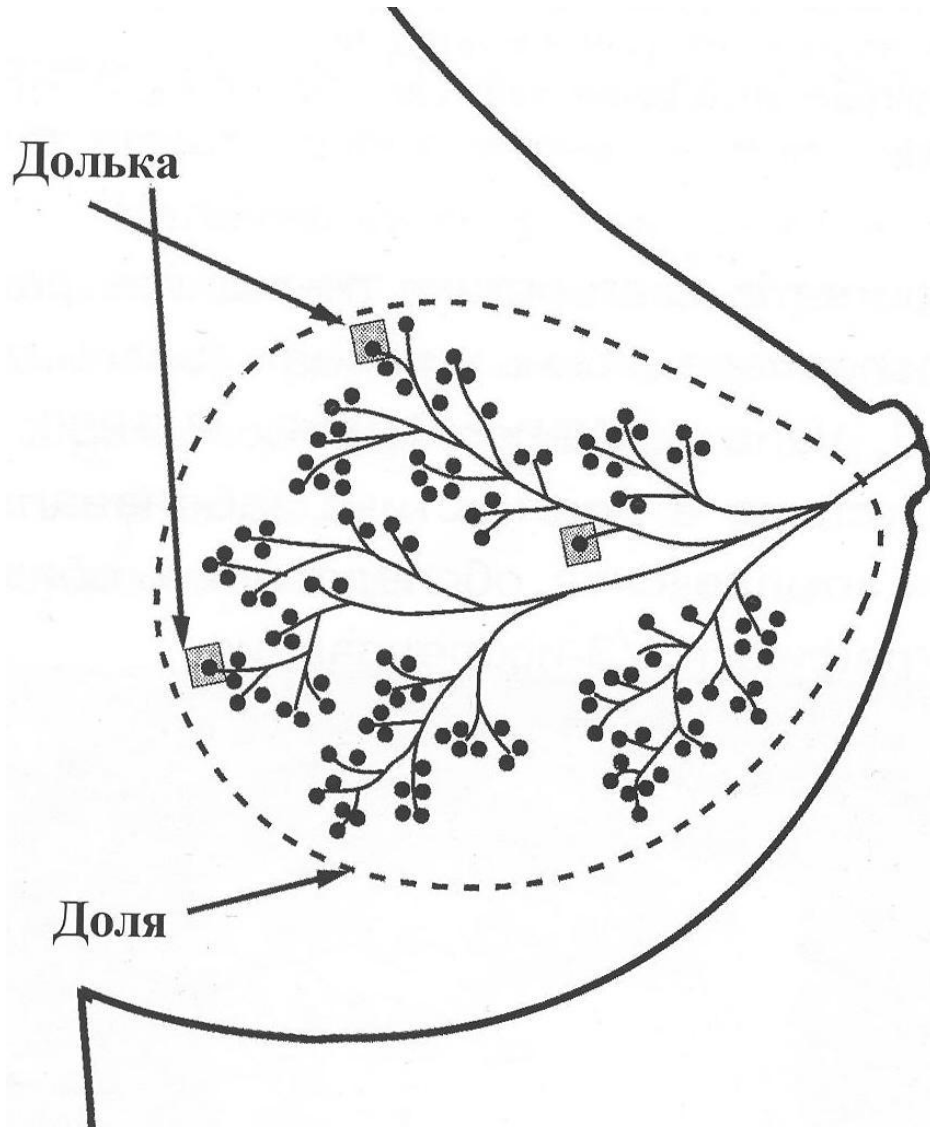


- 10 – 20 молочных протоков
- Через протоки отводится содержимое из долей
- Доля содержит 20 – 40 долек
- Долька содержит 10 – 100 альвеол

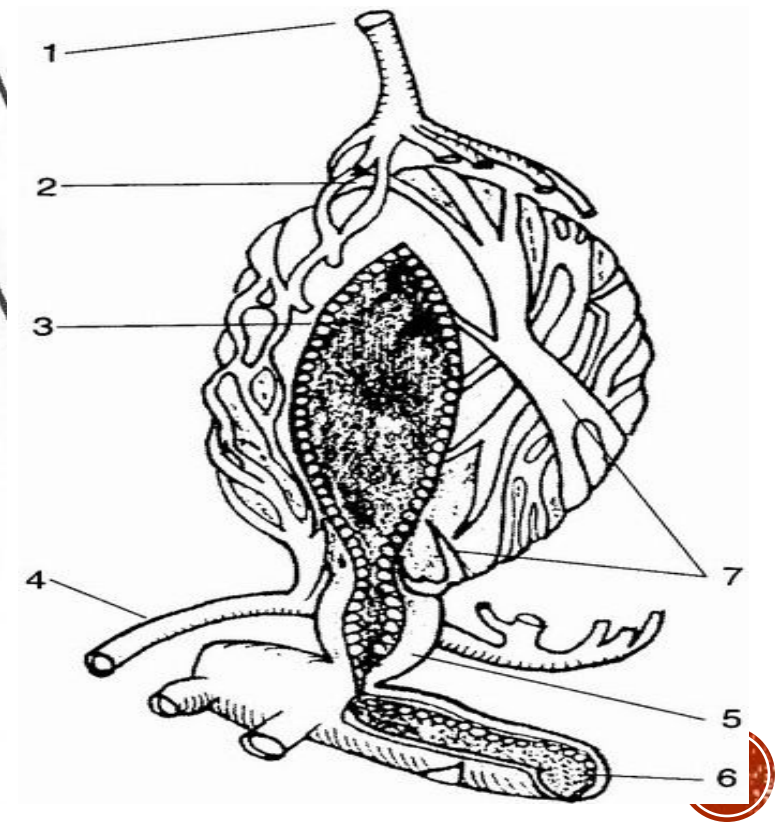
(Eskin B.A., 1999)



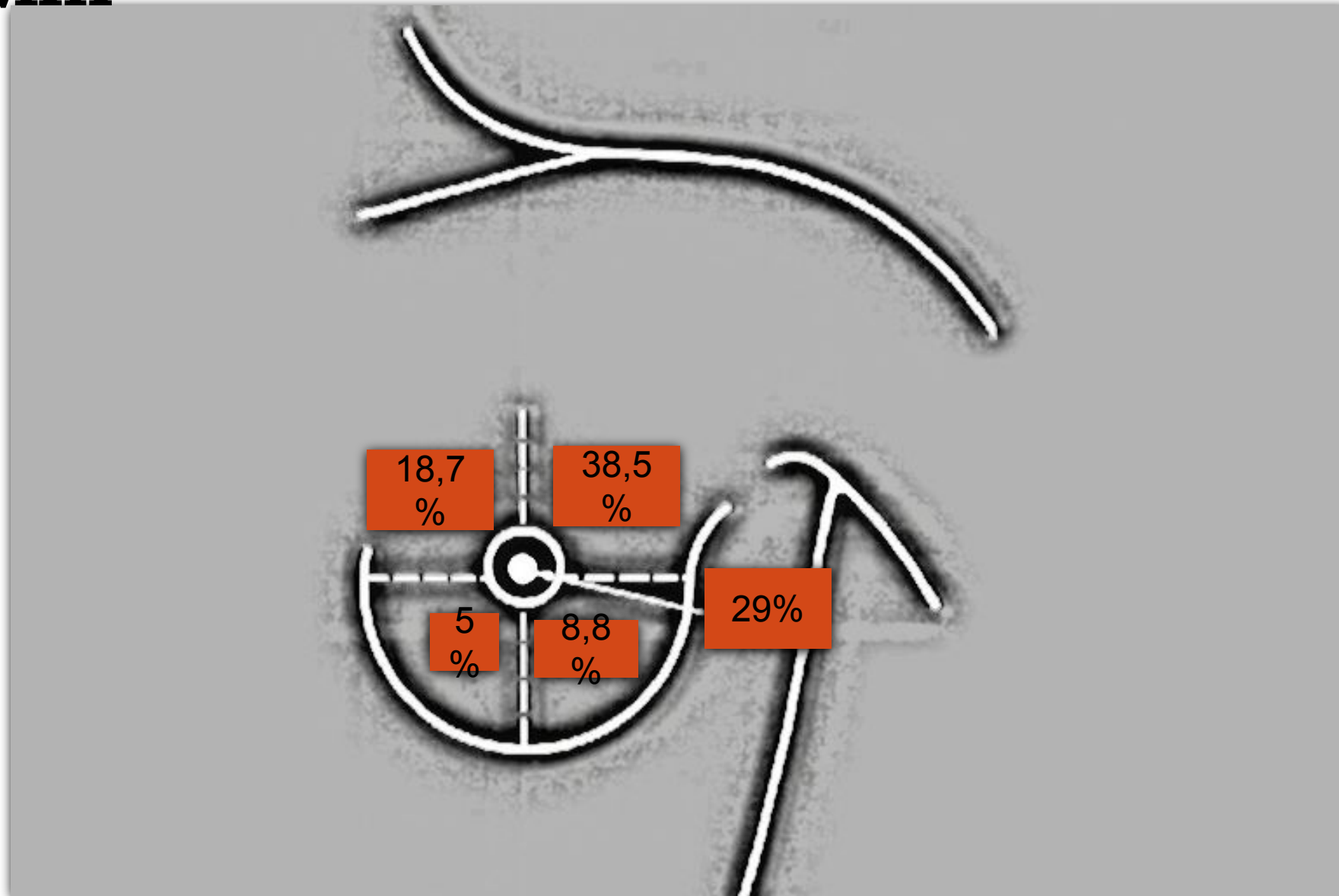
Долька – функциональная единица МЖ



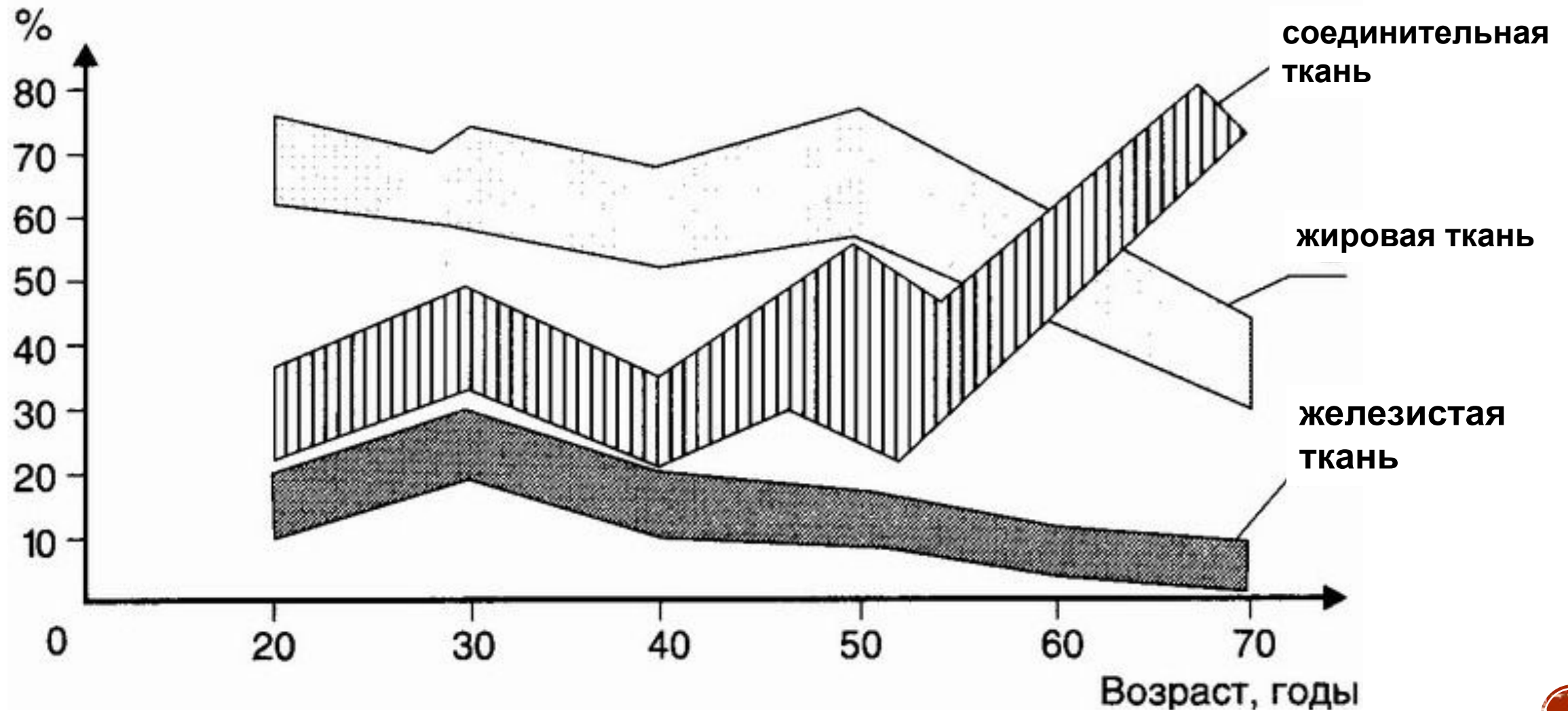
- 1 – дольковая артерия
- 2 – альвеолярные капилляры
- 3 – секреторный эпителий альвеол
- 4 – дольковая вена
- 5 – междольковый молочный ход
- 6 – конечный молочный ход
- 7 – миоэпителиальные клетки



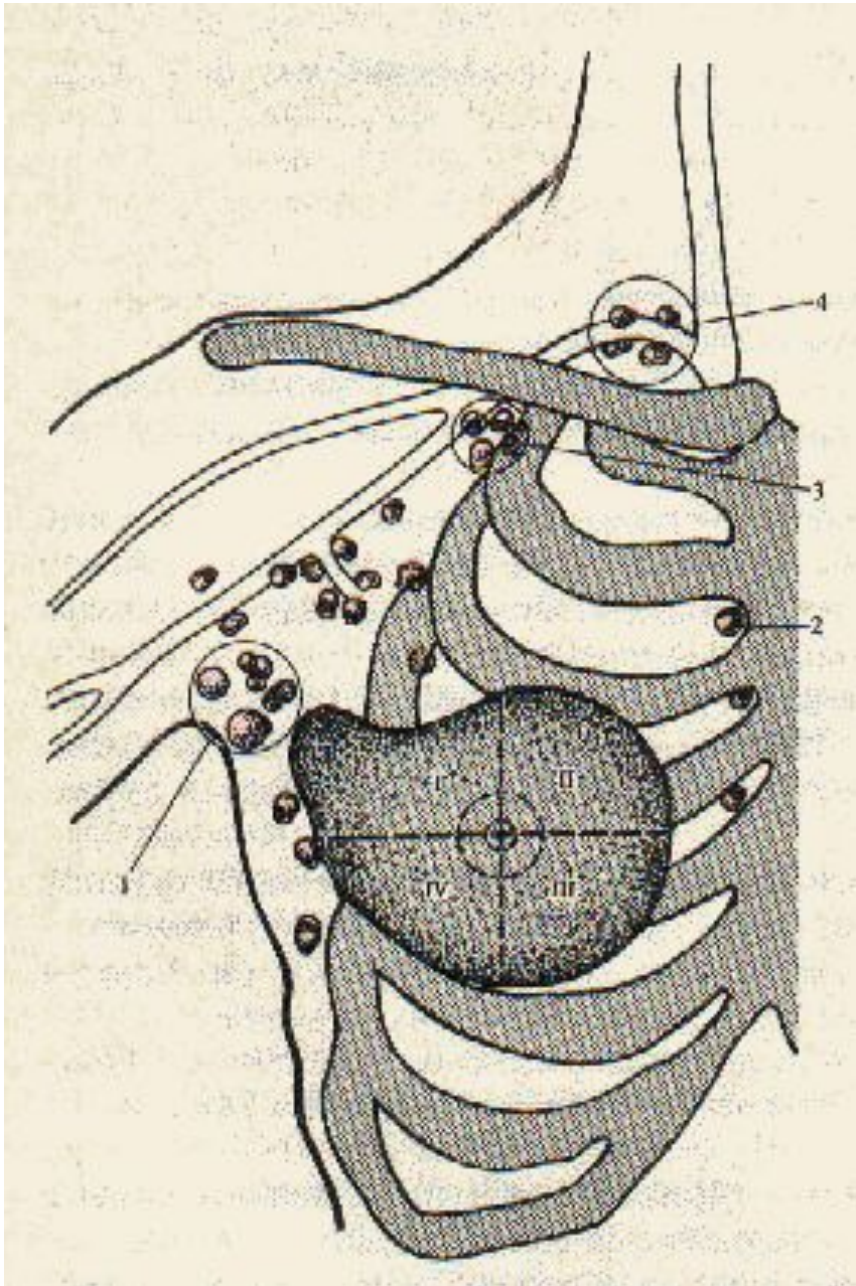
РАСПРЕДЕЛЕНИЕ ЖЕЛЕЗИСТОЙ ТКАНИ В МЖ



ПРОЦЕНТНОЕ СООТНОШЕНИЕ ТКАНЕЙ МЖ В РАЗНЫЕ ВОЗРАСТНЫЕ ПЕРИОДЫ ЖИЗНИ ЖЕНЩИНЫ



ЛИМФООТТОК ОТ МЖ



- основные пути лимфооттока от МЖ
 - 1 – подмышечный (из латеральных отделов МЖ);
 - 2 - парастернальный (из глубоких слоев МЖ, медиальных квадрантов и центральной части в окологрудные узлы - по ходу внутренней грудной артерии);
 - 3 – подключичный (от верхних квадрантов);
 - 4 – надключичный



СОЗРЕВАНИЕ МЖ

- Вплоть до пубертатного периода молочные железы у мальчиков и девочек одинаковы.

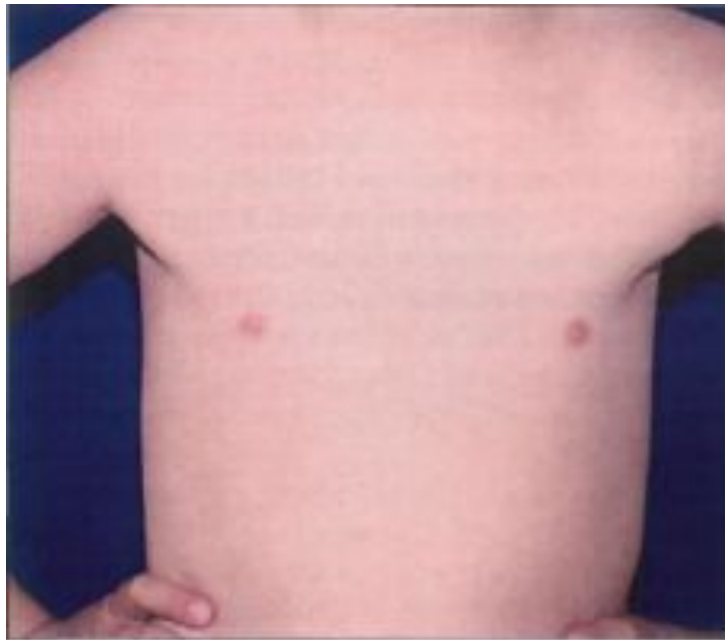

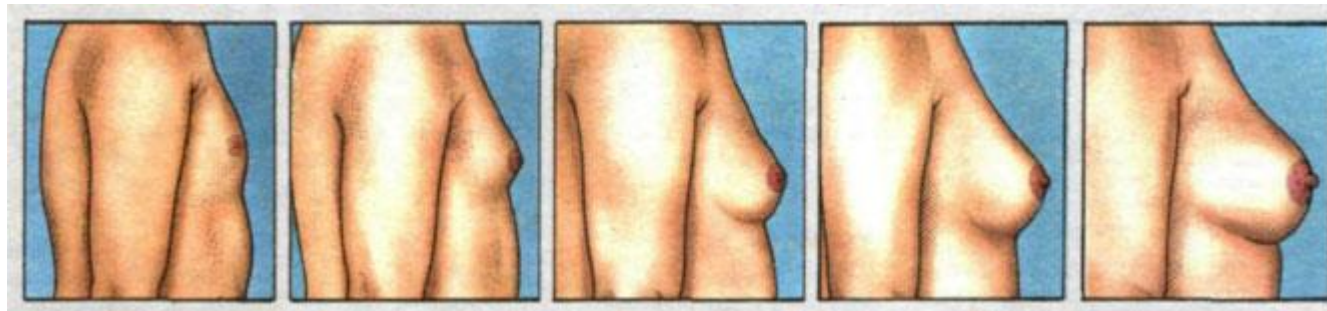
Рис. 9-5. Девочка 5 лет в периоде гормонального покоя (стадия В1 поТаннеру).

- Развитие молочной железы является первым признаком начала полового созревания у девочек



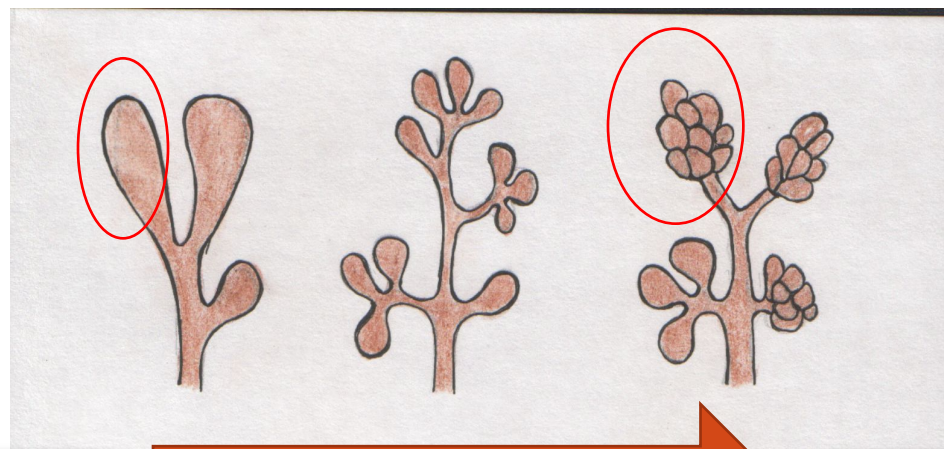
Стадии развития молочных желез у девочек

Стадии	Признаки	Средний возраст
Стадия 1	Молочные железы препубертатные; железистая ткань отсутствует; диаметр ареолы <2см; ареолы бледно окрашены.	
Стадия 2	Появление железистой ткани молочных желез; железа начинает выступать над поверхностью грудной клетки; увеличение диаметра ареолы.	10,5-11,5
Стадия 3	Молочные железы и ареолы выступают в виде конуса, без границы между ними ⁴ появляется окрашивание ареолы.	12,5-13
Стадия 4	Ареола интенсивно окрашена, выступает в виде второго конуса над тканью молочной железы.	13-13,5
Стадия 5	Зрелая грудь; выступает только сосок; контур между тканью молочной железы и ареолой сглажен	14-15



РАЗВИТИЕ ТЕРМИНАЛЬНОЙ ДОЛЬКОВО-ПРОТОКОВОЙ МОРФО-ФУНКЦИОНАЛЬНОЙ ЕДИНИЦЫ («ДОЛЬКИ») МЖ

Пубертат → Овуляторные циклы → Беременность → Роды → Лактация



Дольки
Низкодифференцированные
I, II ТИП

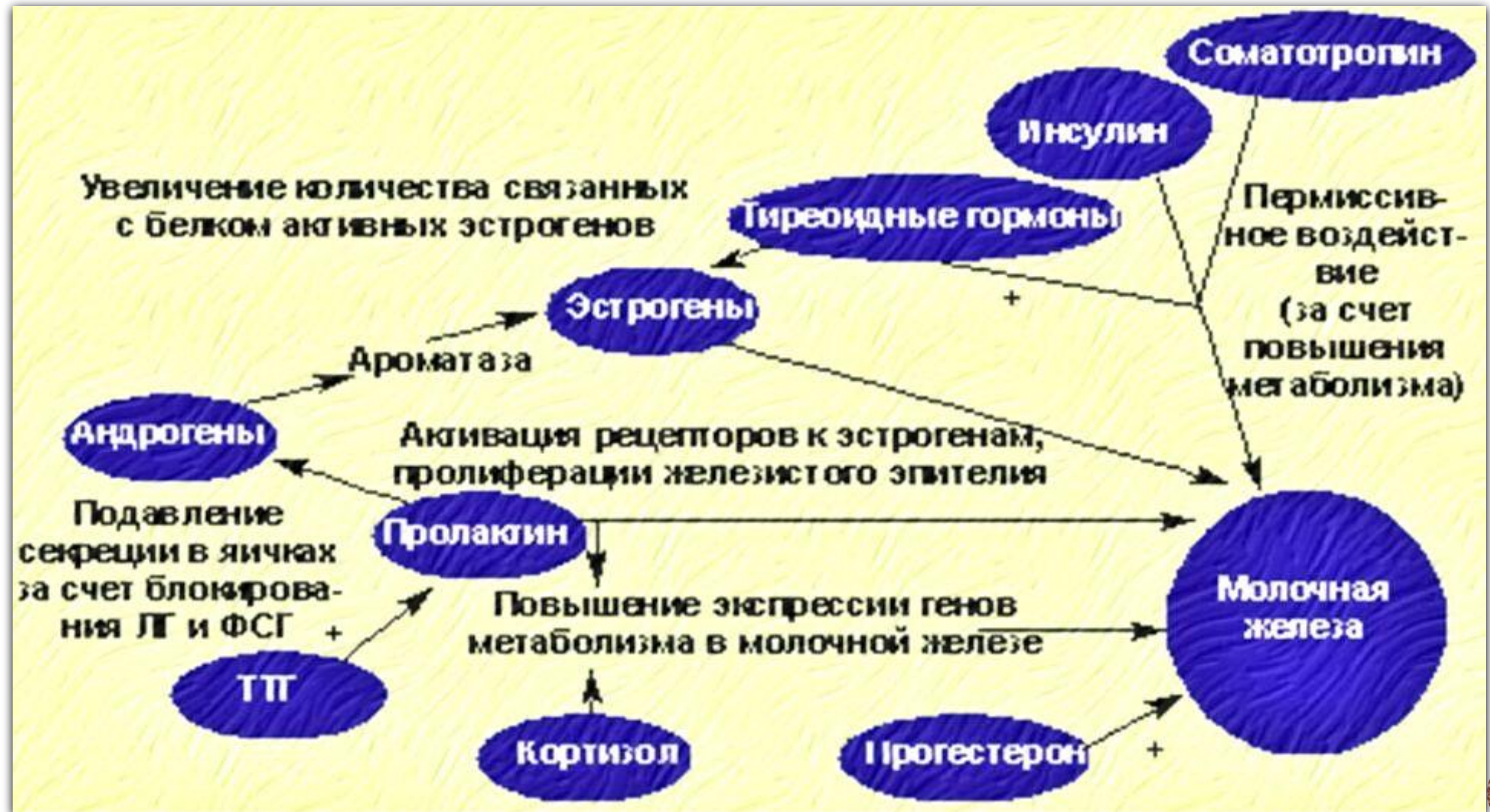Дольки
высокодифференцированные
е
III, IV ТИП

*Наибольший «пролиферативный потенциал»
Наибольшая чувствительность к эстрогенам и канцерогенам*

Russo et al., 1996, 1998, 2006



МЖ



ВЛИЯНИЕ ЭСТРАДИОЛА

Эстрадиол

- Усиливает васкуляризацию
Отек соединительной ткани

- Стимулирует гипертрофию междольковой соединительной ткани
Фиброзные изменения

- Усиливает синтез ДНК и митотическую активность в эпителии протоков
Гиперпролиферация и формирование кист



ФОЛЛИКУЛЯРНАЯ ФАЗА

- Под преобладающим влиянием эстрогенов происходит уплотнение коллагеновых волокон во вне-и внутридольковой соединительной ткани, что приводит к сужению внутридолькового пространства
- Увеличение активности фибробластов и кровоснабжения стромы, изменение проницаемости капилляров способствуют росту протоков и их ветвлению, пролиферации альвеолярного эпителия.



ГОРМОНАЛЬНОЕ ВЛИЯНИЕ НА МЖ

I ФАЗА МЕНСТРУАЛЬНОГО ЦИКЛА ПРЕИМУЩЕСТВЕННО - ВЛИЯНИЕ ЭСТРОГЕНОВ

Пролиферация эпителия протоков и долек

- синтез ДНК
- митотическая активность эпителия
- васкуляризация
- гидратация соединительной ткани
- пролактинстимулирующее действие

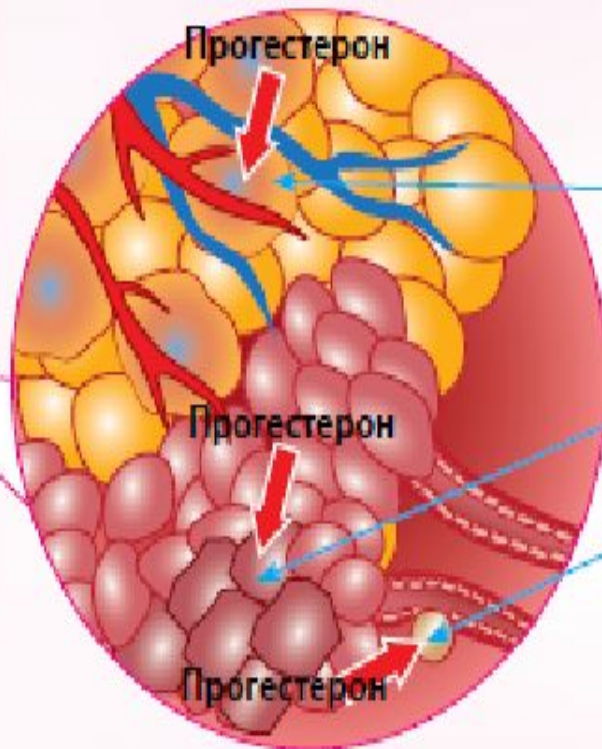
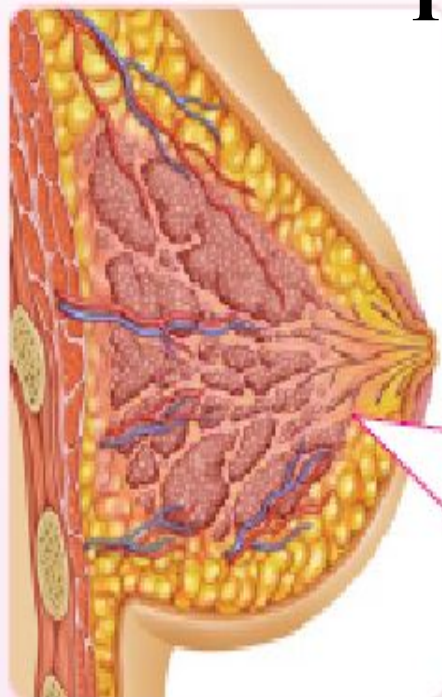
Дисбаланс



- гиперплазия эпителия
- отек и гипертрофия внутريدольковой СТ



МЕХАНИЗМ ДЕЙСТВИЯ ПРОГЕСТЕРОНА



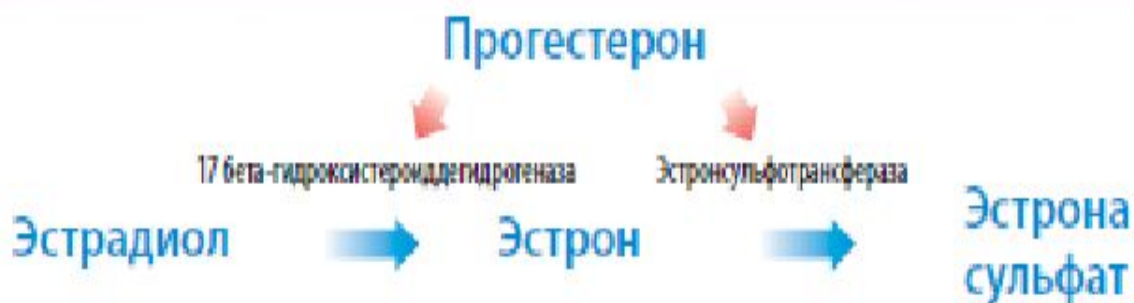
Прогестерон

- Блокирует рецепторы эстрогенов
Улучшение всасывания жидкости –
уменьшение боли и отека

- Подавление пролиферации
и уменьшение сдавления млечных
протоков – уменьшение фиброза
и размеров кист

- Стимулирует продукцию ферментов,
метаболизирующих эстрадиол

- Индуцирует апоптоз
Ограничивает избыточную
пролиферацию клеток



ЛЮТЕИНОВАЯ ФАЗА

- Под влиянием прогестерона ЖТ происходит дифференцировка эпителия внутридольковых протоков и железистая трансформация альвеол, уменьшается проницаемость капилляров и отек соединительнотканной стромы.
- Число эстрогеновых рецепторов в эпителии МЖ снижается, в то время как число прогестероновых остается высоким в течение всего цикла.



ЛЮТЕИНОВАЯ ФАЗА

- Однако, из-за непродолжительного влияния прогестерона (12-14 дней) альвеолы, не успев развиться, вновь исчезают к началу следующего цикла.
- Недостаточная выраженность воздействия прогестерона обуславливает пролиферацию желез и соединительнотканых компонентов, нередко вызывает обструкцию протоков при наличии секрета в альвеолах.
- Постепенно пролиферация альвеол вызывает формирование кистозных полостей.



ГОРМОНАЛЬНОЕ ВЛИЯНИЕ НА МЖ

II фаза менструального цикла

Преимущественно - влияние прогестерона

Дифференцировка долькового и протокового эпителия

- процессы дифференцировки эпителия
- сохраняется высокая митотическая активность
- апоптоз
- уменьшение количества эстрогеновых рецепторов
- активация ферментов 17β – HSD и сульфотрансферазы
- увеличение объема долек и паренхимы

Дисбаланс



- **гиперплазия эпителия**
- **повышение проницаемости капилляров**
- **отек**



МЕНСТРУАЛЬНЫЕ ДНИ


- Число ацинусов уменьшается, в эпителии отмечаются явления регрессии.
- Миоэпителиальные клетки приобретают уплощенную форму.
- Отечность внутридольковой ткани сохраняется вследствие обильного скопления лимфоцитов, плазматических клеток. Инфильтрация особенно сильна вокруг более крупных сосудов.




ЭСТРАДИОЛ И ПРОГЕСТЕРОН ПОПЕРЕМЕННО ДЕЙСТВУЮТ НА МОЛОЧНЫЕ ЖЕЛЕЗЫ

	Эстрадиол	Прогестерон
Протоки молочных желёз	Стимуляция роста млечных протоков и пролиферации эпителия	Дифференциация эпителия млечных протоков, стимуляция развития секреторной ткани
Соединительная ткань	Гиперплазия	
Капилляры	Повышение проницаемости – отёк тканей	Снижение проницаемости – уменьшение отёка





ПРЕЖДЕВРЕМЕННО Е ТЕЛАРХЕ



ПРЕЖДЕВРЕМЕННОЕ ТЕЛАРХЕ

- Развитие МЖ до 7,5 лет расценивается как преждевременное (С. J. Garcia, 2000).
- Преждевременное телархе может быть изолированным, либо являться симптомом преждевременного полового созревания центрального генеза.
- Может иметь место с одной или двух сторон.
- По УЗИ – нормальная железистая ткань!!!



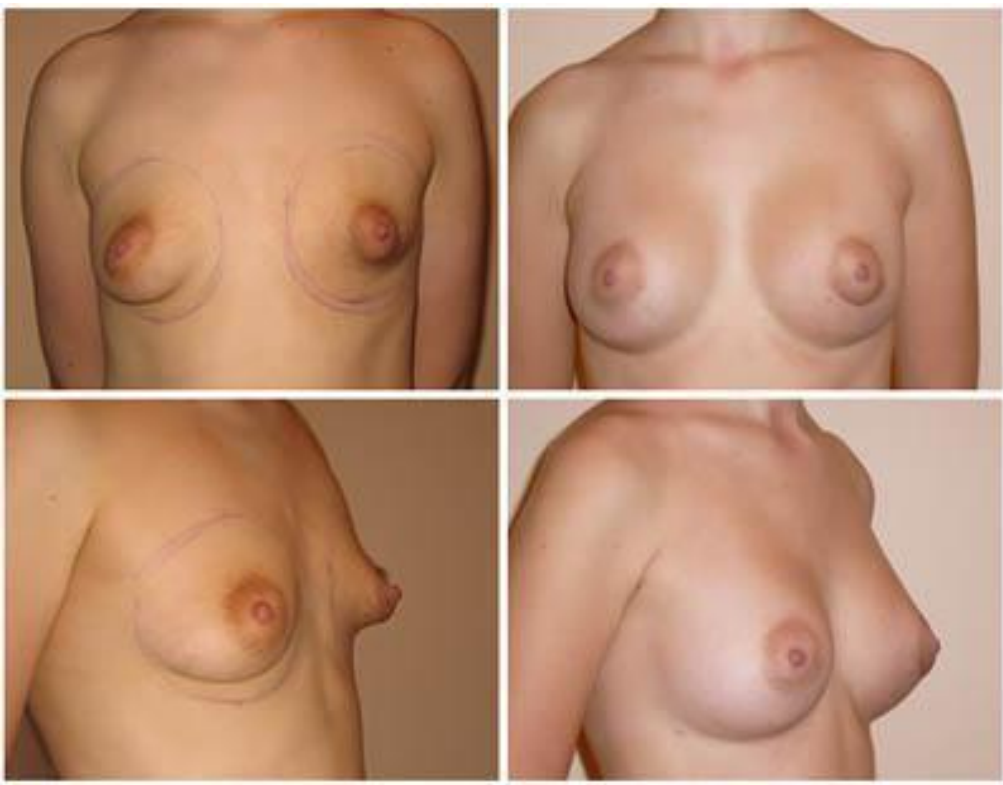
ИДИОПАТИЧЕСКОЕ ПРЕЖДЕВРЕМЕННОЕ ТЕЛАРХЕ

- Является следствием легкой гиперфункции гипофизарно-яичниковой оси.
- Скачка роста не происходит
- Костный возраст соответствует биологическому
- Менструации не появляются до обычного возраста.
- УЗИ малого таза необходимо для дифференциального диагноза изолированного преждевременного телархе и преждевременного полового развития центрального генеза (величина и структура матки и яичников)





АНОМАЛИИ МЖ



АСИММЕТРИЯ МЖ

- может развиваться в результате травмы зачатка МЖ в детском возрасте, хотя во многих случаях причину асимметрии установить не удастся.
- окончательно оценить асимметрию железы можно к концу полового созревания.
- разница в 100 мл считается выраженной
- в 73% случаев увеличивается левая МЖ.
- при выраженной асимметрии - хирургическая коррекция после полового созревания.



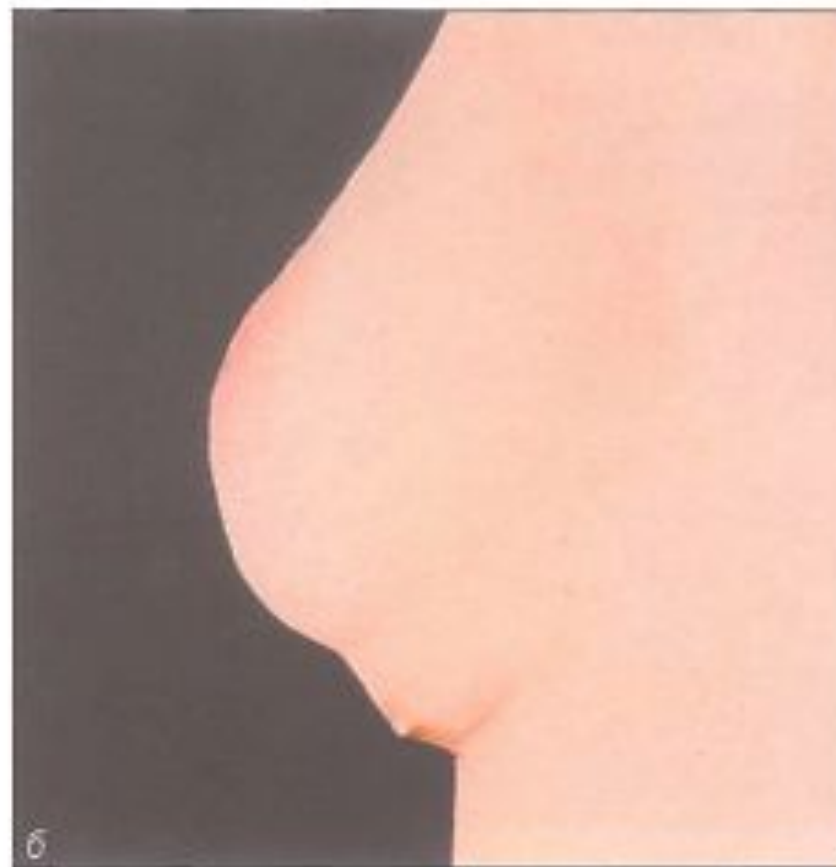
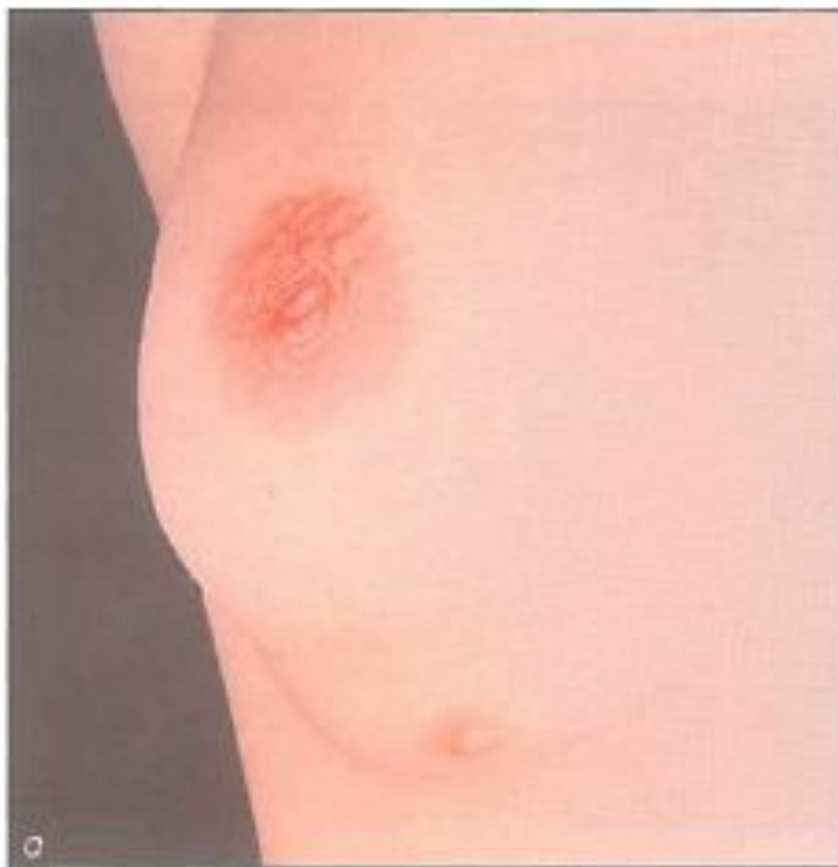
Рис. 9-8. Полимастия, а- фото спереди; б- фото сбоку.



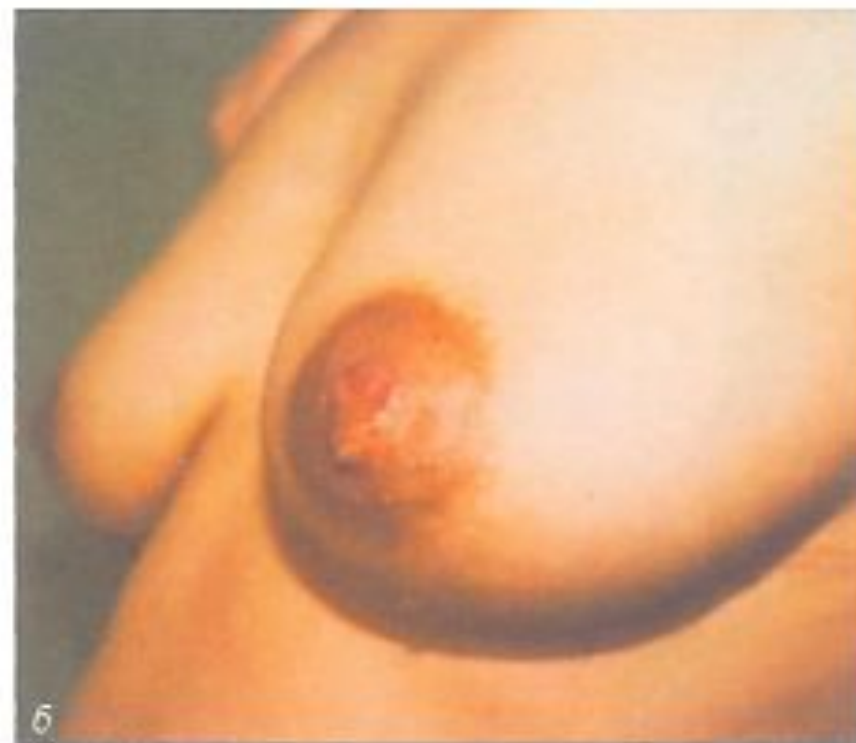
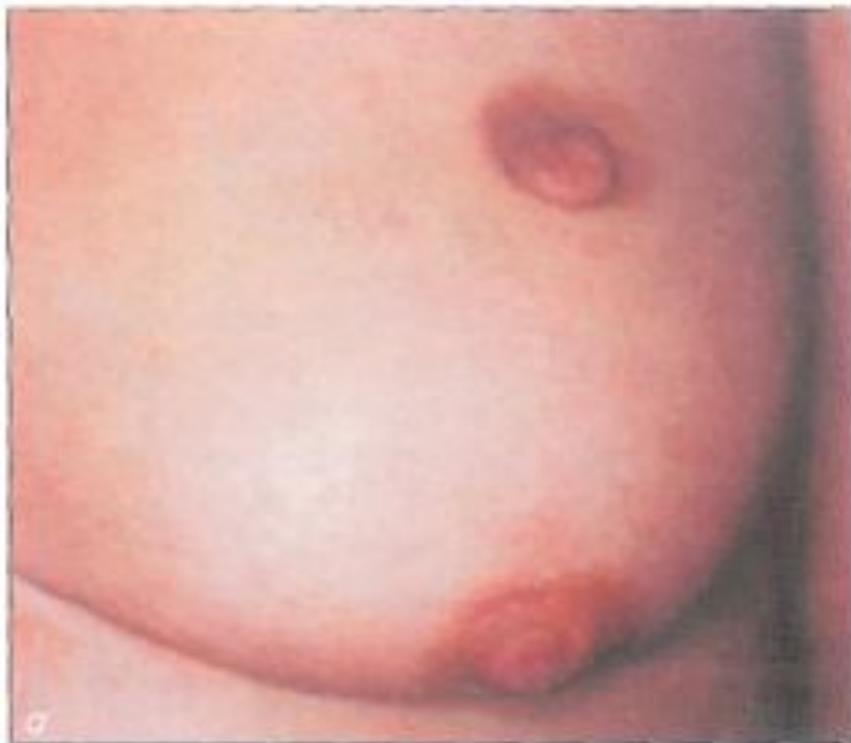
Рис. 9-9. Полителия, а - расположение добавочного соска вне околососкового кружка; б - интраареолярная полителия (фотография предоставлена F. Peters, г. Майнц).



ЮВЕНИЛЬНАЯ МАКРОМАСТИЯ

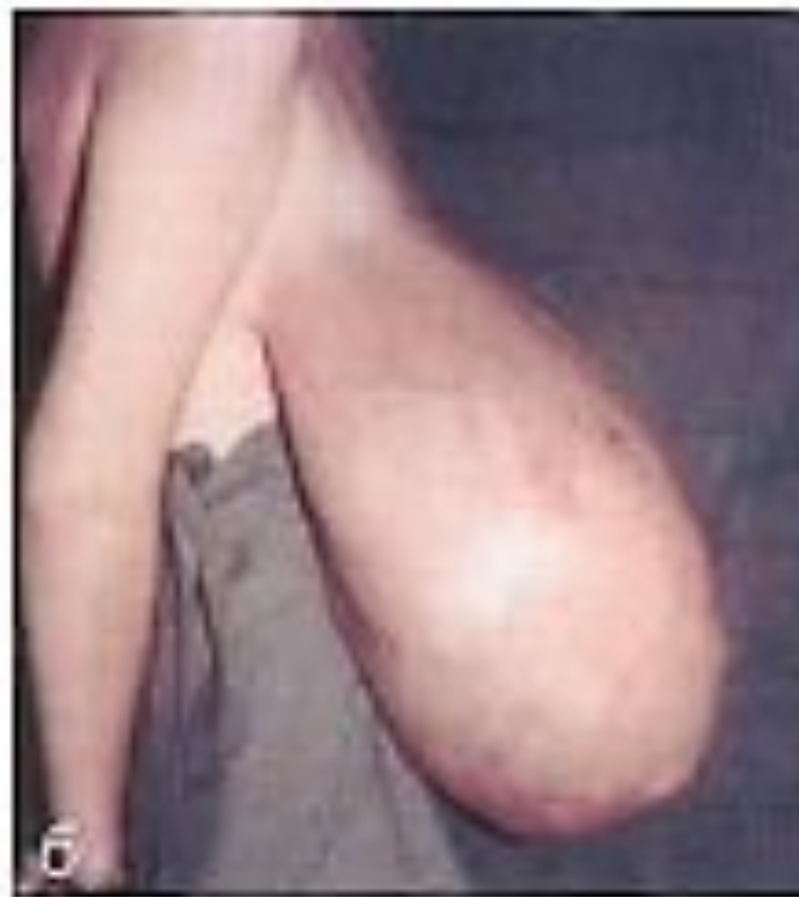
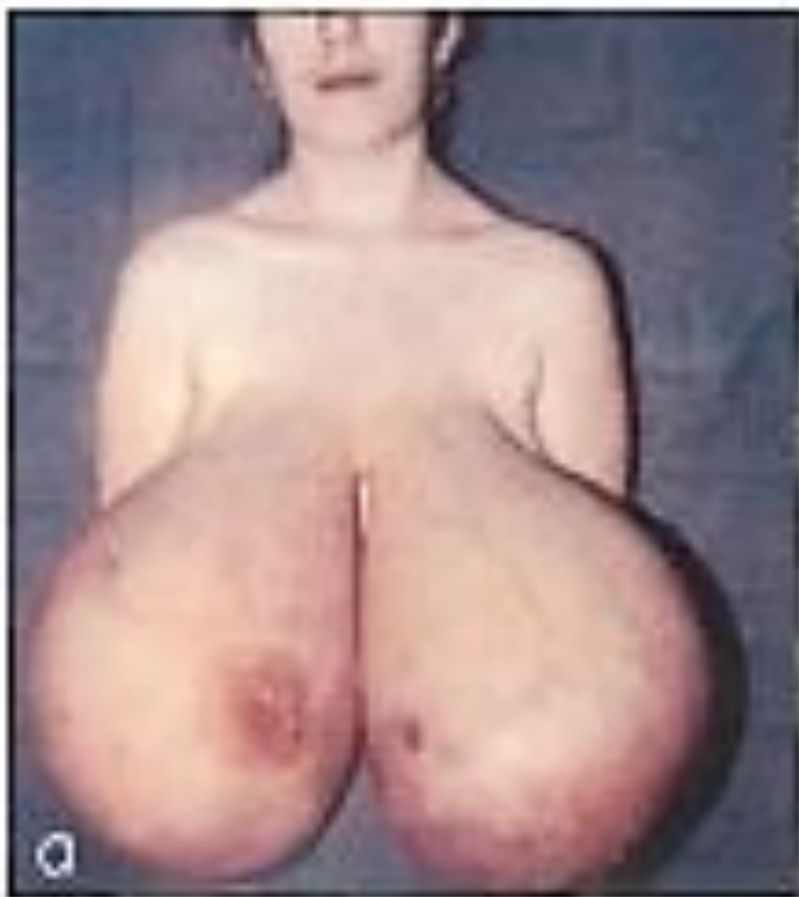
Рис. 9-12. Ювенильная макромastia. а - вид спереди; б - вид сбоку,

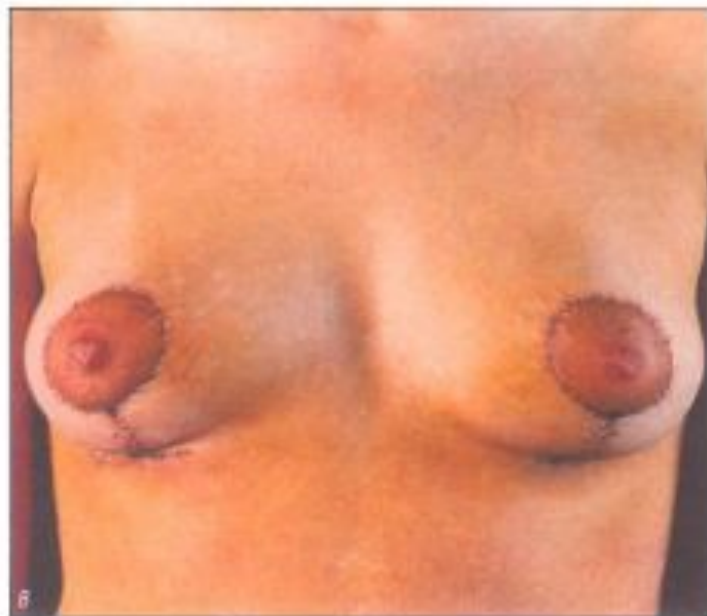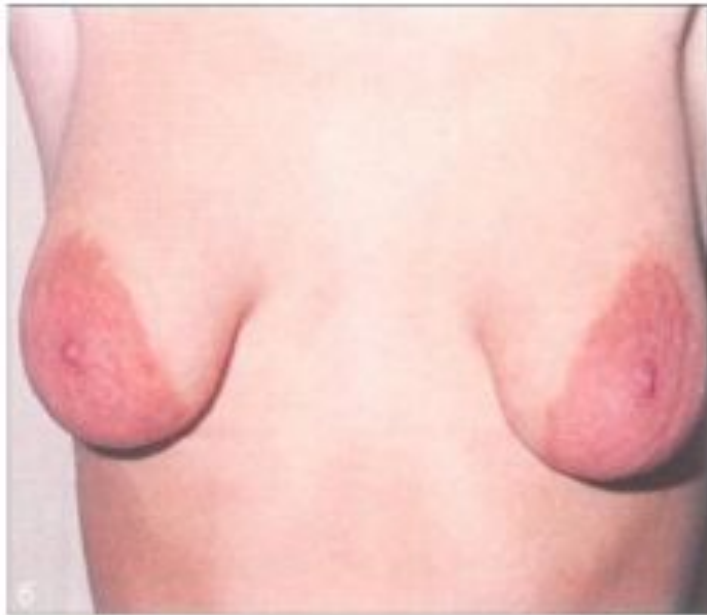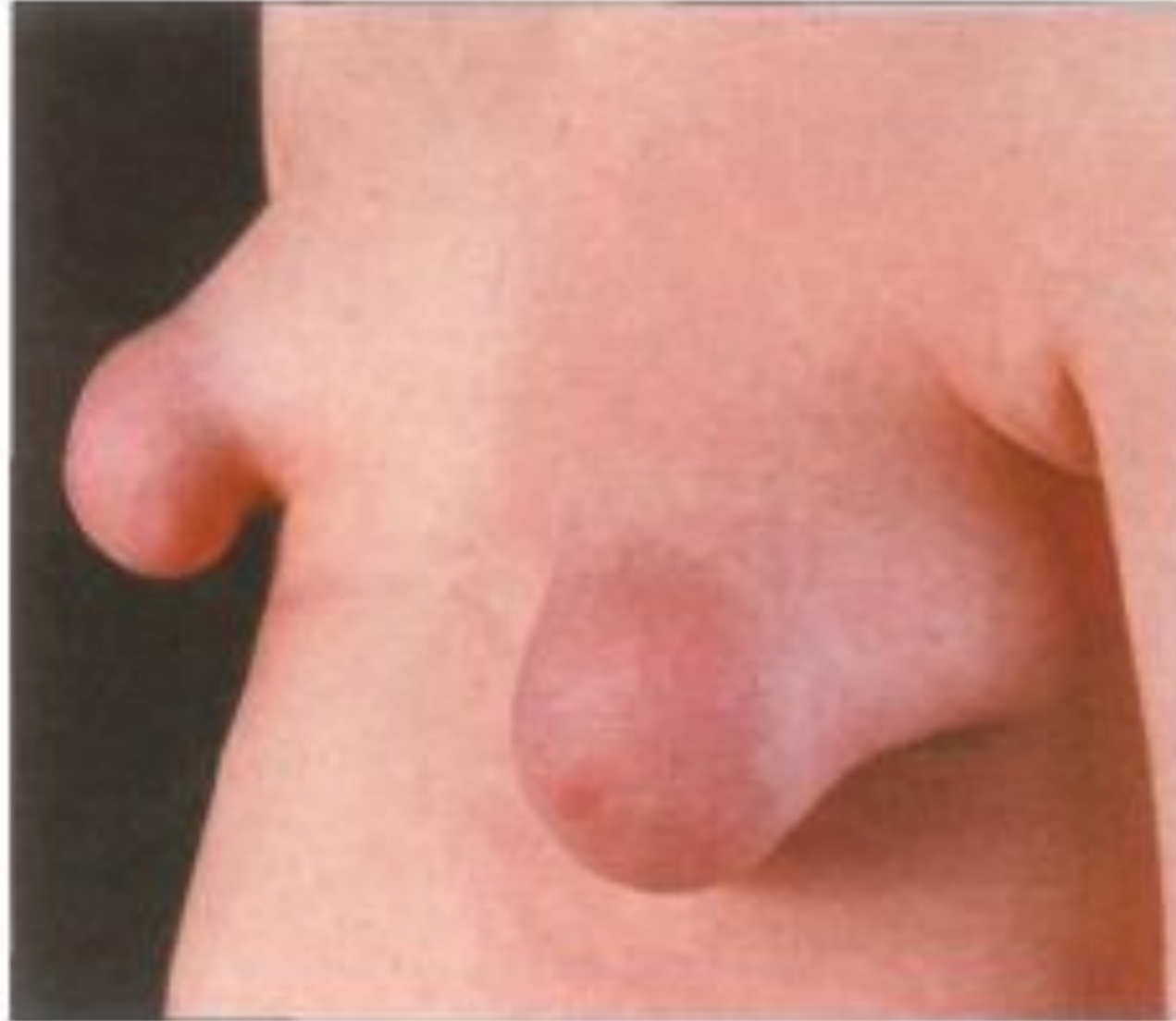





Рис. 9-14. Ювенильный птоз молочных желез, а - правая молочная железа; б - вид спереди; в - вид после операции.



ХОБОТОБРАЗНЫЕ МЖ





ДДМЖ

ПОЛНОЦЕННОЕ МОРФОФУНКЦИОНАЛЬНОЕ РАЗВИТИЕ МЖ – ПРОТЕКТИВНЫЙ ФАКТОР

«БЛАГОПРИЯТНЫЕ ПРИЗНАКИ»

- Нормальное становление овуляторной и гормональной функции яичников
- Овуляторные циклы во время спуртов развития молочной железы (адекватное отношение Э/П)
- Беременность в оптимальном возрасте, роды, лактация
- Менопауза

«НЕБЛАГОПРИЯТНЫЕ ПРИЗНАКИ»

- Раннее менархе
- Нарушение функции яичников (ановуляция, НЛФ)
- Аборт (до первых родов)
- Поздняя менопауза
- Соматическая и эндокринная патология

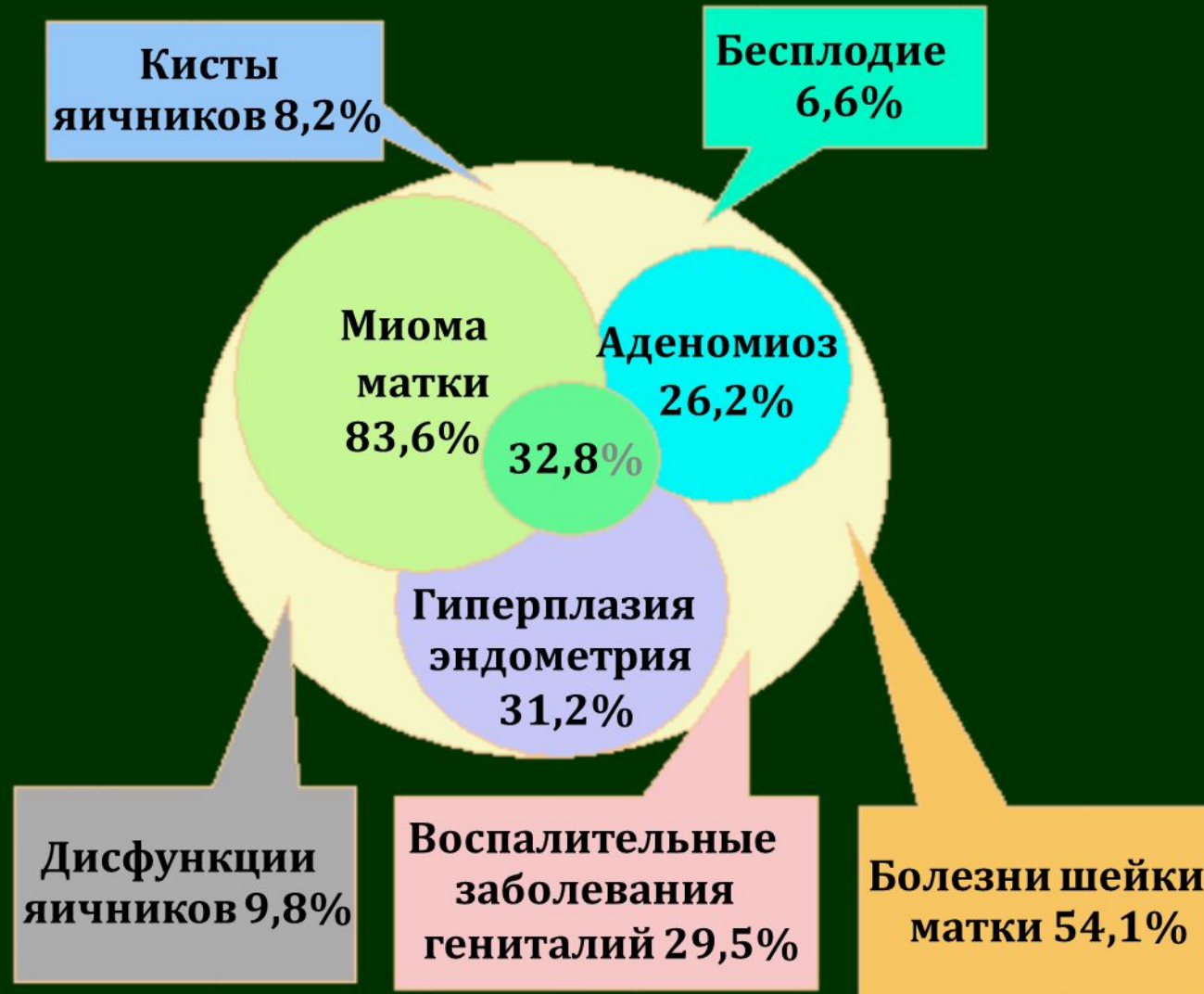


ТАКИМ ОБРАЗОМ,

развитию гиперпластических процессов в молочных железах способствует как **абсолютная** гиперэстрогения (при сохраненном менструальном цикле), так и **относительная** гиперэстрогения (при недостаточности 2-й фазы).



Структура гинекологической заболеваемости при ДДМЖ



Но может быть мастопатия не только у женщин с гинекологическими заболеваниями, но и у здоровых женщин?



**Повышена онкологическая опасность
именно регулярных менструальных
циклов и нормальной функции желтого
тела – эндокринный парадокс!**

Pike et all., 2002



Рак молочной железы в России в XXI веке

Прирост заболеваемости РМЖ
в РФ за 10 лет +30%:

- 2002 г. – 266,1 на 100 000
- 2012 г. – 381,2 на 100 000

«Омоложение» РМЖ в РФ за 10 лет:

- 2002 г. – 2197 случаев*
- 2012 г. – 3159 случаев,
прирост 34%

*в возрасте от 19 до 39 лет

- Первое место в структуре онкологической заболеваемости
- Примерно в 3 раза чаще, чем рак шейки матки



КАК ОСТАНОВИТЬ РОСТ ЧАСТОТЫ РМЖ?

Первичная профилактика

- экология, образ жизни, питание, физическая активность, вредные привычки, стресс

Вторичная профилактика

- скрининг РМЖ
- группы риска
- мастопатия (фиброзно-кистозная болезнь) – наиболее частое заболевание МЖ в репродуктивном возрасте!



ОБЩИЕ ФАКТОРЫ, ОБЕСПЕЧИВАЮЩИЕ РАЗВИТИЕ ГИПЕРПЛАСТИЧЕСКИХ ПРОЦЕССОВ В МОЛОЧНЫХ ЖЕЛЕЗАХ

- мутация генов (BRCA1, BRCA2) и пр.;
- эпигенетические нарушения (гиперметилирование генов);
- повышенная продукция агрессивных метаболитов;
- хронический воспалительный процесс
- **ОВУЛЯЦИЯ «FOREVER»**



ГЕНЕТИЧЕСКИЕ ФАКТОРЫ

С наследственными факторами связаны 5-10% случаев раков МЖ и яичников

У носительниц генов BRCA I и BRCA II:

риск рака МЖ - 54-85% и 45%;

риск развития рака яичников 18-60% и 45%



ДОЧЕРИ НОСИТЕЛЬНИЦ ВРСА1 И ВРСА2



- Очень раннее возникновение опухолей (18-24 года)
- Риск РМЖ и РЯ 50%-85% (RR в популяции в 30 лет 0.43)!
- Маммографический скрининг начинается в 25-30 лет (С)



КАК ОСТАНОВИТЬ РОСТ ЧАСТОТЫ РМЖ?

Первичная профилактика

- экология, образ жизни, питание, физическая активность, вредные привычки, стресс

Вторичная профилактика

- скрининг РМЖ
- группы риска
- мастопатия (фиброзно-кистозная болезнь) – наиболее частое заболевание МЖ в репродуктивном возрасте!

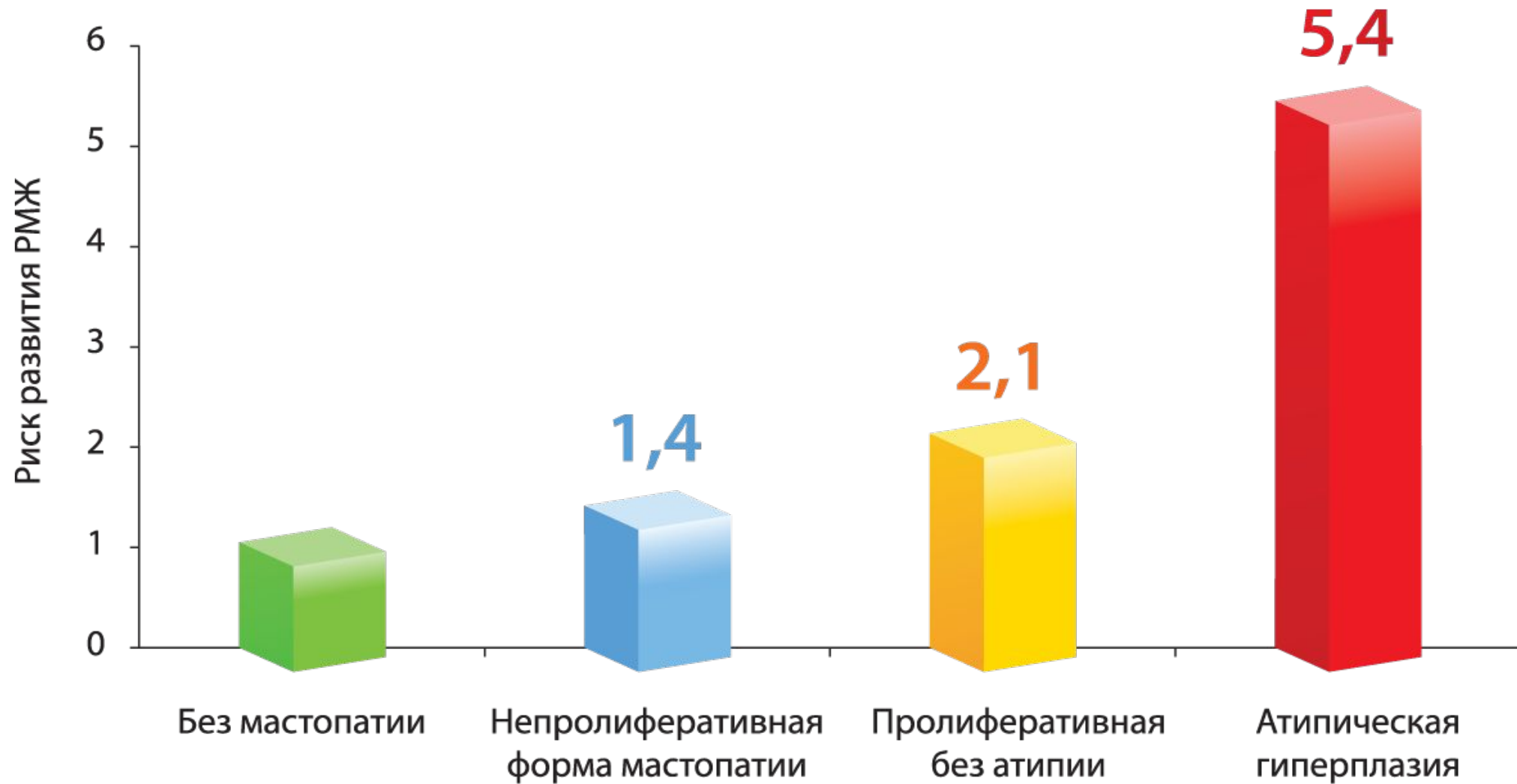

Прогностические факторы, повышающие риск рака МЖ

- ИМТ ≥ 30
- короткая лактация (до 6 месяцев)
- менархе до 12 лет
- отсутствие в анамнезе родов
- первые роды в возрасте старше 30 лет
- стрессовые ситуации (смерть близких, серьезные проблемы в семье и на работе и т.д.)
- ушибы, перенесенный мастит, операции на МЖ
- онкологические заболевания МЖ у родственниц 1-2 степени родства
- носительство гена BRCA
- гинекологические заболевания, ассоциируемые с дефицитом прогестерона (миома, гиперплазия эндометрия, эндометриоз, опухоли и кисты яичников, дисфункция яичников, бесплодие и др.)



ДИФфуЗНАЯ МАСТОПАТИЯ - ФАКТОР РИСКА РМЖ?



Hartmann LC, Sellers TA, Frost MH et al. Benign breast disease and the risk of breast cancer. New Engl J Med 2005;353:229-37



Классификация МКБ-10

Болезни молочной железы (N60-N64)

Исключены: болезни молочной железы, связанные с деторождением (O91-092)

- **N60 Доброкачественная дисплазия молочной железы**

Включена: фиброзно-кистозная мастопатия

- **N60.0 Солитарная киста молочной железы**
- **N60.1 Диффузная кистозная мастопатия**
- **N60.2 Фиброаденоз молочной железы**

Исключена: фиброаденома молочной железы (D24)

- **N60.3 Фибросклероз молочной железы**

Кистозная мастопатия с пролиферацией эпителия

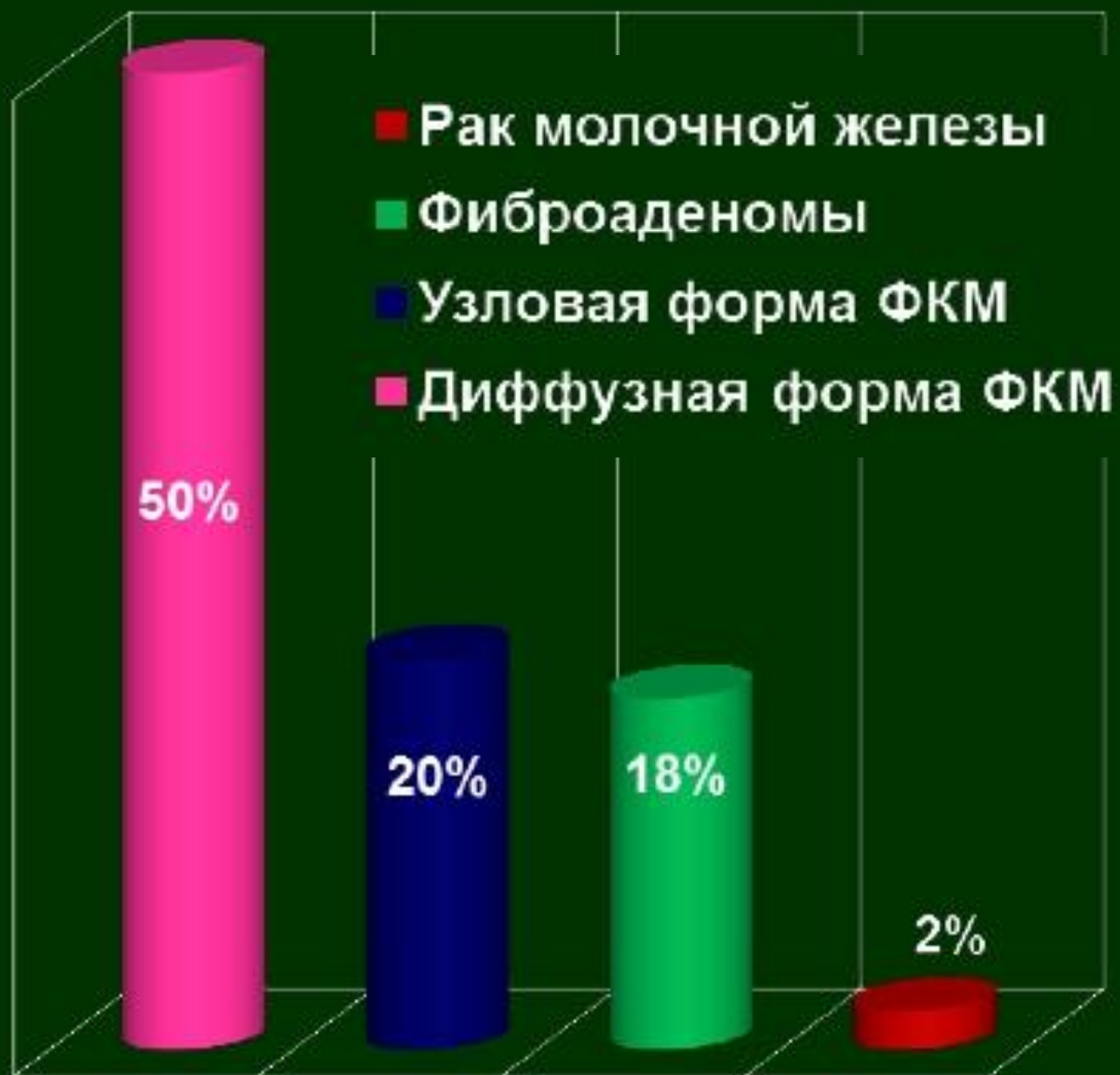
- **N60.4 Эктазия протоков молочной железы**
- **N60.8 Другие доброкачественные дисплазии МЖ**

Доброкачественная дисплазия МЖ неуточненная

- **N62 Гипертрофия молочной железы**
- **N64.4 Мастодиния**



Структура пролиферативных заболеваний МЖ у женщин репродуктивного возраста



Частота различных форм
мастопатии в популяции
составляет 30-65%



Какие специалисты занимаются профилактикой и терапией болезней молочной железы?

Женщина без жалоб

**Гинеколог
Терапевт**

Медицинская помощь женщинам с целью выявления заболеваний молочных желез оказывается врачом – акушером-гинекологом, прошедшим ТУ по вопросам маммологии

Женщина с жалобами со стороны молочных желез

**Гинеколог/маммолог,
Эндокринолог,
Онколог - маммолог
(скрининг,
диагностика)**

Диагностика и лечение доброкачественных узловых образований в МЖ – ответственность маммолога женской консультации
Уточнение диагноза – ответственность специалиста по лучевой диагностике

Онкологические заболевания молочных желез

**Онколог - радиолог
Онколог**

Лечение РМЖ – ответственность онколога

Развитие болезни



ПРИНЦИПЫ ВЕДЕНИЯ ПАЦИЕНТОК С МАСТОПАТИЕЙ

- Приказ № 572н от 01.11. 2012 «Об утверждении Порядка оказания медицинской помощи по профилю «Акушерство и гинекология»
- Оказывается врачами акушерами-гинекологами, прошедшими тематическое усовершенствование по патологии молочной железы
- ... Женщины с выявленными кистозными и узловыми изменениями молочных желез направляются в онкодиспансер для верификации диагноза. *После исключения злокачественных новообразований женщины с доброкачественными новообразованиями молочных желез находятся под наблюдением акушера-гинеколога, который оказывает медицинскую помощь по диагностике и лечению доброкачественных диффузных изменений с учетом сопутствующей гинекологической патологии.»*

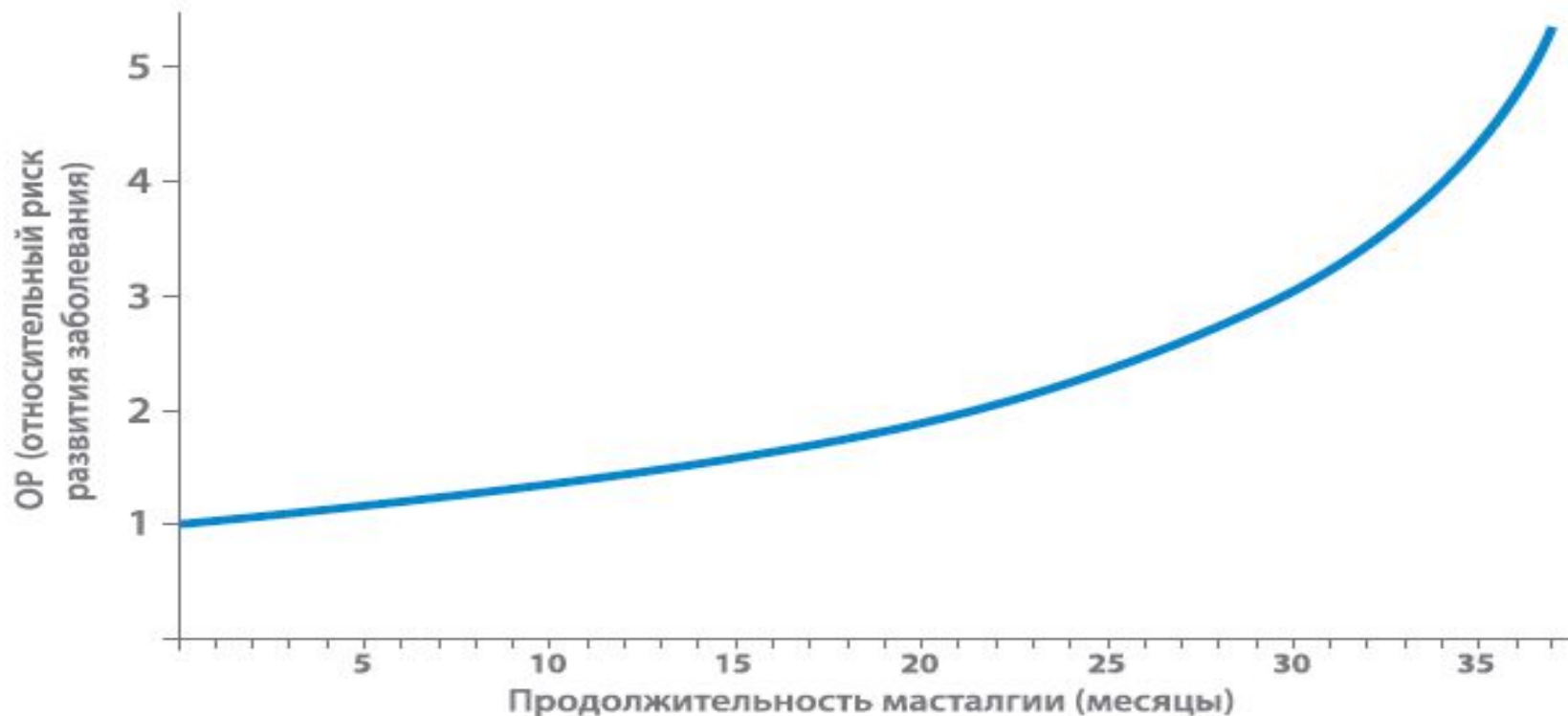


МЕТОДЫ ДИАГНОСТИКИ МАСТОПАТИИ

1. Жалобы.
2. Анамнез.
3. Клиническое обследование МЖ: — осмотр, пальпация (в положении стоя, лежа) ткани желез, соска, региональных лимфатических узлов, определение отделяемого из сосков.
4. Дополнительные методы исследования.



ЦИКЛИЧЕСКАЯ МАСТАЛГИЯ – КЛИНИЧЕСКИЙ МАРКЁР ПОВЫШЕННОГО РИСКА РАКА МОЛОЧНОЙ ЖЕЛЕЗЫ



Риск развития рака молочной железы у женщин, которым не была назначена адекватная терапия, направленная на устранение мастодинии, выше в 5 раз!



ОСМОТР И ПАЛЬПАЦИЯ МЖ

- Пальпация (с уточнением, что и где беспокоит пациентку):
 - поверхностная обеих МЖ,
 - затем глубокая
- Цель пальпации: зафиксировать внимание на подозрительных зонах и особенно тщательно исследовать эти участки.



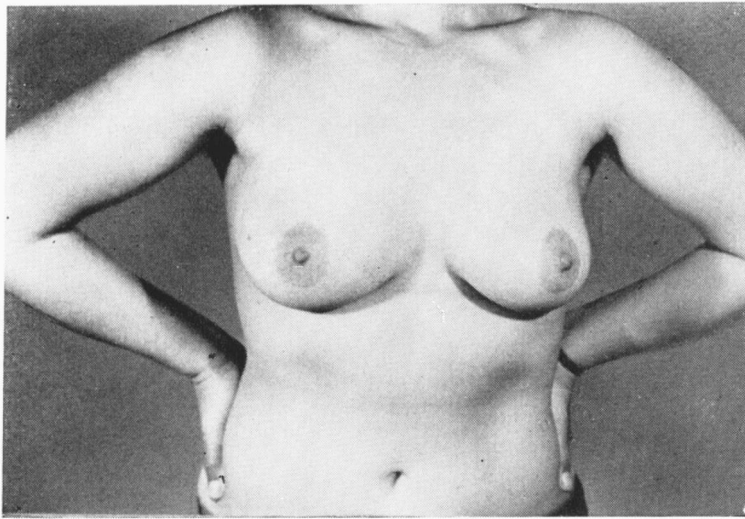


Рис. 22. Больная упирается ладонями в бока и одновременно напрягает мышцы грудной клетки: в таком положении может быть обнаружена возможная фиксация железистого вещества к мышцам

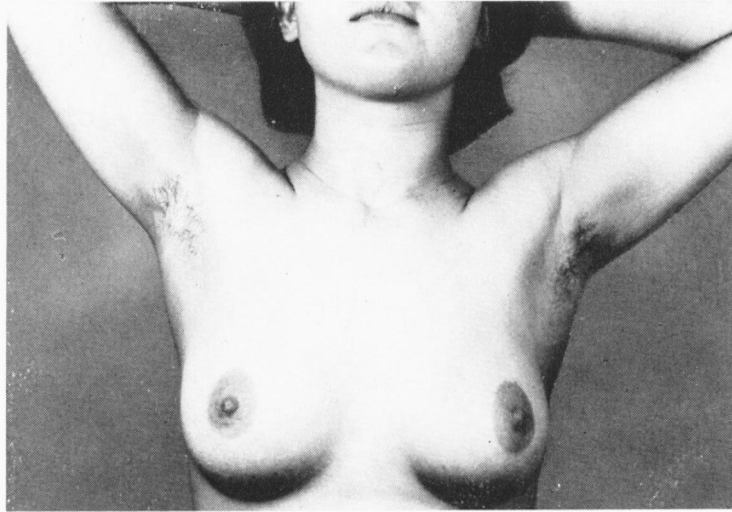

Рис. 23. Больная скрещивает пальцы рук на затылке: становятся видимыми такие изменения, как, например, втягивание кожи, изменения контуров и др., оставшиеся скрытыми при предшествующих обследованиях. В этом положении следует тщательно обследовать складки, причем молочные железы необходимо поднять

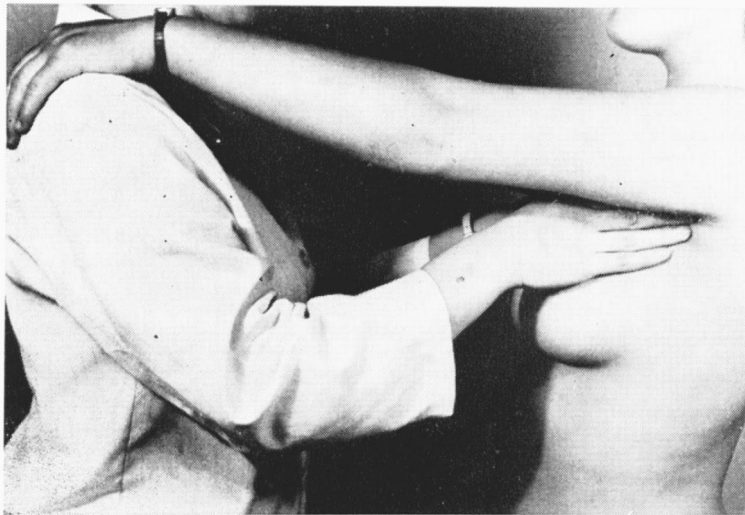


Рис. 24. Больная, стоящая напротив врача, опускает руки на его плечи: в таком положении тщательно пальпируются край грудной мышцы (Соргиев узел)

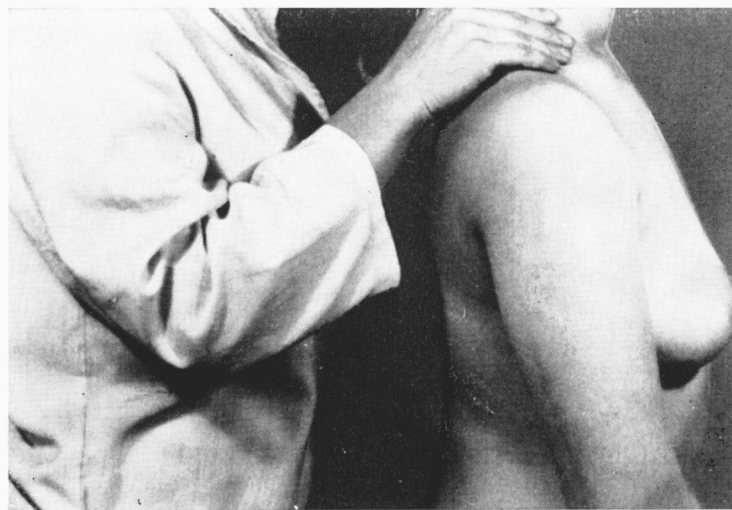
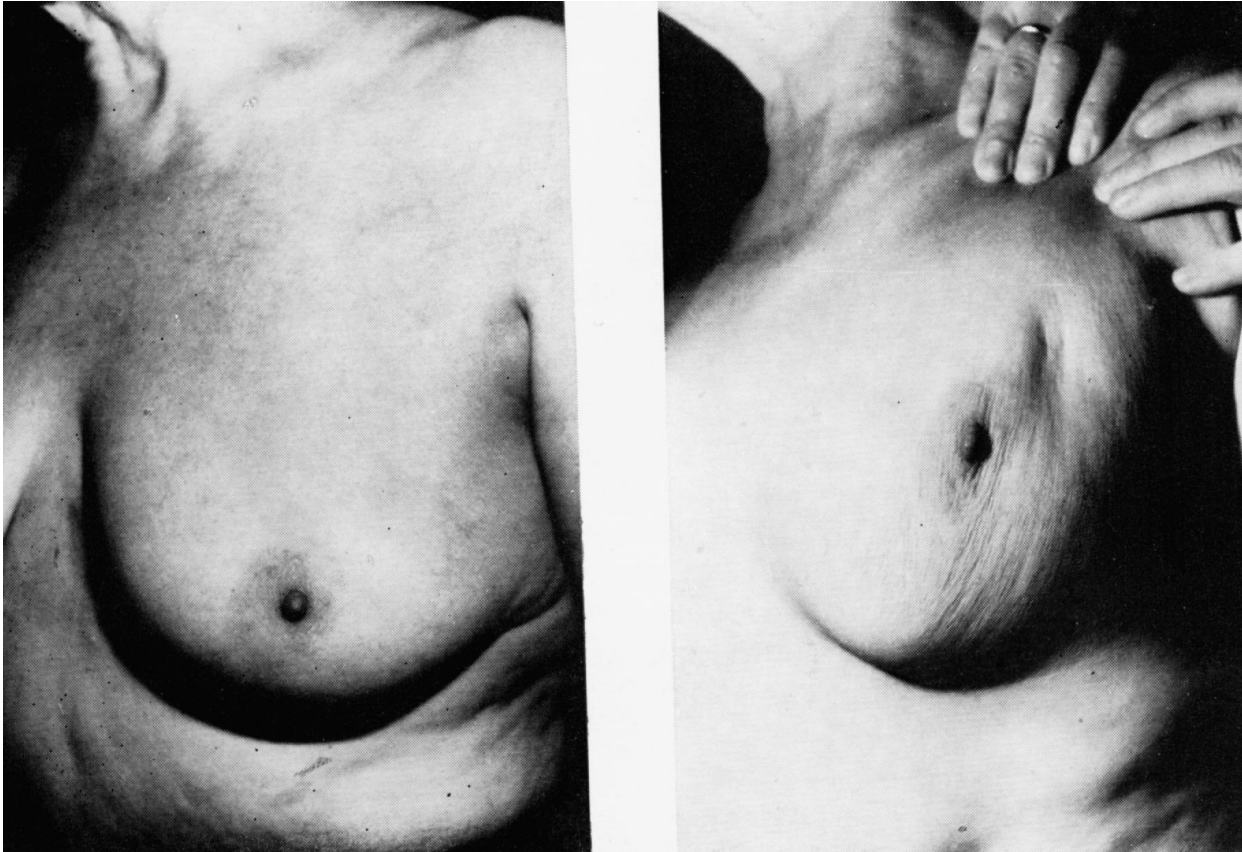


Рис. 25. Врач, стоящий позади больной, ощупывает под- и надключичные лимфатические узлы



КОЖНЫЕ СИМПТОМЫ: **СИМПТОМ УМБИЛИКАЦИИ**



Рак инфильтрирует
связки Купера, в
результате чего
понижается эластичность
кожи, ее подвижность и
смещаемость.

При обычном осмотре небольшой узел не виден (левый снимок). При смещении кожи кверху возникает втягивание кожи, обусловленное натяжением связок Купера (правый снимок).

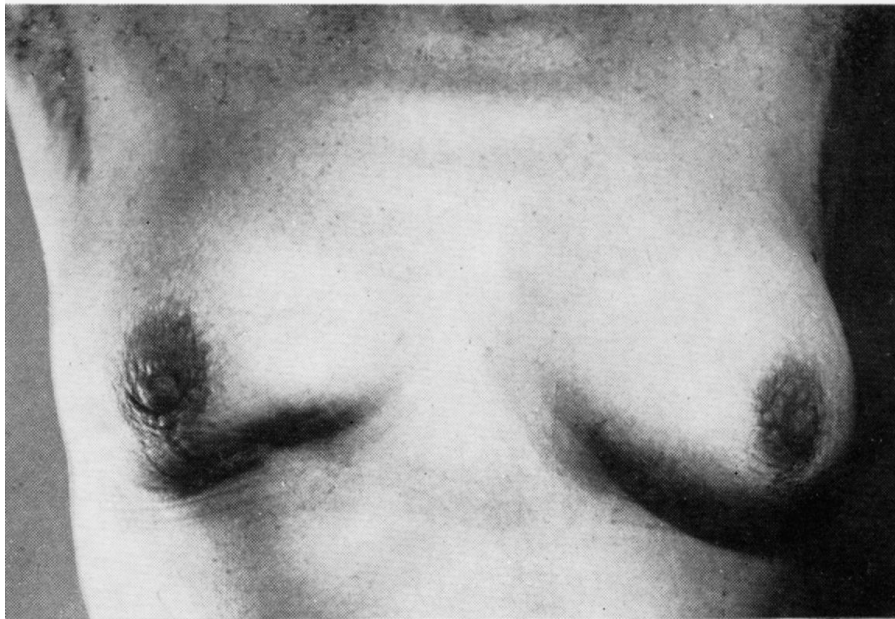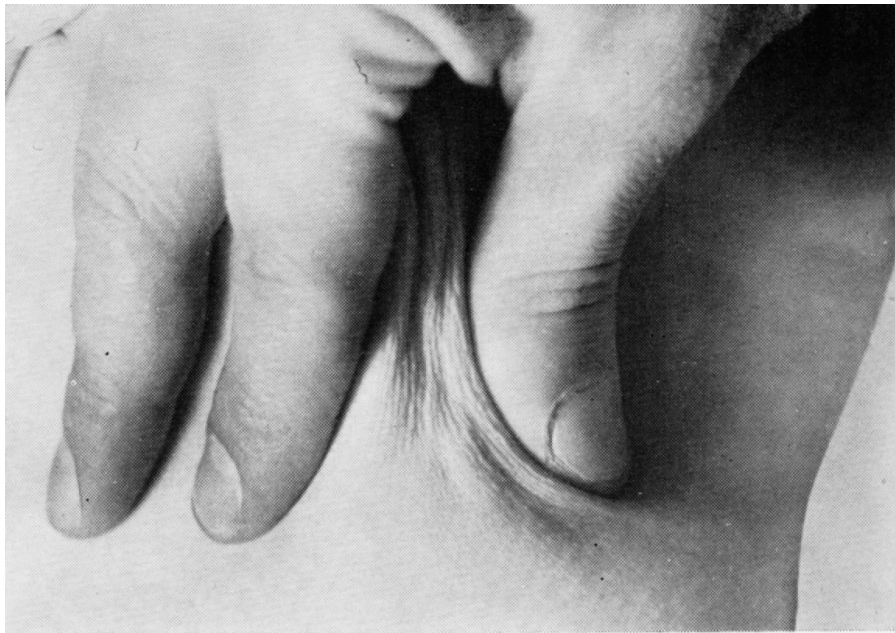


КОЖНЫЕ СИМПТОМЫ

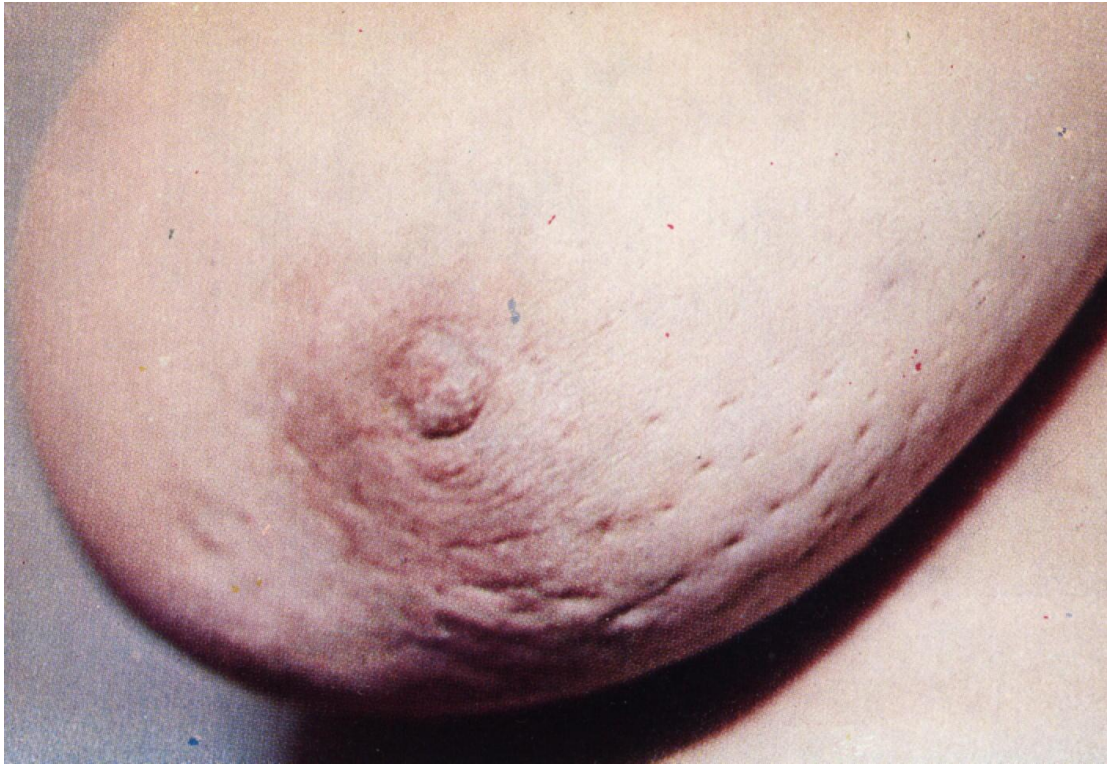Симптом неравномерного складкообразования (морщинистость кожи над опухолью):

если в условиях нормы кожу захватить большим и указательным пальцами, то возникают продольные параллельные складки кожи. Кожа над опухолью захватывается в складку не свободно, и складки эти неравномерные.

В случае РМЖ в субмаммарной складке, связки Купера уже в ранней стадии спаяны с грудной фасцией: при поднятии рук больной возникает втягивание, соответствующее локализации опухоли (при опускании рук втягивание исчезает)



КОЖНЫЕ СИМПТОМЫ: ***СИМПТОМ ЛИМОННОЙ КОРКИ***



Распространенный рисунок лимонной корки при карциноматозном мастите.

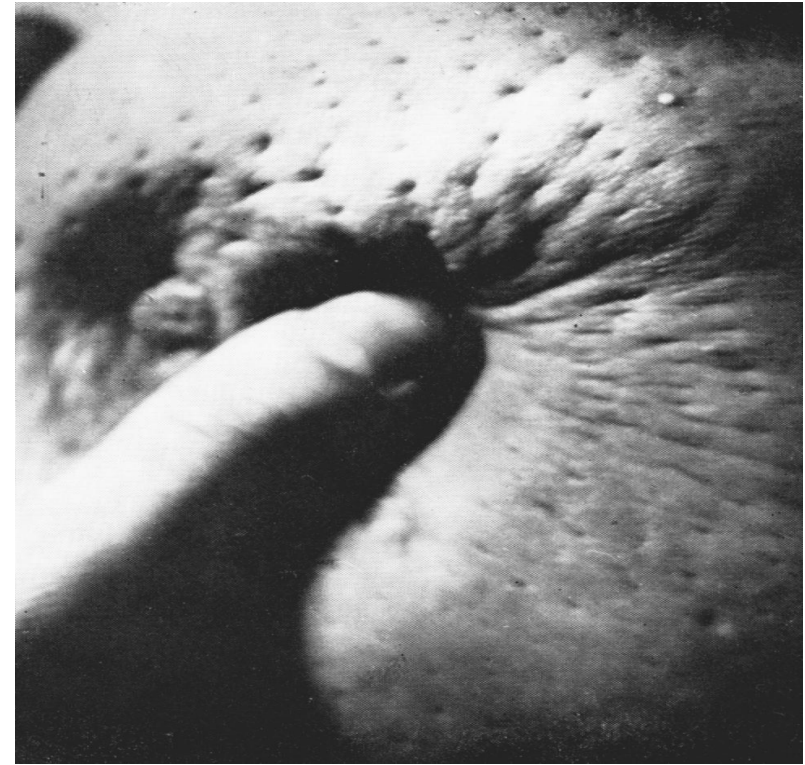

Рисунок лимонной корки при неоперабельном раке молочной железы



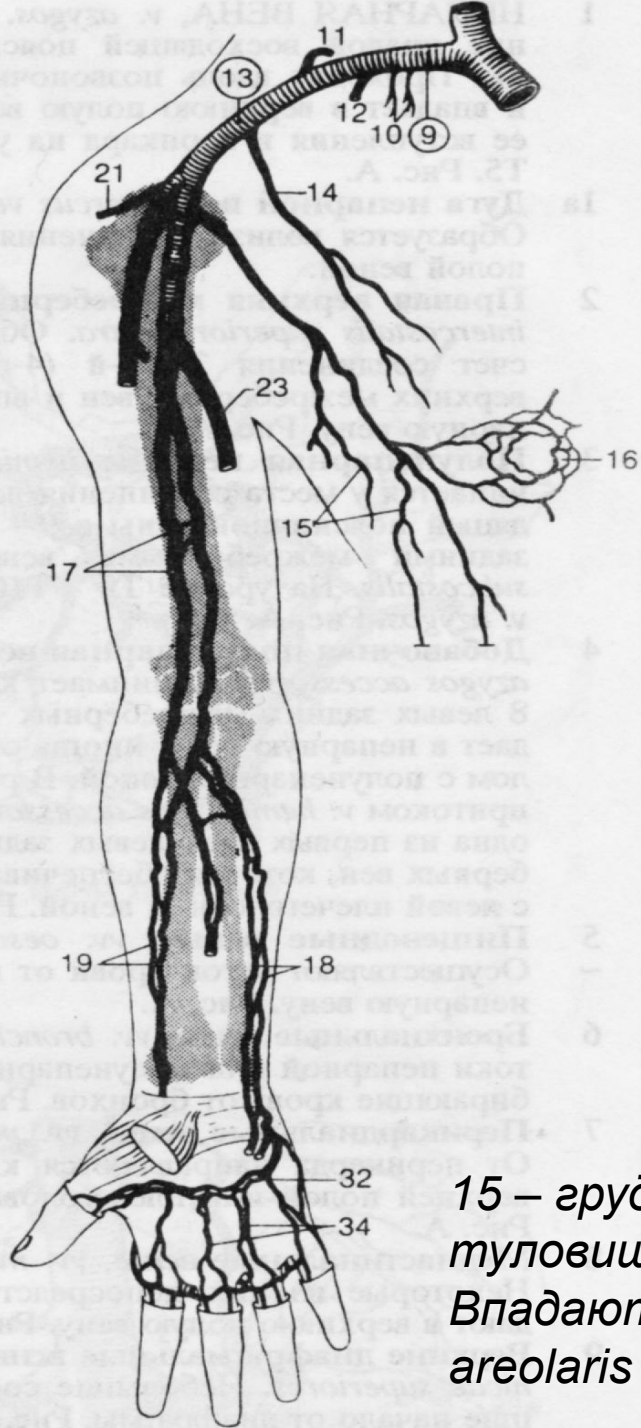
БОЛЕЗНЬ

МОНДОРА

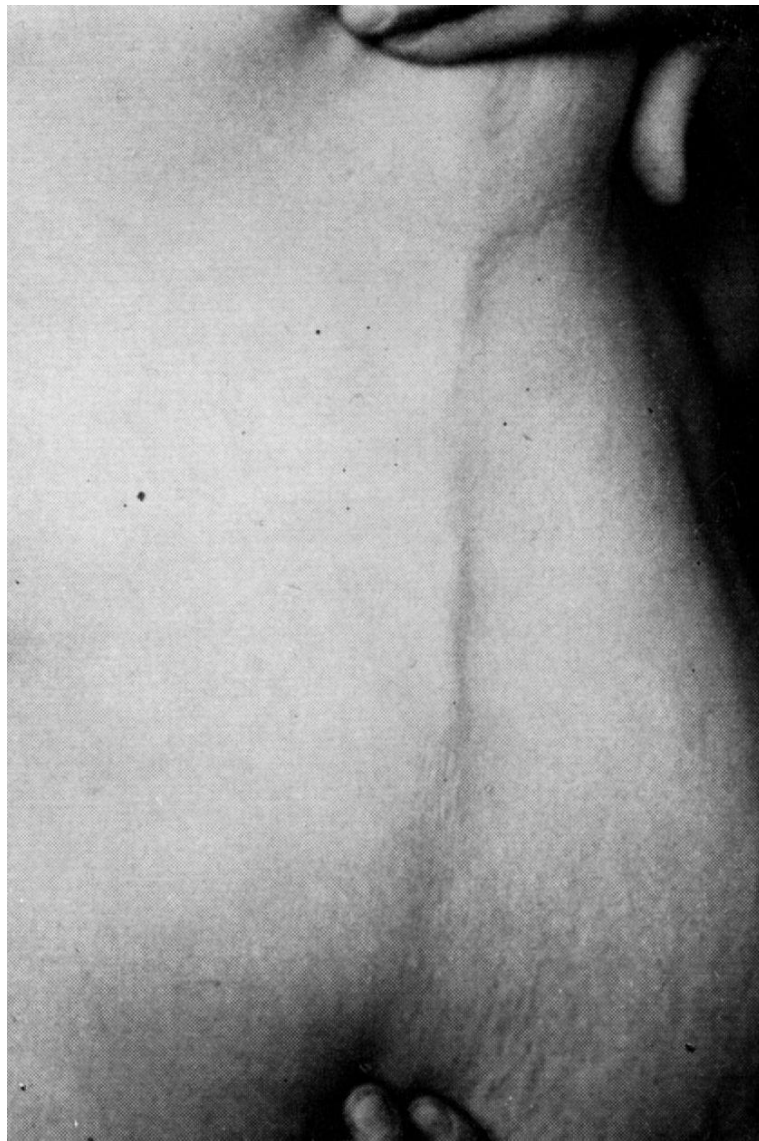
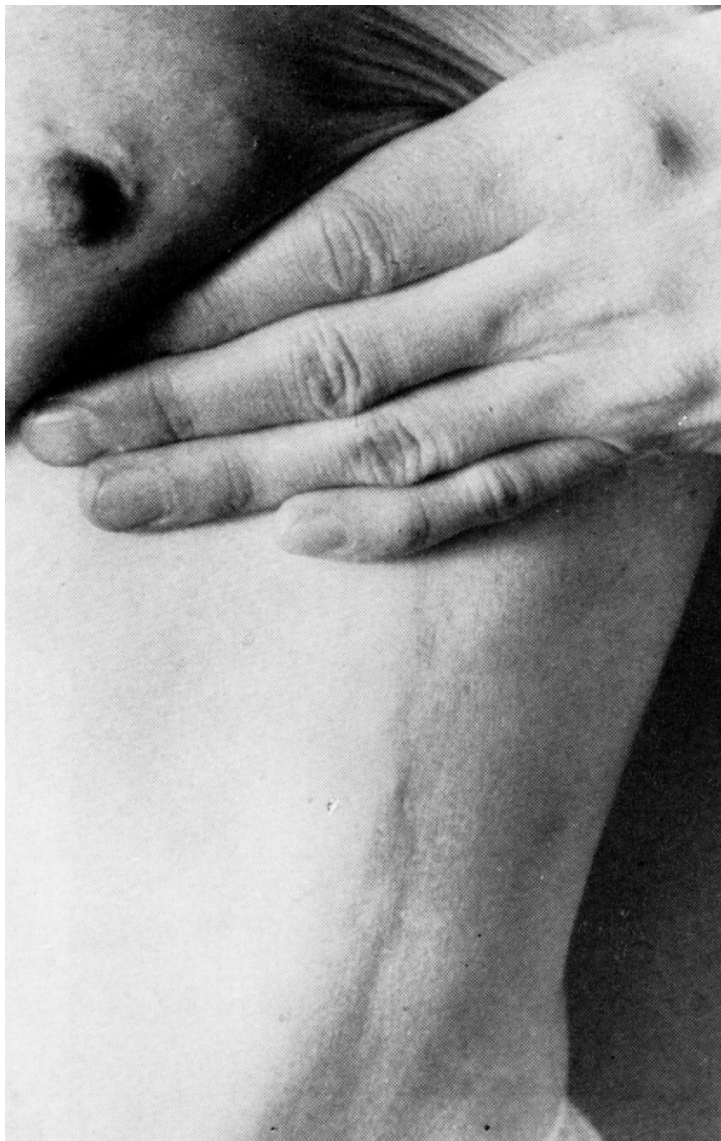В 1929 г. Французский хирург **Mondor** впервые дал описание патофизиологического и клинического течения тромбо- и перифлебита груднонадчревных вен. С тех пор это заболевание во всем мире принято называть его именем (“*Maladie de Mondor*”).

Болезнь Мондора представляет собой особую форму тяжевидных поверхностных флебитов: груднонадчревная вена на участках 10 – 40 см болезненна, тверда, тяжевидна.

15 – груднонадчревные вены (*vv. thoracoepigastricae*). Подкожные вены боковой стенки туловища. Являются коллатеролями между верхней и нижней полыми венами. Впадают в подмышечную вену. Образуют околососковое сплетение, *plexus venosus areolaris* (16).



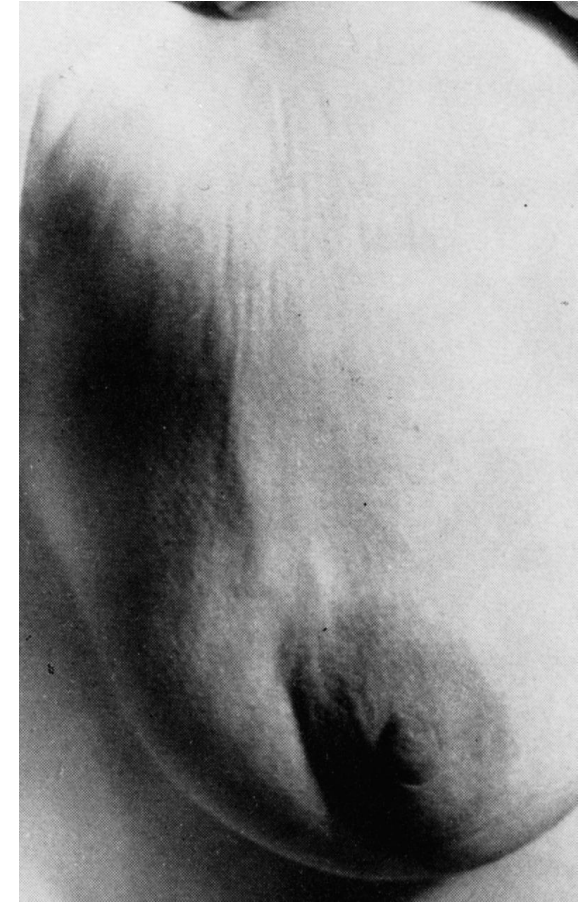
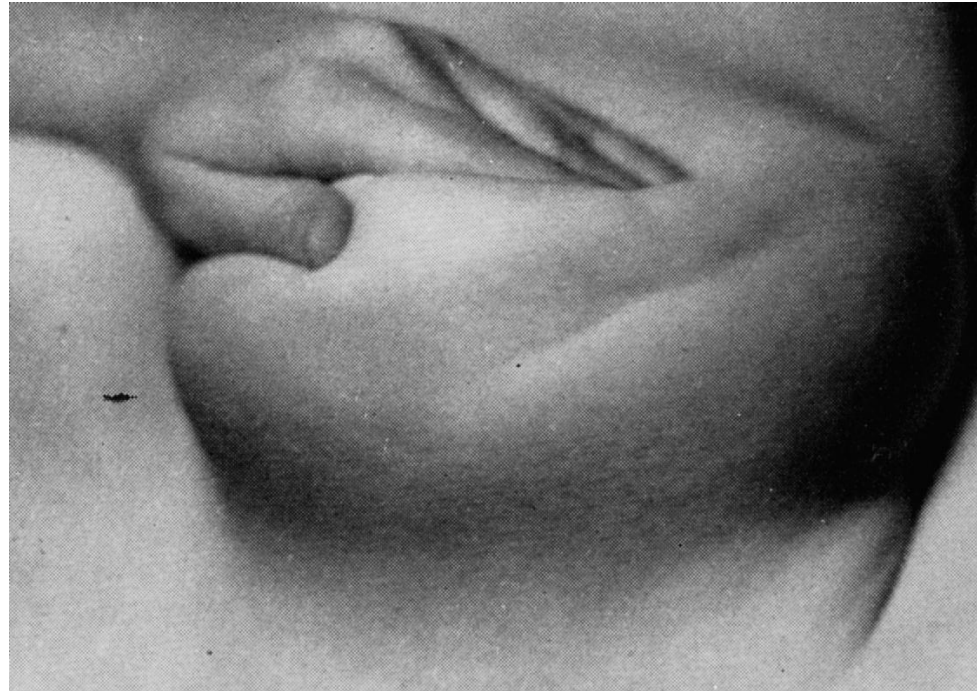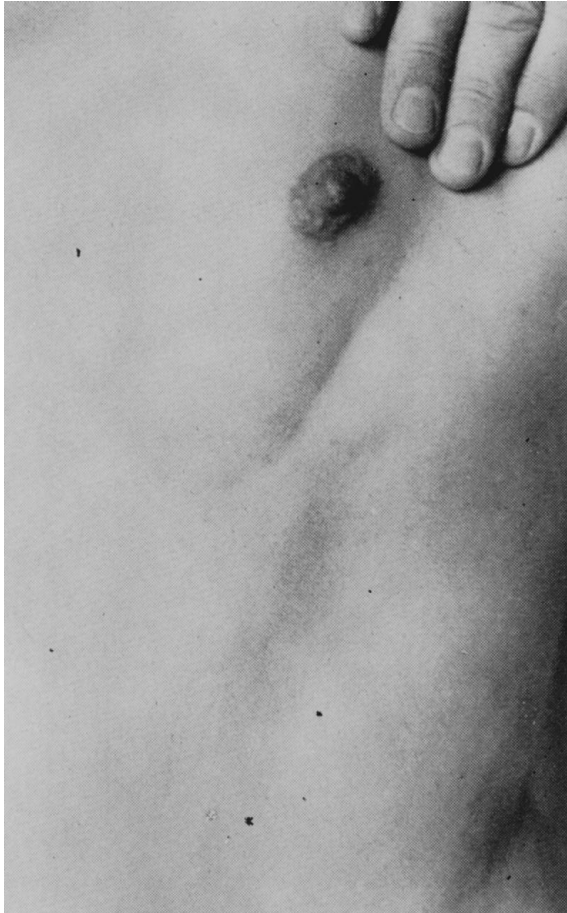БОЛЕЗНЬ МОНДОРА



Образование тяжа наиболее четко видно при поднятии МЖ кверху. При таком положении возникает так называемый «phlebite fil de fer».



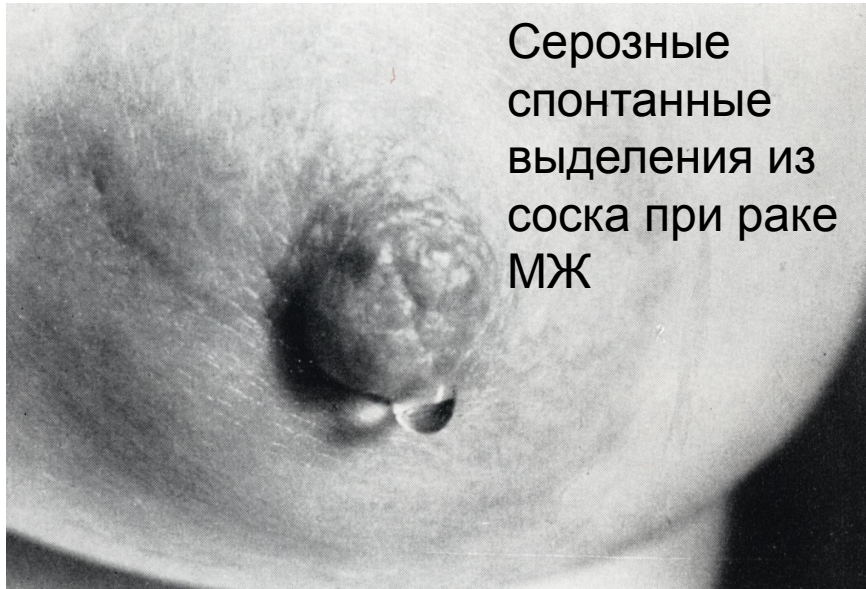БОЛЕЗНЬ МОНДОРА



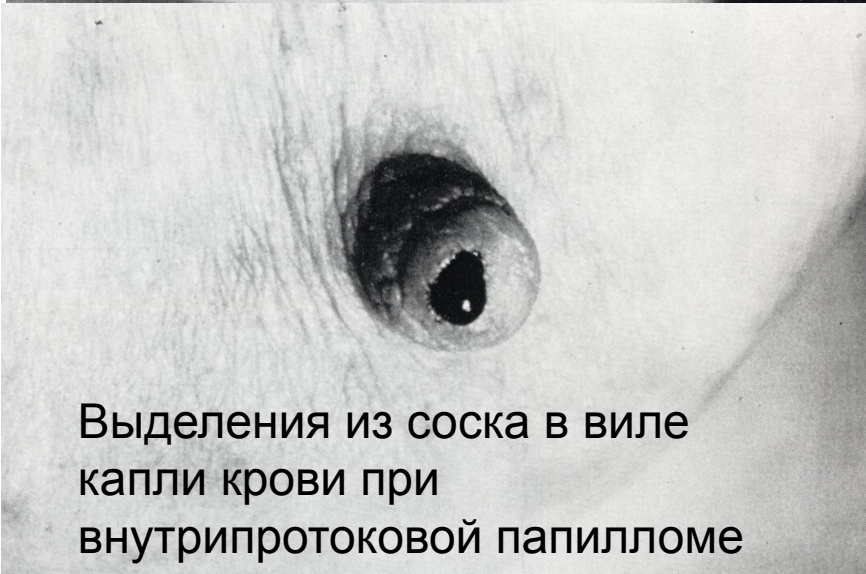Флебиты, вызывающие образование короткого тяжа в области МЖ, могут вызывать втягивание кожи и ***симулировать симптом умбиликации.***



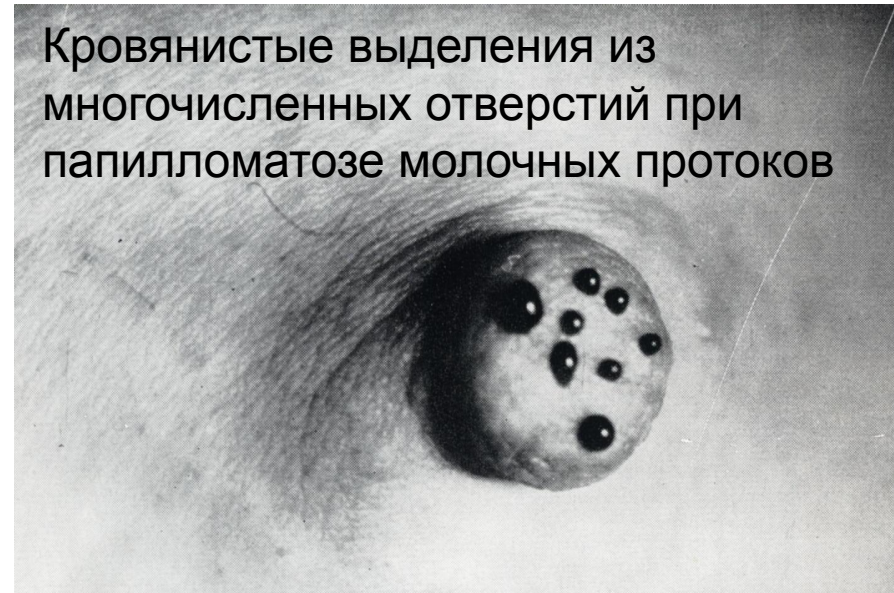ВЫДЕЛЕНИЯ ИЗ СОСКОВ



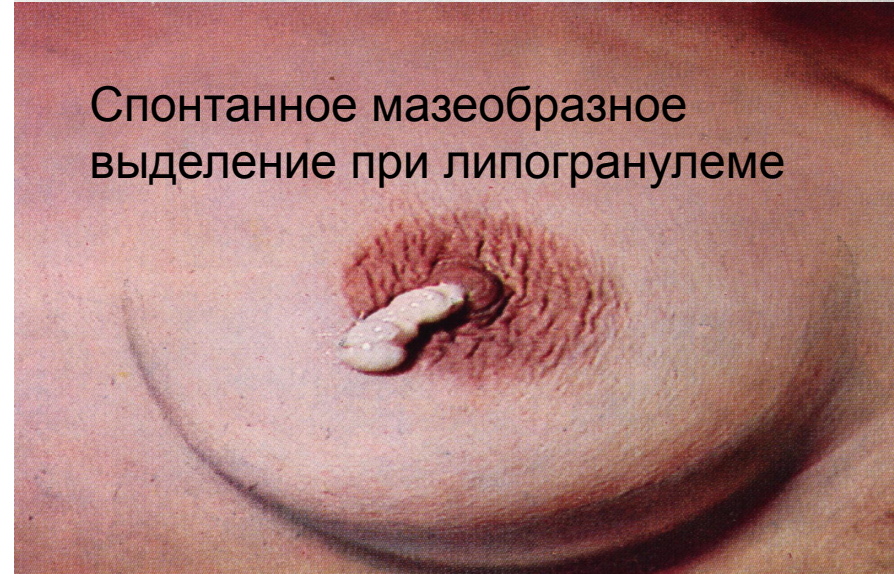Серозные спонтанные выделения из соска при раке МЖ



Выделения из соска в виде капли крови при внутрипротоковой папилломе



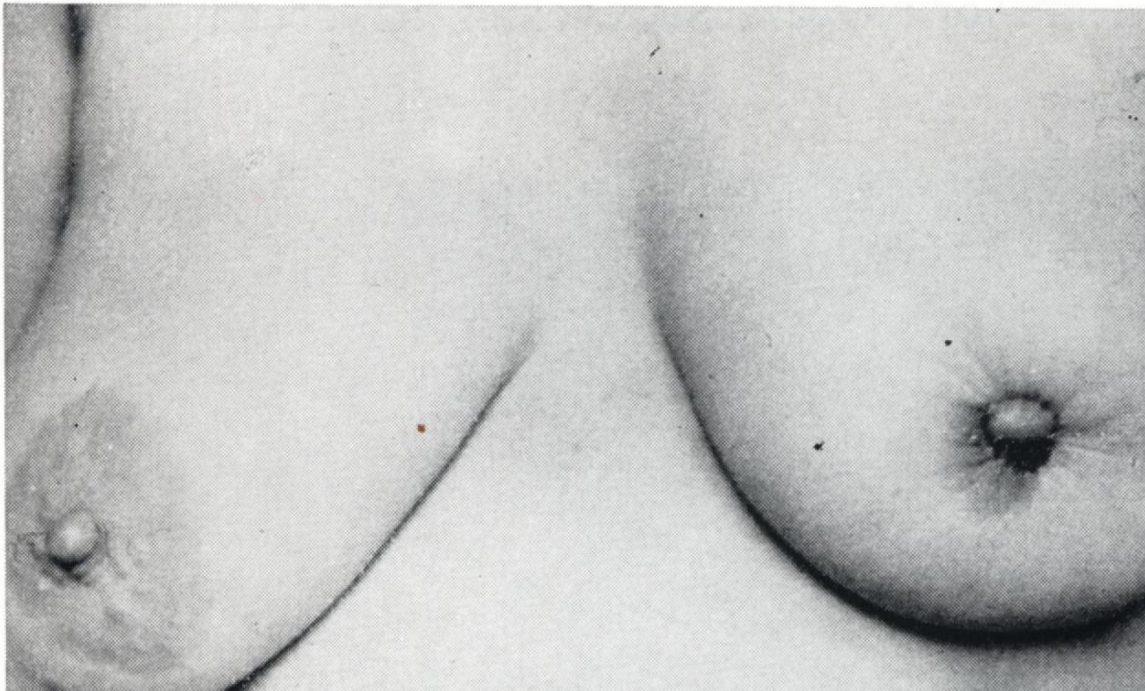
Кровянистые выделения из многочисленных отверстий при папилломатозе молочных протоков



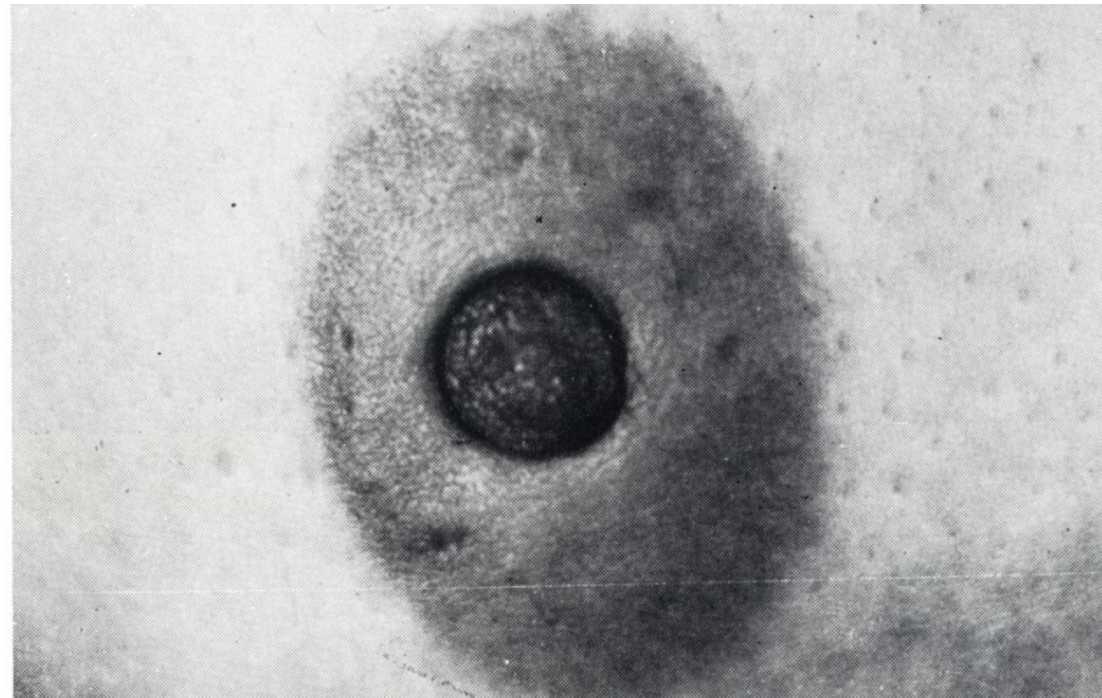
Спонтанное мазеобразное выделение при липогранулеме



СИМПТОМ ВТЯЖЕНИЯ СОСКА



Скиррозный рак молочной железы:
звездчатое втягивание левого
соска.



Втяжение соска и рисунок
лимонной корки при
карциноматозном мастите.



**Приказ МЗ РФ №572н от 12.11.2012 г.
«Об утверждении Порядка оказания медицинской
помощи по профилю «акушерство и гинекология»**

Базовый спектр обследования в амбулаторных условиях

- УЗИ молочных желез 1 раз в год (далее – по показаниям)
- Маммография:
 - в 35-36 лет – первая маммография
 - в 35-50 лет – 1 раз в 2 года
 - старше 50 лет – 1 раз в год



**Приказ МЗ РФ №572н от 12.11.2012 г.
«Об утверждении Порядка оказания медицинской
помощи по профилю «акушерство и
гинекология
(за исключением использования ВРТ)»**

- **Осмотр и пальпация молочных желез**
- **УЗИ молочных желез – №60-№62-№64**
- **Рентгеномаммография (дуктография)**
- **Микроскопическое исследование отделяемого из соска**
- **ТТГ, св.Т4, ЛГ, ФСГ, пролактин, эстрадиол, прогестерон**
- **консультация врача-эндокринолога**
- **УЗИ щитовидной железы, надпочечников**
- **МРТ с контрастом**
- **Консультация врача-онколога**



Приказ МЗ РФ №572н от 12.11.2012 г.
«Об утверждении Порядка оказания медицинской
помощи по профилю «акушерство и
гинекология (за исключением использования ВРТ)»

№64.4 Мастодиния

- **Осмотр и пальпация молочных желез**
- **УЗИ молочных желез + доплерография**
- **Рентгеномаммография**



ПОСЛЕ ПРОВЕДЕННОГО ОСМОТРА И ИЗУЧЕНИЯ ФАКТОРОВ РИСКА МЕДИЦИНСКИМ ПЕРСОНАЛОМ КАБИНЕТА ФОРМИРУЮТСЯ СЛЕДУЮЩИЕ ГРУППЫ ПАЦИЕНТОВ

- **Группа 1** – здоровые лица, не имеющие факторов риска и изменений в МЖ;

Группа 2 – лица, имеющие анамнестические факторы риска без изменений в МЖ;

Группа 3 – лица, имеющие анамнестические факторы риска и изменения в МЖ;

Группа 4 - лица, имеющие изменения в МЖ без наличия анамнестических факторов риска.



АЛГОРИТМ ВЕДЕНИЯ

В соответствии с принадлежностью пациентки к определенной группе определяется дальнейший **маршрут обследования**:

- **1 группа** - очередной осмотр в кабинете через 1-2 года, обучить самообследованию МЖ
- **2 группа** - дополнительное УЗИ МЖ, при наличии показаний провести консультации у соответствующих специалистов, занятия в школах здоровья, самообследование.
- **3 и 4 группы** – дополнительно ММГ, при наличии показаний – дообследование (КТ, МРТ, п/биопсия).



МЕДИКАМЕНТОЗНАЯ ТЕРАПИЯ С ТОЧКИ ЗРЕНИЯ ДОКАЗАТЕЛЬНОЙ МЕДИЦИНЫ (COCHRANE COLLABORATION, 2003)

Препараты, с классом доказательности А

Агонисты дофамина (карбегалин)

Производные тестостерона (даназол)

Антиэстрогены (тамоксифен)

Фитоэстрогены и фитопрепараты (масло вечерней примулы, витекс священный)

Препараты с классом доказательности В

Монофазные КОК

Гестагены (Прожестожель, гель)

Агонисты ГнРГ

НПВС

Препараты с классом доказательности С

Витамины, Диуретики

