

Рак яичников

Этиопатогенез

- Мутации в пролиферирующем эпителии фолликулов, как результат избыточной стимуляции гонадотропным гормоном
- Избыток гонадотропинов – следствие дефицита яичниковых гормонов из-за воспалительных или дегенеративных процессов в них
- Имеет значение наследственная передача мутантных антионкогенов BRCA 1,2

- Семейный рак яичников протекает менее злокачественно. Лучше поддается лечению.
- Его признаками являются случаи рака яичников, молочной железы, у кровных родственниц, возникшие в молодом до 50 лет возрасте.

- Заболеваемость 15 случаев на 100 тыс в год
- Смертность – 8-10‰
- Иногда заболевание начинается с предраковых процессов, которыми являются кистомы: цилиоэпителиальные, псевдомуцинозные, серозные

КЛИНИКА

- Боли, обычно лёгкие, в нижних отделах живота или в пояснице, односторонние, иногда тяжесть внизу живота. При перекруте ножки – сильные, с клиникой «острого живота»
- Нередки расстройства мочеиспускания или функции кишечника
- Иногда первым симптомом является увеличение в размерах живота

обследование

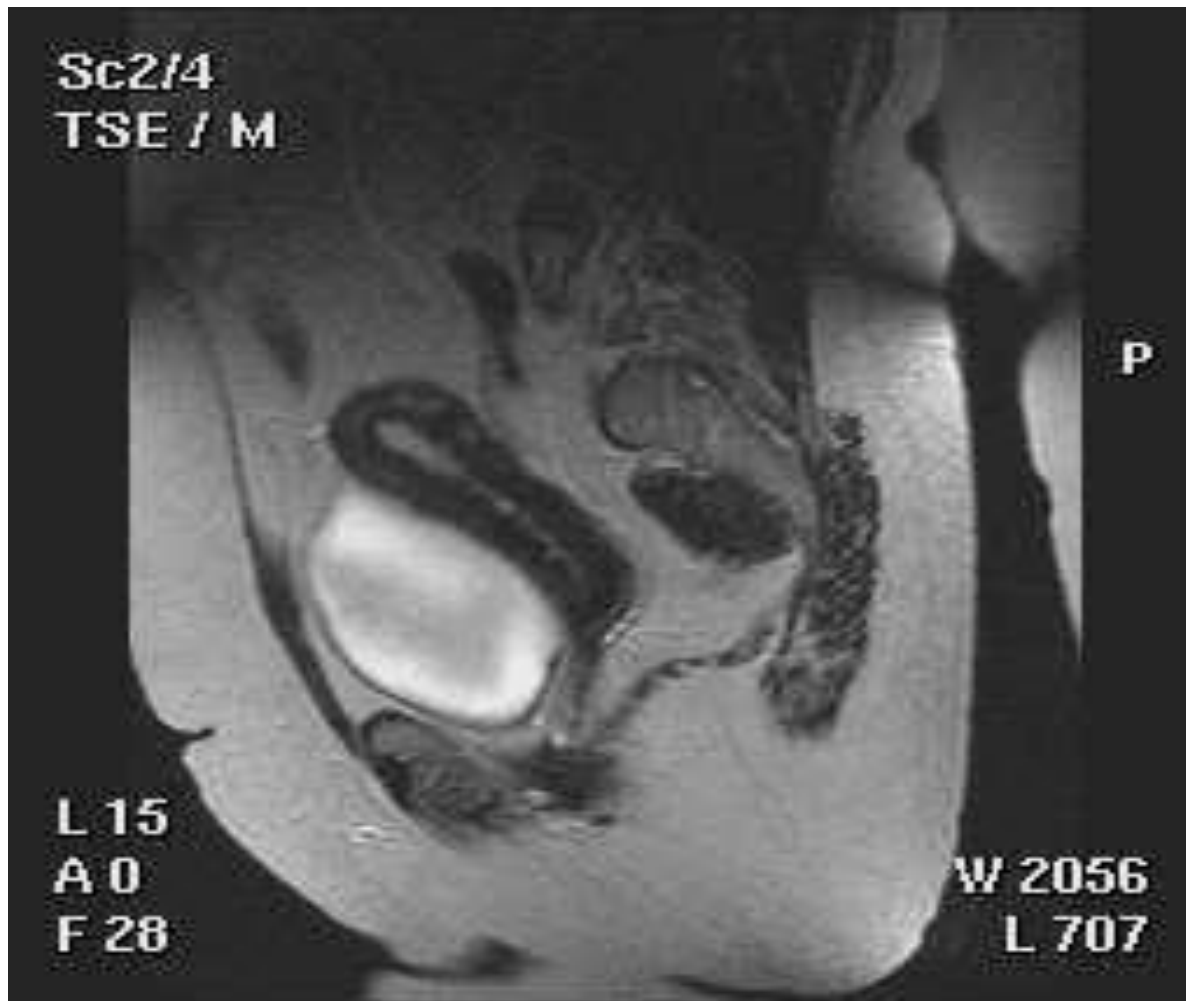
- При осмотре кроме увеличения размеров живота – бледность, иногда субиктеричность
- Если опухоль гормонально активна - пациентка выглядит моложе своего возраста
- При пальпации в брюшной полости – опухоль эластическая или плотная, бугристая, исходящая из таза. Иногда пальпируется метастатический сальник

- Вагинально определяются одно или двусторонние образования плотно-эластической консистенции, бугристые, лежащие отдельно от матки, сбоку или позади неё
- Интерпретации узлов при их гормональной активности может помочь состояние молочных желёз.

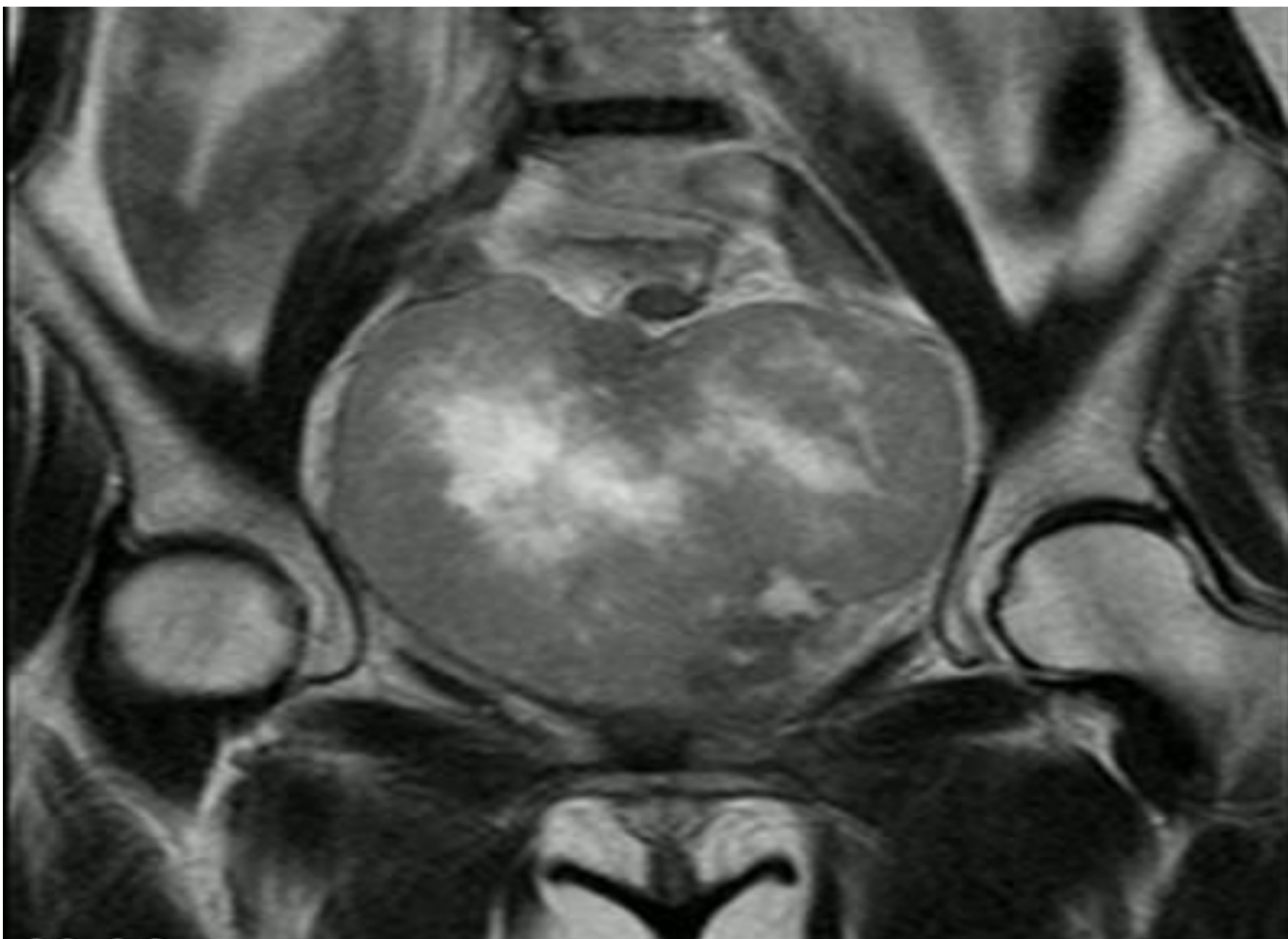
Диагностика

- Исследуют кровь на маркер Са-125 (более 35Ед/мл)
- УЗИ брюшной полости и малого таза
- КТ и МРТ

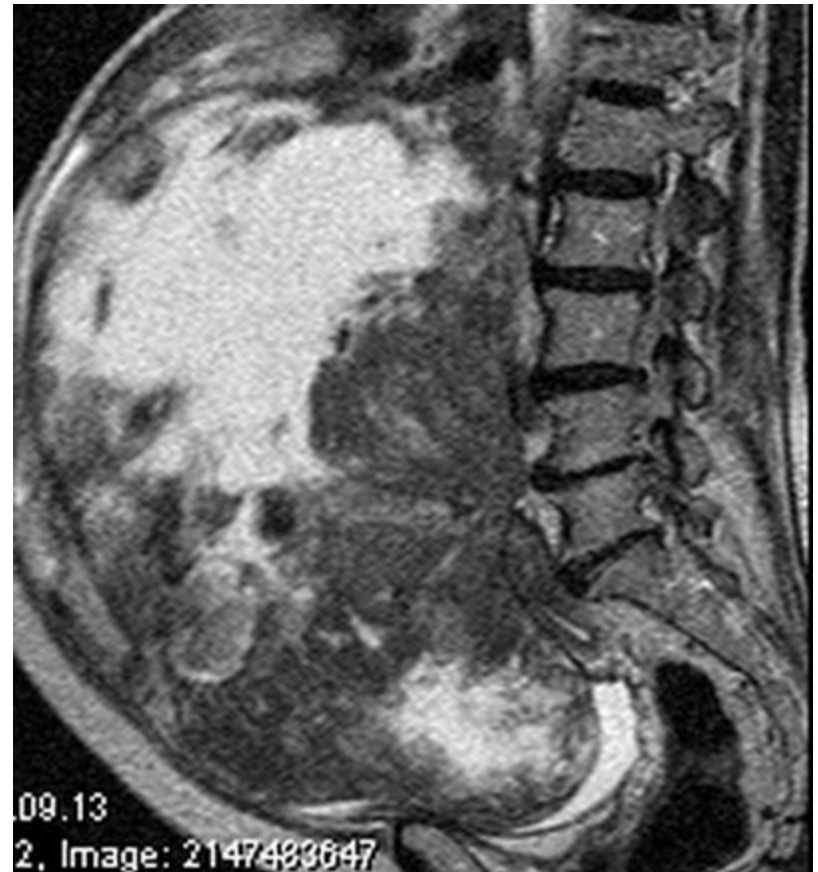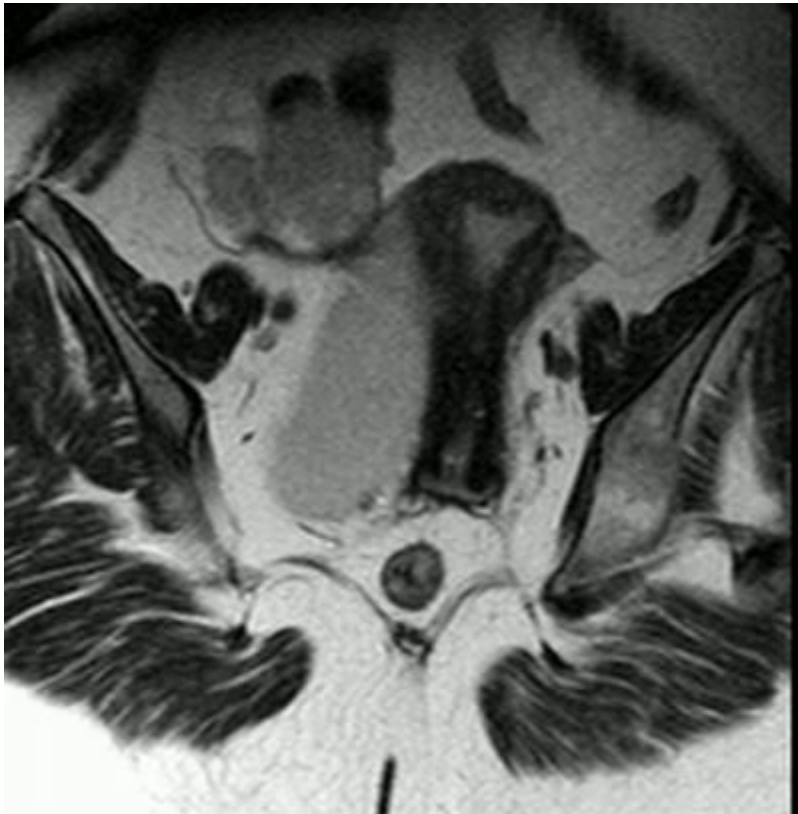Сагиттальный срез МРТ



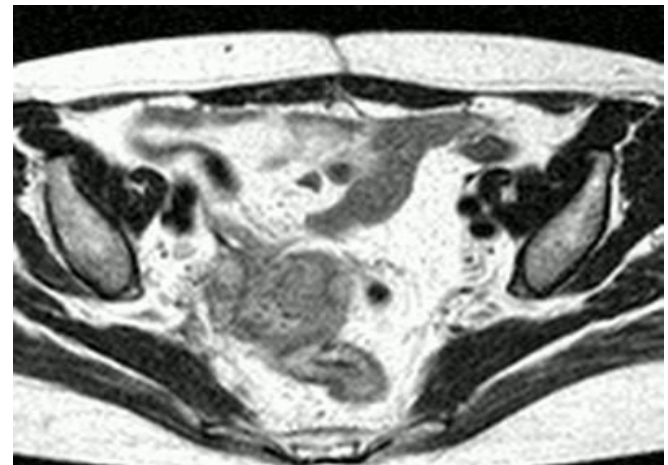
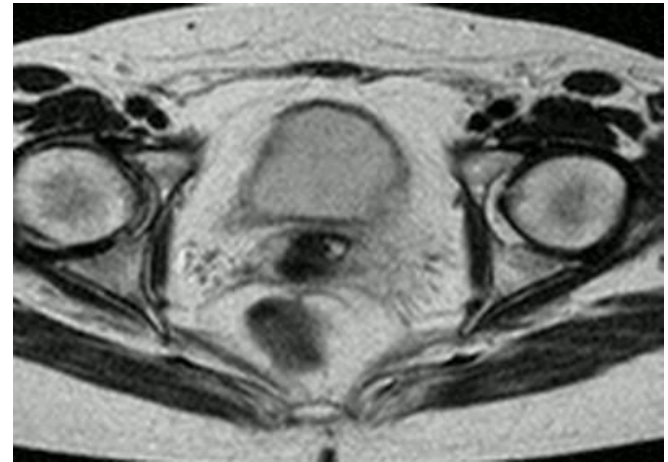
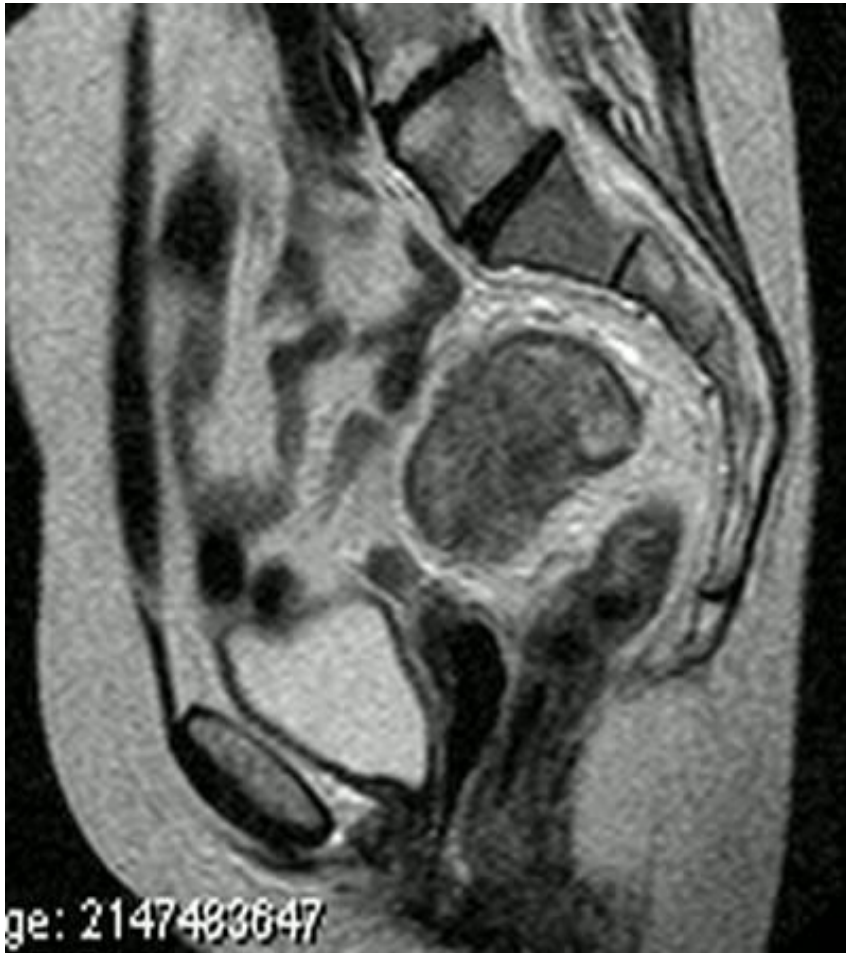Рак яичников



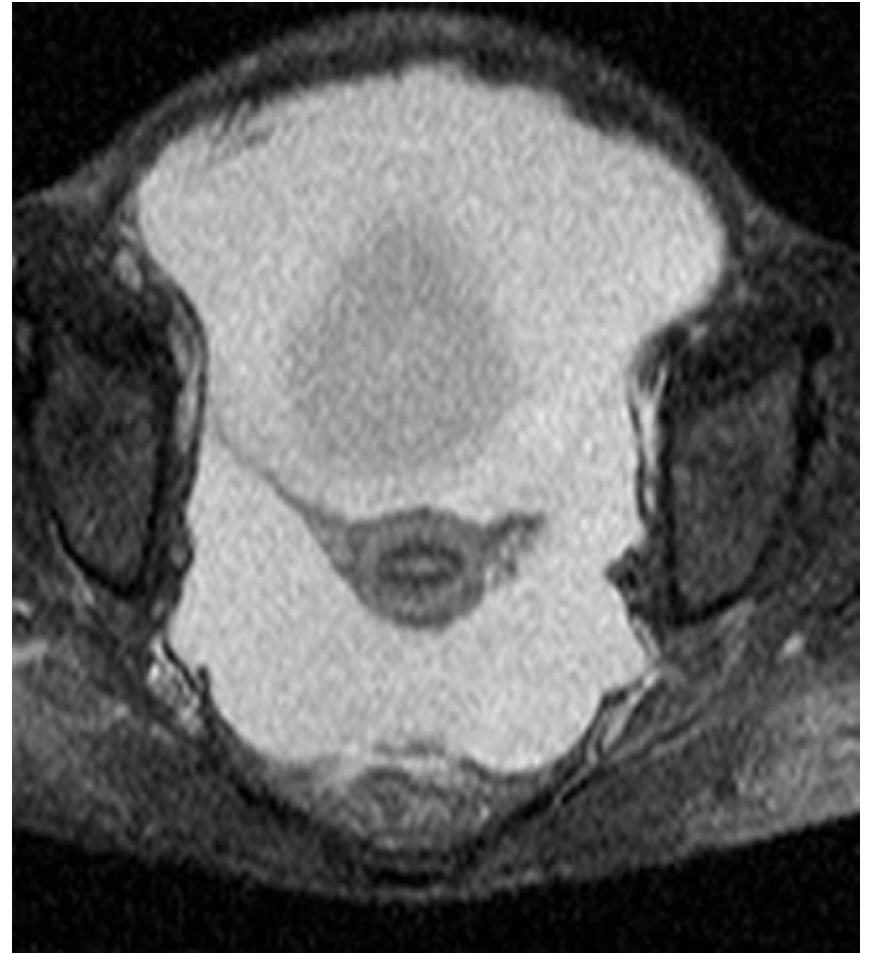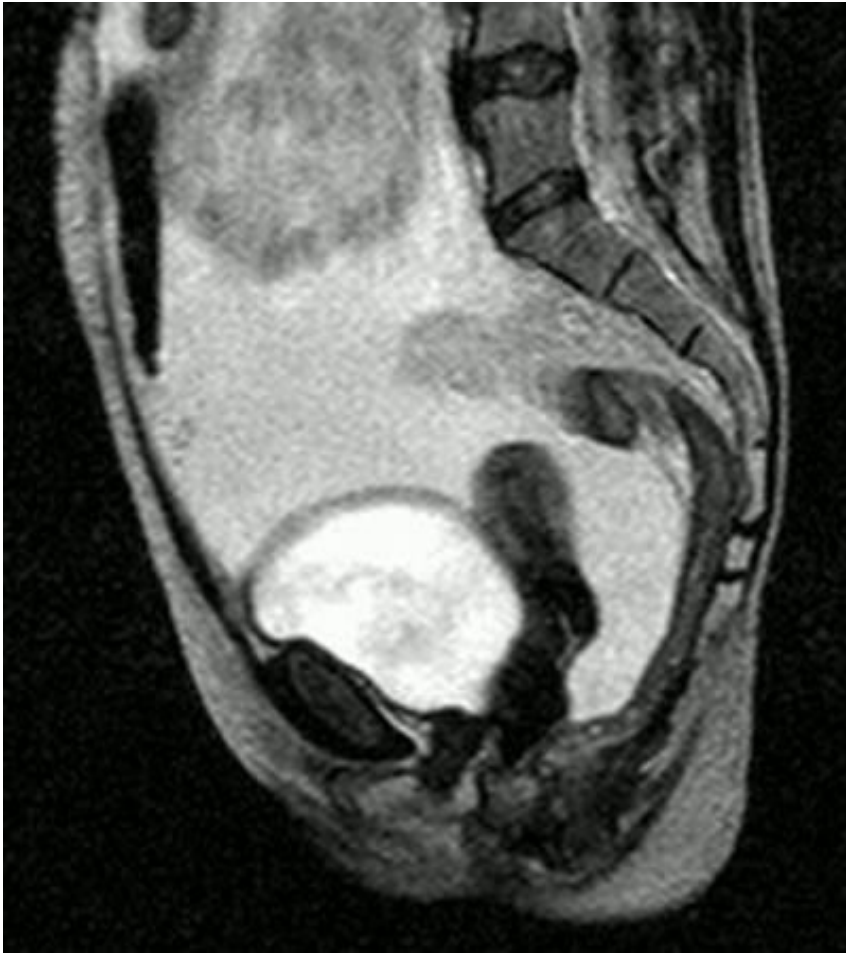Рак яичников



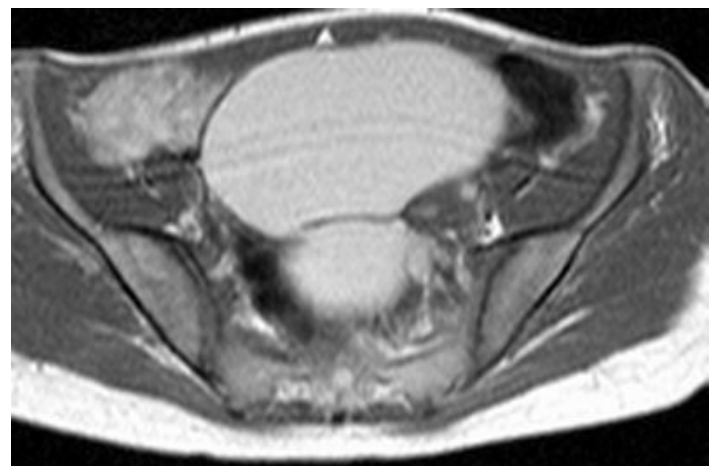
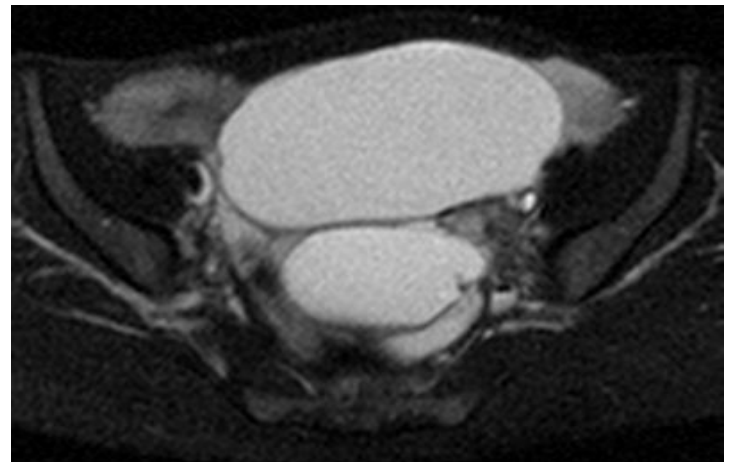
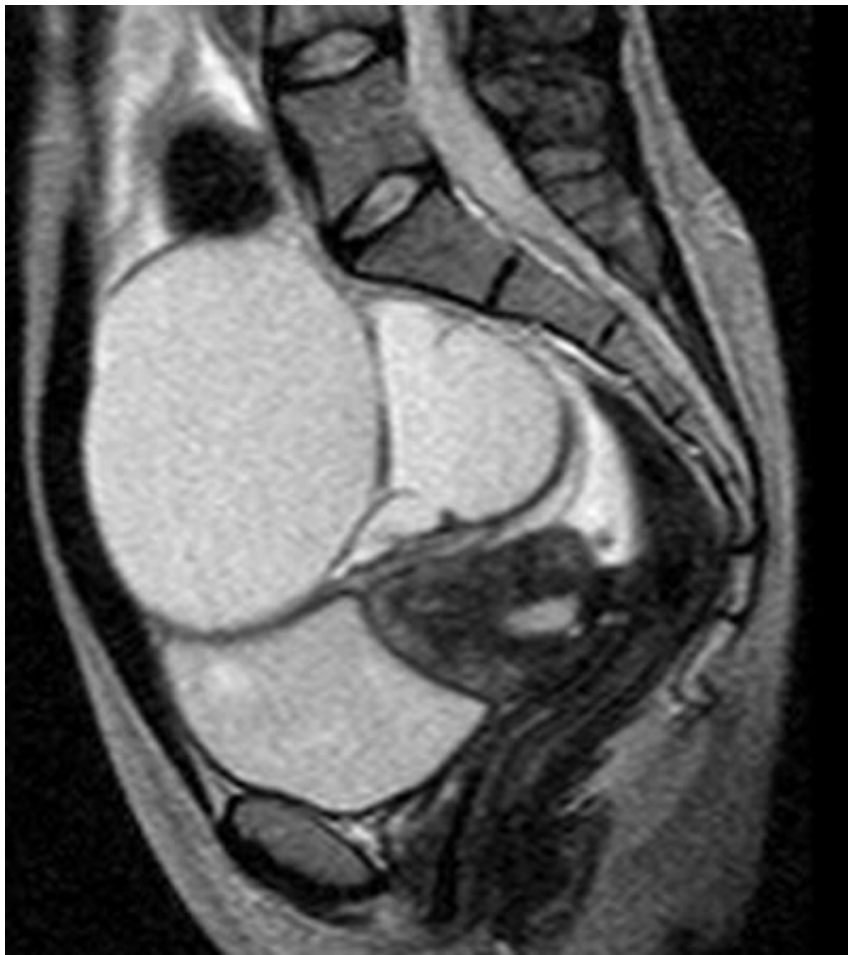Рецидив рака

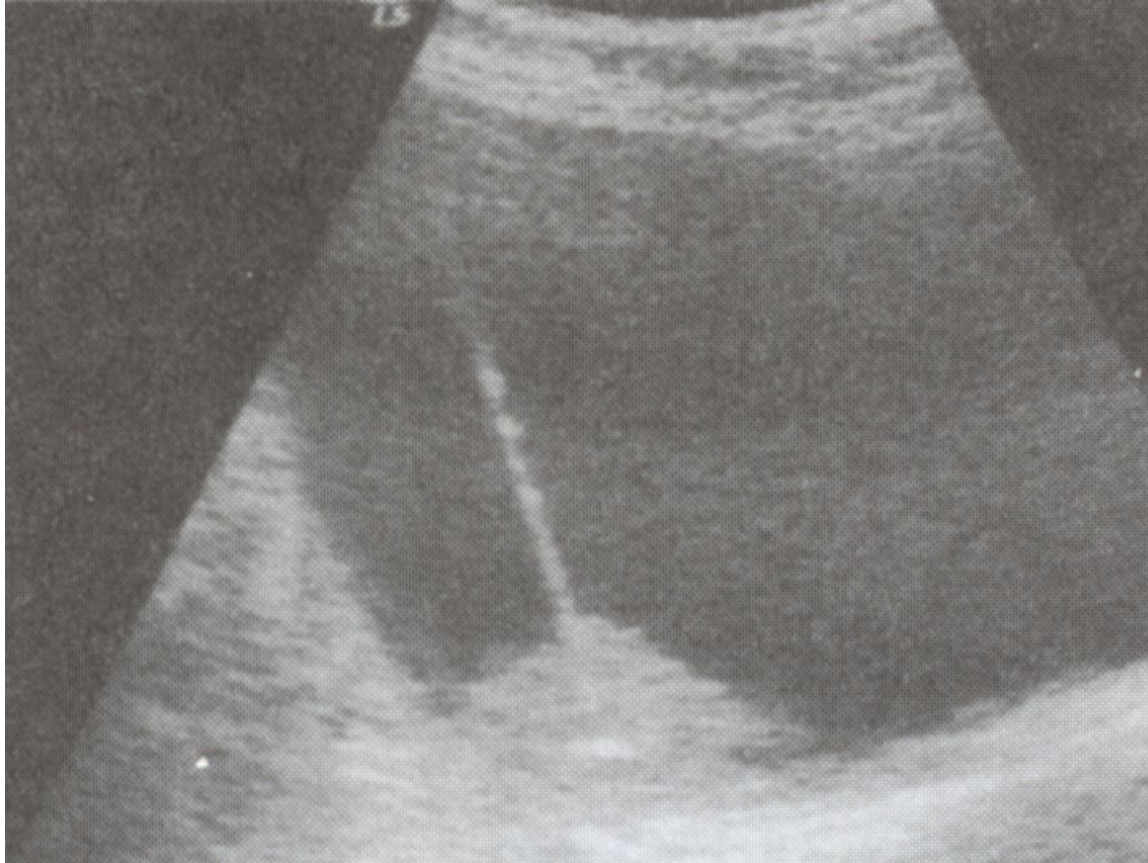


АСЦИТ



- Киста





Ультразвуковая картина рака яичника
Пункция внутрикистозного пролиферата под УЗИ

- Морфологическое подтверждение диагноза осуществляется путём взятия материала при пункции заднего свода влагалища, при лапароскопии или УЗИ

- При установлении опухолевого процесса в яичниках обязательно инструментальное исследование желудка и толстого кишечника, т.к. в яичниках могут оказаться их метастазы.

Стадии рака яичников по FIGO

I. стадия - опухоль ограничена яичниками:

- **1a стадия - опухоль ограничена одним яичником, капсула интактна; В промывных водах опухолевых клеток нет**

- **1b стадия** - опухоль ограничена обоими яичниками; капсулы их интактны, в промывных водах и свободной жидкости брюшной полости клеток рака нет

- **1с стадия** - опухоль ограничена одним или обоими яичниками, но с разрывами капсулы, или с наличием раковых клеток в жидкости брюшной полости

II. стадия - опухоль поражает один или оба яичника с распространением на область таза :

- **IIa стадия** - распространение или метастазы на поверхности матки и/или труб; в жидкости брюшной полости клеток нет
- **IIb стадия** - распространение на другие органы малого таза, клеток в жидкости нет

- **IIc стадия** - распространение как при IIa или IIb, но имеется очевидный асцит и/или определяются раковые клетки в смывах;

)

III. стадия - распространение на один или оба яичника с метастазами по брюшине за пределами таза и/или метастазы в забрюшинных лимфатических узлах;

- **IIIa-** имеются микроскопические метастазы по брюшине за пределами малого таза
- **IIIв–** макроскопические метастазы за пределами малого таза размерами до 2 см в наибольшем измерении
- **IIIс-** метастазы более 2см в наибольшем измерении

**IV. стадия – наличие
отдаленных метастазов;
(кроме мтс в брюшину)
цитологически
подтвержденный опухолевый
генез плеврита; метастазы в
паренхиме печени;**

Лечение. Стадия I.

- Экстирпация матки с придатками, резекция большого сальника;
- Химиотерапия (карбоплатин + паклитаксел) не менее 4 курсов системно или внутривнутрибрюшинно.

Лечение. Стадия II.

- Экстирпация или надвлагалищная ампутация матки с придатками с резекцией большого сальника и удалением всех или большинства опухолей.
- При отсутствии видимых опухолей производят множественные биопсии и смывы из брюшной полости.
Дальнейшее лечение включает:

Лечение. Стадия II.

1. При минимальных остаточных опухолях (< 2 см) системную химиотерапию:
 - **ТР**: паклитаксел (Таксол) + карбоплатин (6 циклов)

Лечения. Стадия II.

2. При макроскопических остаточных опухолях более 2 см в диаметре в полости таза проводят комбинированную химиотерапию карбоплатином и паклитакселом системно + авастин

Лечение. Стадия III и IV.

- **Операции в полном объеме и циторедуктивные для удаления наибольшего объема опухолевых масс, после которых проводят комбинированную химиотерапию**
- **При платино- резистентности - антрациклины (келикс), гемзар, этопозид, блеомицин, ифосфамид).**
- **Чувствительность к платине восстановится**

- Существенно повышает эффективность лечения добавление к схемам химиотерапии таргетного препарата Авастин (особенно в случаях ответа на авастин в виде повышения артериального давления)

- Лучевая терапия в лечении рака яичников используется редко.
- Только в случаях резистентных к химиотерапии единичных очагов

Стадия	5-летняя выживаемость (%), больных с опухолями яичников
IA	78,0
IB	62,5
IC	57,4
IIA	52,2
IIB+IIC	37,5
III	10,8
IV	4,6

- Отмечено, что при лечении IIIc стадии (полной оперативной циторедукции и последующих 6 курсах химиотерапии) при достижении полного ответа медиана безрецидивного периода была в 2 раза больше при гипотиреозе с содержанием ТТГ более 4,0 мЕд/л

Ранняя диагностика и профилактика

- 1. Оперативная диагностика и лечение всех неясных аднекс-туморов
- 2. При неблагоприятной наследственности, подтверждённой носительством мутантных антионкогенов BRCA-1,2 удаление яичников в возрасте после 40 лет