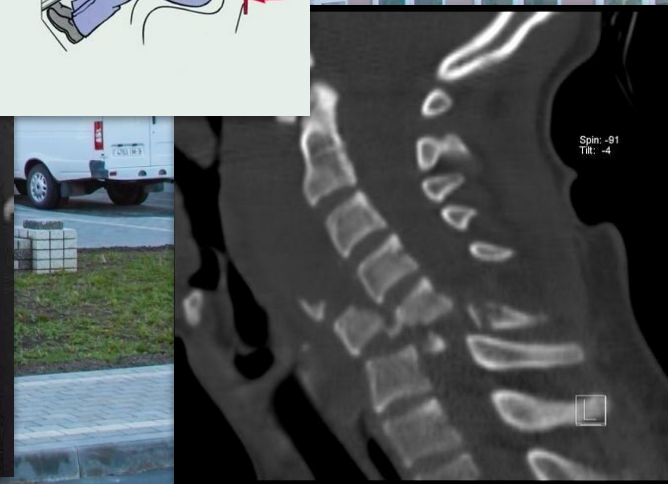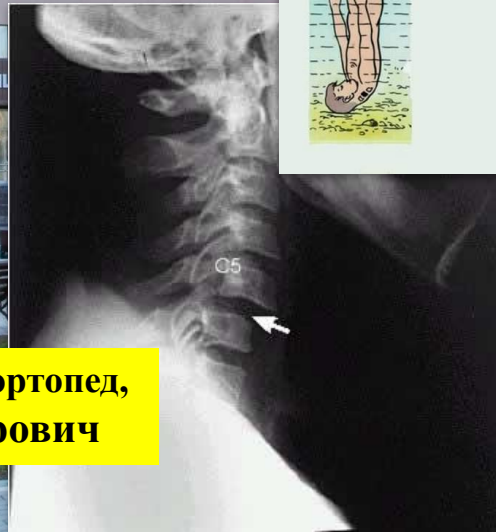
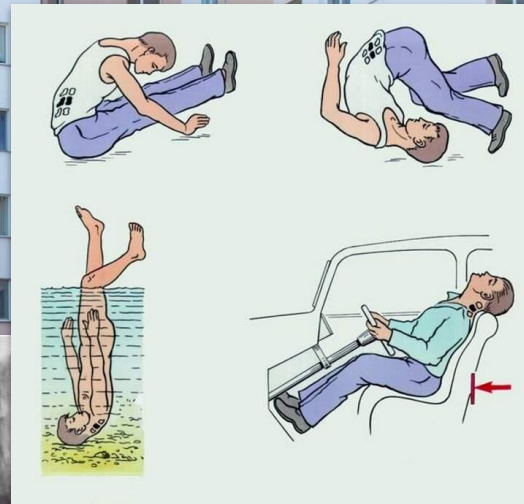


# Травматические повреждения позвоночника и спинного мозга

Часть

1



Врач нейрохирург, травматолог-ортопед,  
Ковалёв Евгений Владимирович

УЧРЕЖДЕНИЕ «ГОМЕЛЬСКАЯ ОБЛАСТНАЯ КЛИНИЧЕСКАЯ БОЛЬНИЦА»

ПРИЕМНОЕ ОТДЕЛЕНИЕ

# Эпидемиология острой позвоночно-спинномозговой травмы (ПСМТ)

Травма позвоночника и спинного мозга является одной из наиболее актуальных проблем в нейрохирургии, травматологии и нейрореабилитации, что обусловлено как значительным числом осложнений, сопутствующих повреждению спинного мозга, грубыми функциональными нарушениями, приводящими к ограничению самообслуживания и передвижения, утратой контроля тазовых функций, так и высоким уровнем инвалидизации, социальной и психологической дезадаптацией пациентов.

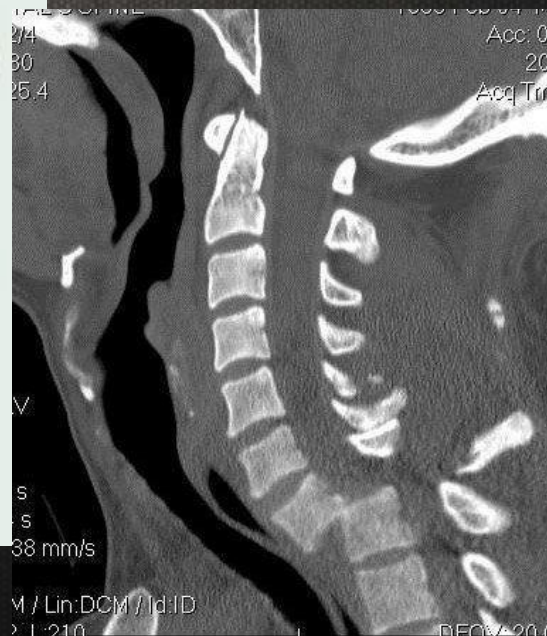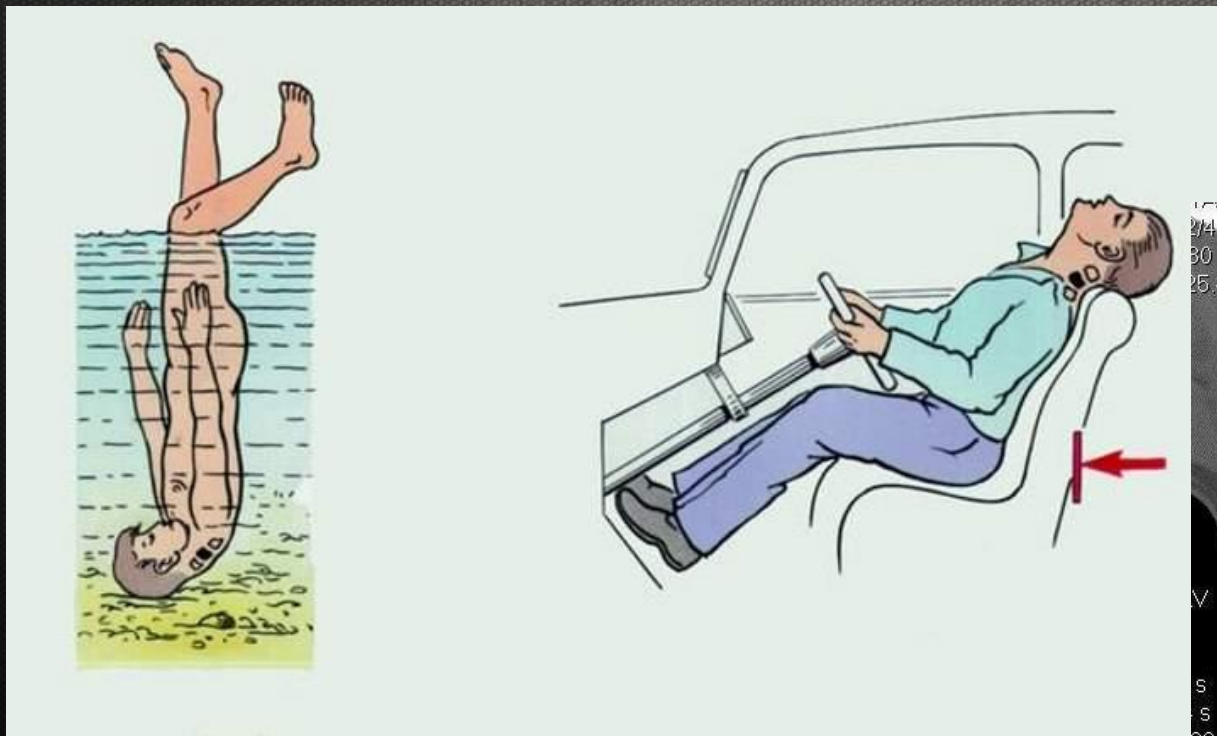
# Эпидемиология острой позвоночно-спинномозговой травмы (ПСМТ)

ПСМТ – механическое повреждение позвоночника, осложненное травмой спинного мозга или его корешков.

- Позвоночно-спинномозговая травма (ПСМТ) в структуре общего травматизма встречается в 0,7–6-8%; и среди травм скелета – в 6,3–20,3%.
- В крупных промышленных российских городах (Санкт-Петербурге, Нижнем Новгороде, Иркутске) частота позвоночно-спинномозговой травмы составляет 0,58-0,6 случаев на 10 000 населения , на Украине - до 4,4 случая . В США частота повреждений позвоночника и спинного мозга составляет 0,2-0,5 случаев на 10 000 населения.
- **В Республике Беларусь этот показатель равен 0,3 случая на 10 тыс. населения.**
- Более чем в 80% случаев ПСМТ является прерогативой лиц в возрасте от 17 до 45 лет. Инвалидность в результате повреждений позвоночника и спинного мозга варьирует от 57,5 до 100%

# Эпидемиология острой позвоночно-спинномозговой травмы (ПСМТ)

- Среди причин травмы доминируют дорожно-транспортные происшествия (36–43%), падение с высоты (24,2–63,2%), ныряние на мелководье (3–32%).



# Эпидемиология острой позвоночно-спинномозговой травмы (ПСМТ)

- В структуре работы нейрохирургического отделения №2 (Отделение хирургии позвоночника) **за 2017 и 2018 год** поступило **94 пациента** с травматическими повреждениями шейного отдела позвоночника, осложненные повреждения (ПСМТ) имели **45 пациентов**.
- Средняя продолжительность госпитализации составляет 38 дней.

# Эпидемиология острой позвоночно-спинномозговой травмы (ПСМТ)

- Все вышесказанное свидетельствует о высокой социальной значимости острой позвоночно-спинномозговой травмы, и совершенствование оказания помощи этой категории пациентов является актуальной проблемой.





# ЭКОНОМИЧЕСКИЕ ПОТЕРИ ОТ ОСТРОЙ ПОЗВОНОЧНО-СПИННОМОЗГОВОЙ ТРАВМЫ ШЕЙНОГО ОТДЕЛА В РЕСПУБЛИКЕ БАШКОРТОСТАН

А.Ф. Курамшин<sup>1</sup>, Ш.М. Сафин<sup>1</sup>, Р.Я. Нагаев<sup>1</sup>, И.Б. Утышева<sup>2</sup>, Н.Х. Шарифутдинова<sup>3</sup>

<sup>1</sup>Республиканская клиническая больница им. Г.Г. Куватова

<sup>2</sup>Территориальный орган Федеральной службы государственной статистики по Республике Башкортостан

<sup>3</sup>Башкирский государственный медицинский университет Уфа

Экономические потери при ПСМТ шейного отдела позвоночника составляют 13,5 млн. руб на 1 пострадавшего, (220 тыс. \$), данные за 2013 год.

**Цель исследования.** Анализ экономических потерь от острой позвоночно-спинномозговой травмы шейного отдела позвоночника в Республике Башкортостан.

**Материал и методы.** Исследованы статистические данные осложненной шейной травмы позвоночника на основании «Методологии расчета экономических потерь от смертности, заболеваемости и инвалидизации населения». Расчет проводился с учетом лиц трудоспособного возраста, занятых в экономике.

**Результаты.** Экономические потери при шейной травме достигают 13,5 млн руб. на 1 пострадавшего.

**Заключение.** С целью снижения смертности и уровня инвалидизации пострадавших требуется разработать и внедрить эффективную систему профилактики дорожно-транспортных происшествий как ведущих причин позвоночно-спинномозговой травмы, внедрить в алгоритм оказания первой помощи всем пострадавшим наружные фиксаторы шейного отдела позвоночника как потенциально пострадавшим с травмой шейного отдела позвоночника. Для сокращения дооперационного периода больным с шейной острой позвоночно-спинномозговой травмой необходимо создать межрайонные центры с соответствующим оснащением и обеспечением квалифицированными врачами (нейрохирургами, анестезиологами-реаниматологами). Для более ранней социальной адаптации больных с шейной острой позвоночно-спинномозговой травмой необходимо четко придерживаться принципа преемственности лечения: стационар — реабилитация — санаторий — поликлиника.

**Ключевые слова:** травма шейного отдела позвоночника, экономические потери.

ECONOMIC LOSSES DUE TO ACUTE CERVICAL SPINE AND SPINAL CORD INJURY IN THE REPUBLIC OF BASHKORTOSTAN

A.F. Kuramshin, Sh.M. Safin, R.Ya. Nagaev, I.B. Utyasheva, N.Kh. Sharafatdinova

**Objective.** To analyze economic losses due to acute cervical spine and spinal cord injury in the Republic of Bashkortostan. **Material and Methods.** Statistical data on complications after cervical spine injury were analyzed with reference to the Methodology for Estimating Economic Losses due to Mortality, Morbidity and Disability of Population. Calculation was performed for working age people involved in economics.

**Results.** Economic losses due to cervical spine injury reach 13.5 million roubles per one victim.

**Conclusion.** To reduce mortality and disability of victims, the need is to develop and implement an effective system for prevention of road accidents as the main cause of spinal cord injury and to introduce a point of external cervical spine fixation in the algorithm of the first aid to the accident victims regarding them as potentially having cervical spine injury. Preoperative period in patients with acute cervical spinal cord injury may be reduced through creation of inter-regional centres with adequate equipment and qualified staff (neurosurgeons, anesthesiologists and reanimatologists). An earlier social adaptation of patients with acute cervical spinal cord injury requires strict adherence to the principle of care continuity: hospital - rehabilitation centre — health resort — outpatient clinic.

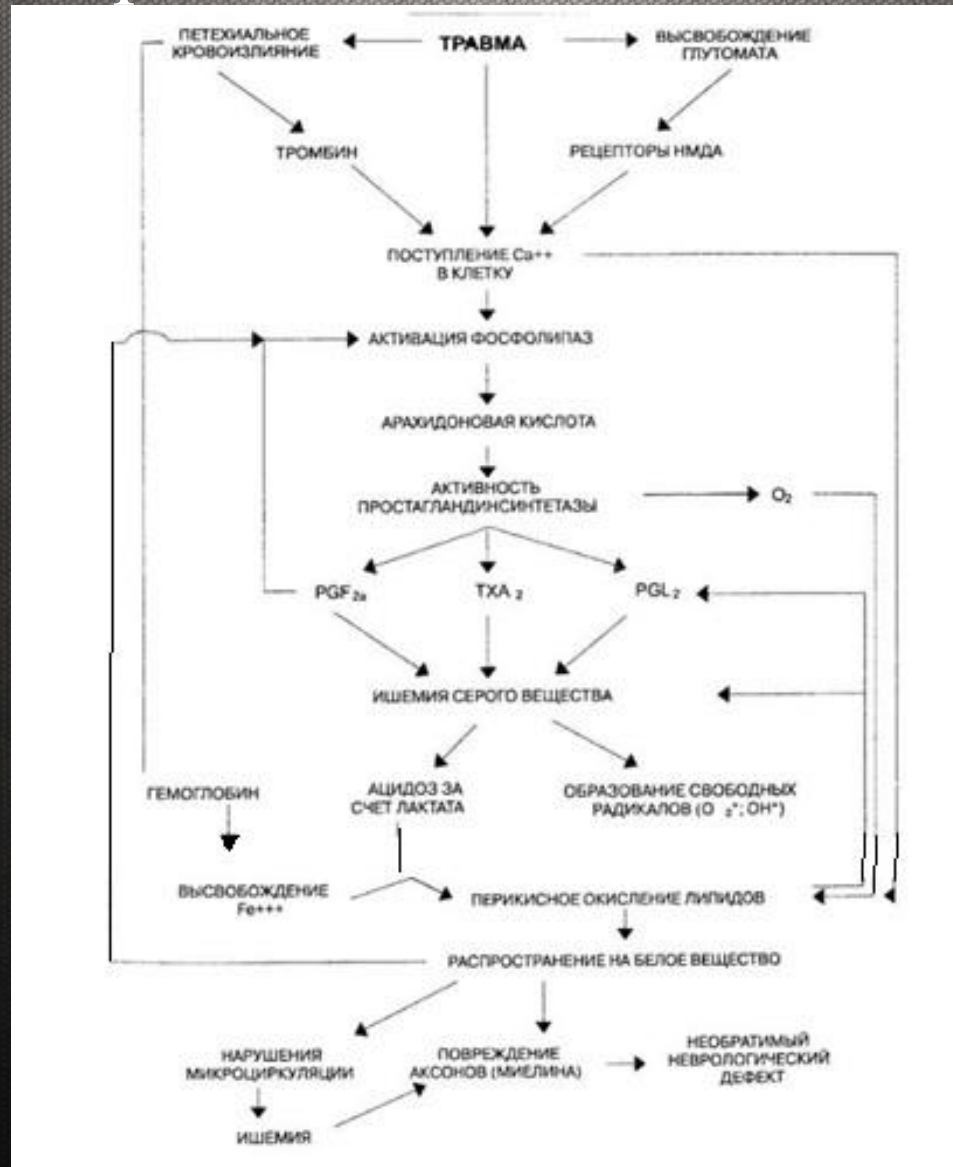
**Key Words:** cervical spine injury, economic losses.

# Стадии развития травматической болезни СПИННОГО МОЗГА:

- Острый этап. Продолжается примерно 2-3 суток с характерными признаками спинального шока (с полным парезом или параличом, выпадением чувствительности, резким снижением тонуса мышечных тканей). Восстановление двигательных способностей возможно сразу после выхода из спинального шока.
- Ранняя стадия. Длится до 3 недель. Восстанавливается рефлекторная возбудимость, которая переходит в гиперфлексию, повышается активность мышечных волокон, возникают клонические подергивания или судороги.
- Промежуточная стадия наблюдается до 3 месяцев. Отмечается преобладание сгибательных или разгибательных рефлексов мышц конечностей, появляется гипертрофия (спастика) или гипотрофия некоторых мышечных волокон, образуются контрактуры в суставах. Формируются правильные рефлексы мочевого пузыря, при малой физической активности могут возникать пролежни.
- Поздний этап продолжается до 1 года. В это время происходит восстановление всех возможных неврологических и рефлекторных реакций (более позднее восстановление практически невозможно) и наблюдается однонаправленное изменение состояния здоровья пациента (постепенное улучшение или ухудшение).
- Резидуальный или реабилитационный этап наступает примерно через год после получения травматического повреждения. Проходят все возможные последствия и остаточные явления, формируется новый уровень неврологических рефлексов и состояний, которые остаются на всю жизнь. Возможно усугубление симптомов, обусловленное активизацией рубцовых процессов, образованием кист, спаек оболочек или самого спинного мозга, некроза некоторых участков.



# Схема биохимических изменений при повреждении спинного мозга



# Клинико-морфологическая характеристика повреждений спинного мозга

- Сотрясение спинного мозга характеризуется преходящими (функциональными) обратимыми нарушениями с полным восстановлением функции спинного мозга и его корешков в течении 1 недели с момента травмы.
- Ушиб спинного мозга характеризуется сочетанием как функциональных, так и морфологических изменений в виде очагов кровоизлияний, контузий и деструкций в веществе спинного мозга.
- Сдавление спинного мозга может быть обусловлено внешней или внутренней компрессией спинного мозга. Сдавление может вызываться различными факторами.

# Определения степени тяжести травмы СПИННОГО МОЗГА.

- Американская ассоциация спинальных повреждений, (American Spinal Injury Association , ASIA) предложила унифицированную систему оценки неврологических нарушений при травме спинного мозга (шкала ASIA).
- Чувствительность и двигательные функции оцениваются с двух сторон и баллы, набранные в каждом сегменте, суммируются. При оценке мышечной силы максимальная сумма баллов для 10 сегментов каждой стороны равна 50, при проверке чувствительности для 28 сегментов каждой стороны – 56 баллов.



# Оценка результатов шкалы тяжести повреждения спинного мозга (ASIA)

- **A = Полное:** Нет ни двигательной, ни чувствительной функции в крестцовых сегментах S4-S5
- **B = Неполное:** Сохранена чувствительность, но отсутствует двигательная функция в сегментах ниже неврологического уровня, включая S4-S5.
- **C = Неполное:** Двигательная функция ниже неврологического уровня сохранена, но более половины ключевых мышц ниже неврологического уровня имеют силу менее 3 баллов.
- **D = Неполное:** Двигательная функция ниже неврологического уровня сохранена, и, по крайней мере, половина ключевых мышц ниже неврологического уровня имеют силу 3 балла и более.
- **E = Норма:** двигательная и чувствительная функции нормальные.

# Уровни повреждения шейного отдела позвоночника

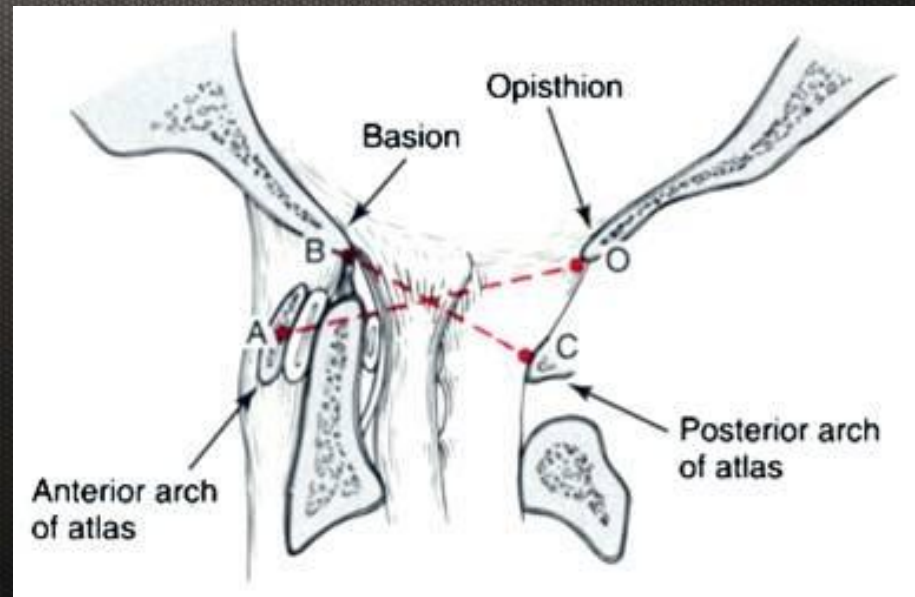
- Верхнешейный уровень. С0-С2.
- Субаксиальный уровень шейного отдела позвоночника. С3-С7.

# Морфологическая классификация переломов верхнешейного отдела позвоночника

- Переломы мыщелков затылочной кости.
- Атланта-окципитальная дислокация.
- Перелом С1 позвонка (Тип 1, 2, Тип 3а, 3б, 4,5)
- Ротационный подвывих С1 позвонка
- Дислокация С1-С2
- Перелом зуба С2 позвонка (Anderson D`Alonzo тип 1, 2, 3)
- Перелом тела С2 позвонка
- Травматический спондилолистез С2 позвонка (Тип 1, 2,2а,3)

# Ориентировочные рентгенометрические показатели

- Базион – точка переднего края большого затылочного отверстия.
- Опистион - точка заднего края большого затылочного отверстия.





# Ориентировочные рентгенометрические показатели

## Морфометрические линии основания черепа

**Линии Чемберлена (Chamberlain) и МакГрегора (McGregor):** линия Чемберлена проходит от заднего края твердого неба до опистиона (рис. 1-14). Так как опистион не всегда хорошо визуализируется, МакГрегор внес изменения, проведя линию, названную его именем, от заднего края твердого неба к самой нижней точке соединения чешуи и тела затылочной кости (рис. 1-14). В норме, верхушка зуба выступает над линией Чемберлена не более чем на 5 мм, а над линией МакГрегора — не более чем на 7 мм. Передняя дуга атланта находится ниже обеих линий.

**Линия МакРэя (McRae):** линия МакРэя соединяет базион с опистионом. В норме верхушка зуба лежит ниже этой линии (рис. 1-14).

**Линия Вакенгейма (Wackenheim):** также известна, как базилярная линия, являющаяся продолжением вниз линии, проходящей вдоль ската (рис. 1-15). В норме эта линия касается зуба или пересекает его заднюю треть. При заднем вывихе в краниовертебральном сочленении линия

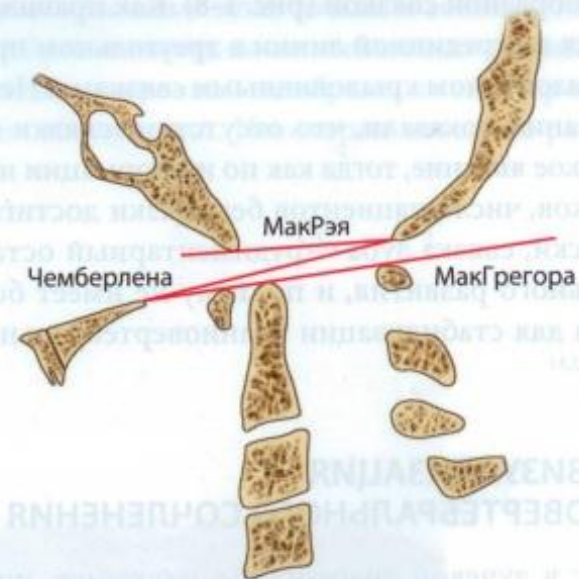
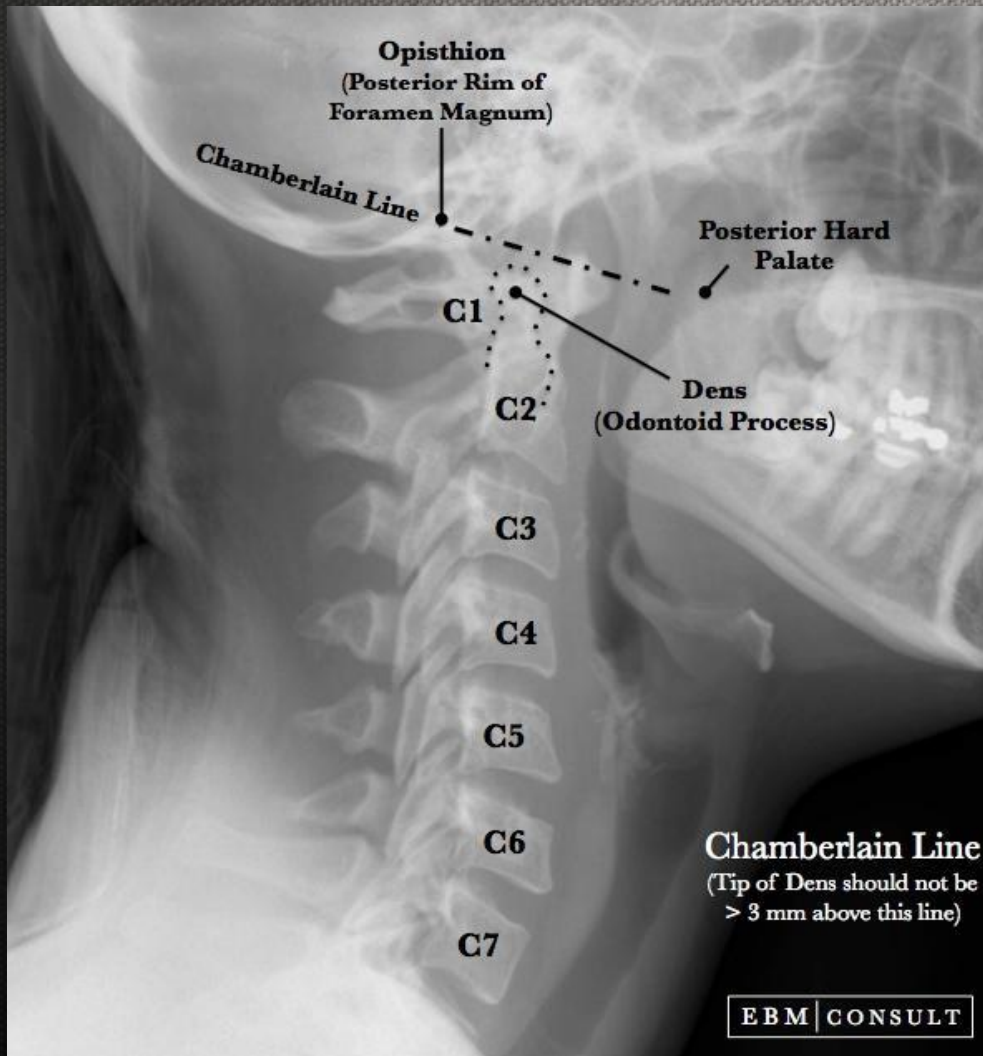


Рисунок 1-14 Морфометрические линии основания черепа.

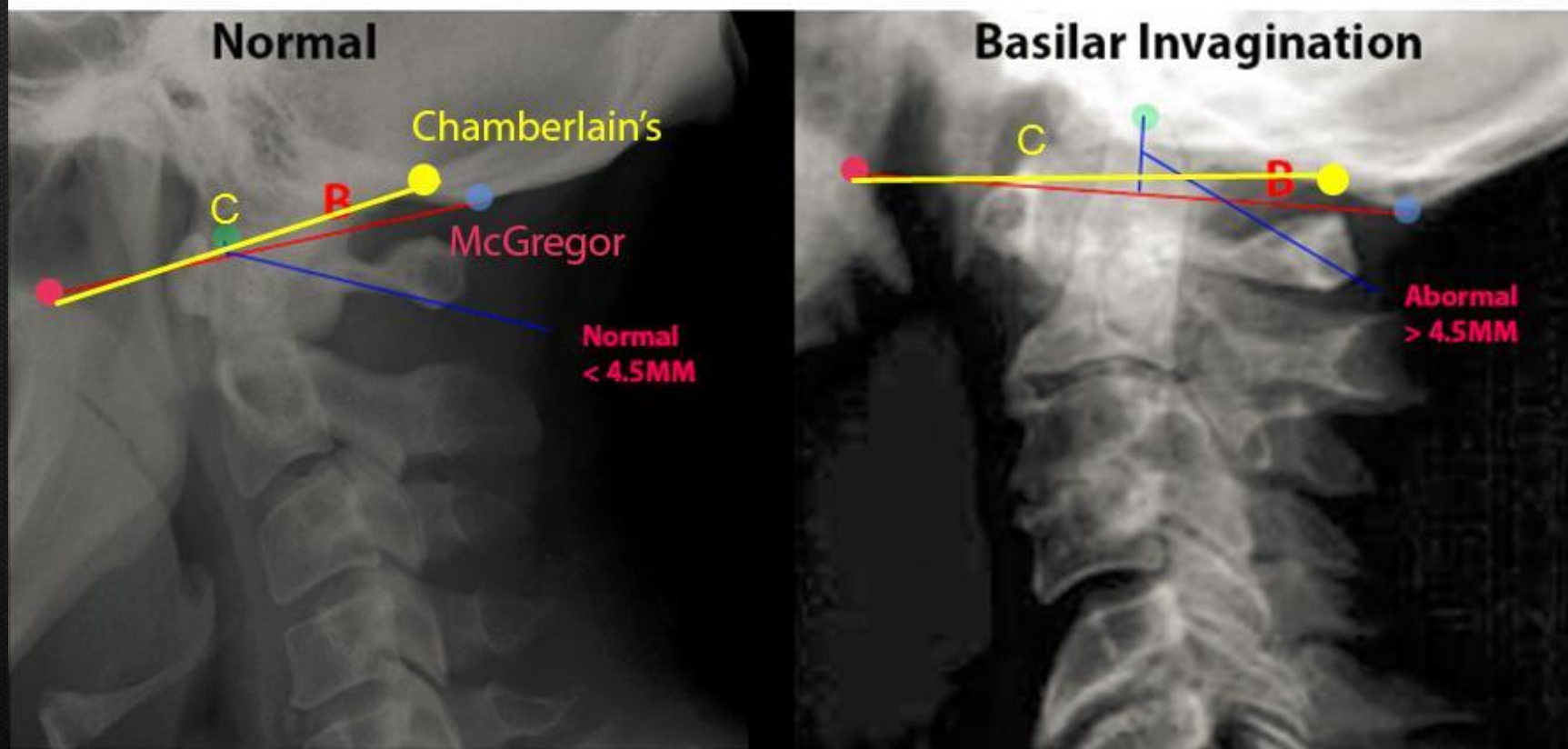
# Морфометрические линии основания черепа. (Линия Чемберлина)



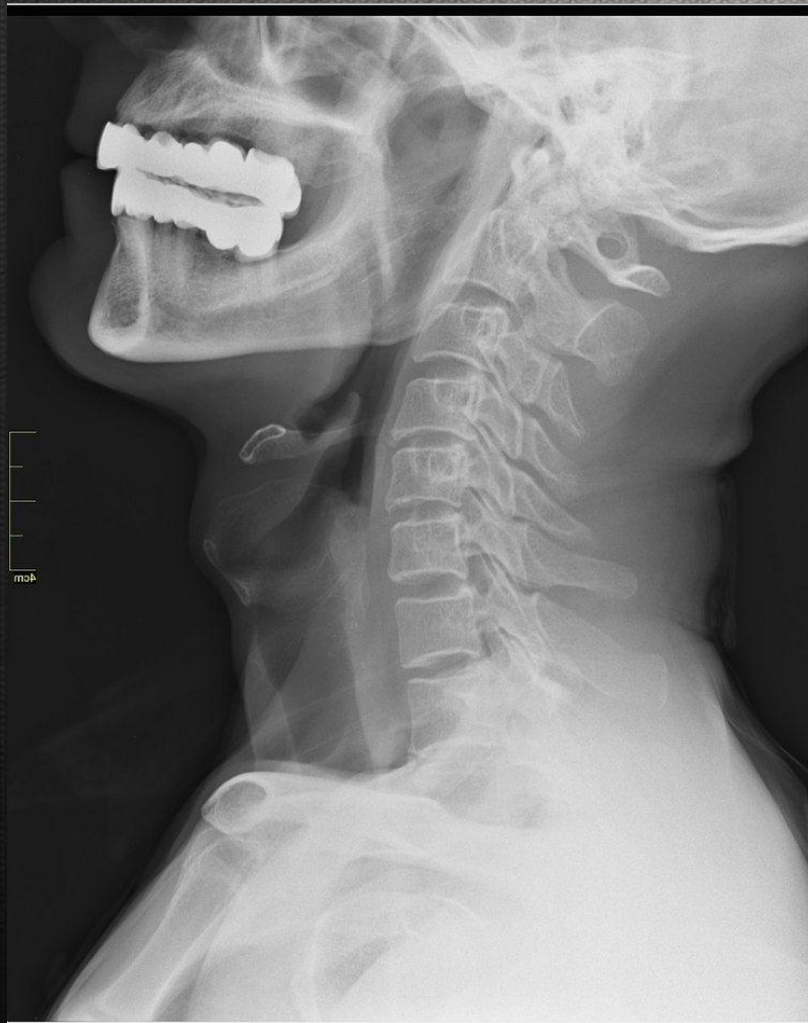В норме верхушка зуба  
выступает над линией  
Чемберлина не более  
чем на 3 мм.

# Морфометрические линии основания черепа. (Линия Чемберлина)

## Chamberlain's line (C)

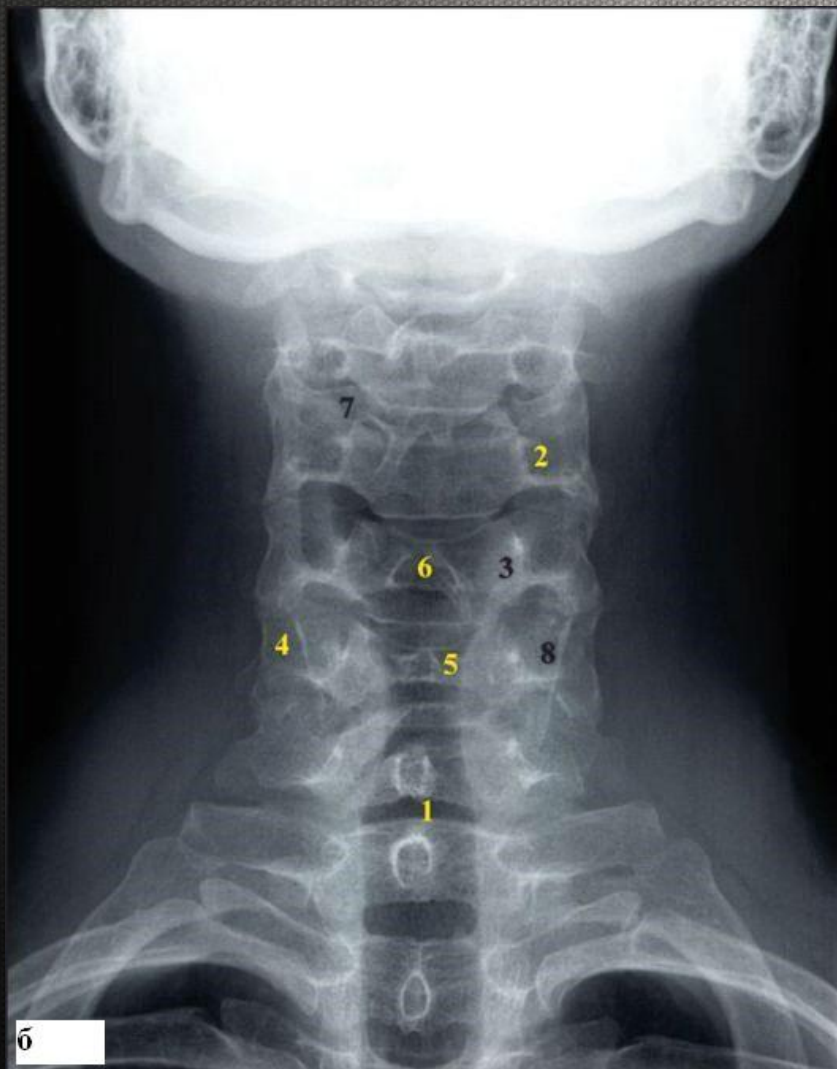

# Рентгенография шейного отдела ПОЗВОНОЧНИКА



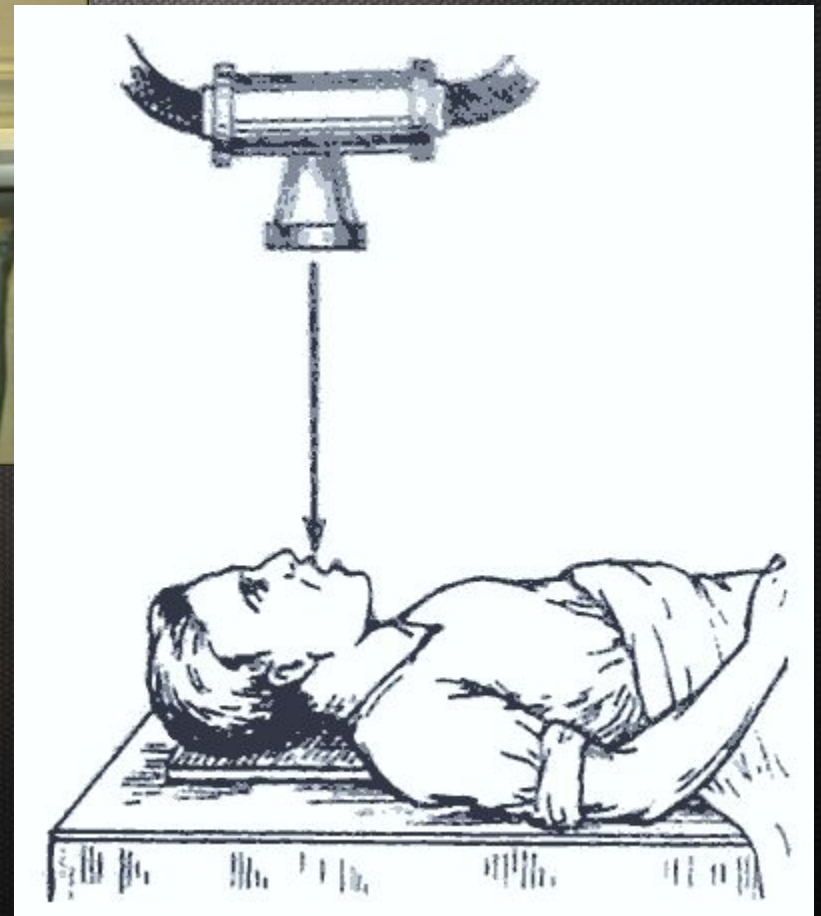
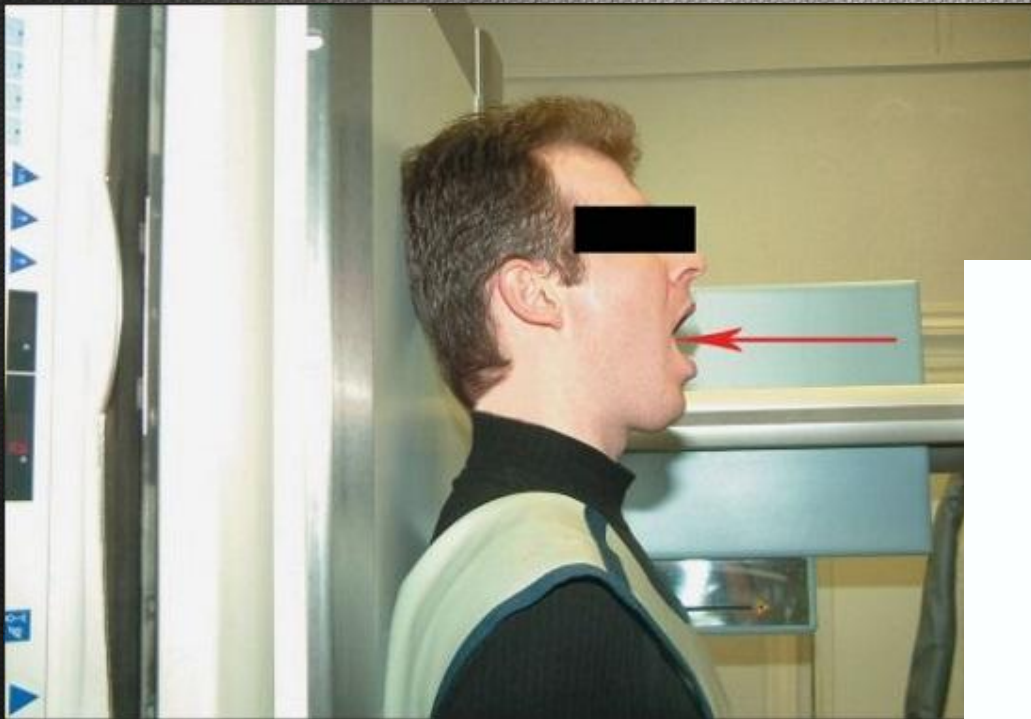**Боковая проекция**

# Рентгенография шейного отдела позвоночника

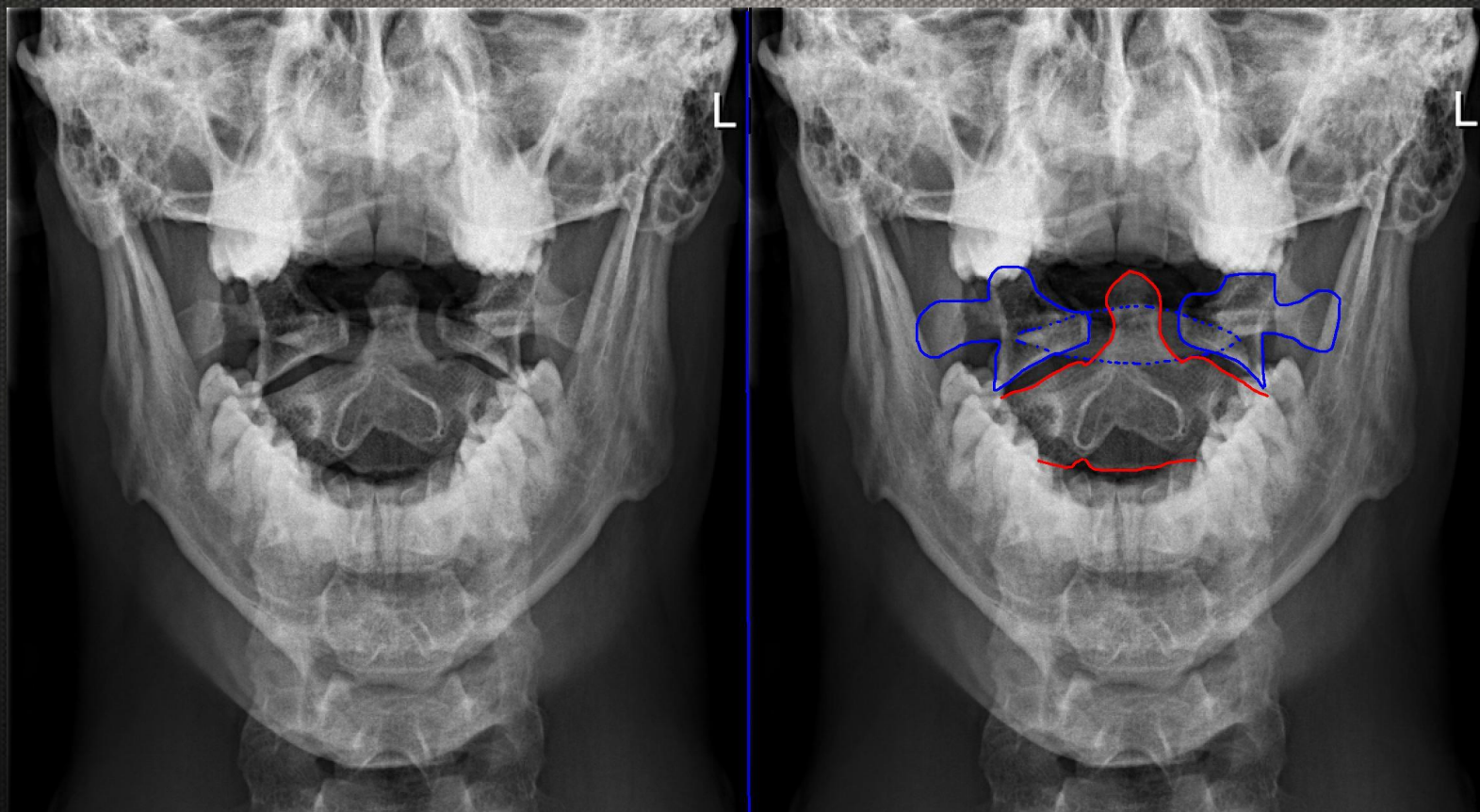


Прямая проекция

Рентгенография шейного отдела позвоночника.  
Прямая проекция через открытый рот

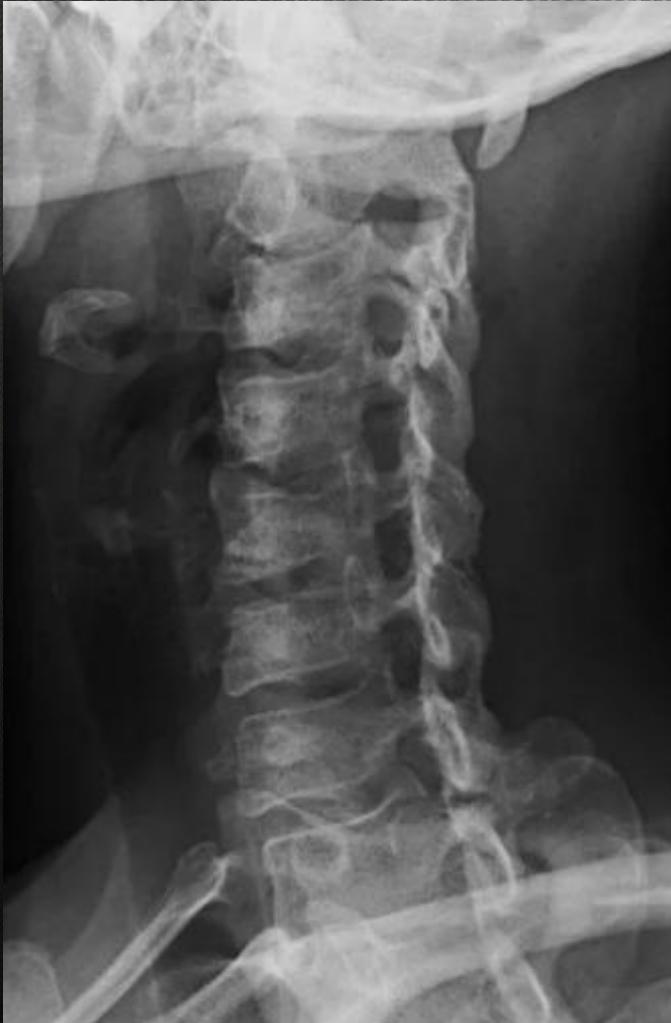

# Рентгенография шейного отдела позвоночника



Прямая проекция через открытый рот

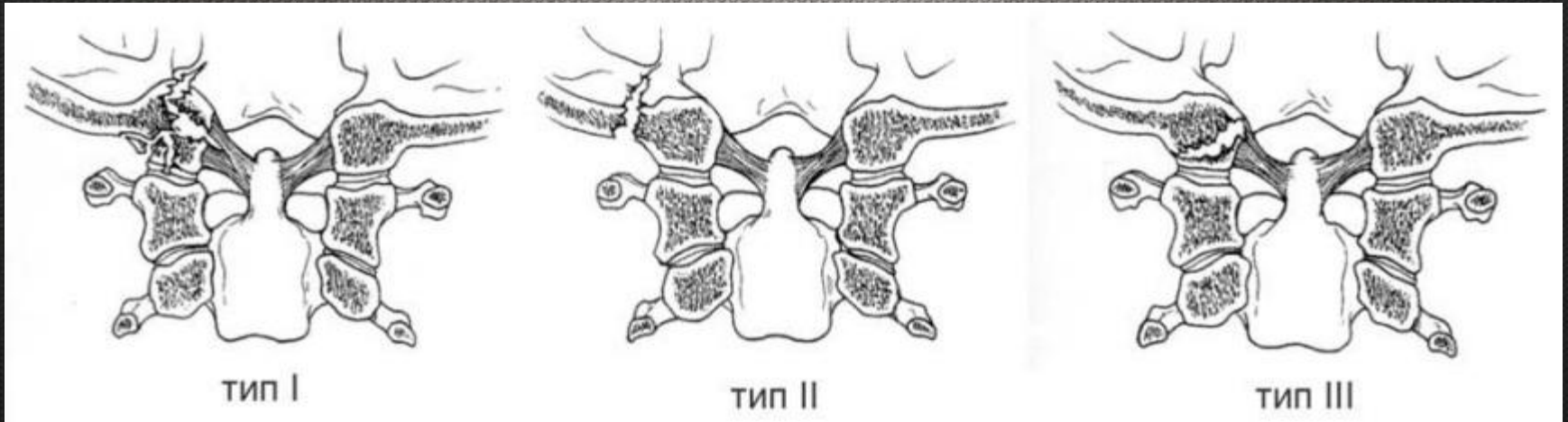
# Рентгенография шейного отдела позвоночника



Косая проекция



# Типы переломов мыщелков затылочной кости (Anderson PA, Montesano PX, 1988)



**Тип I (оскольчатый перелом с минимальным смещением или без смещения)** - является ударным типом перелома, проявляющийся в измельчении затылочного мыщелка, с или без минимального смещения фрагмента

**Тип II (перелом основания черепа с распространением на затылочный мыщелок)** является частью более обширного перелома, с вовлечением одного или обоих затылочных мыщелков

**Тип III (перелом с медиальным смещением фрагмента нижнемедиальной части мыщелка в большое затылочное отверстие)** - это отрывной (авульсионный) перелом около крыловидных связок, проявляющийся с медиальным смещением фрагмента нижнемедиальной части мыщелка в большое затылочное отверстие

# Перелом мыщелков затылочной кости

- При рентгенологическом обследовании не выявляется
- Диагноз основывается на данных компьютерной томографии.
- Клинически боли в верхнешейном отделе позвоночника, кривошеи, ограничение подвижности головы. В тяжелых случаях клиника повреждения ствола головного мозга и позвоночных артерий.

# Атлanto-окципитальная дислокация

- Редкое повреждение при котором происходит повреждение связочного аппарата между затылочной костью и атлантом. Данные повреждения выявляются в трети случаев смерти при автоавариях. Смерть наступает в результате повреждения ствола головного мозга и немедленно следующих за этим дыхательных расстройств. У выживших наблюдаются повреждения черепных нервов, тетрапарез, тетраплегия.
- Смещения диагностируются по боковой рентгенограмме, компьютерной или МР томографии.

# Атлanto-окципитальная дислокация по Traynelis et al.

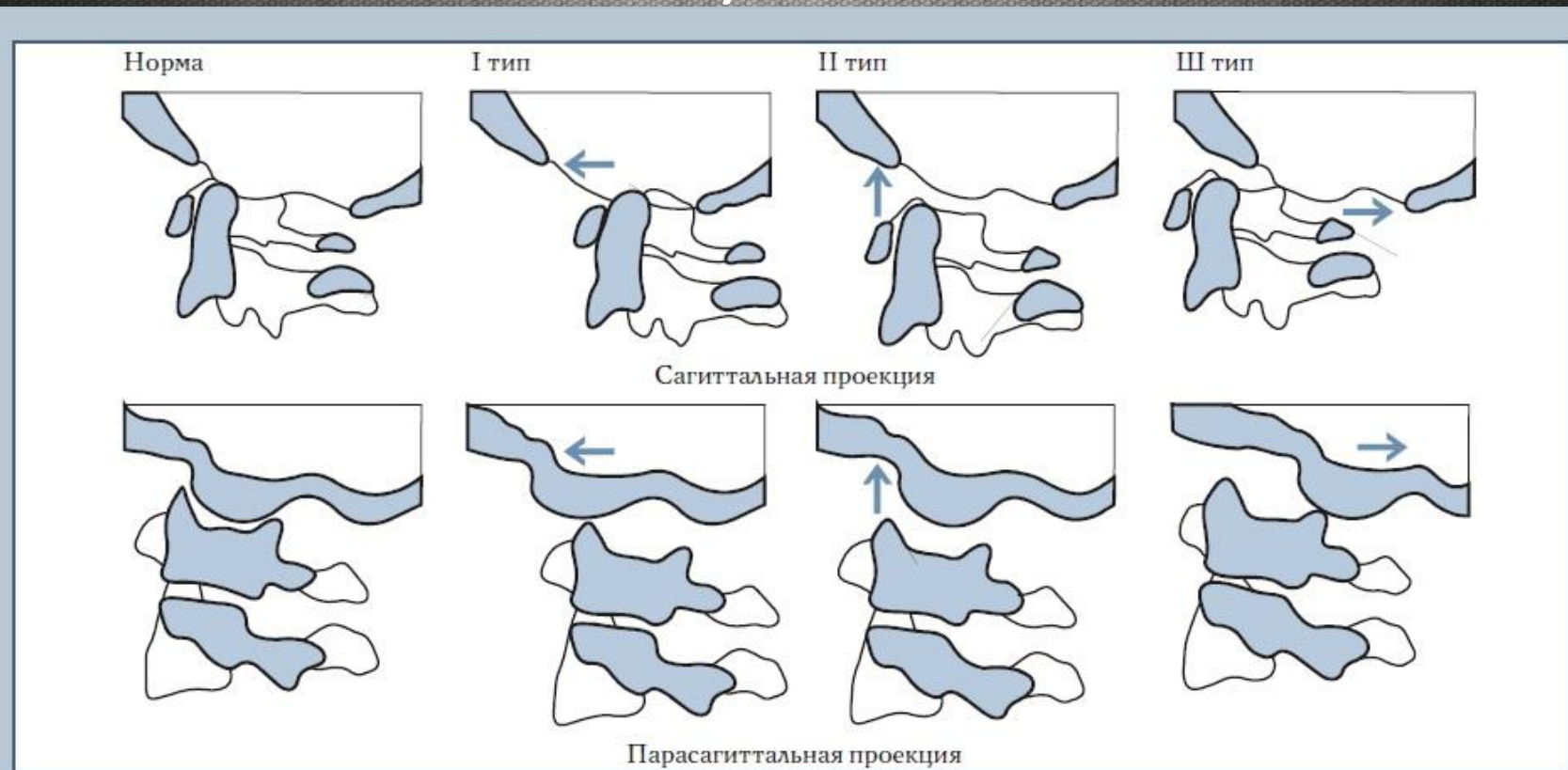


Рис. 3

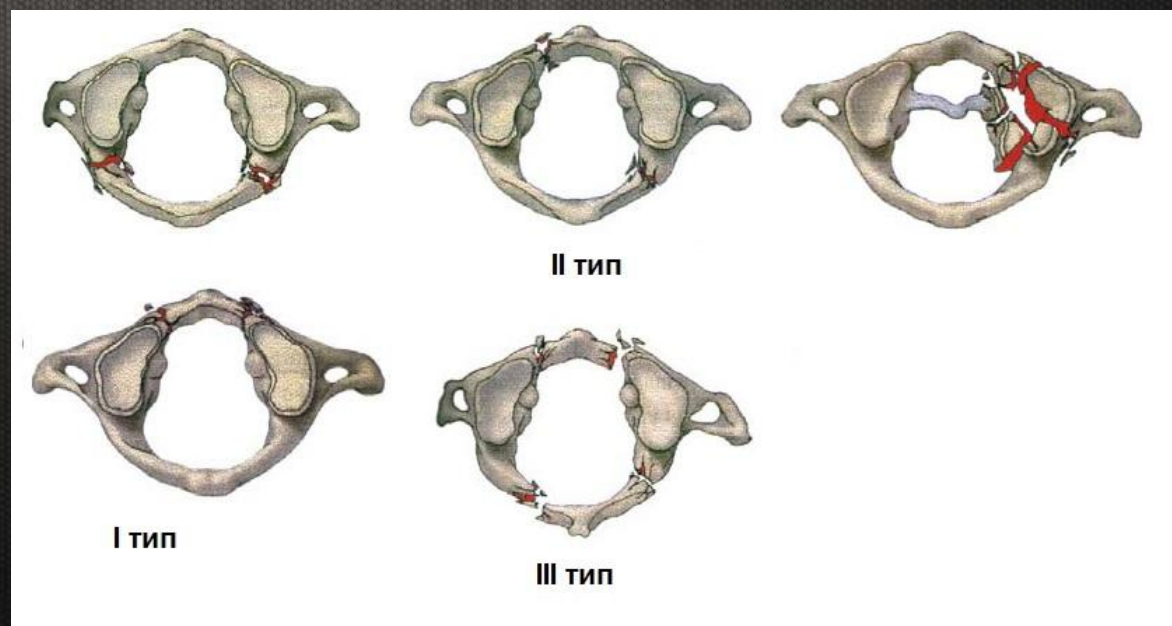
Типы шейно-затылочной нестабильности по Traynelis et al.: норма, I тип – передний подвывих, II тип – вертикальный, III тип – задний

# Типы перелом С1 позвонка

- Переломы кольца атланта происходят в результате осевой компрессирующей нагрузки. При этом боковые массы атланта сдавливаются между мышцелками затылочной кости и боковыми массами С2 позвонка и ломаются в менее прочных местах.
- Неврологические осложнения встречаются редко т.к. при переломе происходит расхождения отломков с расширением позвоночного канала.

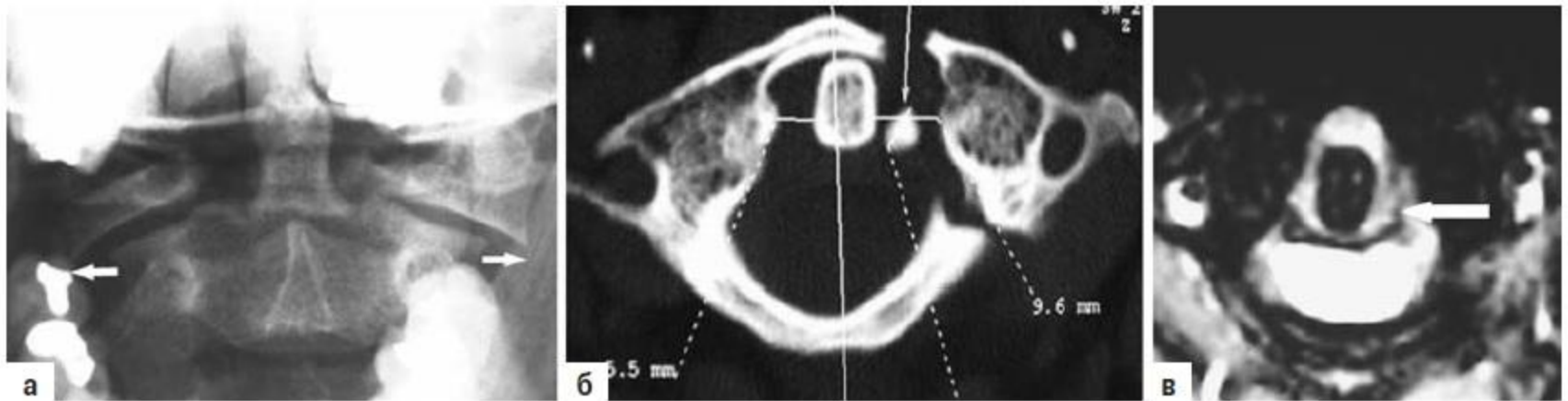
# Типы перелом С1 позвонка

- Наиболее часто используется в клинической практике и основанная на локализации перелома и его стабильности классификация **C.D. Landells et al.** подразделяет все повреждения на три типа:
- - **тип I** – повреждение только передней или задней дуги;
- - **тип II** – линия перелома проходит через обе дуги;
- - **тип III** (истинные взрывные переломы **типа Jefferson**) – переломы с расхождением кольца в 3–4 местах, при этом боковая масса, как правило, оказывается изолированной.
- В. Segal et al. выявили дополнительный тип: оскольчатый перелом боковой массы с преимущественной локализацией повреждения в её передней или задних частях.



# Типы перелом С1 позвонка (Диагностика)

- **Правило Спенса (Spence)** является одним из способов оценки целостности поперечной связки на снимке через открытый рот.
  - Правило гласит, что если правая и левая боковые массы С1 нависают над боковыми массами С2 более чем на общее расстояние **6.9mm**, то вероятность наличия повреждения поперечной связки высока.
- Правило Спенса - ненадежное доказательство и должно быть дополнено МРТ и / или снимков при сгибании-разгибании, когда это возможно.



**Рисунок 4.6.3** А–В. Нарушение поперечной связки атланта. А. Трансоральный снимок, показывающий нависание боковых масс атланта. Б. Отрыв костного прикрепления связки атланта на КТ. В. МРТ: боковой разрыв связки атланта.

# Типы перелом С1 позвонка (Диагностика)

- На повреждение поперечной связки атланта указывает изменение в "Atlantodental" интервале (ширина сустава Крювелье). Это расстояние между передней дугой С1 и зубовидным отростком С2.  
Интервал в норме:
  - до 3 мм у взрослых и 5 мм у детей. Если интервал больше этих значений, то следует заподозрить повреждения поперечной связки.

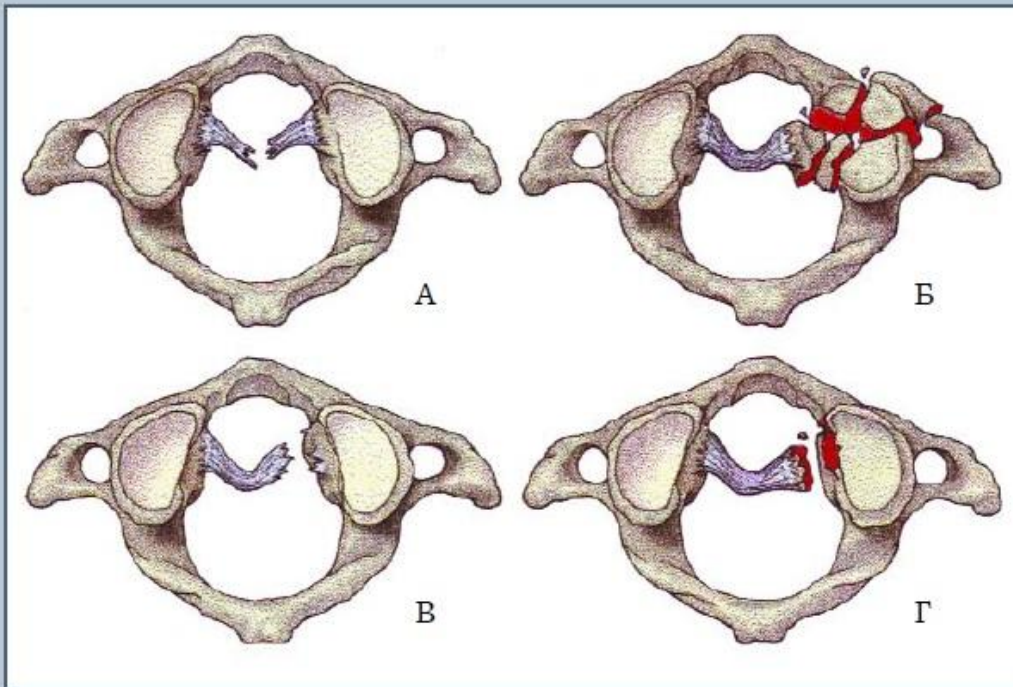
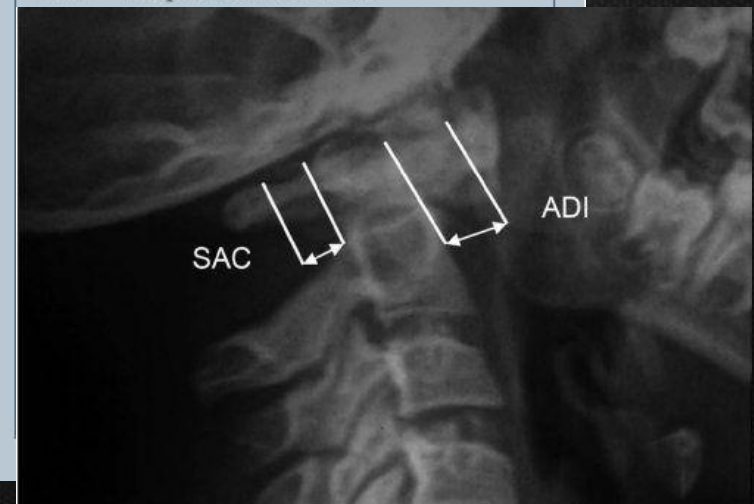


Рис. 5

Виды повреждений поперечной связки атланта:

А, В – повреждения I типа;


Б, Г – повреждения II типа



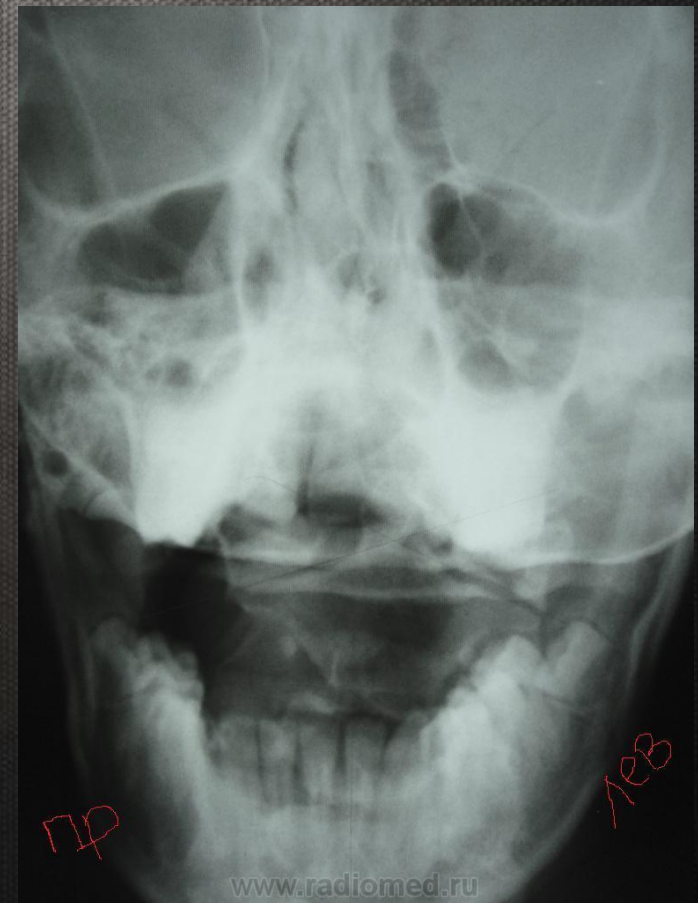
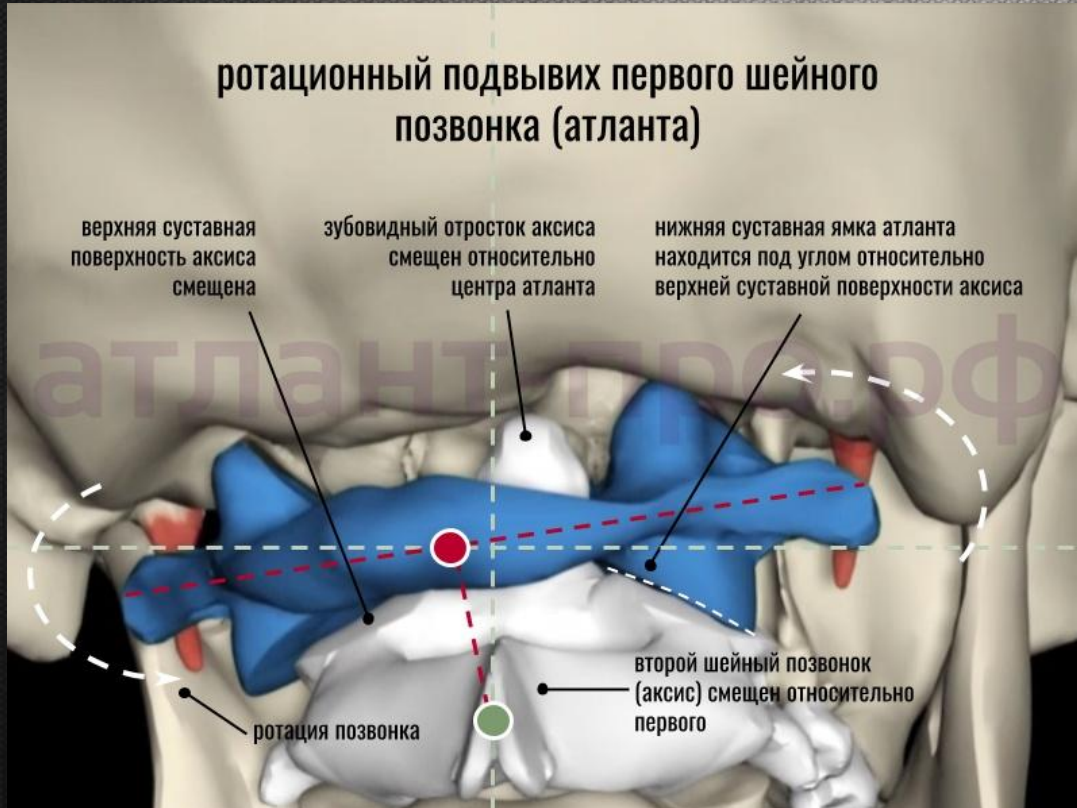


# Ротационный подвывих и вывих атланта

- Редкий вид повреждений. В настоящее время так же используется атланто-аксиальная диссоциация. В механизм повреждения входит сгибание-разгибание, вращение и растяжение. В тяжелых случаях возможно повреждение спинного мозга и позвоночных артерий. При ротационных повреждениях голова пострадавших принимает характерное положение – наклонена и повернута в здоровую сторону.
- На прямой рентгенограмме через открытый рот определяется асимметрия боковых масс атланта относительно зубовидного отростка.



# Ротационный подвывих и вывих атланта





## ПОДВЫВИХ $C_1$ - $C_2$ – МИФ ИЛИ РЕАЛЬНОСТЬ В ГЕНЕЗЕ ОСТРОЙ КРИВОШЕИ У ДЕТЕЙ?

А.В. Губин, Э.В. Ульрих, А.Н. Ялфимов, А.И. Ташчилкин

Санкт-Петербургская государственная педиатрическая медицинская академия

**Цель исследования.** Изучение остро возникших патологических состояний шейного отдела позвоночника у детей.

**Материал и методы.** Проанализировано 200 историй болезни пациентов с острой кривошеей. У большинства больных, поступивших в клинику с болями в области шеи и остро развившейся патологической установкой головы, не выявлено подвывиха  $C_1$ . МРТ-исследование у четырех пациентов в первые сутки от начала заболевания показало изменения в унковертебральной области сегмента  $C_2$ - $C_3$  или  $C_3$ - $C_4$ .

**Результаты.** У 182 (91,0 %) детей вынужденное положение головы сопровождалось преобладанием наклона над ротационной установкой шеи. Из 149 детей с преобладанием наклона головы над ротационной установкой шеи 89 (49,0 %) в остром периоде жаловались на боль в правой половине шеи, сопровождавшуюся наклоном головы влево; у 41 (22,5 %) пациента была противоположная ситуация — жалобы на боль слева, а наклон головы — вправо; у 19 (10,4 %) имелось фиксированное положение головы и невозможность движений в стороны. У 33 (18,0 %) пациентов отмечены рентгенологические признаки подвывиха  $C_1$ - $C_2$  на основании нарушения соотношения суставных площадок данного сегмента.

**Заключение.** Отсутствие изменений в атлантоаксиальном сегменте наряду с обнаруженными особенностями требует дальнейших исследований, направленных на поиск причин острой кривошеи у детей.

**Ключевые слова:** подвывих  $C_1$ - $C_2$ , острая кривошея, патологическая установка головы.

### C1-C2 SUBLUXATION – MYTH OR REALITY OF ACUTE TORTICOLLIS IN CHILDREN?

A.V. Gubin, E.V. Ulrikh, A.N. Yalimov, A.I. Tashchilkin

**Objective.** To study acute pathological conditions of the cervical spine in children.

**Material and Methods.** 200 case records of patients with acute torticollis were analyzed. Majority of patients having neck pain and abnormal head position were not diagnosed with C1 subluxation. MRI investigation performed in 4 patients one day after the disease onset has shown changes in uncovertebral joints of C2–C3 or C3–C4.

**Results.** A forced position of the head in 182 children (91.0 %) was characterized by predomination of head bending over neck rotation. Out of 149 children with predomination of bending 89 patients (49.0 %) complained of right-sided neck pain accompanied by left-sided head bending; 41 (22.5 %) had a contrary situation — left-sided neck pain and right-sided head bending; and 19 (10.4 %) had a fixed head position and neck movement incapability. Disorders of sagittal profile of the spine with loss of lordosis or significant kyphotization were detected in more than 70.0 % of children.

**Conclusion.** The obtained findings along with the absence of changes in atlantoaxial segment require further investigations of causes of acute torticollis in children.

**Key Words:** C1–C2 subluxation, acute torticollis, abnormal head position.

## Переломы С2 позвонка

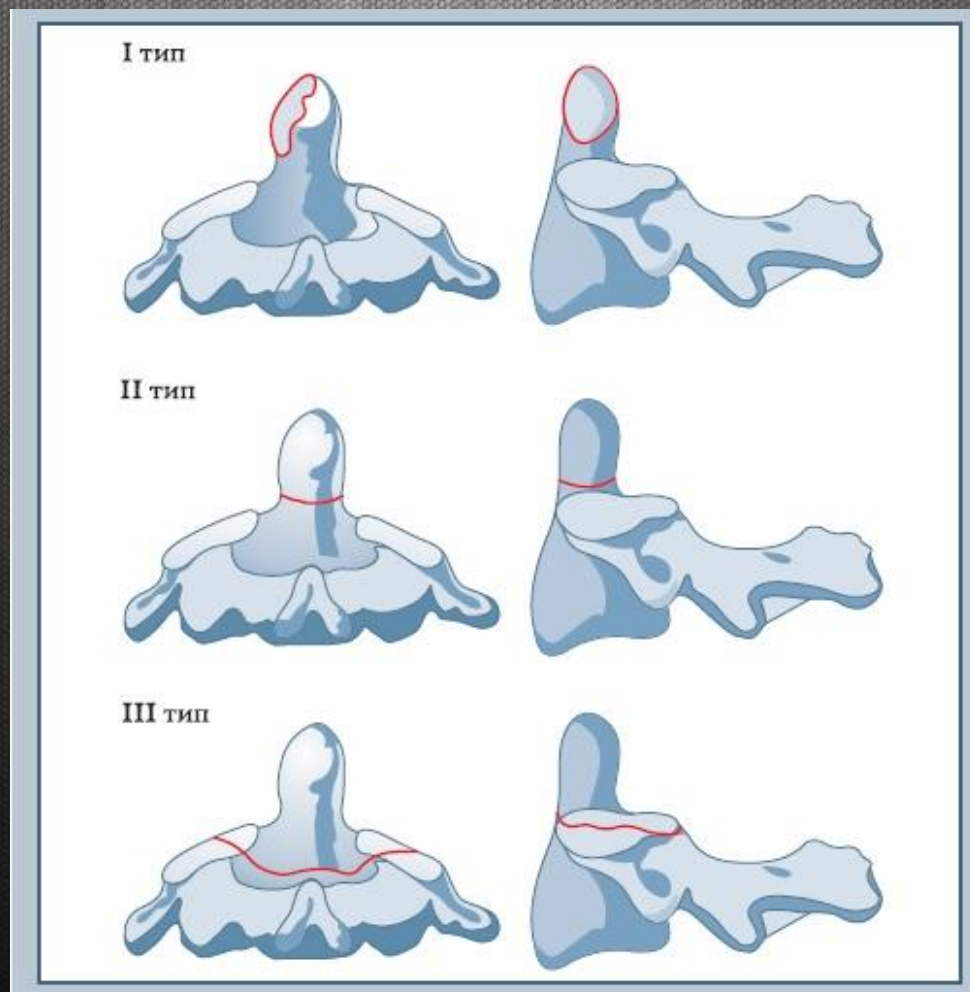
- Перелом С2 позвонка составляет от 15%-20% всех переломов шейного отдела позвоночника. Переломы зубовидного отростка составляют 58%, 25% переломов корней дуги С2.

# Переломы зубовидного отростка С2 позвонка

Переломы зубовидного отростка классифицируются в соответствии с классификации Anderson и D'Alonso на три типа:

- **I тип – косой (отрывной, авульсионный) перелом верхушки (апикальной части) зуба аксиса;** Поскольку апикальные и крыловидные связки стабилизируют сломанную верхнюю часть зуба, удерживая его фрагменты на месте, переломы этого типа, если им не сопутствует травматическое разобщение в атлантозатылочном сочленении, рассматриваются как стабильные.
- **II тип – перелом основания (через талию, в самой узкой части).** В месте соединения зуба с телом аксиса; Эти переломы большей частью нестабильны, особенно при сопутствующем разрыве поперечной связки.
- **III тип – перелом зуба распространяющийся на тело позвонка.** Такие переломы обычно имеют хорошо васкуляризованную широкую губчатую поверхность излома. Смещение зуба аксиса при подобном переломе предопределяется степенью дистракции и величиной угловой деформации. Стабильность перелома зуба зависит от величины первоначального смещения.

# Переломы зубовидного отростка в соответствии с классификацией Anderson и D'Alonso.

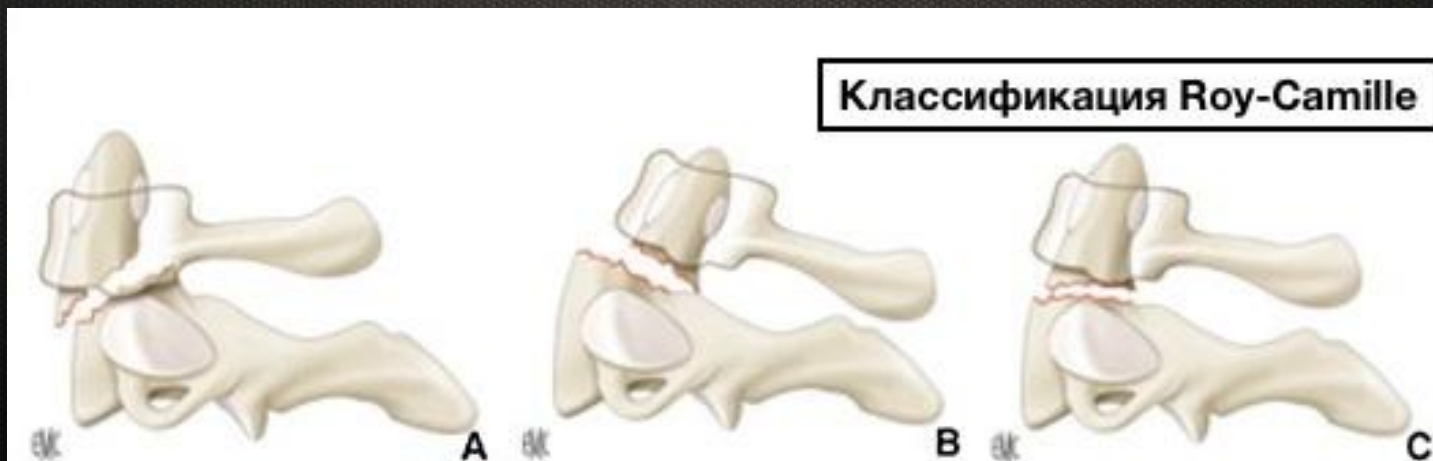

# Перелом зубовидного отростка С2 позвонка.

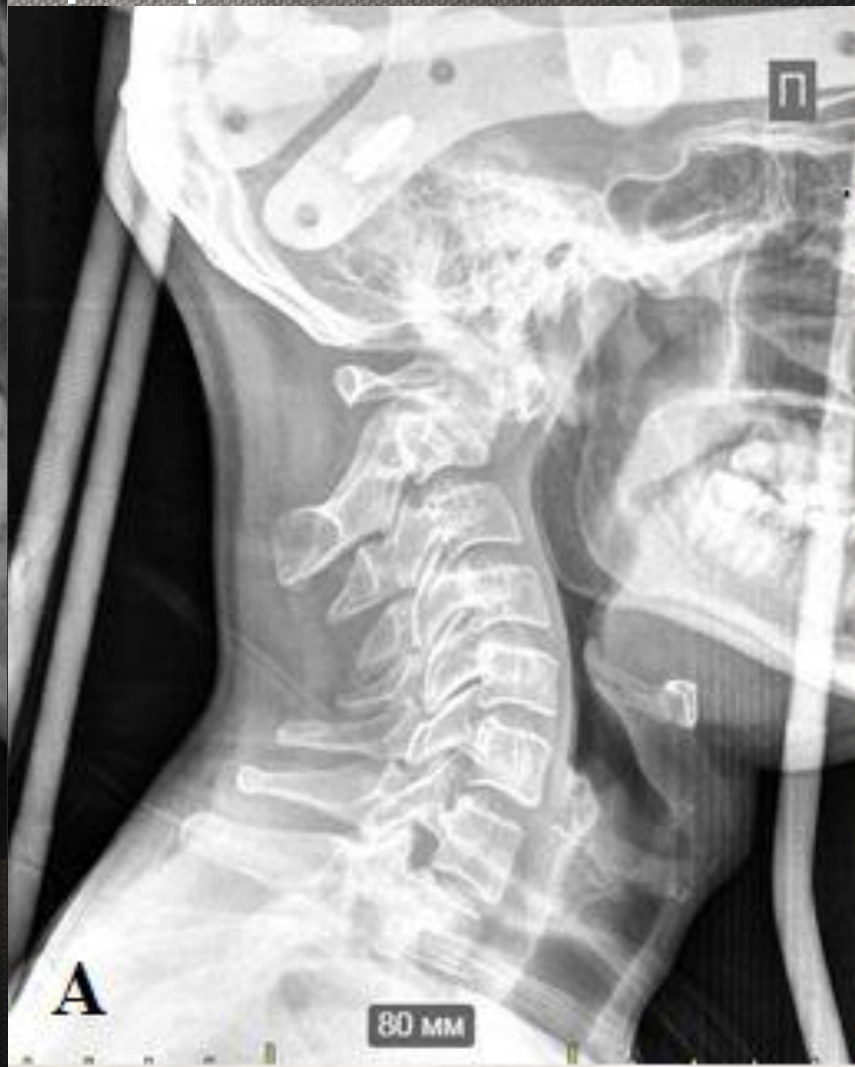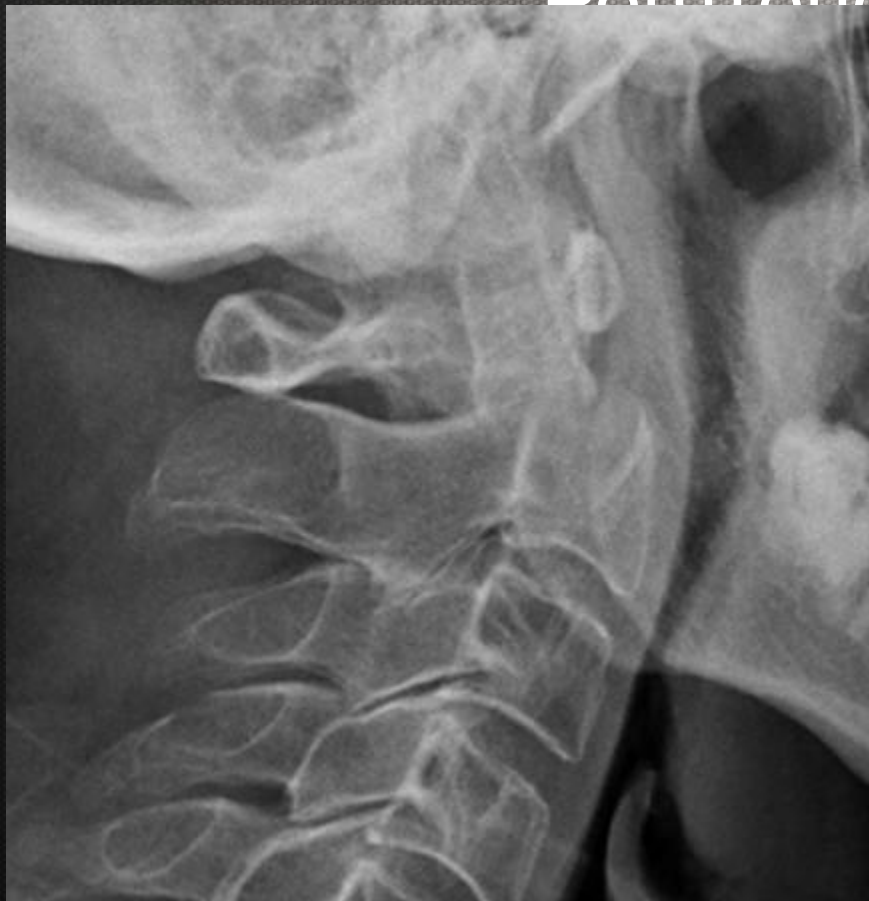## Классификация Roy-Camille

**Классификация Roy-Camille учитывает плоскость повреждения.**

- **I тип:** косо́й линейный перелом. Линия перелома отклонена кпереди. Смещение зуба в переднем направлении.
- **II тип:** косо́й линейный перелом. Линия перелома отклонена кзади. Смещение зуба в заднем направлении.
- **III тип:** горизонтальный перелом. Смещение зуба возможна, как в переднем, так и в заднем направлении.
- **В целом передние косые переломы считаются более стабильными, чем задние косые переломы.**

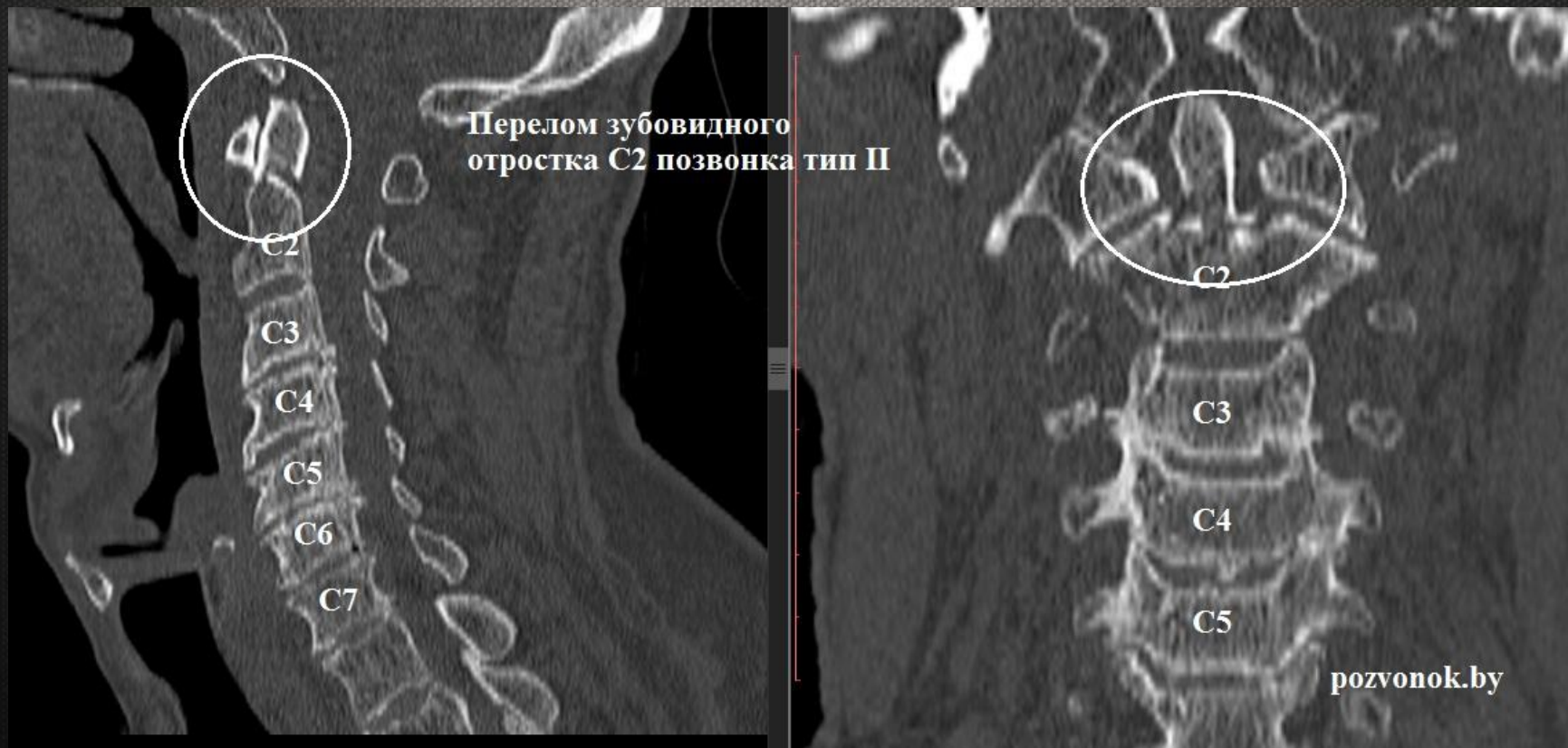


# Перелом зубовидного отростка С2 позвонка. Рентгенография.





# Перелом зубовидного отростка С2 позвонка. Компьютерная томография



# Перелом дуги С2 позвонка

Используется так же термин «Травматических спондилолистез С2», «Перелом палача», «Перелом Хангмана». Второй по частоте перелом шейного отдела позвоночника (составляет около 7% всех переломов) после перелома зуба осевого позвонка.

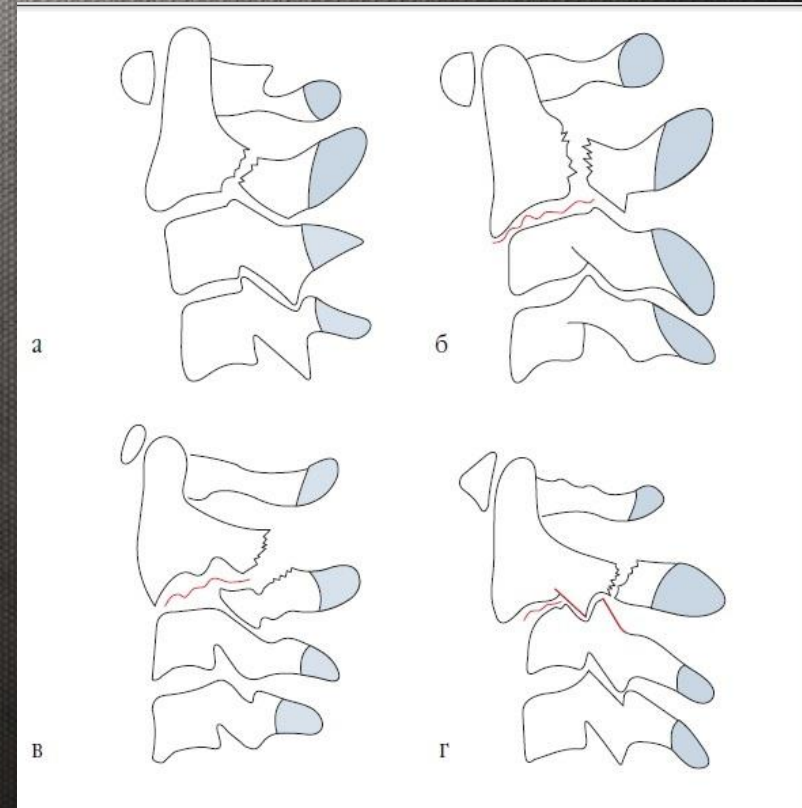
Под травматическим спондилолистезом второго шейного позвонка понимают двухсторонний перелом дужек С2 с первичным или вторичным смещением тела позвонка кпереди.

Впервые был описан у повешенных в 1913 году английскими травматологами Watson, Jones и Hangman. В 1964 году R. C. Schneider и соавт. опубликовали статью, в которой указывалось на сходство повреждений шейного отдела позвоночника при дорожно-транспортных происшествиях и у повешенных.

В зависимости от направления осевой нагрузки механизмом травмы может быть гиперэкстензия-дистракция (характерно при повешении) или гиперэкстензия-компрессия (например при автоаварии, при ударе подбородком и передней частью головы о приборную панель или рулевое колесо).

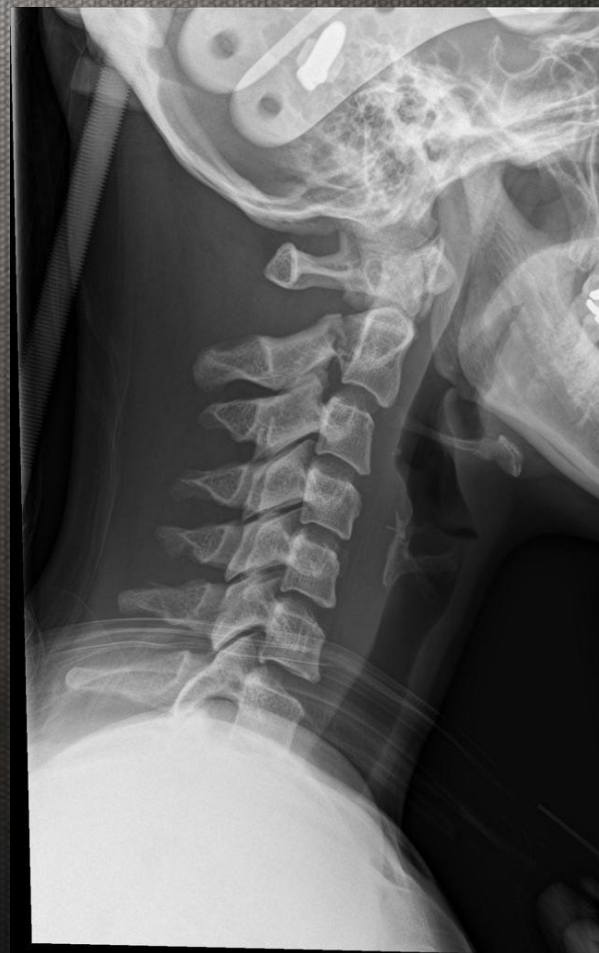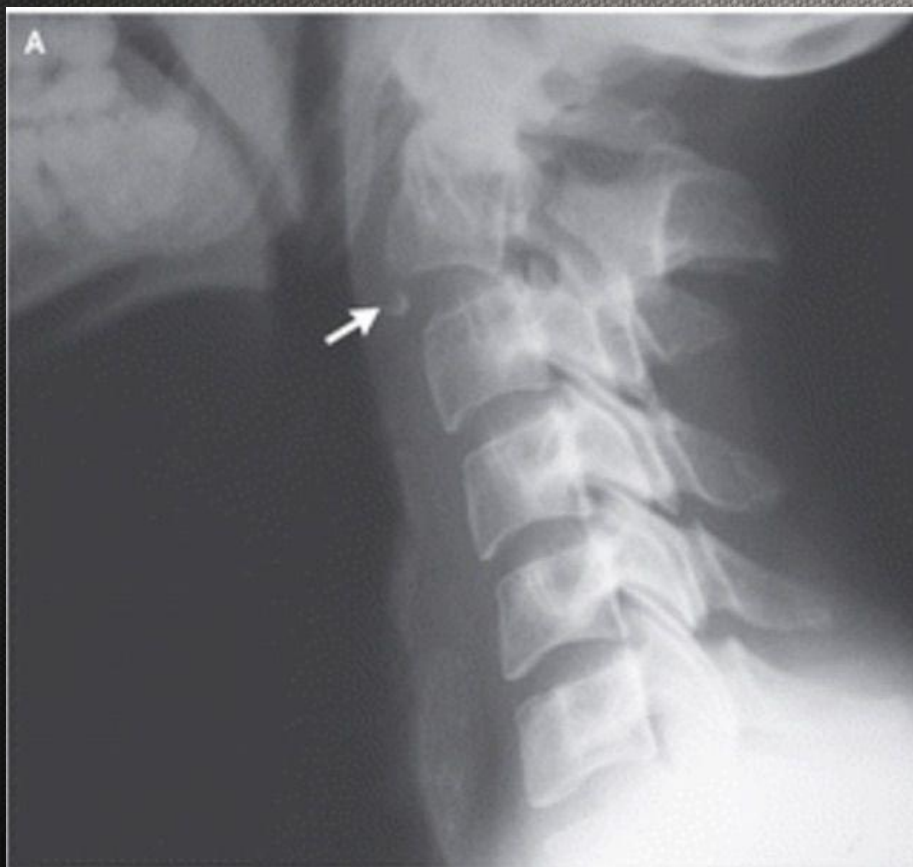
# Перелом дуги С2 позвонка. Классификация Levine и Edwards, 1985 год.

- I тип: смещение (листеуз) тела второго шейного позвонка  $C2 < 3$  мм
  - нет углового отклонения
- II тип: смещение тела второго шейного позвонка  $C2 > 3$  мм
  - выраженное угловое отклонение
  - поперечный разрыв задней продольной связки
- II-а тип: линия перелома косо-горизонтальная, а не вертикальная
  - выраженное угловое отклонение без переднего смещения
- III тип: I тип, сопровождающейся двусторонним фасеточным вывихом.



Частота встречаемости: тип I – 65%, II – 28 %, III тип – 7%

# Перелом дуги С2 позвонка. Рентгенография.



# Методы консервативного лечения повреждений шейного отдела позвоночника

- Иммобилизация шинами и ортезами
- Вытяжение петель Глиссона
- Скелетное вытяжение за кости черепа
- Закрытая одномоментная ручная репозиция

# Методы консервативного лечения повреждений шейного отдела позвоночника

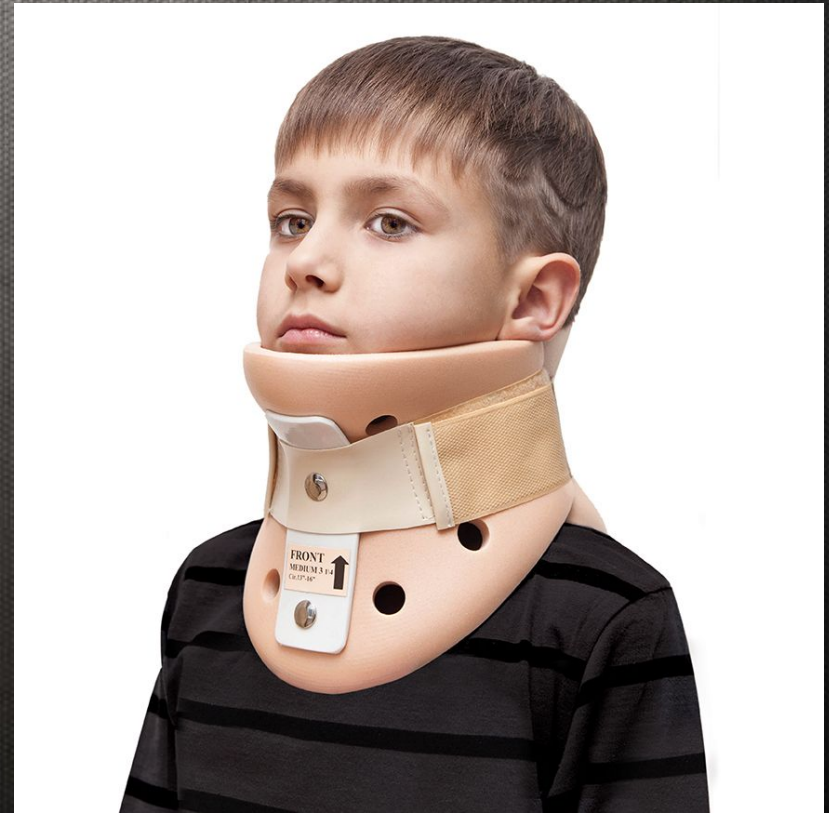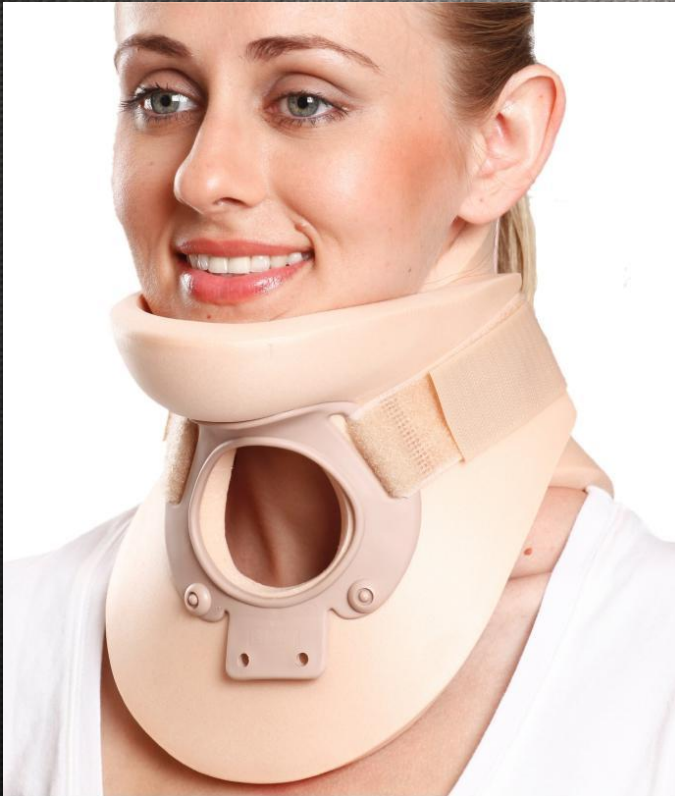## Иммобилизация шинами и ортезами



**Воротник Шанца**

# Методы консервативного лечения повреждений шейного отдела позвоночника

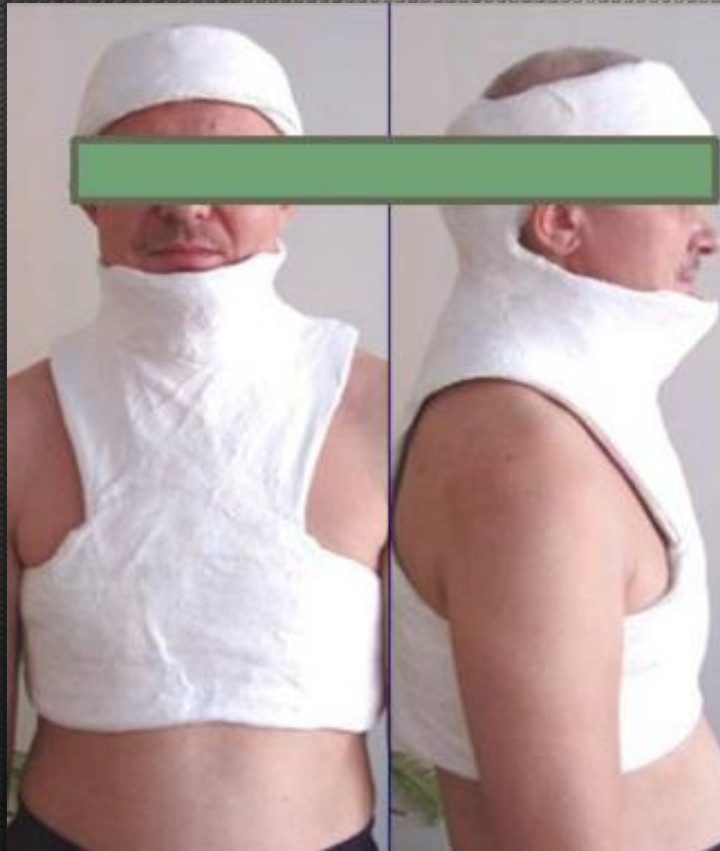## Иммобилизация шинами и ортезами



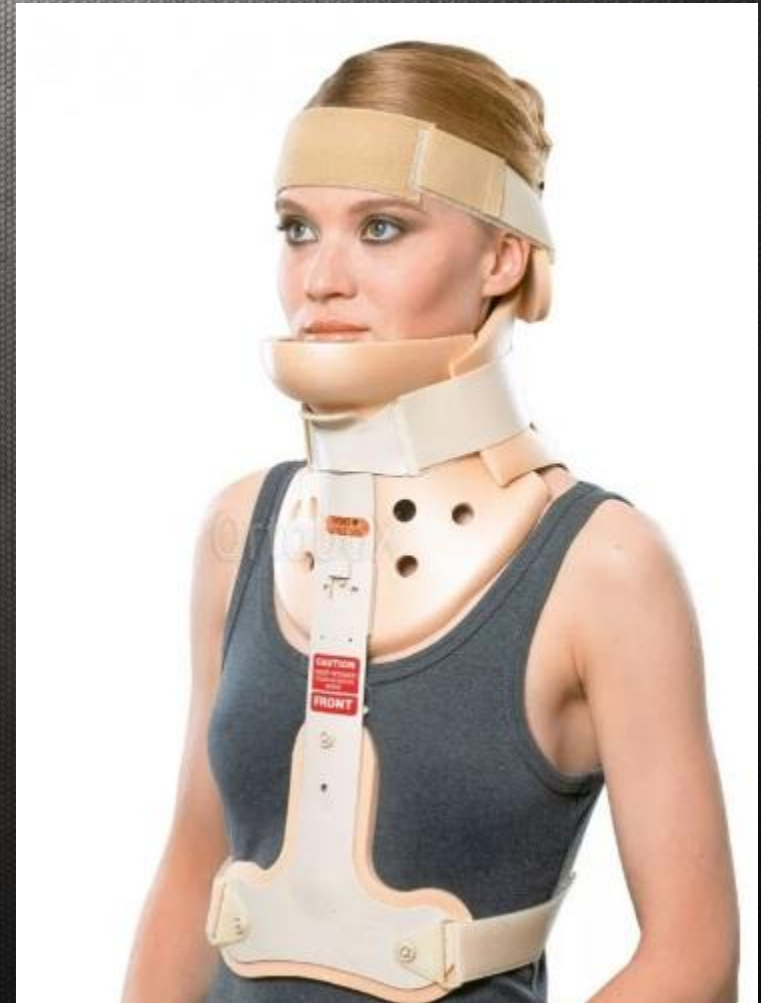Ортез тип Филадельфия

# Методы консервативного лечения повреждений шейного отдела позвоночника

## Иммобилизация шинами и ортезами

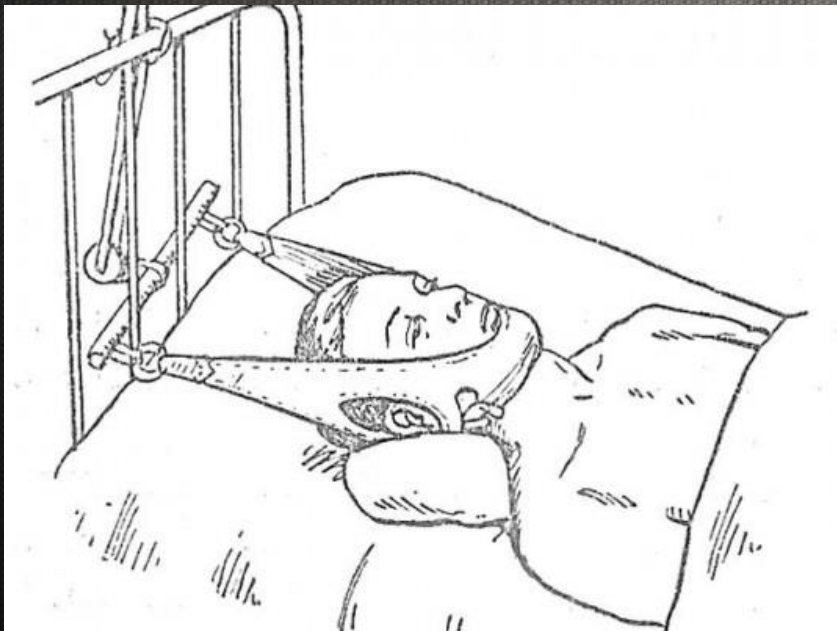


Торакокраниальная фиксация





## Вытяжение за голову петлей Глиссона

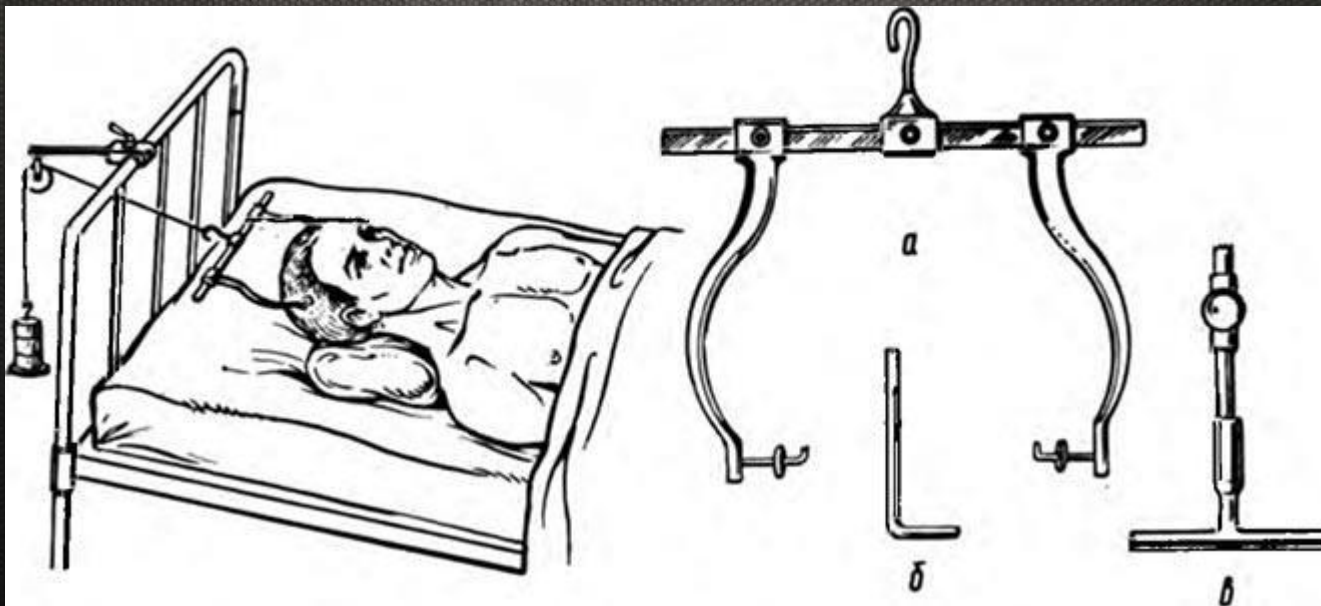


Часто ведет к сдавлению лица с появлением трофических расстройств, не исключает и возможности ослабление силы вытяжения и изменения угла тяги самим пациентом, что делает этот метод малоэффективным и нецелесообразным.

# Методы консервативного лечения повреждений шейного отдела позвоночника

## Скелетное вытяжение за кости черепа

- Наиболее надежным, эффективным консервативным лечением переломовывихов шейных позвонков является скелетное вытяжение за теменные бугры.



# Методы консервативного лечения повреждений шейного отдела позвоночника

## Скелетное вытяжение за кости черепа



Скобы для вытяжения

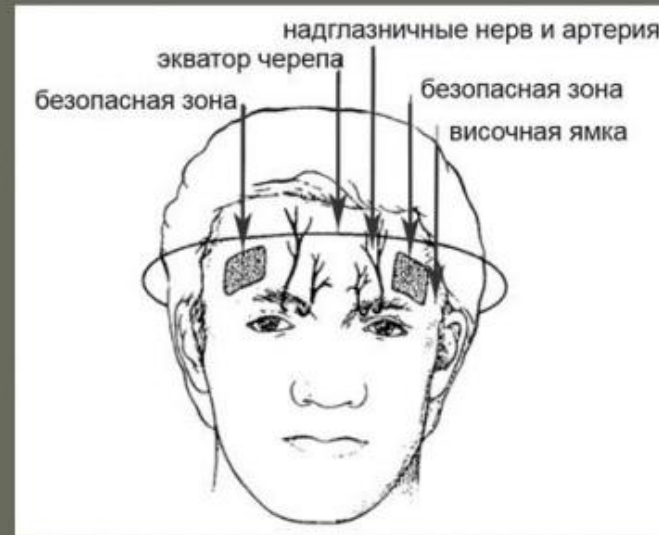
## HALO - фиксация

- Система подразумевает использования головного кольца, которое фиксируется за кости черепа и к корсету и работает как единое целое.
- Передние штифты устанавливаются спереди-сбоку на 1 см выше бровей и ниже экватора черепа на уровне с/ или н/ трети орбиты.

# Методы консервативного лечения повреждений шейного отдела позвоночника

## HALO - фиксация

### Использование гало-аппарата.

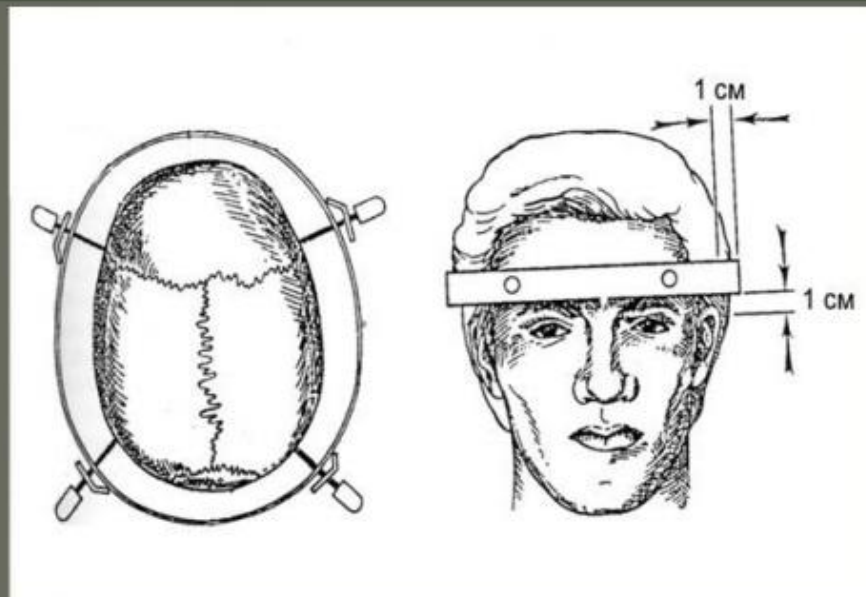


- Внешний вид гало-аппарата.
- Схема установки штифтов гало-аппарата (по Mubarak S.J., 1989).

# Методы консервативного лечения повреждений шейного отдела позвоночника

## HALO - фиксация

### Использование гало-аппарата.



- Схема наложения кольца гало-аппарата  
(по Vaccaro A.R., 1997).

Спасибо за внимание!

