

ПРОБЛЕМЫ ПЛЕЧЕВОГО СУСТАВА

Кузнецов Николай Константинович

Голоктионова Александра Александровна

28 апреля 2019 г.

Ротаторная манжета

Подостная мышца

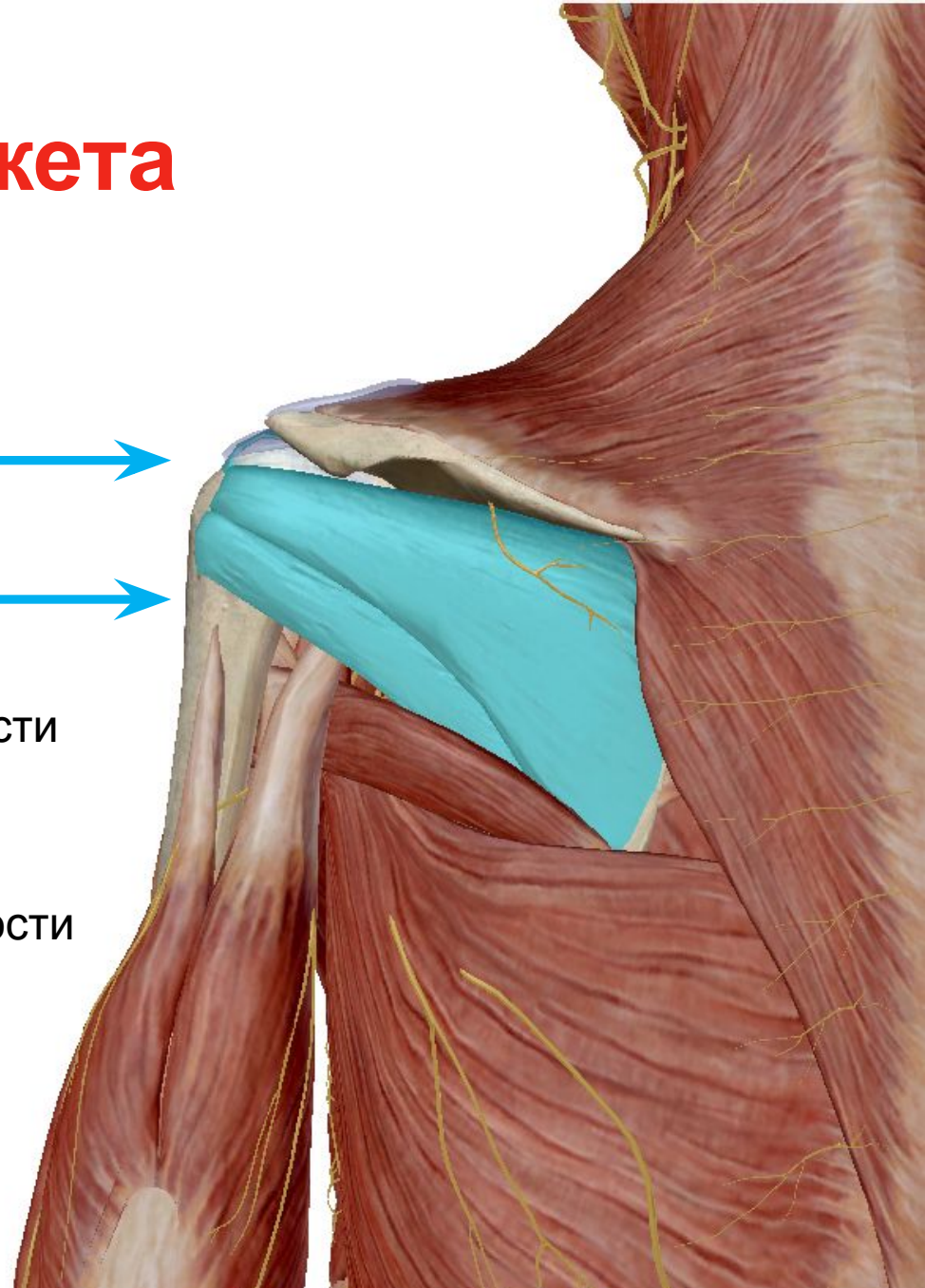


Малая круглая мышца



Наружная ротация верхней конечности

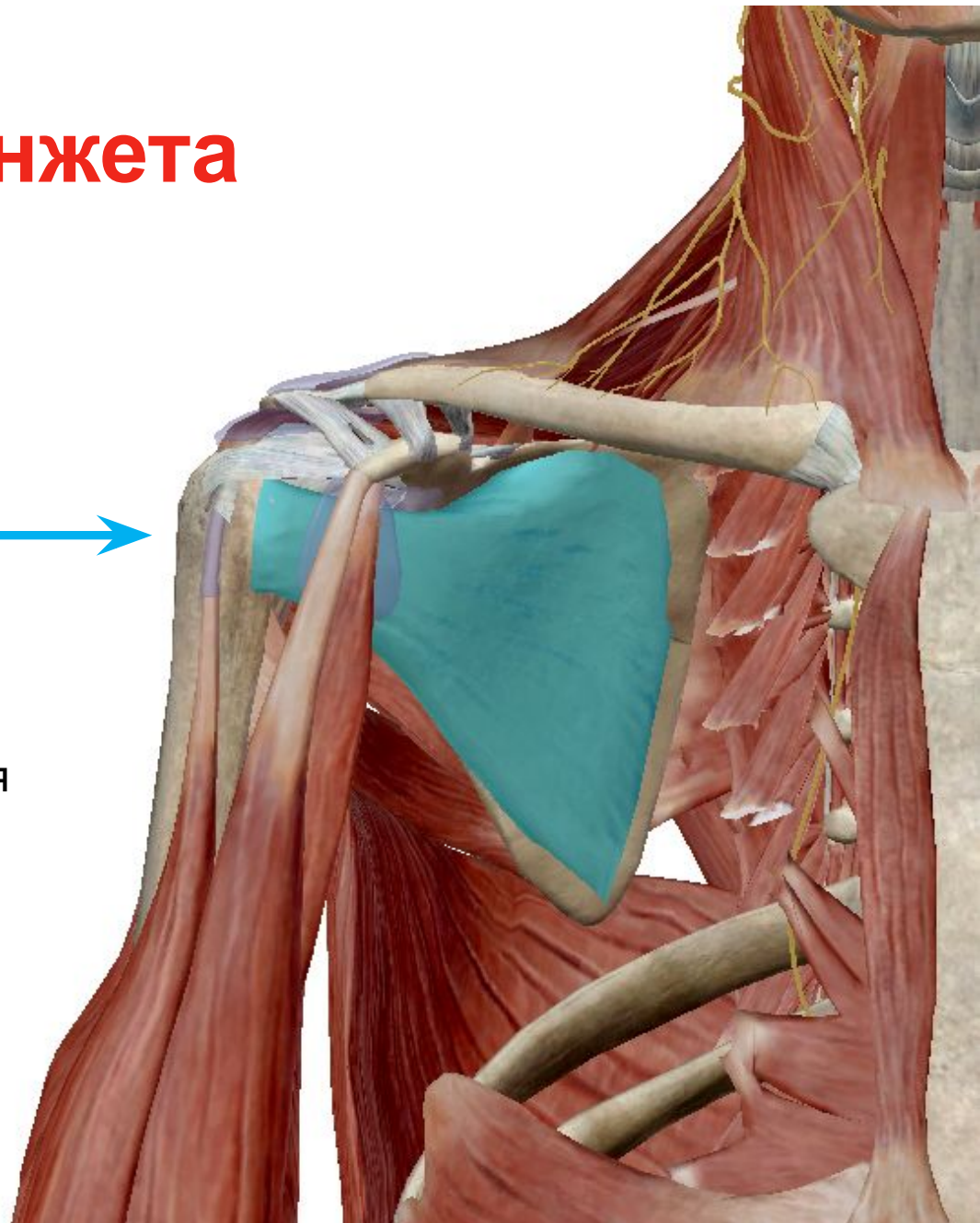
Стабилизация в плечевой кости
в суставной впадине лопатки
во время движения верхней конечности



Ротаторная манжета

Подлопаточная мышца

Удерживает головку плечевой кости в суставной ямке во время разнообразных движений верхней конечности



Ротаторная манжета

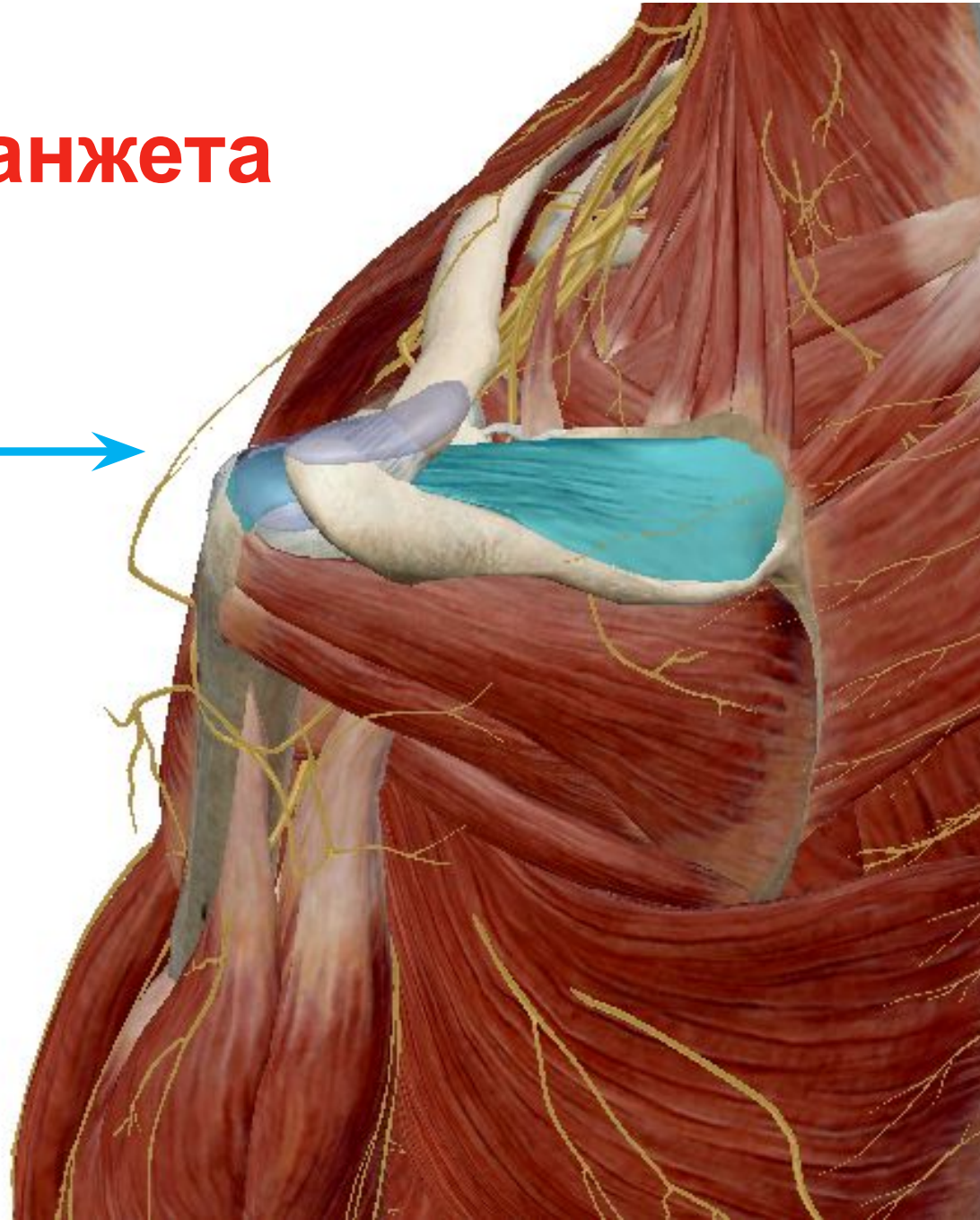
Надостная мышца



Удерживает головку плечевой кости в суставной ямке

Стабилизирует ее во время функционирования сустава

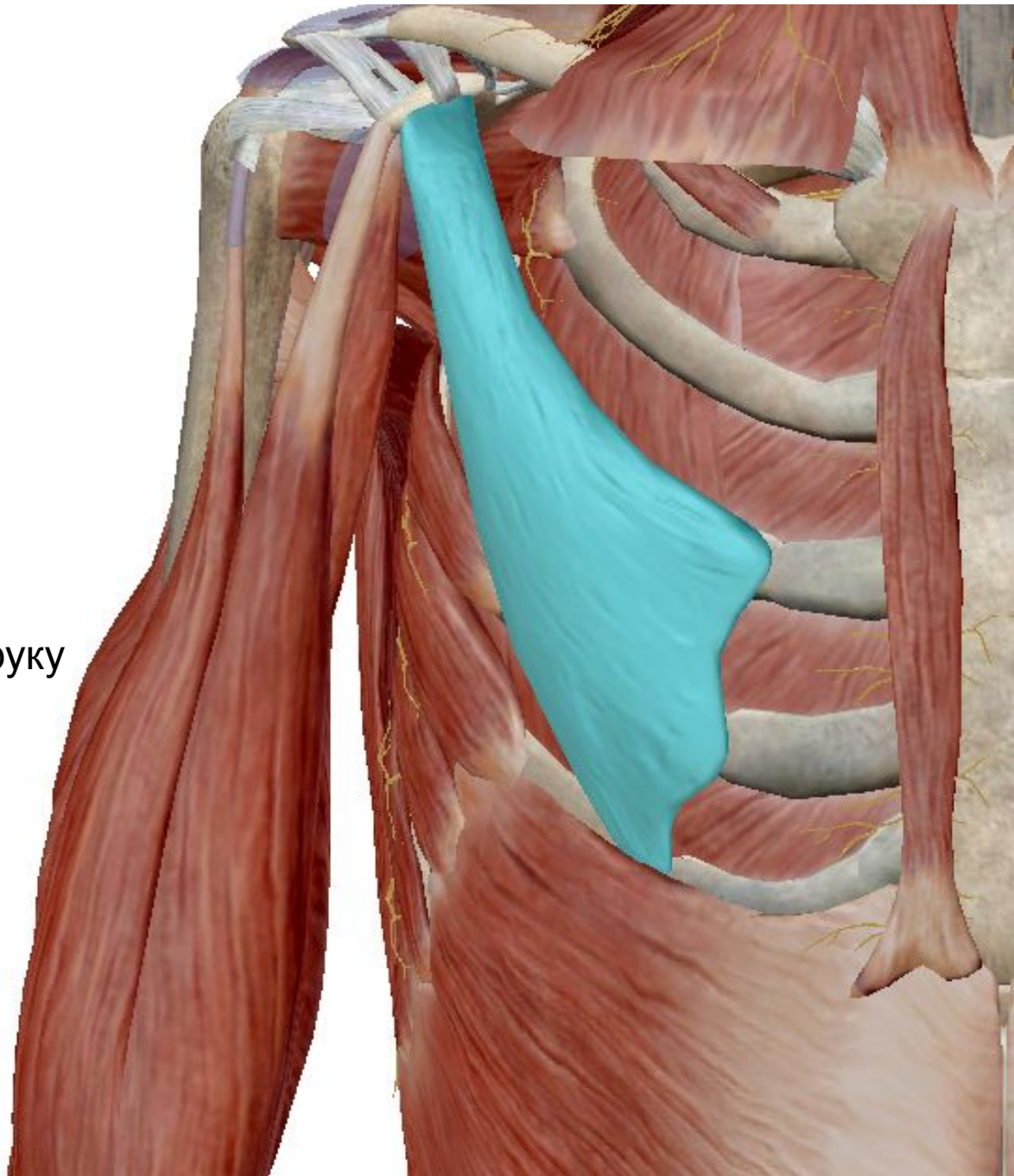
Отводит плечо



Малая грудная мышца

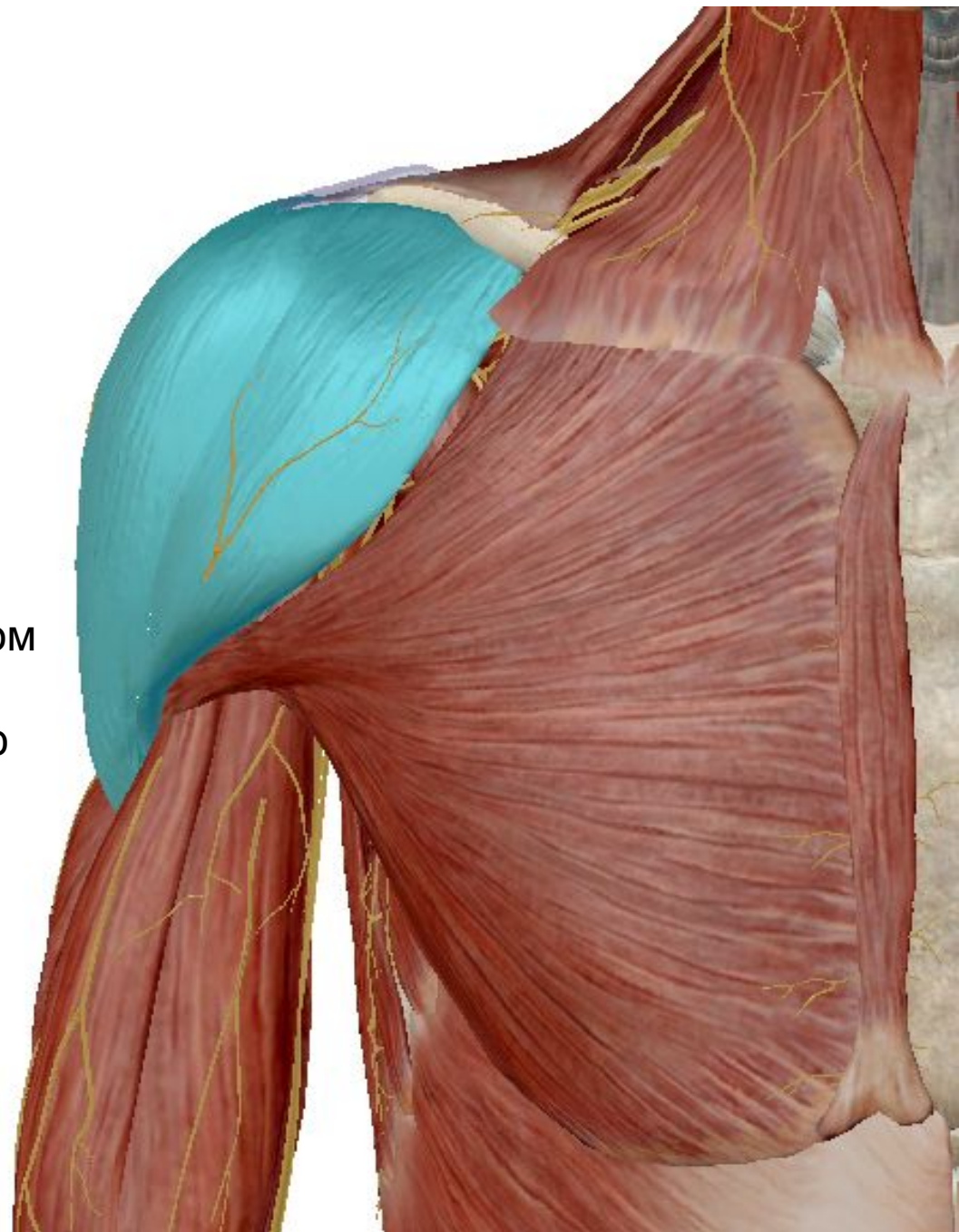
Антагонист подостной и
малой круглой мышц

Приводит плечо и сгибает руку
в плечевом суставе

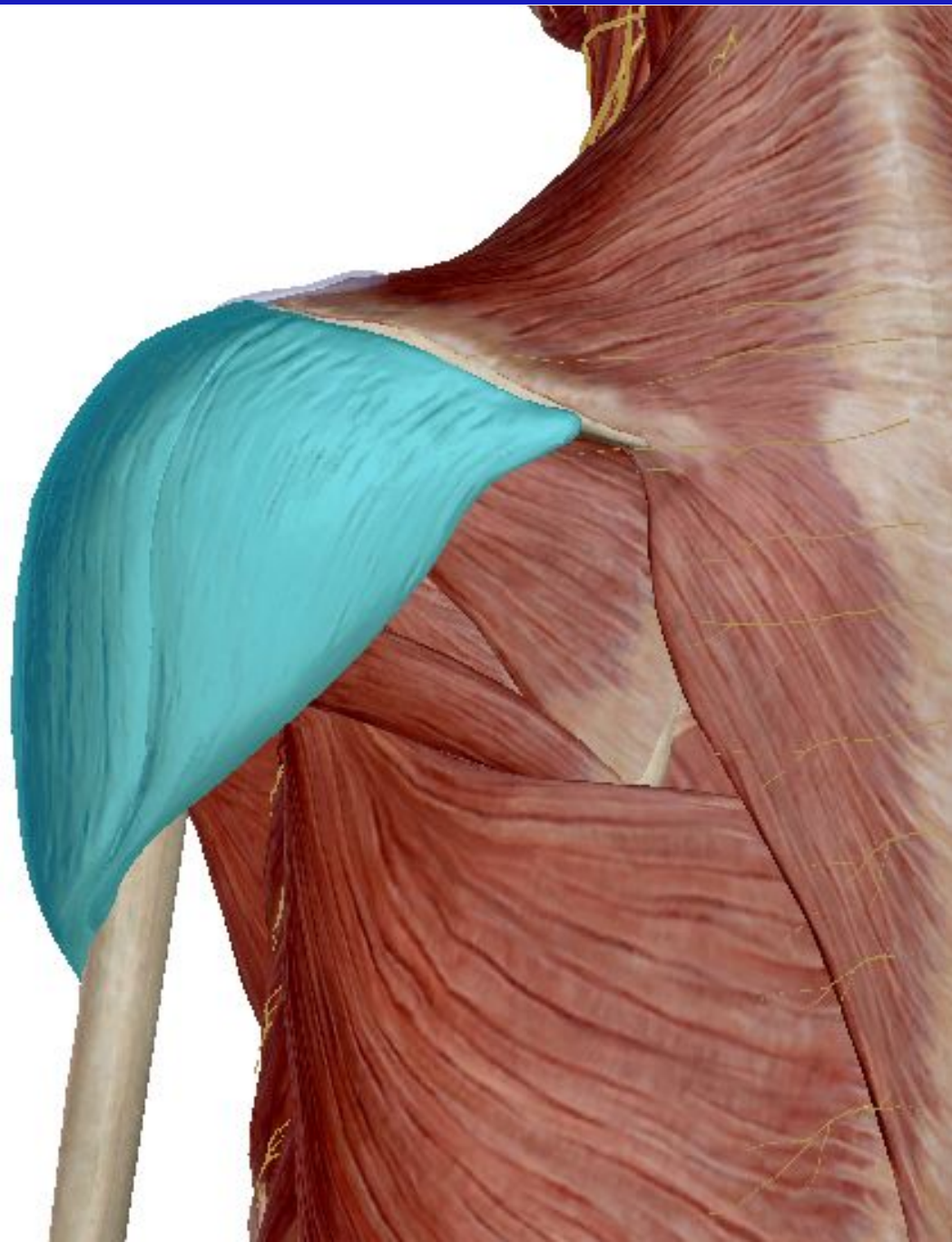


Дельтовидная мышца

Передняя часть – сгибает руку
Средняя – отводит руку
Задняя – разгибает руку плечевом
суставе
Все части – помогают отведению
руки



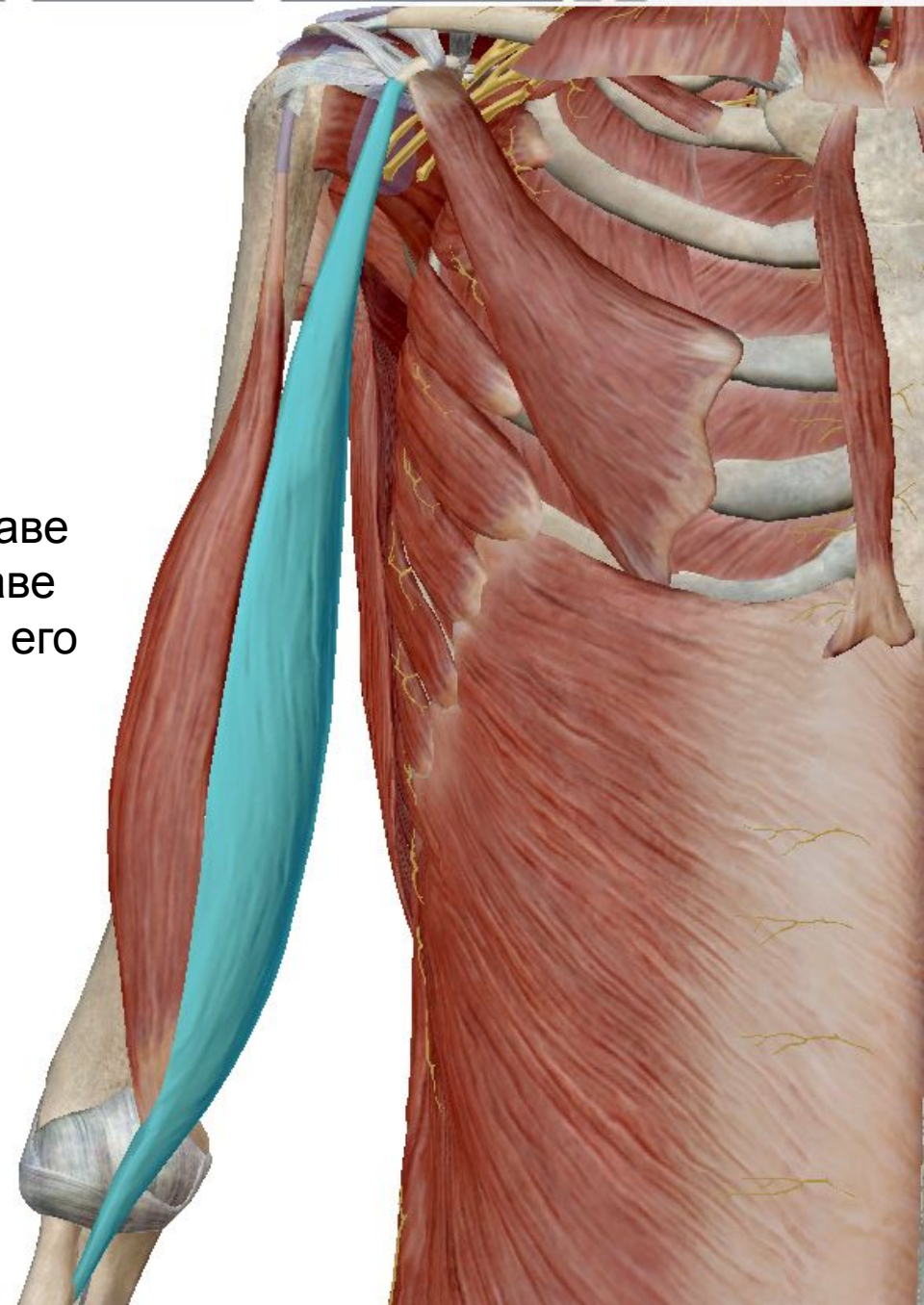
Дельтовидная мышца



Двуглавая мышца плеча

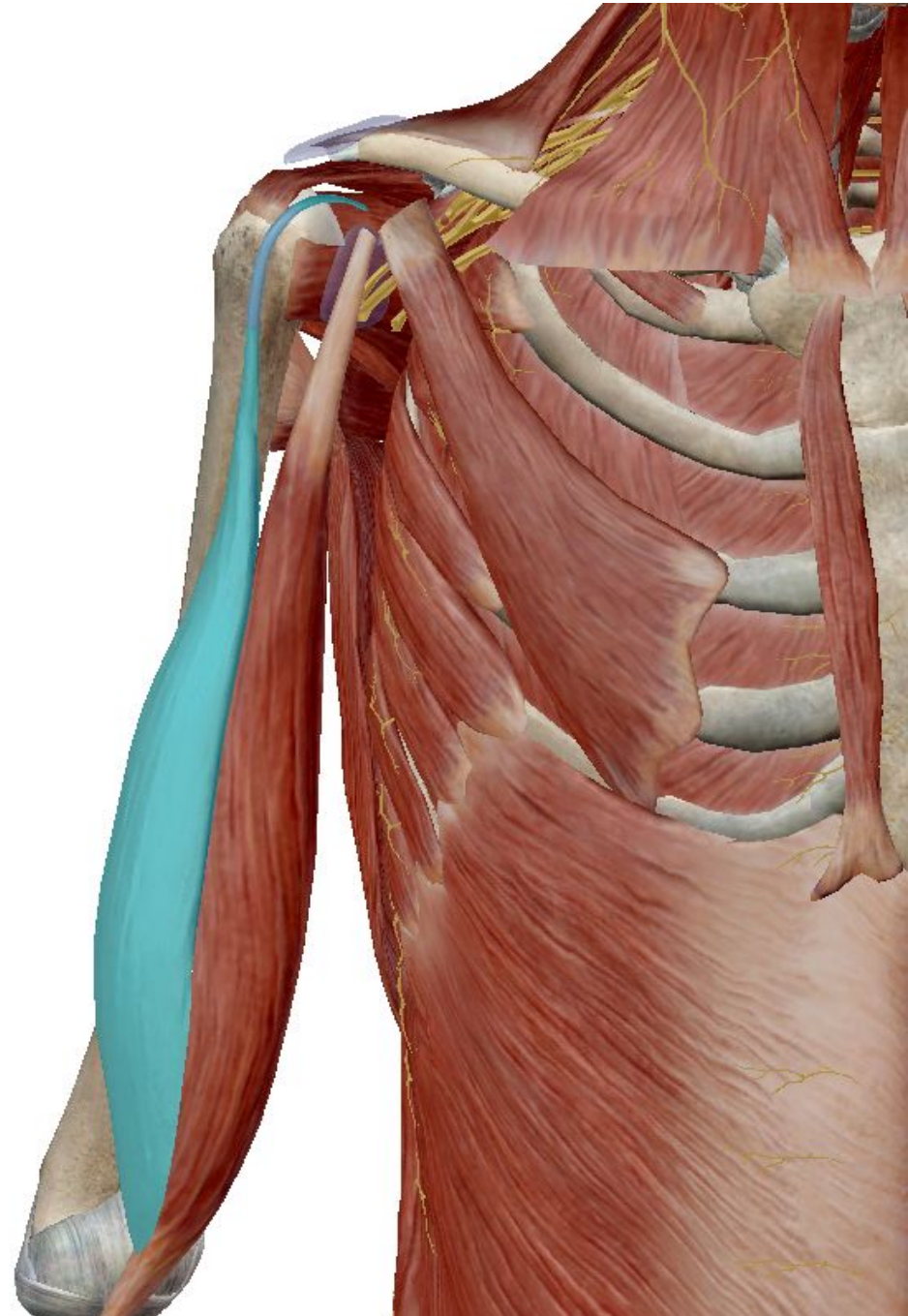
Сгибает предплечье в локтевом суставе
Помогает сгибанию в плечевом суставе
Помогает супинации предплечья при его
неполном Все части – помогают
отведению руки

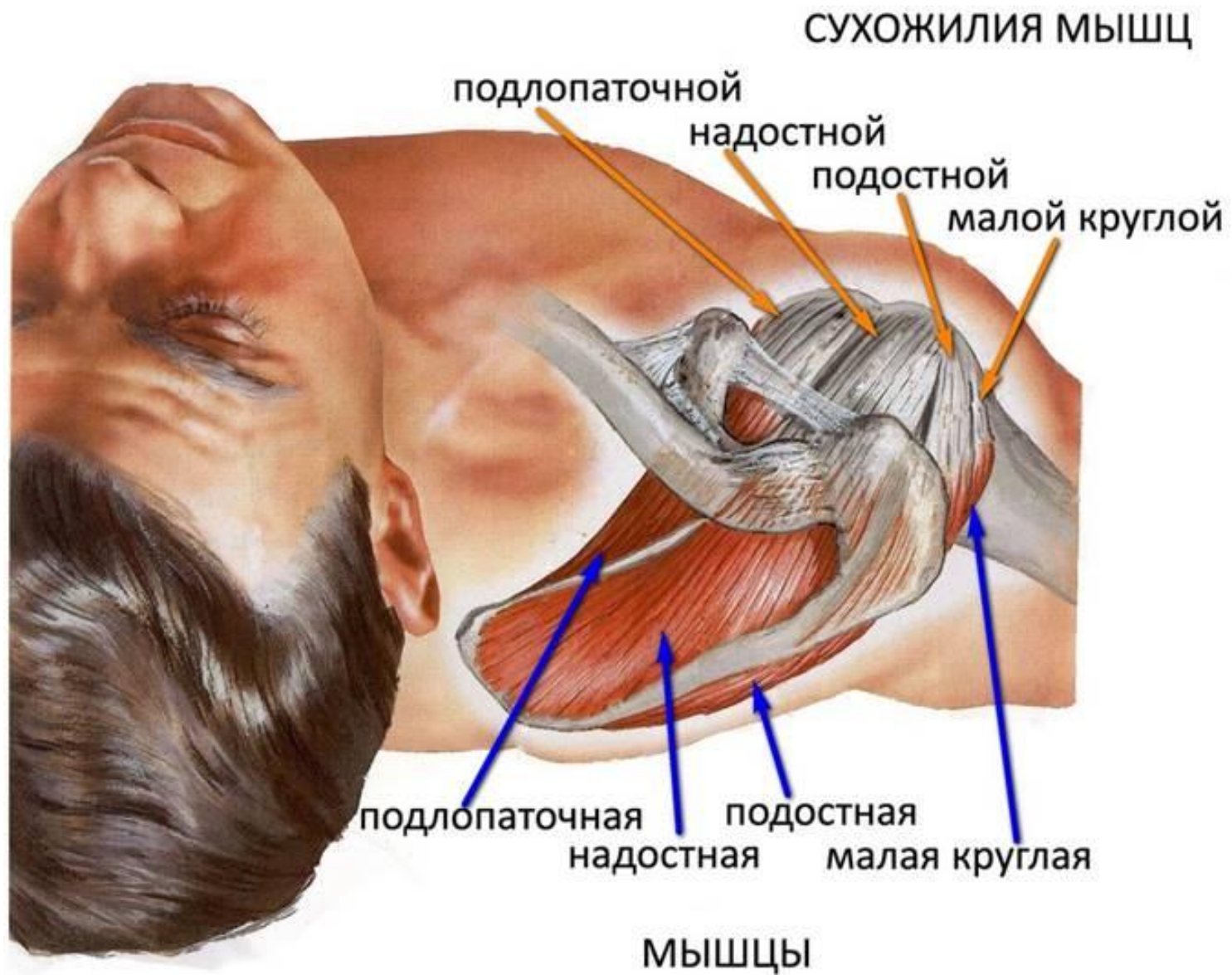
Короткая головка



Двуглавая мышца плеча

Длинная головка





Подостная мышца

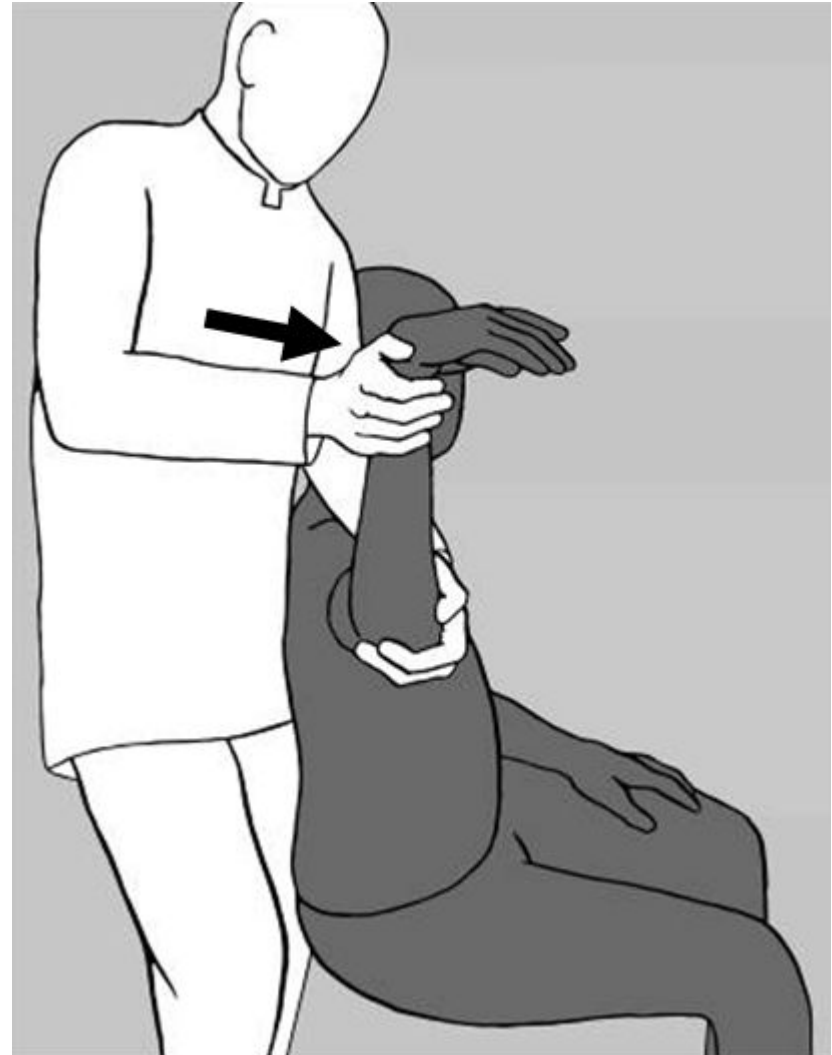И.П.П. – сидя. Плечо в положении
E - 0°, Abd - 90°, Rext – 85-90°.
Локтевой сустав согнут на 90°.
Если отведение плеча менее 90° -
тестируются верхние волокна
мышцы; более 90° - нижние волокна.

Кисть в нейтральном положении.

И.П.В. – стоя за спиной пациента.
Стабилизирующая рука локтевым
суставом фиксирует надплечье
пациента, кистью стабилизируется
локтевой сустав, избегая контакта с
костными структурами.

Место контакта: нижняя треть
задней поверхности предплечья

Направление воздействия: по дуге
вентро-каудально, вокруг оси
плечевой кости



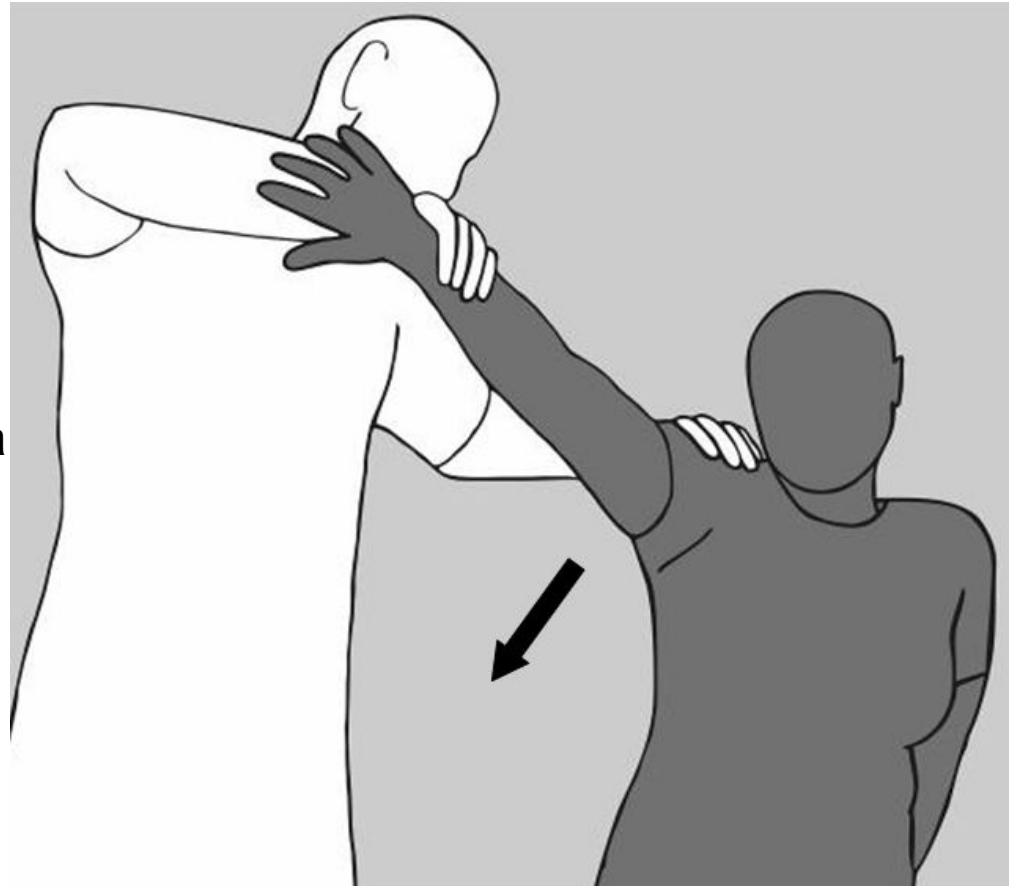
Надостная мышца

ИПП – сидя или стоя. Плечо в абдукции 10-15°, флексия 0°, ротация 0°. Локоть разогнут, кисть в нейтральном положении, большой палец направлен наружу.

ИПВ – на стороне тестируемой мышцы. Стабилизирующая рука на плече пациента (это позволяет ощутить аномальное движение плеча при выполнении мышечного теста)

Место контакта – предплечье выше лучезапястного сустава

Направление воздействия – по дуге в каудо-медиальном направлении



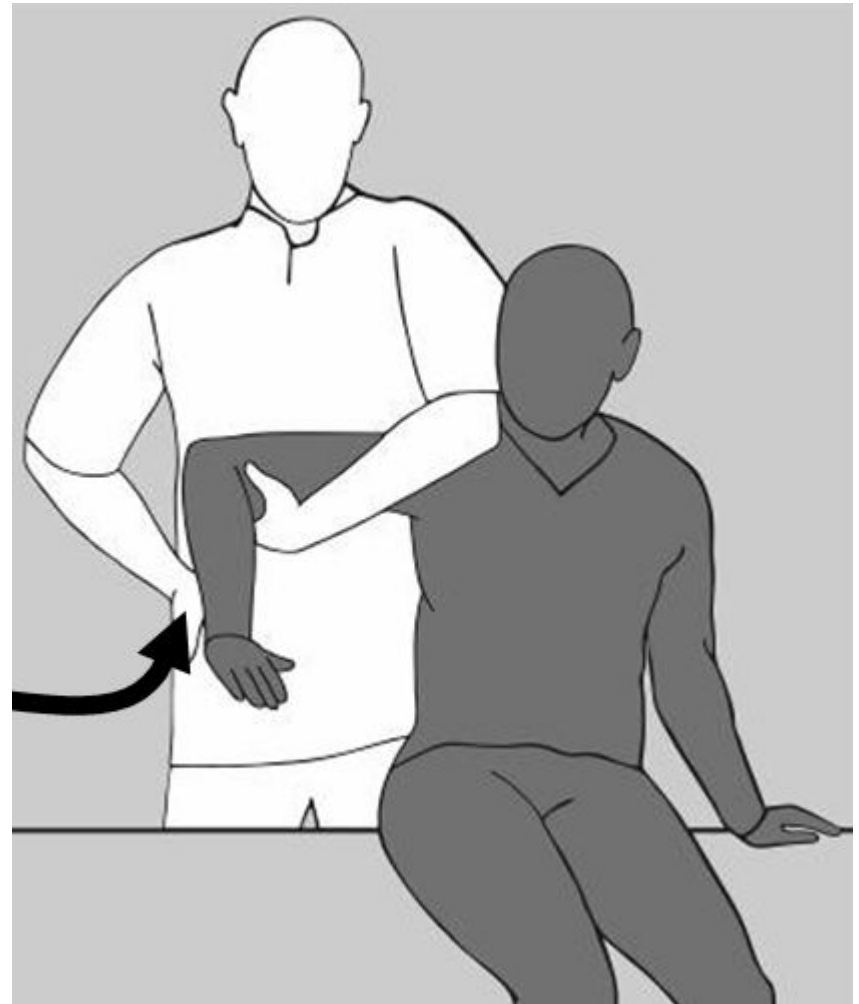Подлопаточная мышца

И.П.П. Пациент, лежа на спине или сидя, отводит руку на 90° , сгибание в локтевом суставе 90° с медиальной ротацией плеча $\approx 45^\circ$, кисть разогнута .

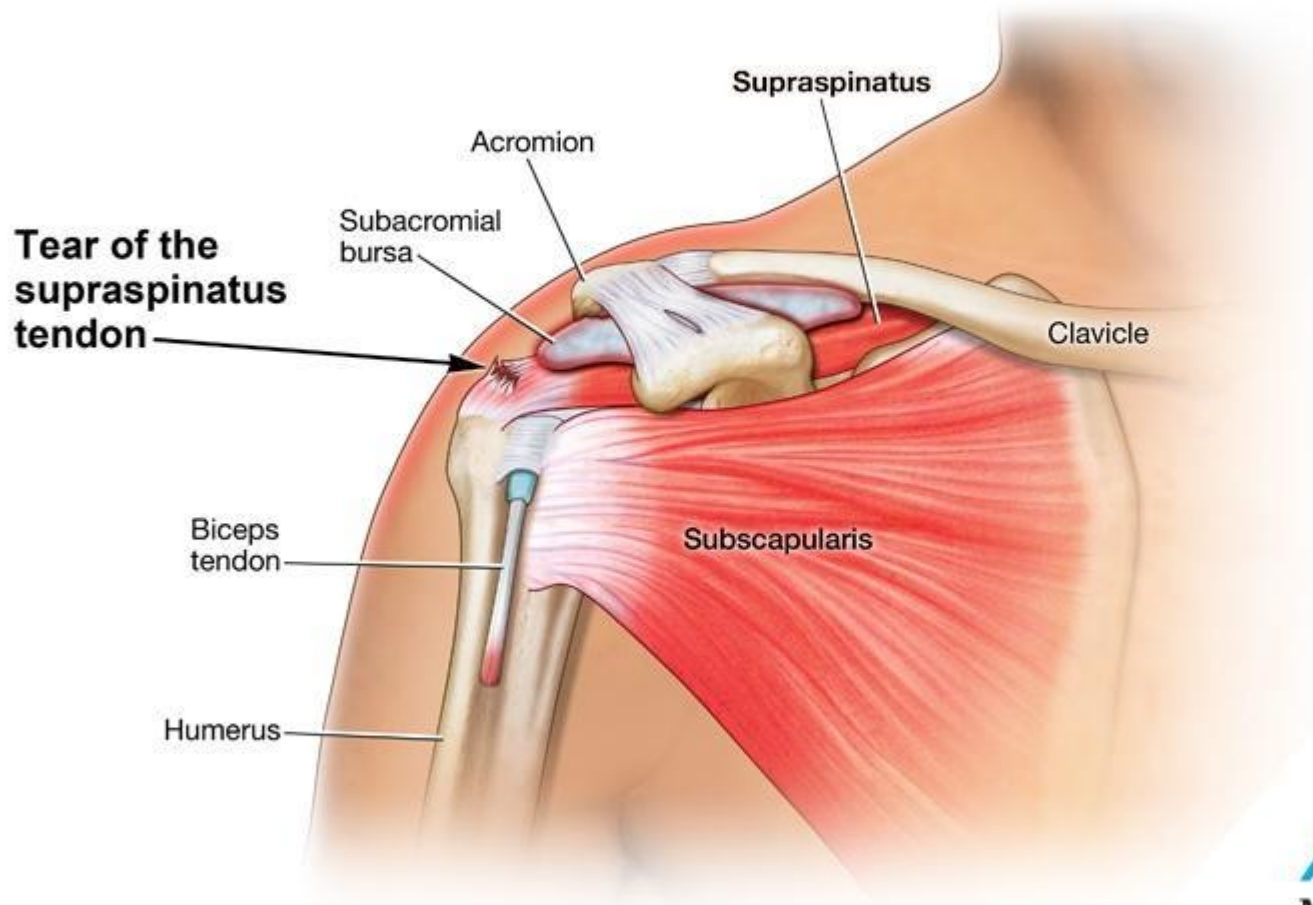
И.П.В. за спиной пациента.
Стабилизирующая рука плечевой костью выше локтя фиксирует плечо пациента, а кисть стабилизирует предплечье.

Место контакта: предплечье ниже лучезапястного сустава

Направление воздействия: кранио-вентрально, по дуге вокруг оси наружной ротации плечевой кости.

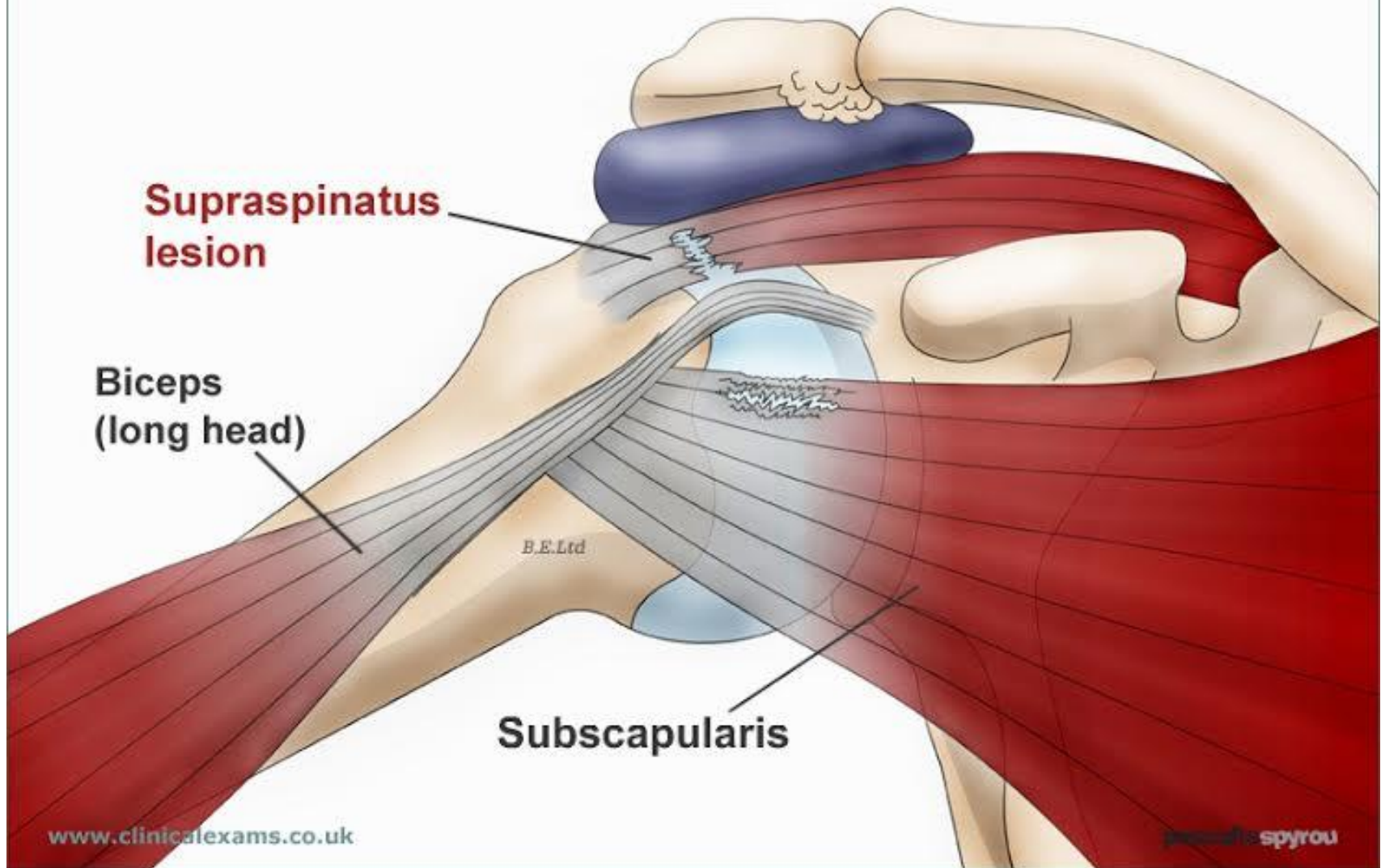


Anatomy of a Rotator Cuff Tear

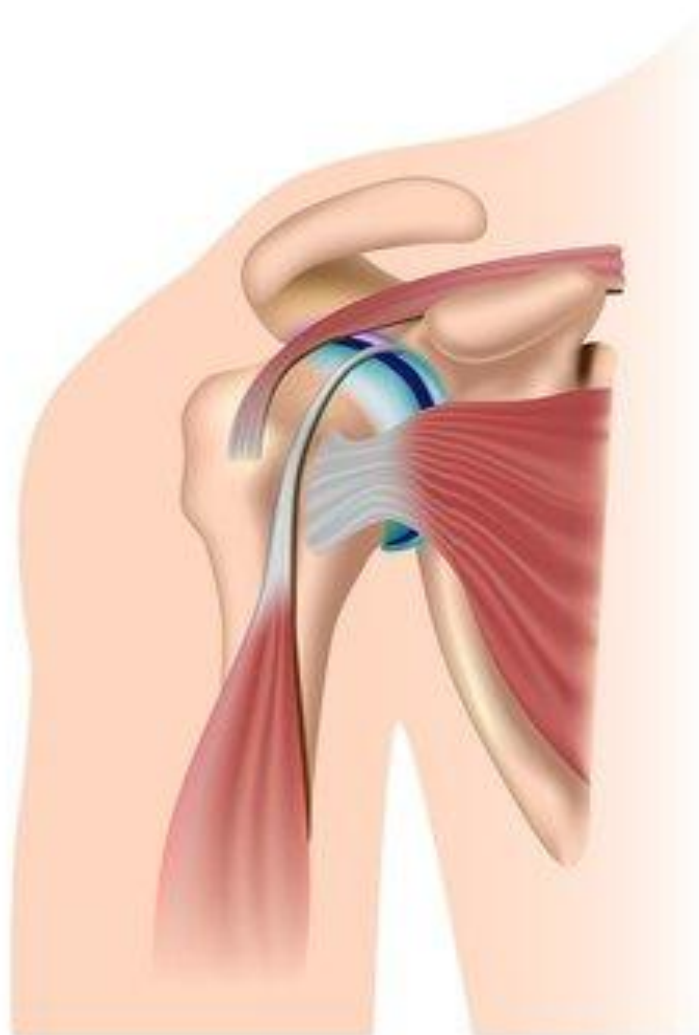


Anterior View of the Right Shoulder

Tears of the rotator cuff of the shoulder

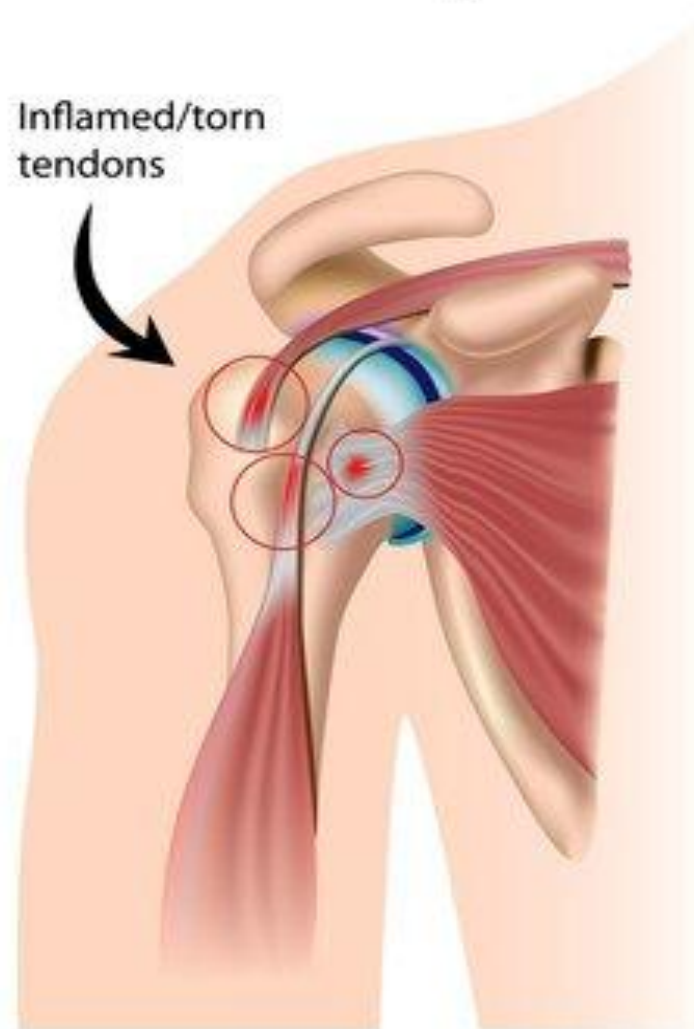


Normal

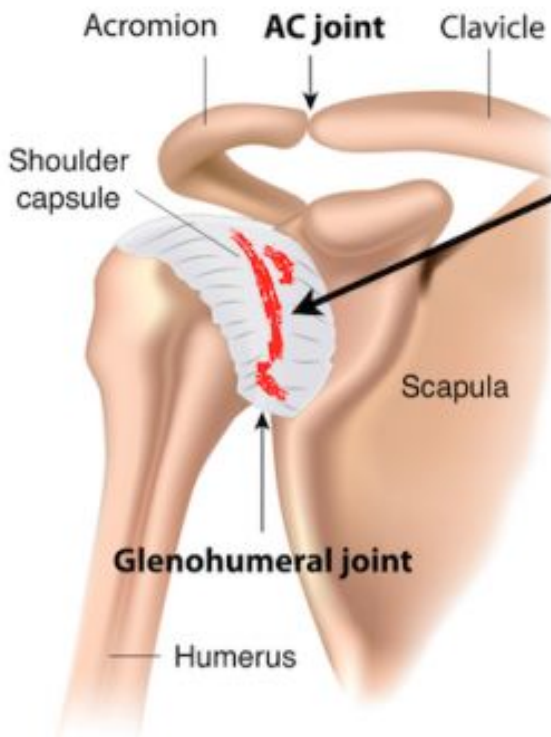


Rotator cuff problems

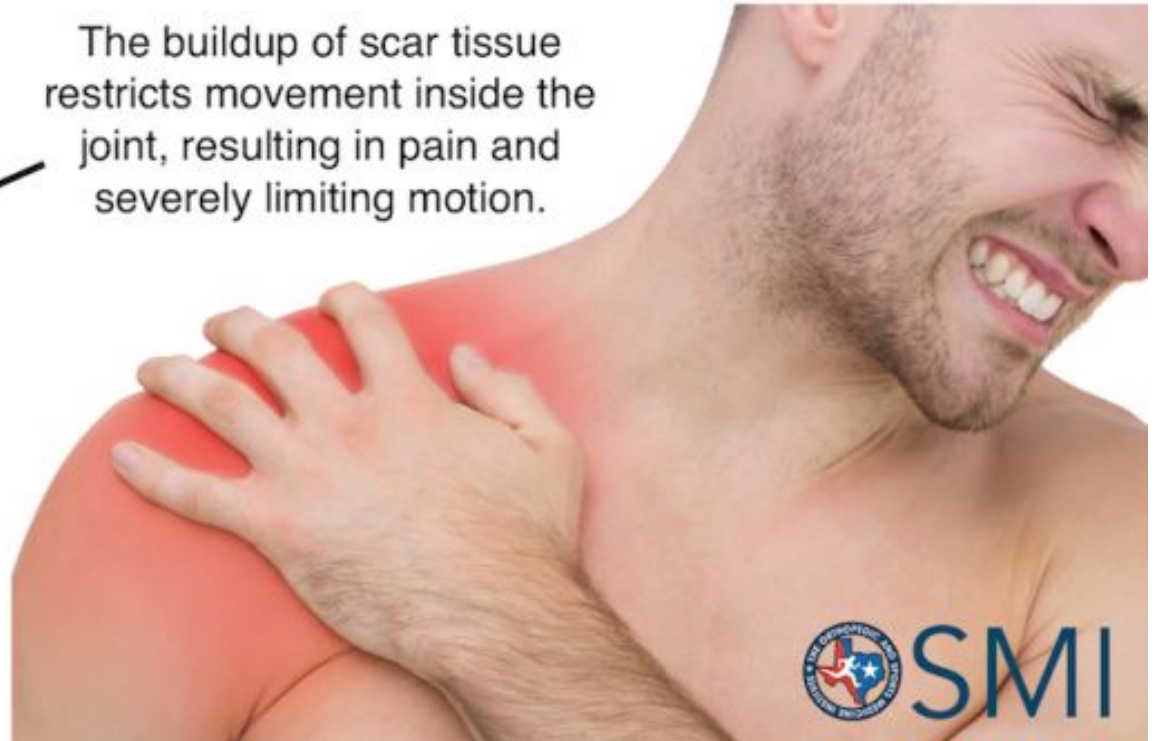Inflamed/torn
tendons



Frozen Shoulder (Adhesive Capsulitis)

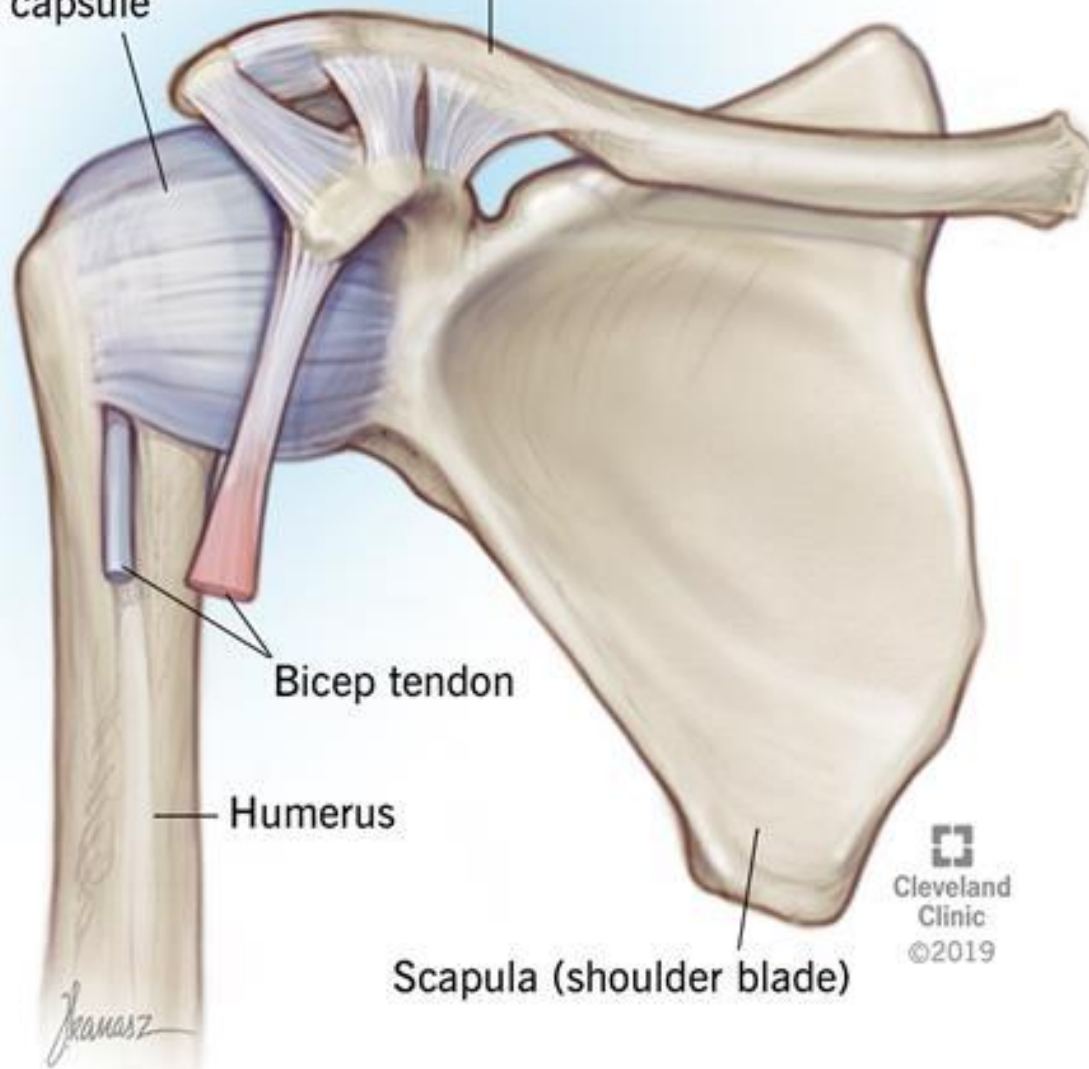


The buildup of scar tissue restricts movement inside the joint, resulting in pain and severely limiting motion.



Shoulder joint capsule

Clavicle (collar bone)



Bicep tendon

Humerus

Scapula (shoulder blade)