

ХИРУРГИЧЕСКАЯ АНАТОМИЯ ШЕИ

ПЛАН

1. Треугольники шеи и их практическое значение.
2. Классификация фасций шеи.
3. Пространства шеи и их значение.
4. Операции на органах шеи.
5. Особенности ПХО ран шеи.

ОБЛАСТИ ШЕИ. (передний отдел)

- надподъязычная область,**
- подподъязычная область
(на уровне тела подъязычной кости).**

Переднее брюшко м. digastricus и п. mylohyoid.

Glandula submaxill.

Заднее брюшко
м. digastricus

A. lingualis

Cornu majus ossis
hyoid.

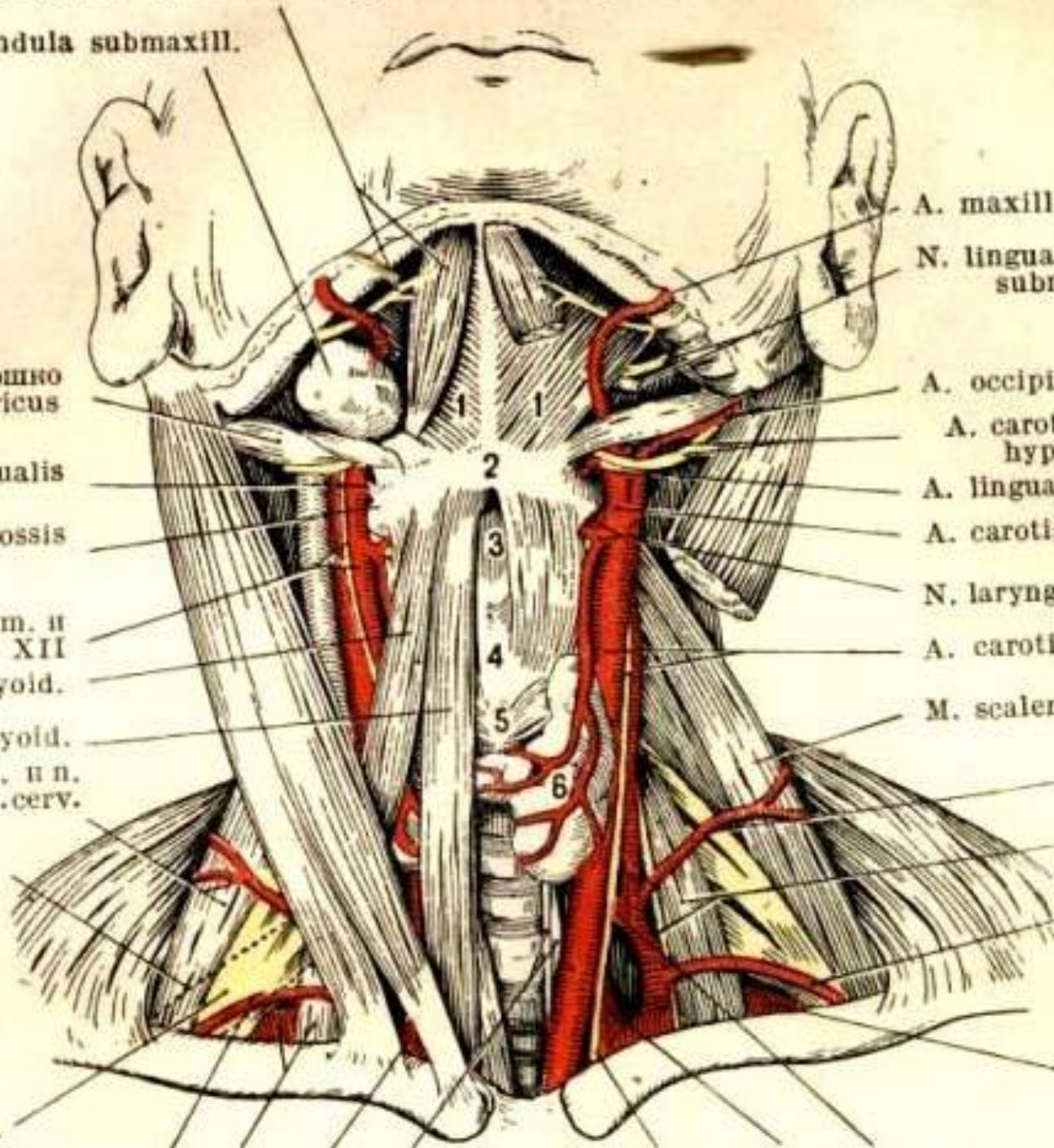
A. carotis comm. и
ram. desc. n. XII
M. omohyoid.

M. sternohyoid.

M. scalen. med. и n.
transv. colli с a. cerv.
superfic.

Нижнее
брюшко м.
omohyoid.

Plex. braech.



A. maxill. ext.

N. lingualis и duct.
submaxill.

A. occipitalis

A. carot. ext. et n.
hypoglossus

A. lingualis

A. carotis ext.

N. laryng. sup. и a. thyro.
sup.

A. carotis comm. и n.
vagus

M. scalenus med.

A. transv.
colli с a. cerv.
superfic.

M. scal. ant.
и n. phren.

A. transv.
scap.

A. subclavia

ТРЕУГОЛЬНИКИ НАДПОДЪЯЗЫЧНОЙ ОБЛАСТИ:

1. непарный подбородочный,
2. поднижнечелюстные треугольники (парные).

Переднее брюшко м. digastricus и п. mylohyoid.

Glandula submaxill.

Заднее брюшко
м. digastricus

A. lingualis

Cornu majus ossis
hyoid.

A. carotis comm. и
ram. desc. n. XII

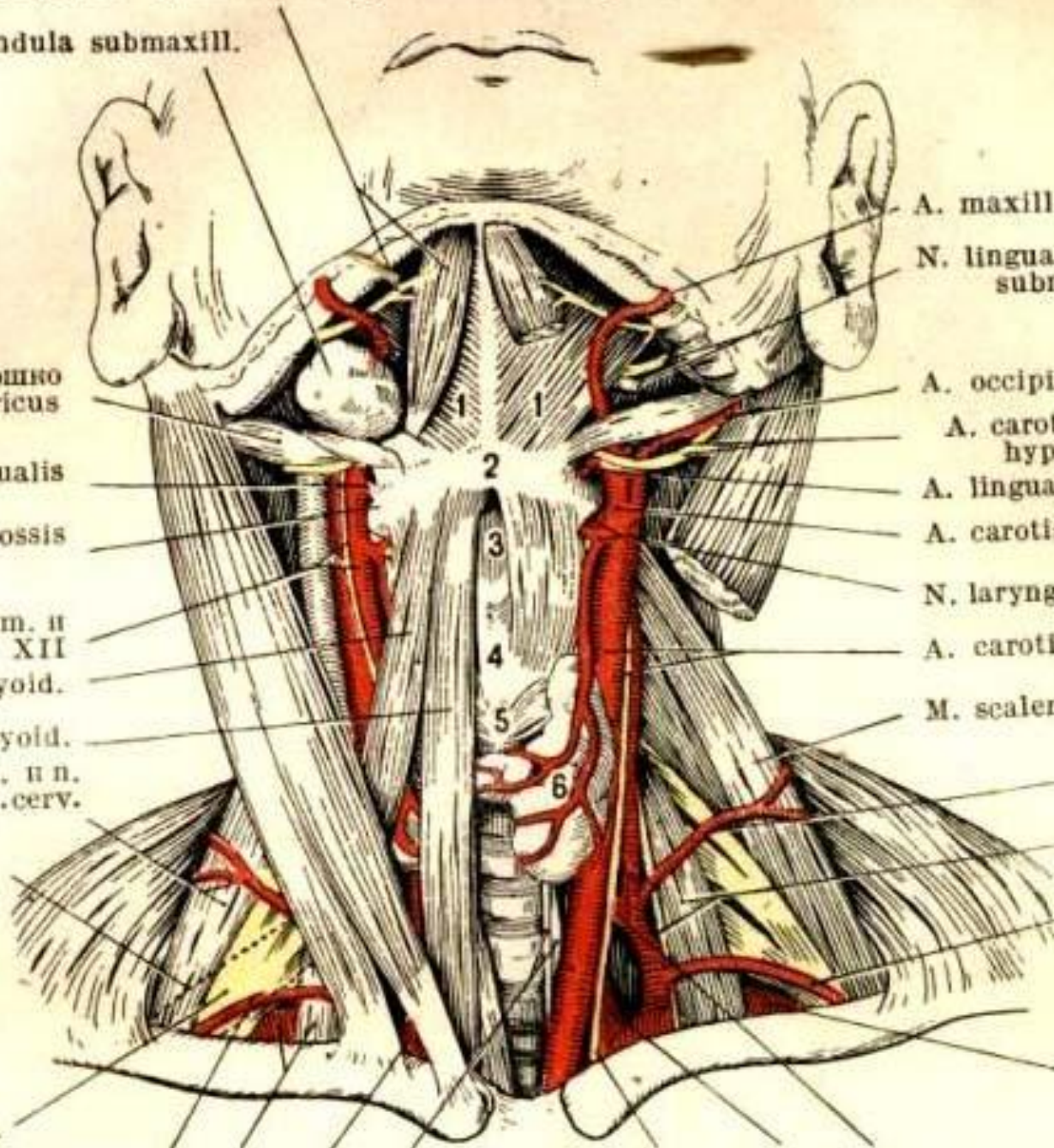
M. omohyoid.

M. sternohyoid.

M. scalen. med. и n.
transv. colli с a. cerv.
superfic.

Нижнее
брюшко м.
omohyoid.

Plex. braech.



A. maxill. ext.

N. lingualis и duct.
submaxill.

A. occipitalis

A. carot. ext. et n.
hypoglossus

A. lingualis

A. carotis ext.

N. laryng. sup. и a. thyro.
sup.

A. carotis comm. и n.
vagus

M. scalenus med.

A. transv.
colli с a. cerv.
superfic.

M. scal. ant.
и n. phren.

A. transv.
scap.

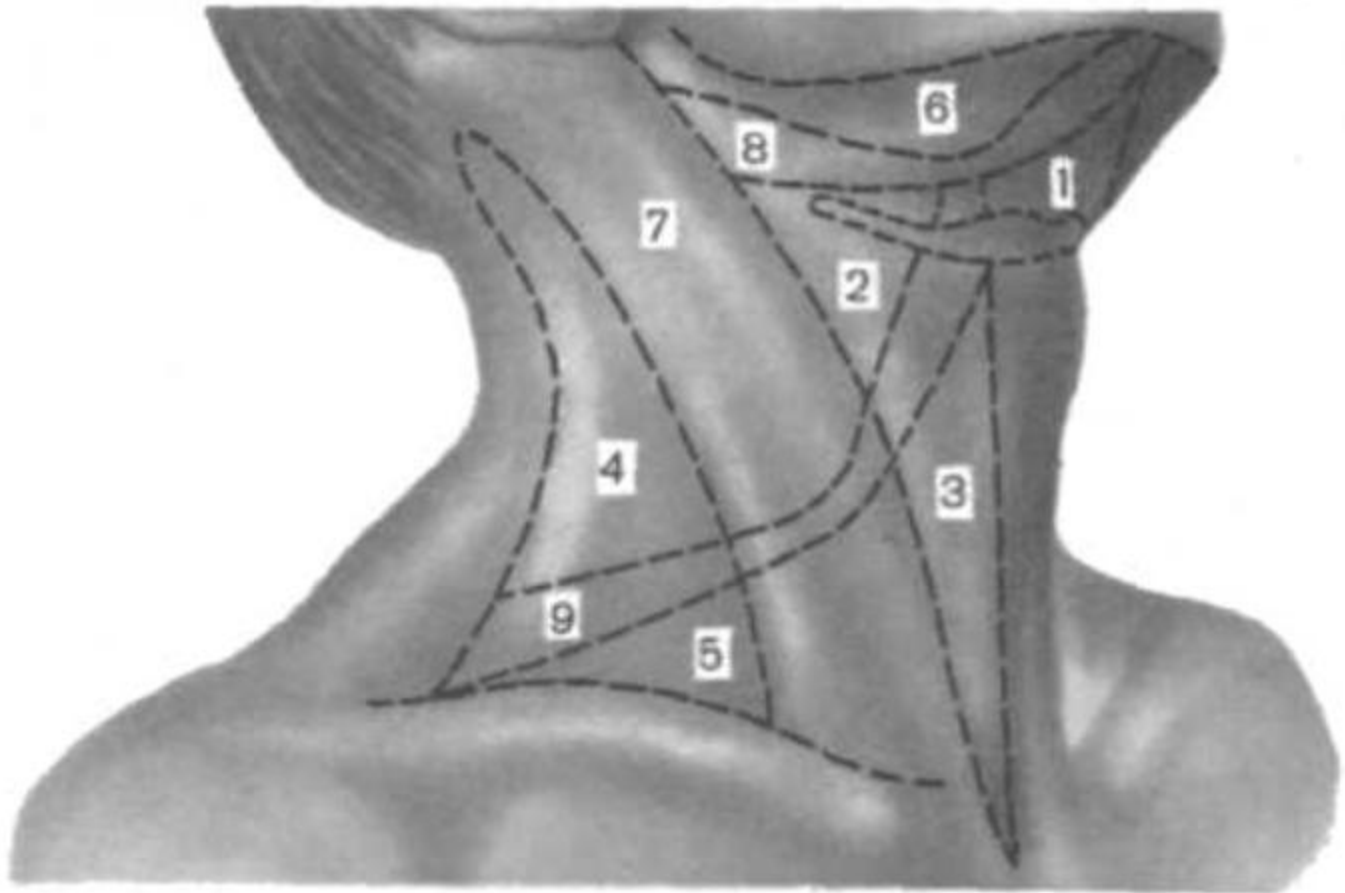
A. subclavia

МЕДИАЛЬНЫЙ ТРЕУГОЛЬНИК (границы)

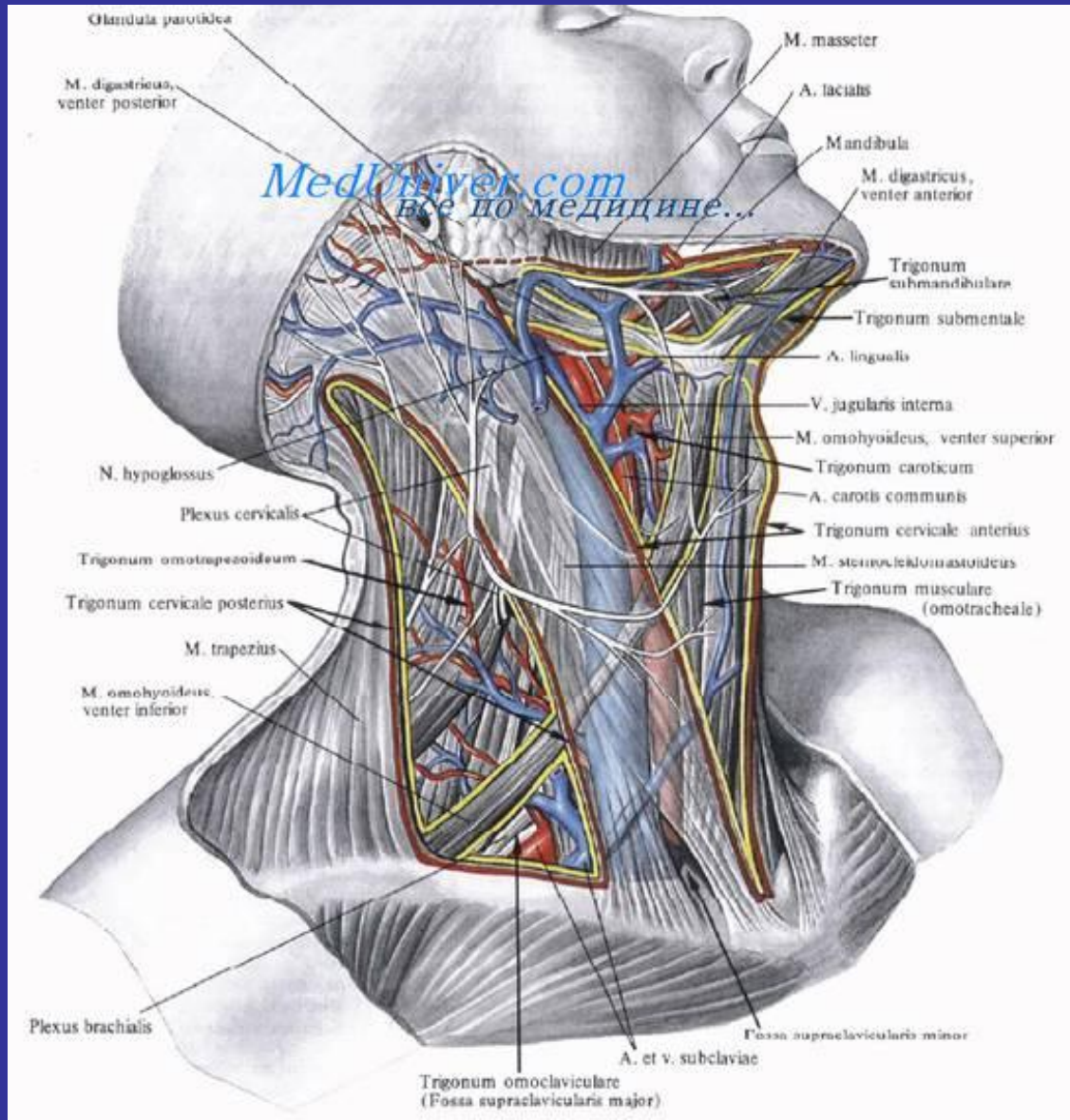
- срединная линия,**
- заднее брюшко
двубрюшной мышцы,**
- грудино-ключично-
сосцевидная мышца.**

МЕДИАЛЬНЫЙ ТРЕУГОЛЬНИК

- лопаточно-трахеальный
треугольник,
- лопаточно-подъязычный
треугольник (сонный
треугольник).



Лопаточно-трахеальный треугольник.

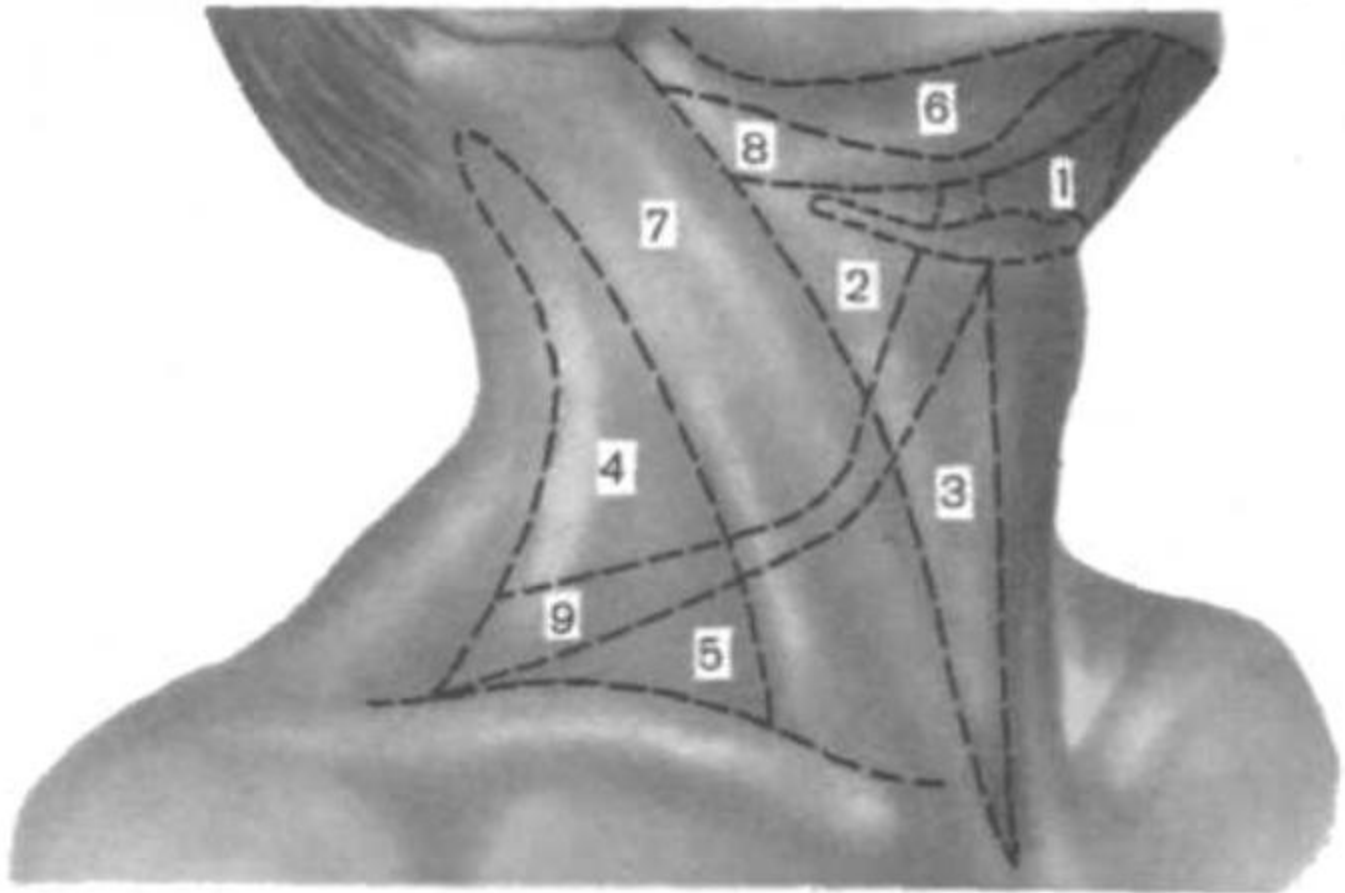


ЛАТЕРАЛЬНЫЙ ТРЕУГОЛЬНИК (границы)

- задний край грудино-ключично-сосцевидной мышцы,**
- верхний край ключицы,**
- латеральный край трапециевидной мышцы.**

ЛАТЕРАЛЬНЫЙ ТРЕУГОЛЬНИК

- лопаточно-ключичный
треугольник,
- лопаточно-трапециевидный
треугольник.



КЛАССИФИКАЦИЯ ПО В.Н.ШЕВКУНЕНКО

5 фасций:

1. F. colli superficialis.
2. Lamina superficialis fasciae colli propriae.
3. Lamina profunda fasciae colli propriae.
4. F. endocervicalis.
5. F. prevertebralis.

ФАСЦИИ ШЕИ ПО В.Н. ШЕВКУНЕНКО (происхождение)

**1. Фасции соединительно-
тканного происхождения
(уплотнение рыхлой
соединительной ткани и
клетчатки вокруг мышц,
сосудов и нервов).**

ФАСЦИИ ШЕИ ПО В.Н. ШЕВКУНЕНКО (происхождение)

**2. Фасции межмышечного
происхождения
(на месте редуцированных
мышц, уплощенных и
растянутых сухожилий).**

ФАСЦИИ ШЕИ ПО В.Н. ШЕВКУНЕНКО (происхождение)

3. Фасции целомического происхождения (формируются из внутренней выстилки первичной зародышевой полости или из редуцирующихся листков первичных брыжеек).

ПЕРВАЯ ФАСЦИЯ (поверхностная)

- образуется на месте редуцированной подкожной мышцы,**
- обнаруживается во всех отделах шеи,**
- может расслаиваться скоплениями жировой ткани на несколько пластинок.**

ВТОРАЯ ФАСЦИЯ

**(поверхностный листок собственной
фасции шеи)**

- соединительно-тканное происхождение,**
- окружает всю шею,**
- образует футляры,**
- ее отростки прикрепляются к поперечным отросткам.**

ТРЕТЬЯ ФАСЦИЯ (глубокий листок собственной фасции шеи)

- мышечное происхождение,**
- вид тонкой и плотной
соединительно-тканной
пластинки,**
- ограниченная
протяженность.**

ЧЕТВЕРТАЯ ФАСЦИЯ (внутришейная)

- целомическое происхождение,**
 - имеет два листка – париетальный и висцеральный.**
- Между листками образуется превисцеральное пространство.**

ПЯТАЯ ФАСЦИЯ (предпозвоночная)

- соединительно-тканное происхождение,**
- образует футляр для плечевого сплетения с подключичными артерией и веной.**

КЛЕТЧАТОЧНЫЕ ПРОСТРАНСТВА ШЕИ делятся на:

- Замкнутые пространства,**
- Незамкнутые пространства.**

ЗАМКНУТЫЕ пространства

- 1. Надгрудинное
межапоневротическое
пространство (между
2-й и 3-й фасциями
шеи).**

ЗАМКНУТЫЕ пространства

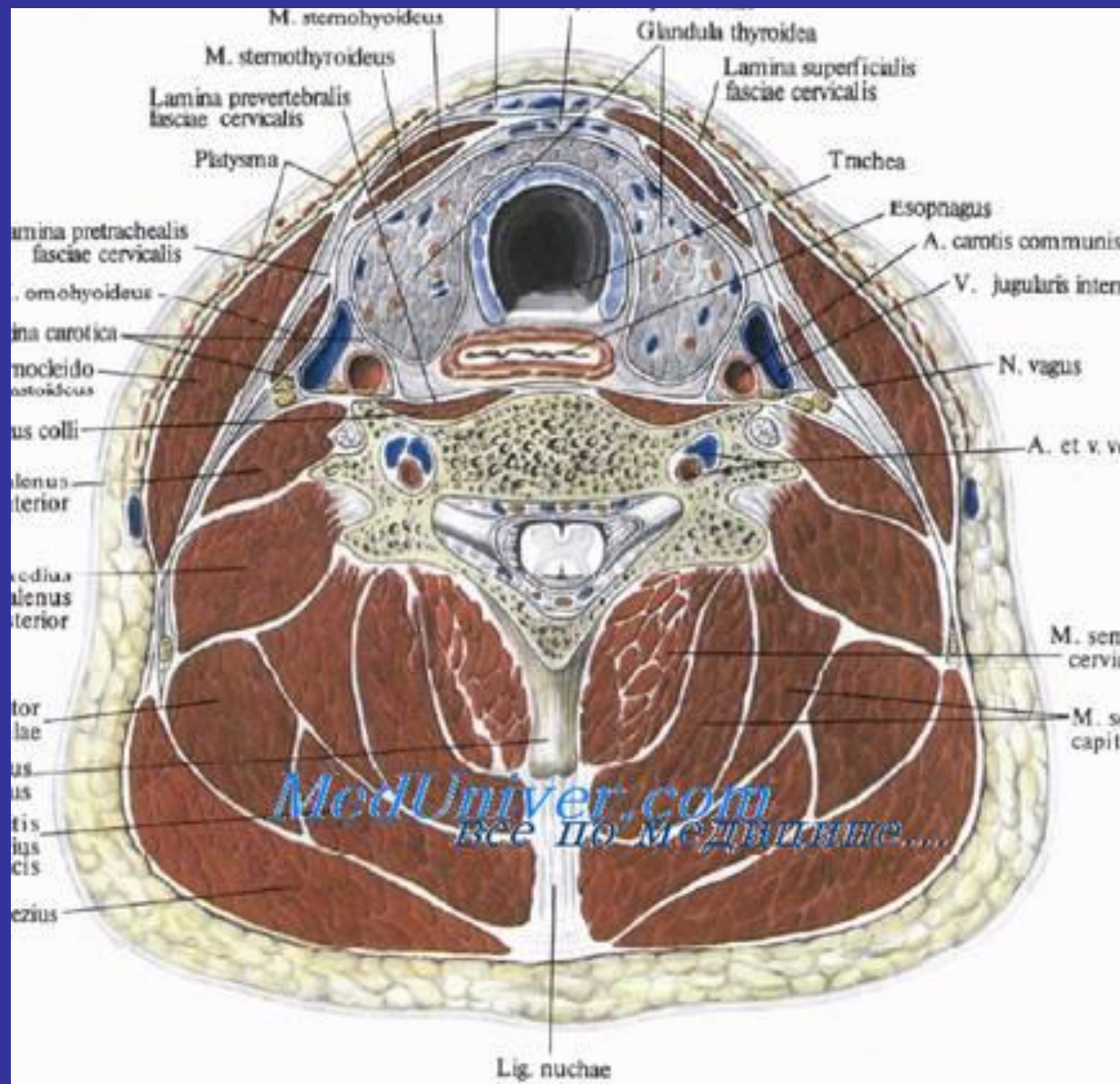
**2. Футляр поднижнечелюстной железы
(расщепление 2-й фасции
шеи).**

**3. Футляр грудно-ключично-сосцевидной мышцы
(расщепление 2-й
фасции).**

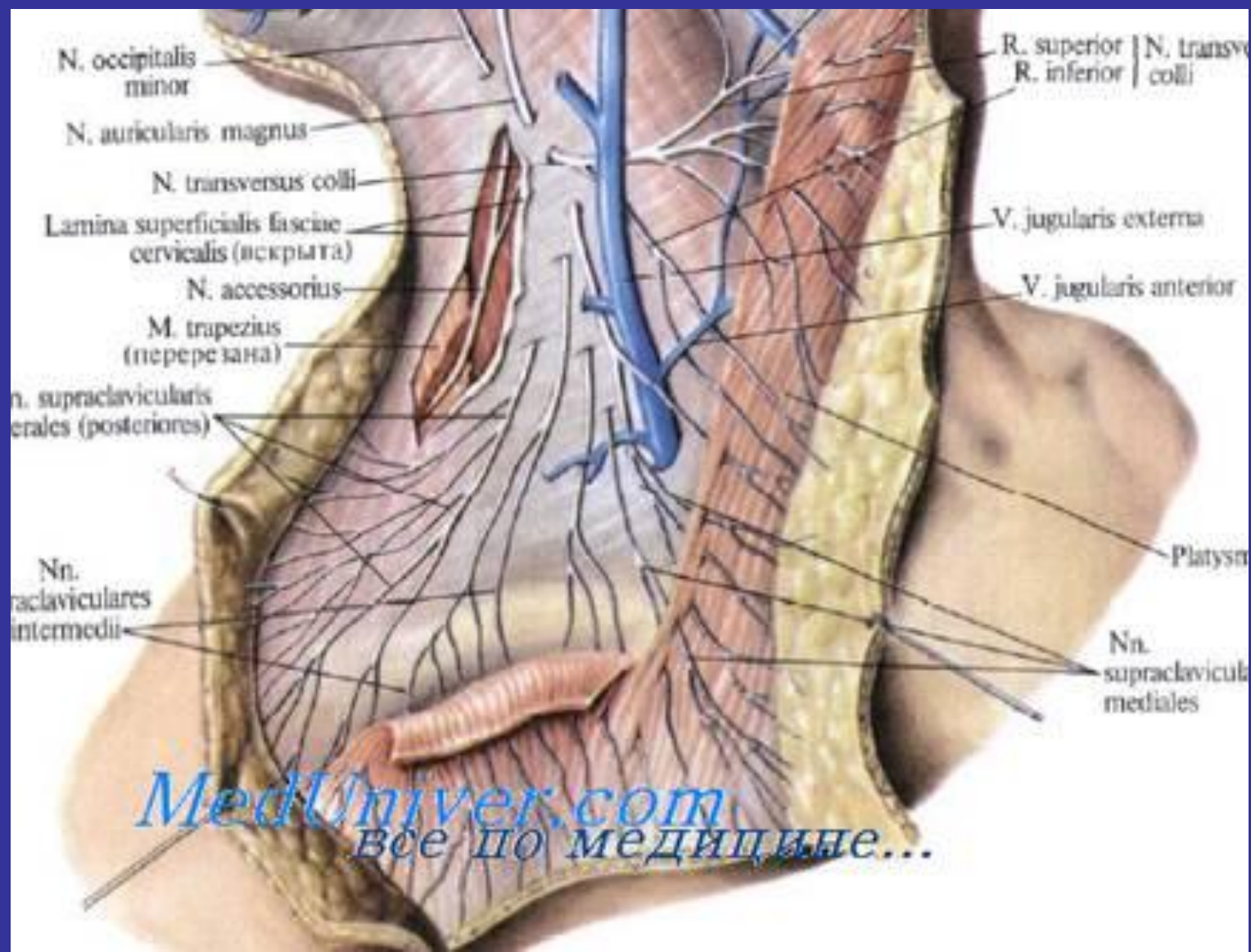
НЕЗАМКНУТЫЕ пространства

- 1) Превисцеральное пространство
(между листками 4-й фасции).**
- 2) Ретровисцеральное
пространство (между
висцеральным листком 4-й
фасции и 5-й фасцией).**

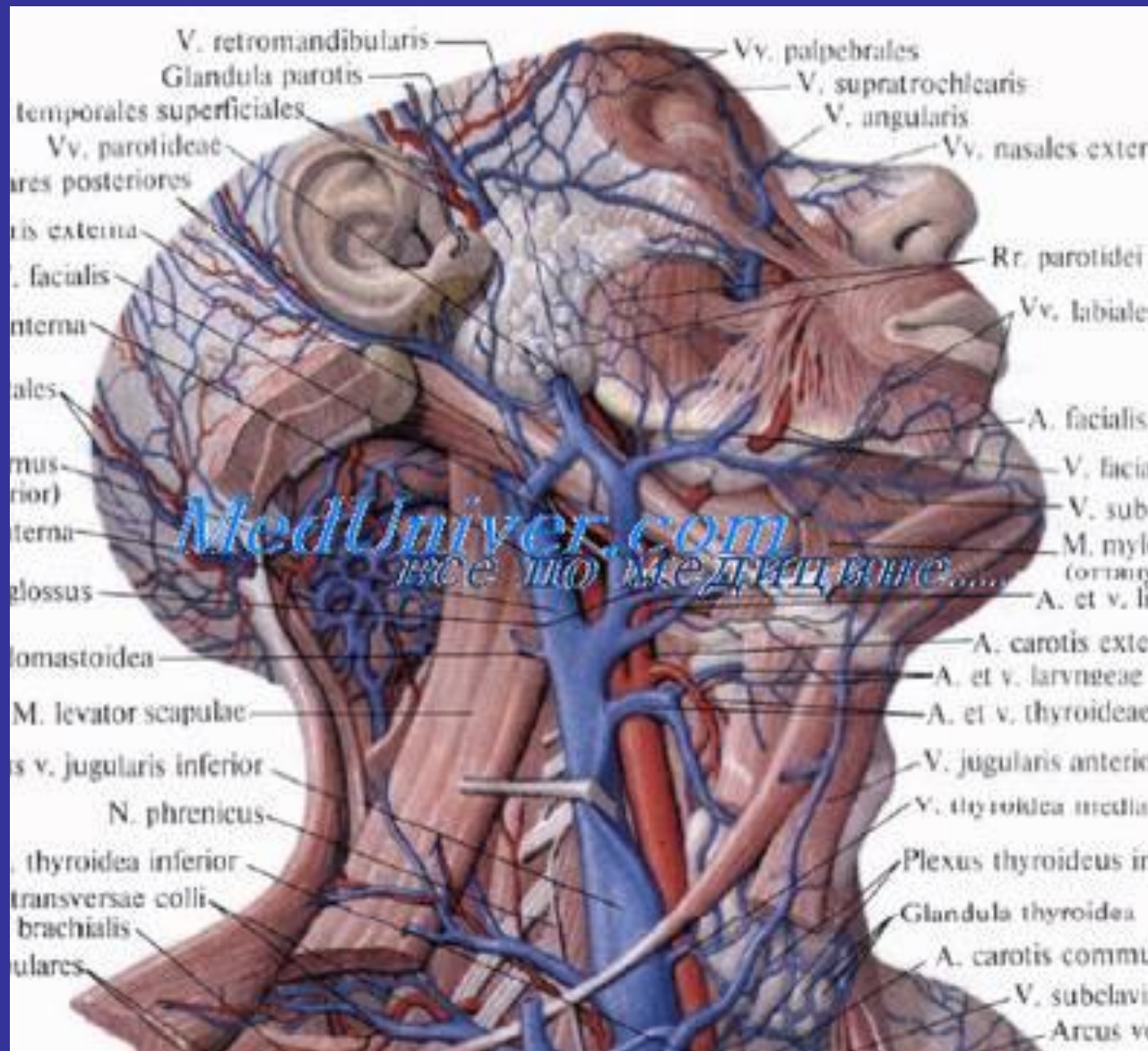
Клетчаточные пространства шеи.



Проекции нервов и сосудов в грудино-ключично-сосцевидной области на кожу

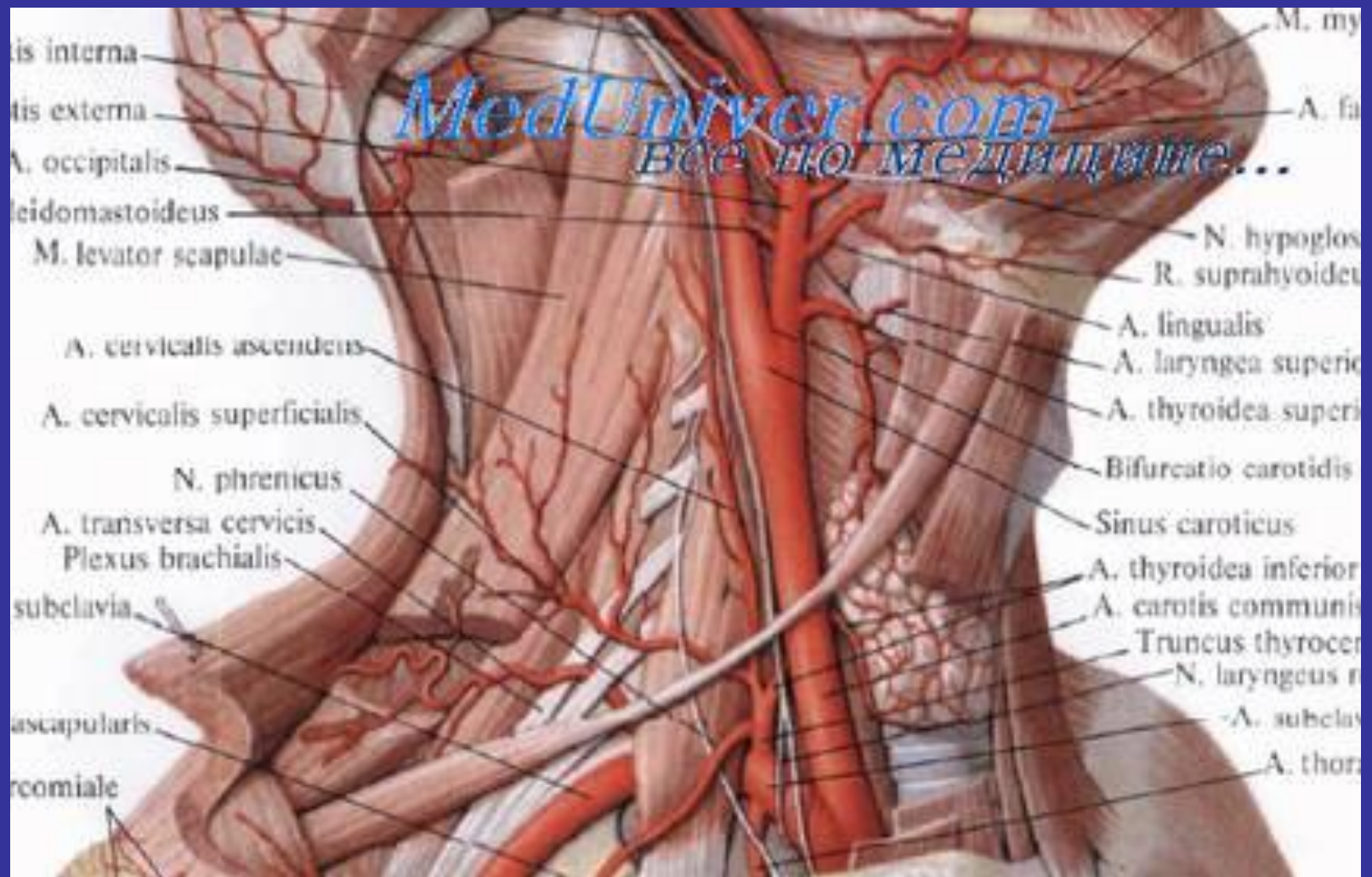


Общая сонная артерия.



БИФУРКАЦИЯ ОБЩЕЙ СОННОЙ АРТЕРИИ

- 1. 48% случаев – у
верхнего края
щитовидного хряща;**
- 2. 40% случаев – уровень
подъязычной кости;**
- 3. 12% случаев – уровень
середины щитовидного
хряща.**



ПОЛОЖЕНИЕ ВНУТРЕННЕЙ СОННОЙ АРТЕРИИ

(относительно наружной)

- сзади и латерально – 68%;**
- сзади – 24,2%;**
- сзади и медиально – 5,78%;**
- медиально – 5,8%;**
- латерально – 0,52%.**

ПРИЗНАКИ НАРУЖНОЙ СОННОЙ АРТЕРИИ (верификация с внутренней)

- 1. Расположение артерий
«обратно» названию.**
- 2. Отхождение ветвей.**
- 3. Временное лигирование
НСА – исчезновение
пульсации a. facialis.**

ТРАХЕОСТОМИЯ

(показания)

- 1. Инородные тела.**
- 2. Нарушение
проходимости.**
- 3. Острые стенозы гортани
при инфекционных
заболеваниях.**

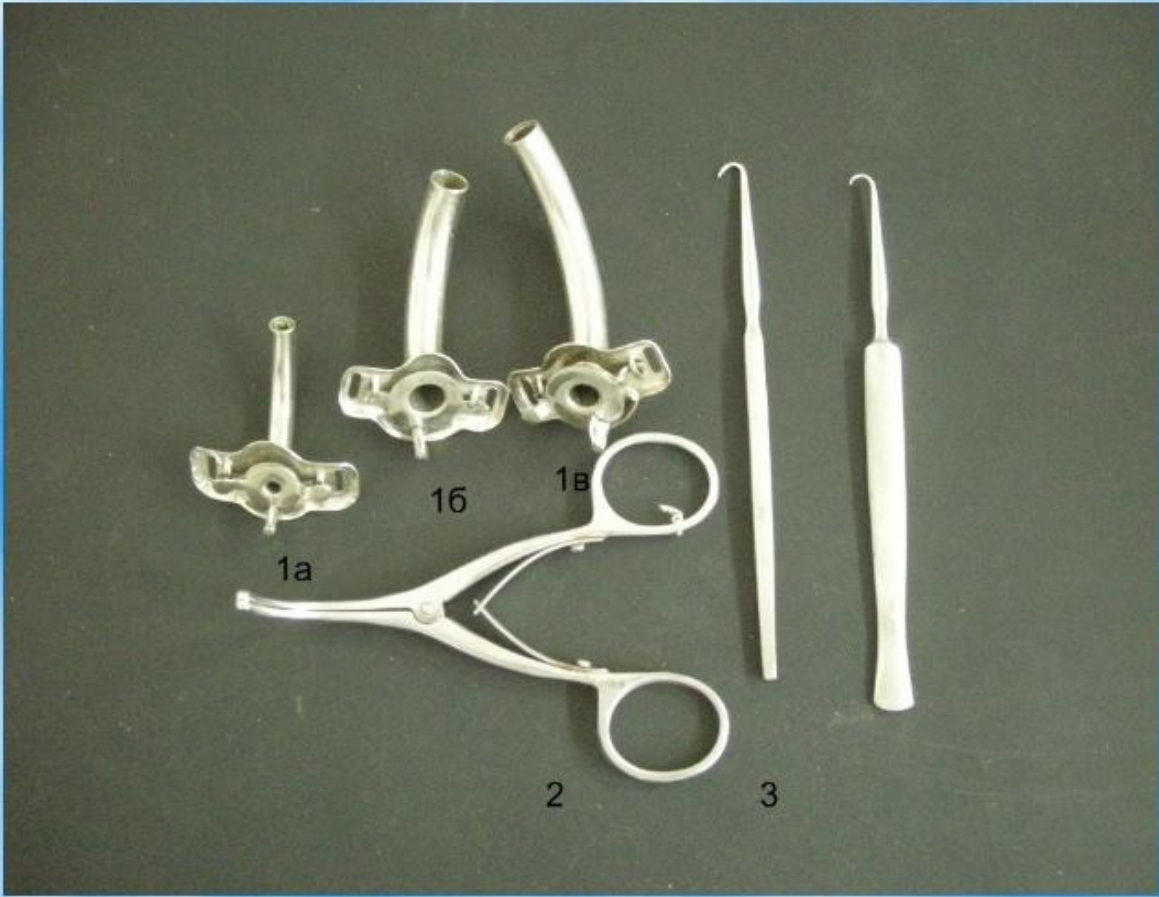
ТРАХЕОСТОМИЯ (показания)

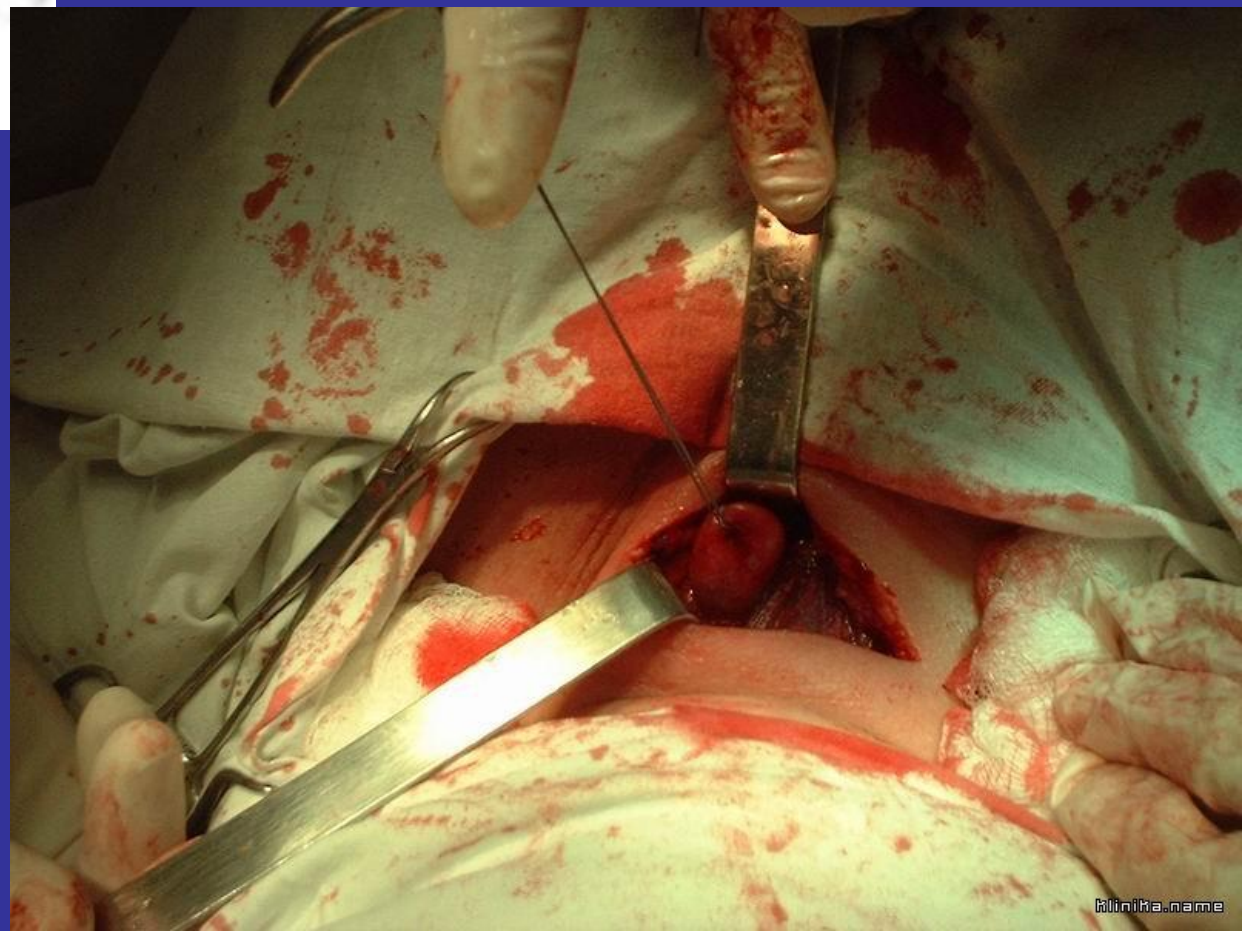
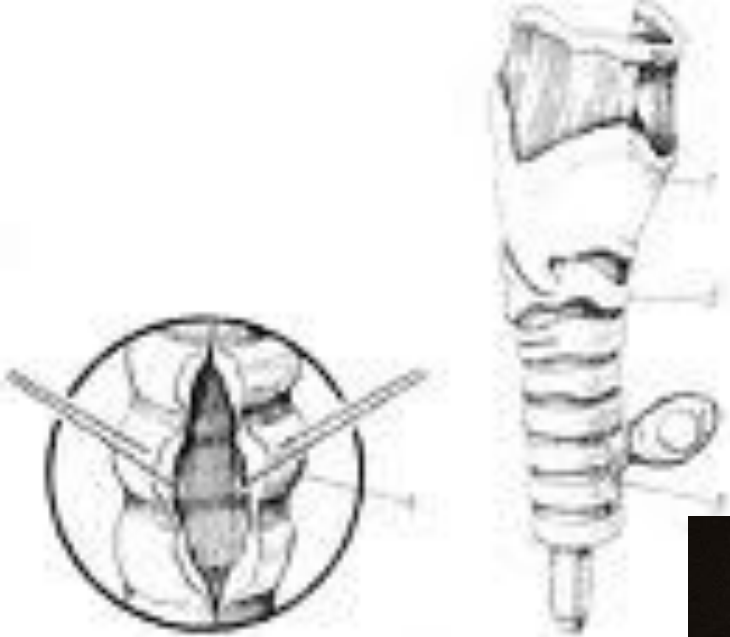
4. Стенозы гортани при специфических и неспецифических инфекциях.

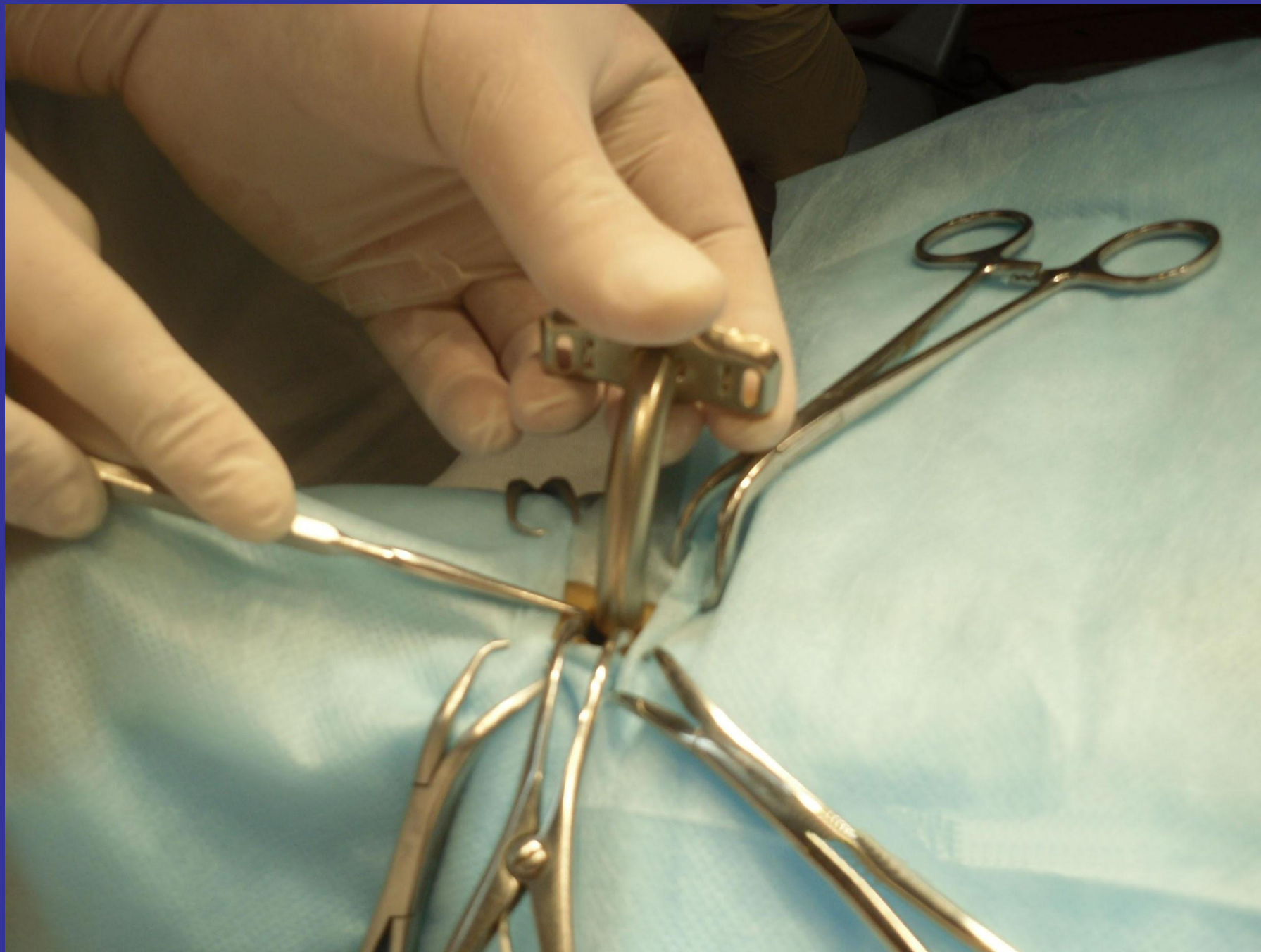5. Стенозы гортани при опухолях.

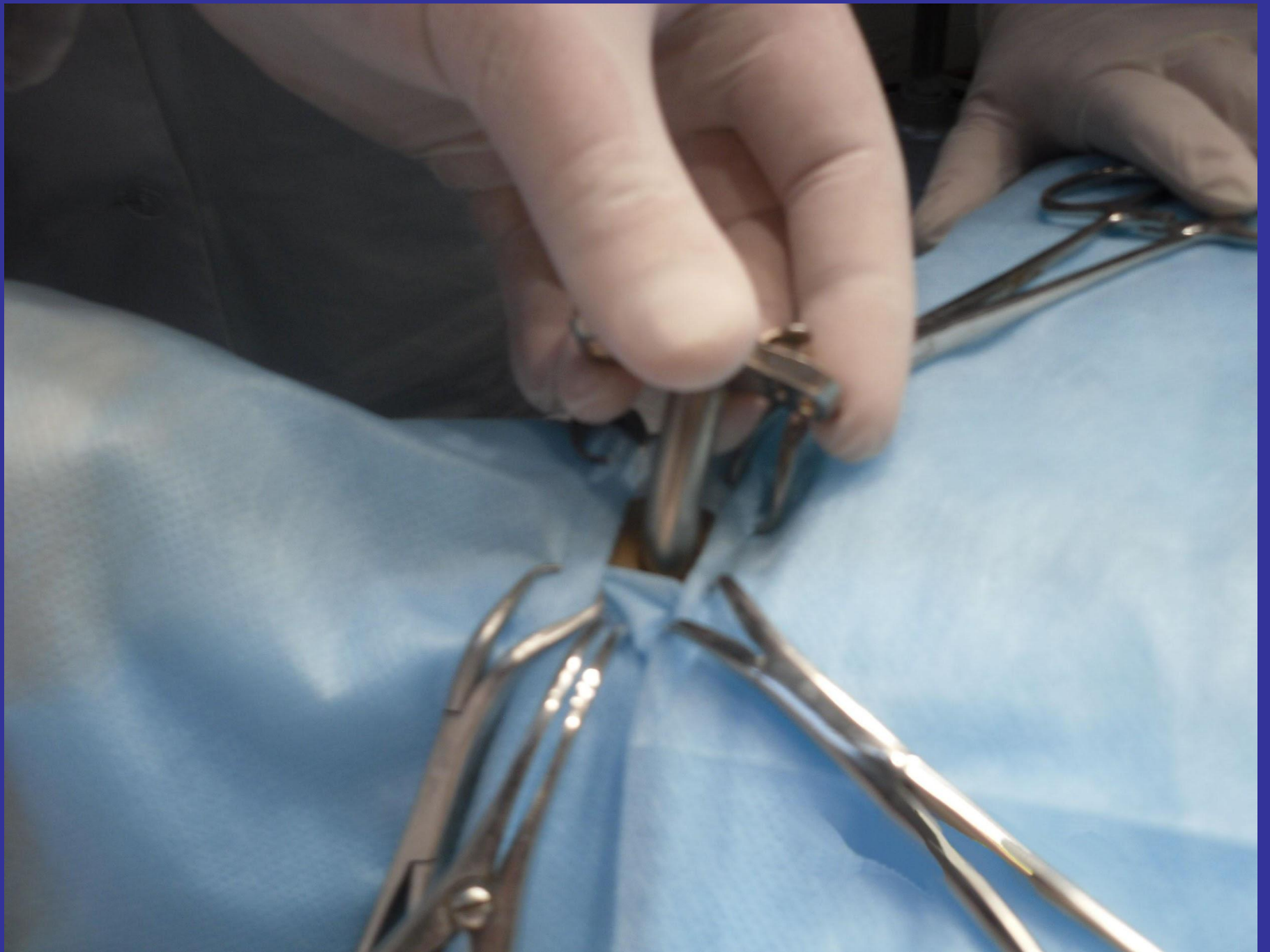ТРАХЕОСТОМИЯ (показания)

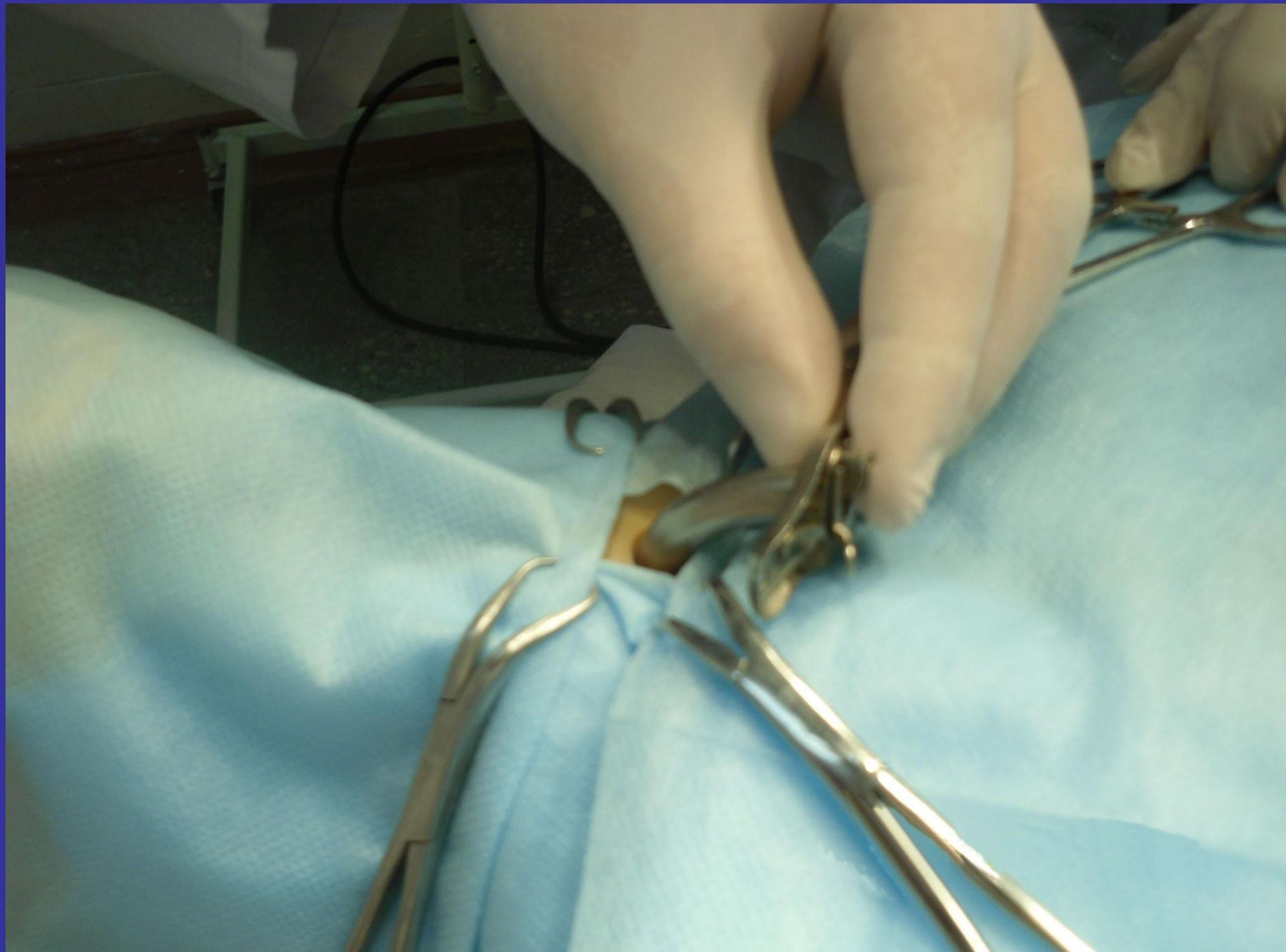- 6. Сдавление трахеи струмой, аневризмой, инфильтратами шеи.**
- 7. Стенозы после хим. ожогов.**
- 8. Аллергический стеноз.**

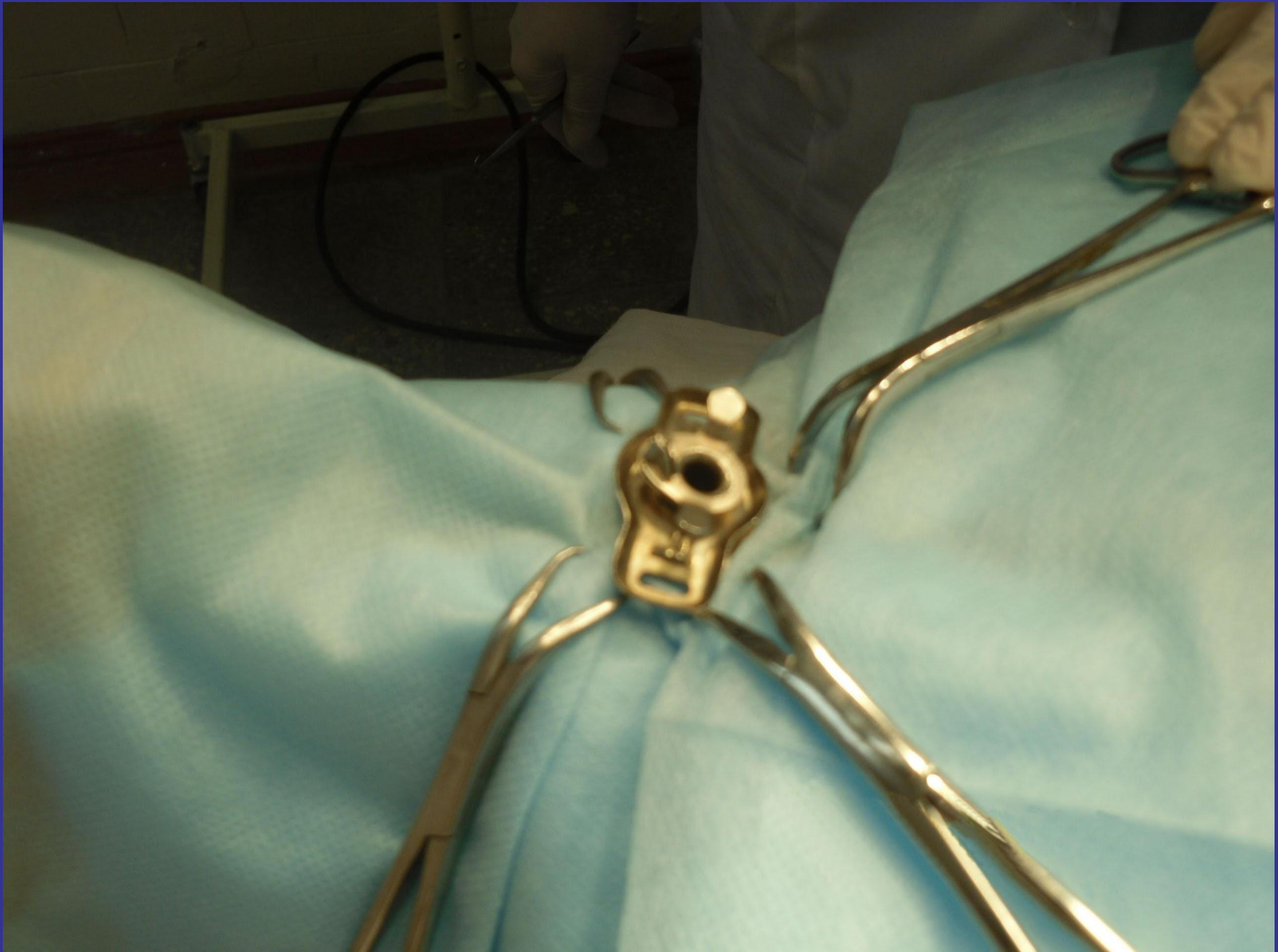


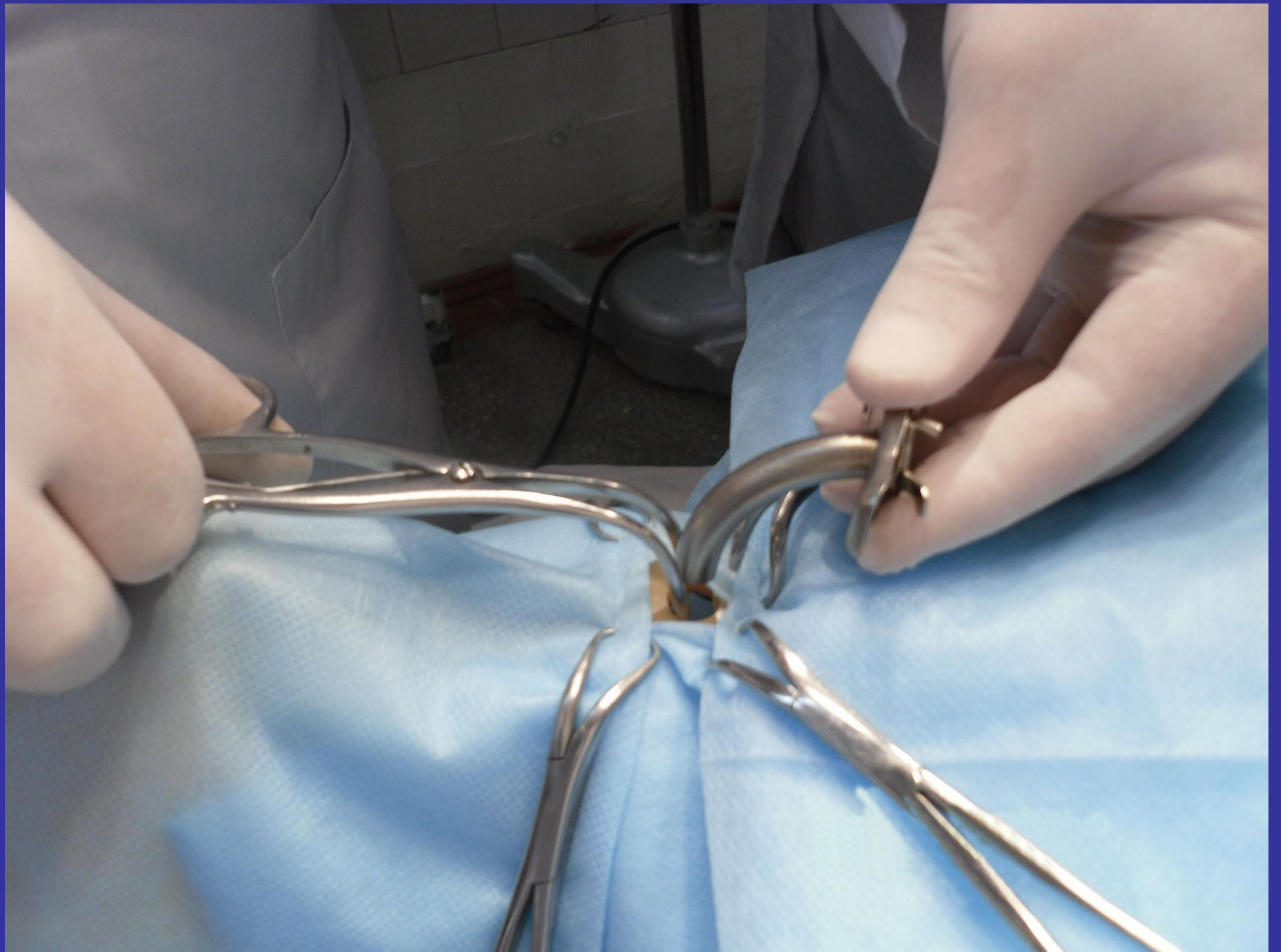


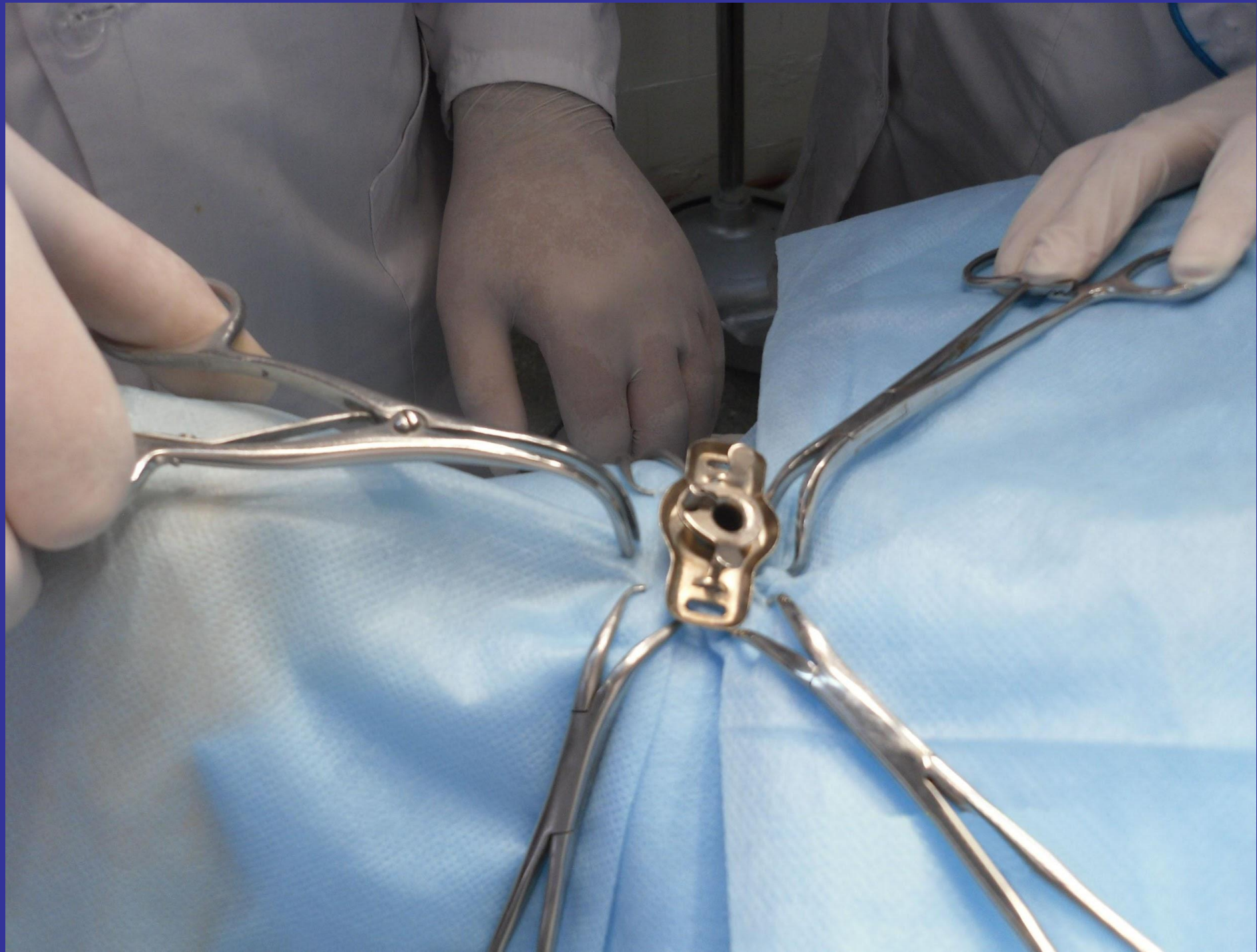






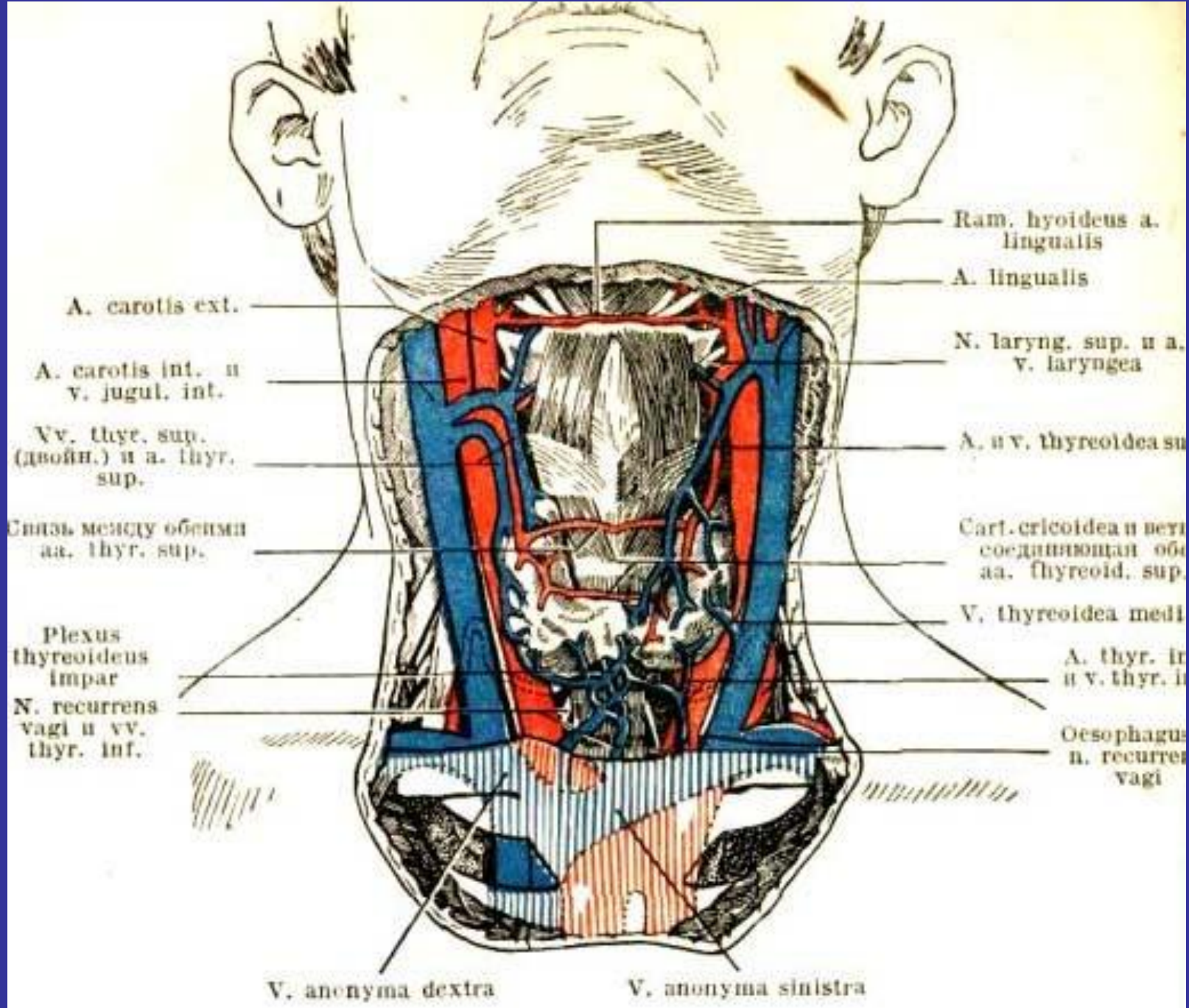






ПРЕИМУЩЕСТВА ОПЕРАЦИИ ПО О.В.НИКОЛАЕВУ

- 1. Нет перевязки щитовидных артерий на протяжении.**
- 2. Остается минимальное количество ткани (1-3 г).**
- 3. Минимальная кровопотеря**



A. carotis ext.

A. carotis int. u
v. jugul. int.

Vv. thyre. sup.
(двойн.) u a. thyre.
sup.

Связь между обоими
aa. thyre. sup.

Plexus
thyreoidens
impar

N. recurrens
vagi u vv.
thyre. inf.

V. anonyma dextra

V. anonyma sinistra

Ram. hyoideus a.
lingualis

A. lingualis

N. laryng. sup. u a.
v. laryngea

A. u v. thyreoides su

Cart. cricoidea u перт
соединяющая оба
aa. thyreoid. sup.

V. thyreoides med

A. thyre. in
u v. thyre. in

Oesophagus
n. recurrens
vagi

ОСОБЕННОСТИ РАН ШЕИ:

- 1. Извилистый раневой канал.**
- 2. Одновременные повреждения крупных сосудов и органов шеи.**
- 3. Внешнее и внутреннее инфицирование.**
- 4. Попадание крови в дыхательные пути.**