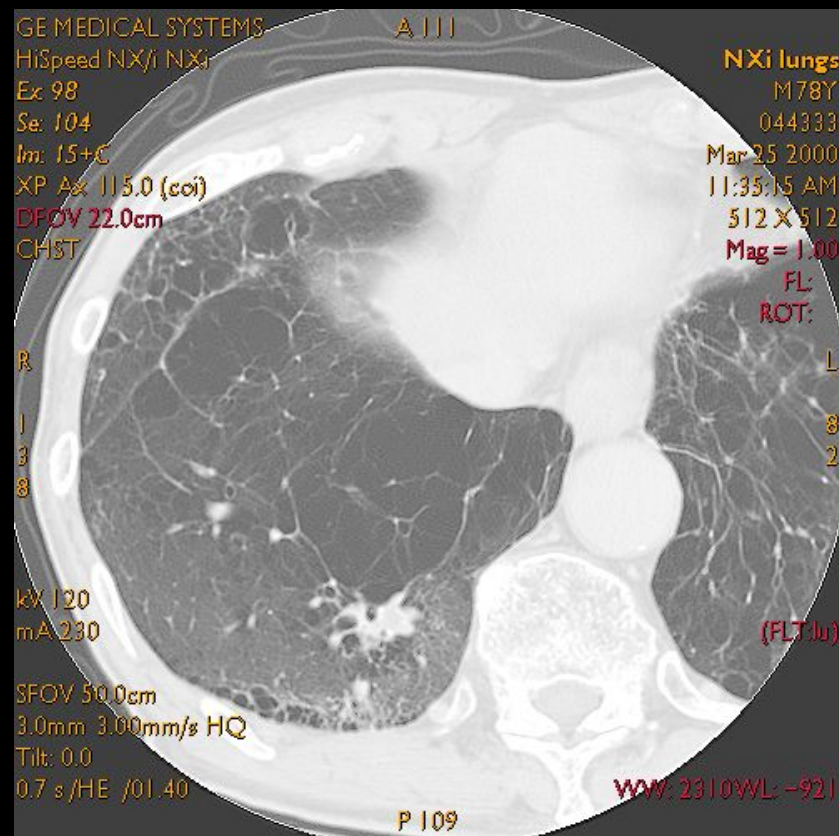
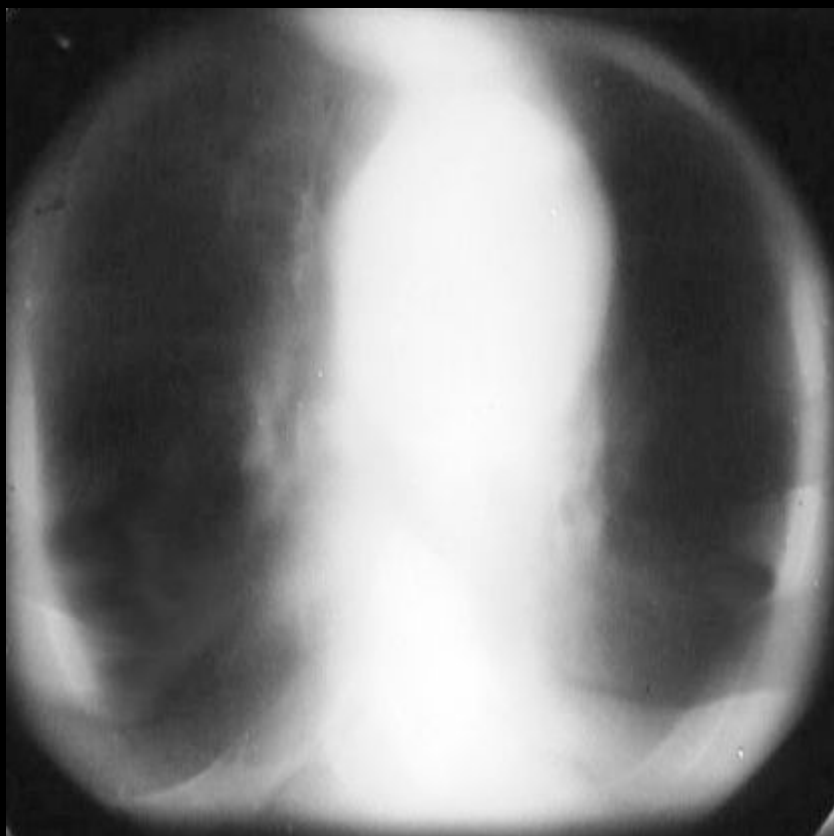


Методики лучевой диагностики

- Рентгенодиагностика
- Рентгеновская компьютерная томография
- Магнитно-резонансная томография
- Ультразвуковая диагностика
- Радионуклидная диагностика
- Тепловидение
- Рентгенохирургия

Компьютерная томография

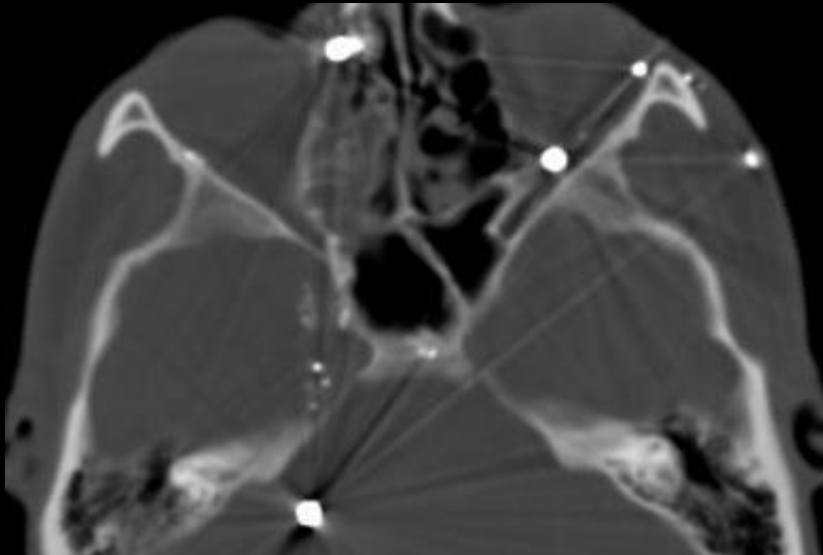
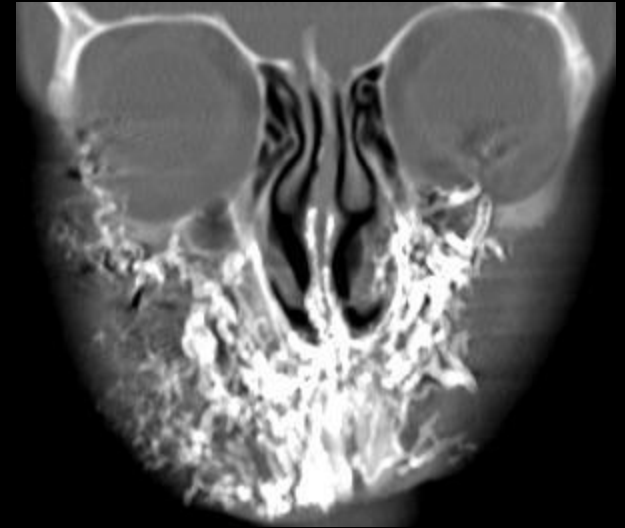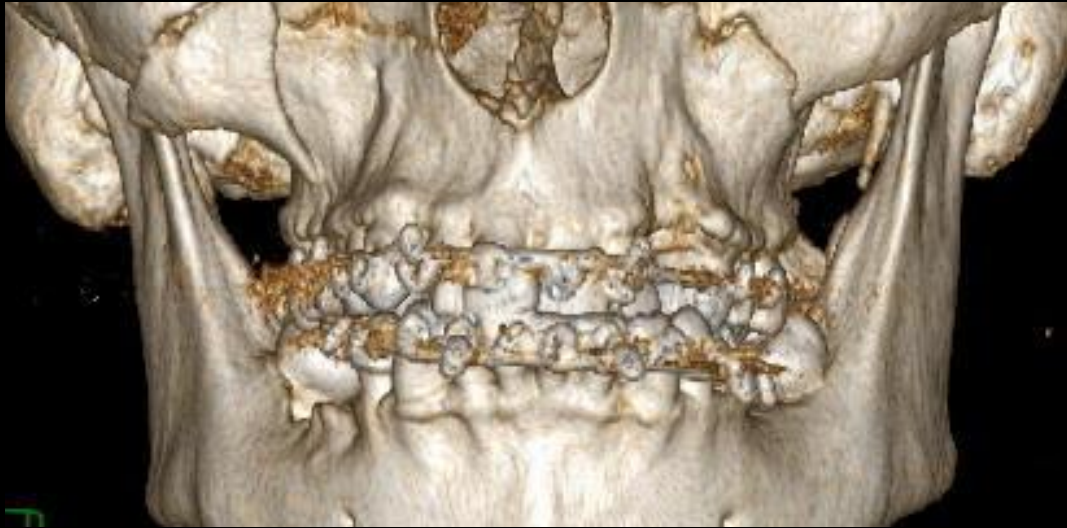Эволюция томографии



Компьютерная томография

Достоинства и преимущества	Недостатки и ограничения
Высокая разрешающая способность	Лучевая нагрузка
Короткое время выполнения	Ограничения функциональных исследований
Универсальность, стандартизация	Применение контрастных средств
Нет ограничений по тяжести состояния, строению тела и наличию инородных предметов	
Высокая пропускная способность	
Скрининг социально значимых заболеваний	

Артефакты



*Хаунсфилдовские
артефакты*

Создатели компьютерной томографии




Годфри Хаунсфилд




Алан М.Кормак

Нобелевские лауреаты за создание метода

История развития КТ

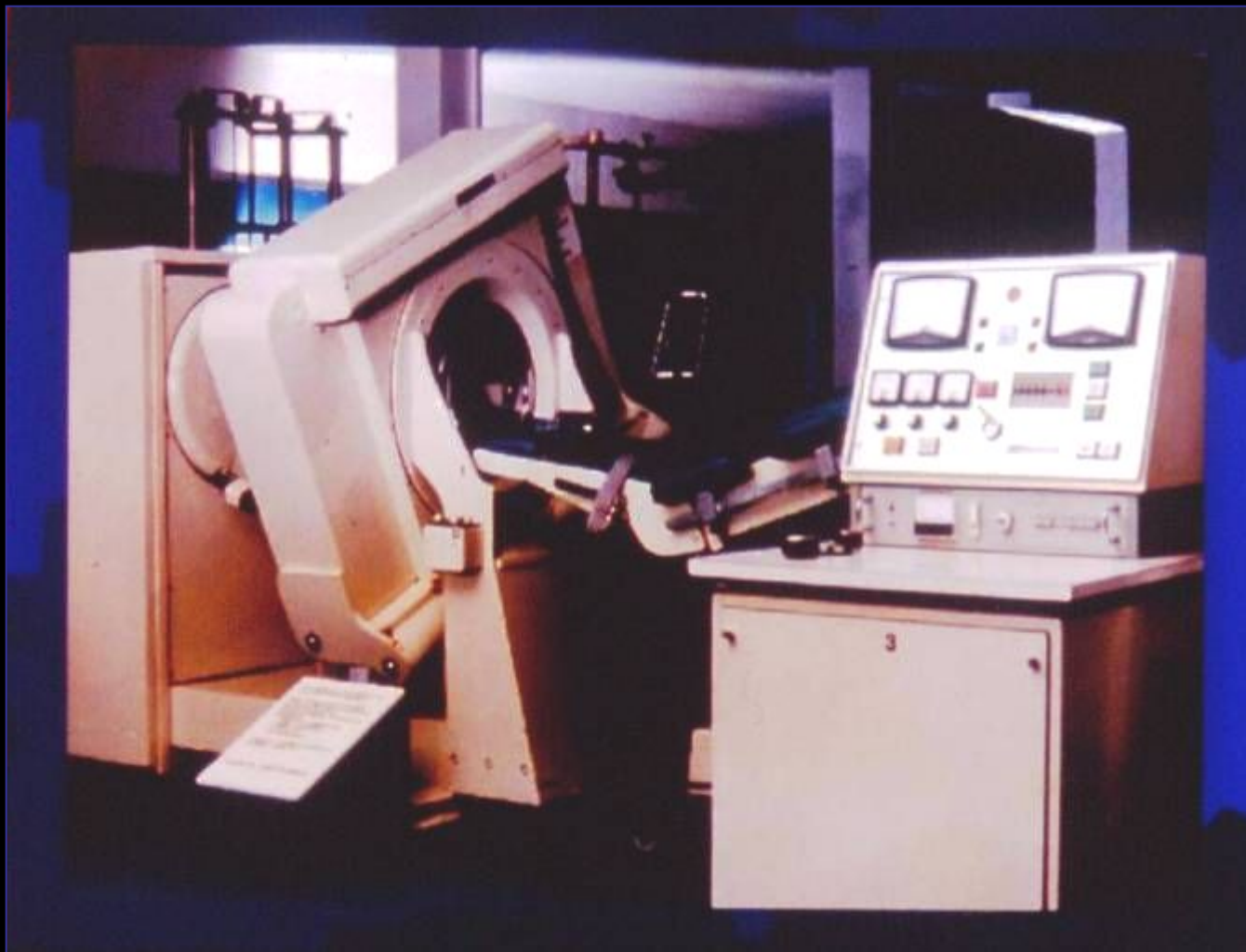

*Экспериментальная установка
А. Кормака*



*Экспериментальная установка
Г. Хаунсфилда*

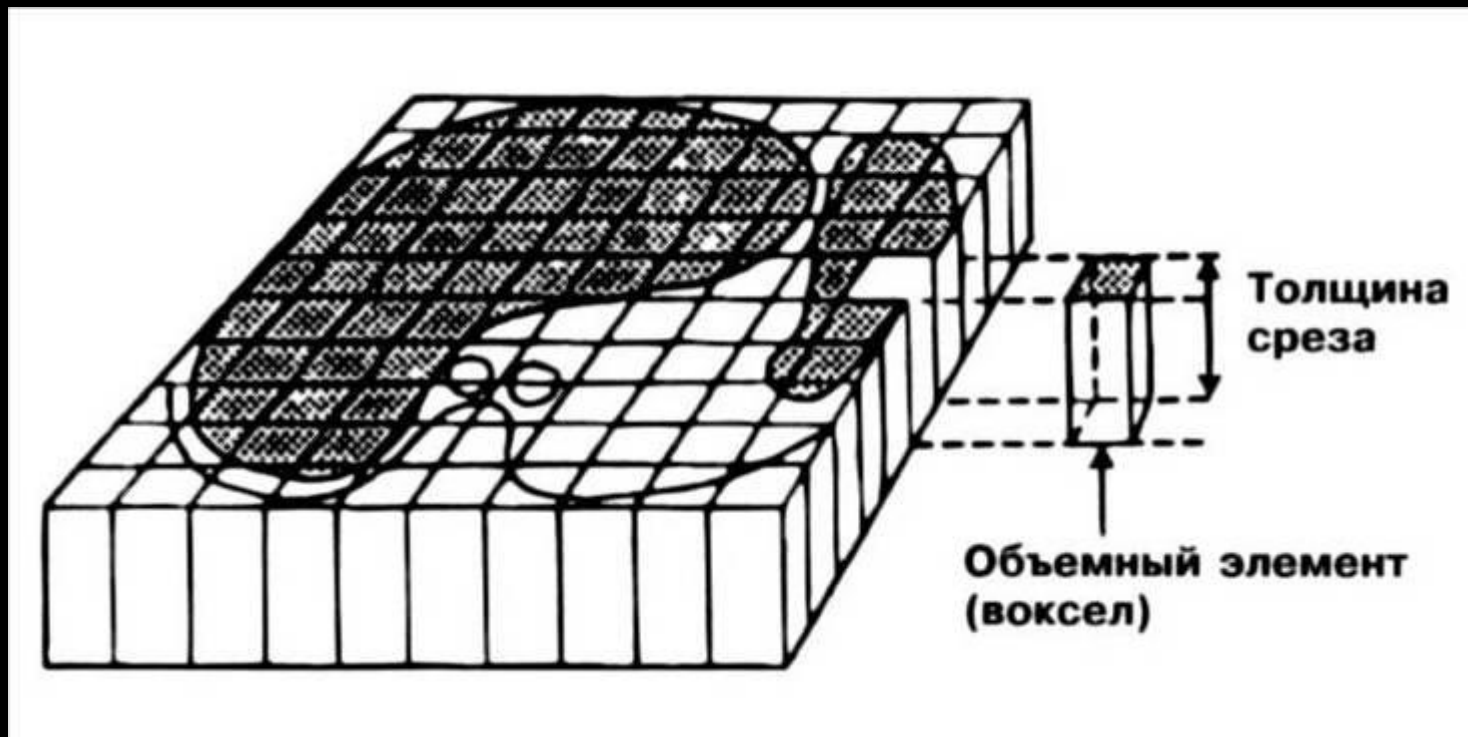
Первый КТ в мире (EMI, 1972)



История развития компьютерной томографии

- 1972 G. Hounsfield создал первый КТ (EMI).
- 1976 Первый в мире КТ для всего тела
- 1978 Первый КТ в СССР, ЦКБ, радиологический корпус
- 1979 G. Hounsfield и A. McCormac - Нобелевская премия.
- 1984 D.Boyd – создание электронно-лучевого томографа.
- 1989 Создание спиральных КТ (Toshiba, Siemens).
- 1993 Первый в России спиральный КТ, ЦКБ.
- 1998 Создание мультиспирального КТ – 4 среза.
- 2002 Создание МСКТ – 16 срезов.
- 2005 Создание МСКТ – 64 среза.


Визуализируемый срез ткани, разделенный на элементы объема - вокселы



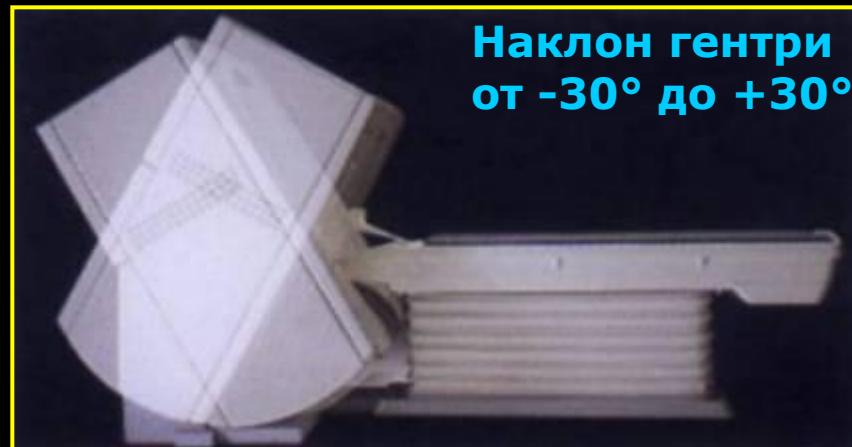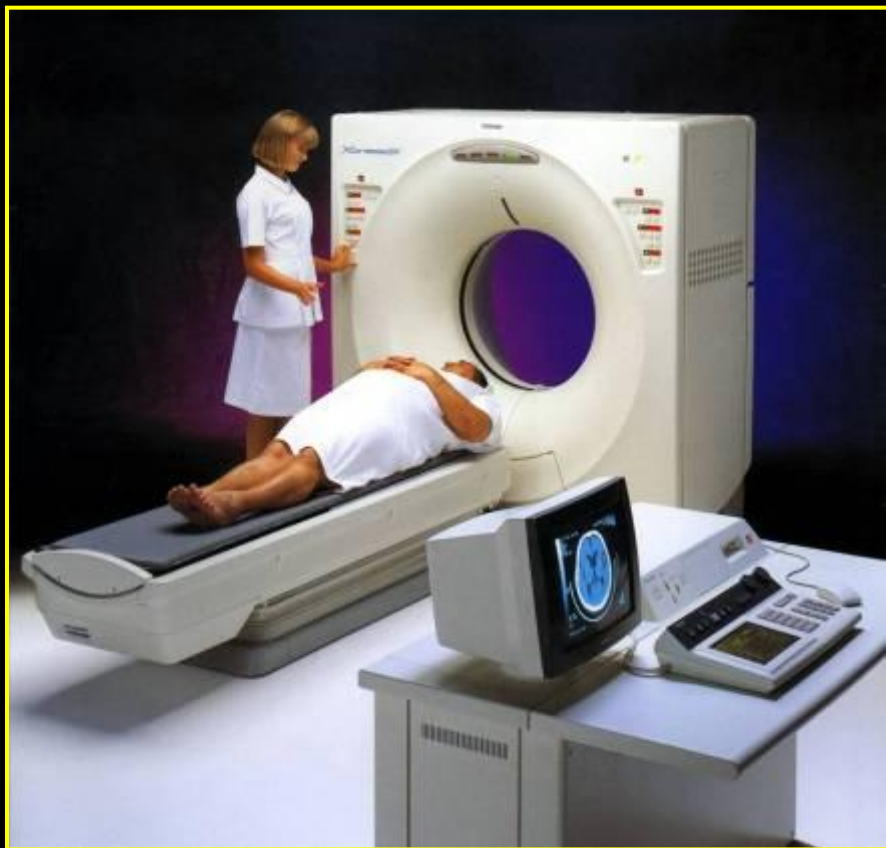Поглощение в каждом вокселе определяет яркость (оттенок серой шкалы) соответствующего пиксела на окончательном двумерном изображении

Компьютерный томограф


(ложемент и гентри с вариантами наклона)



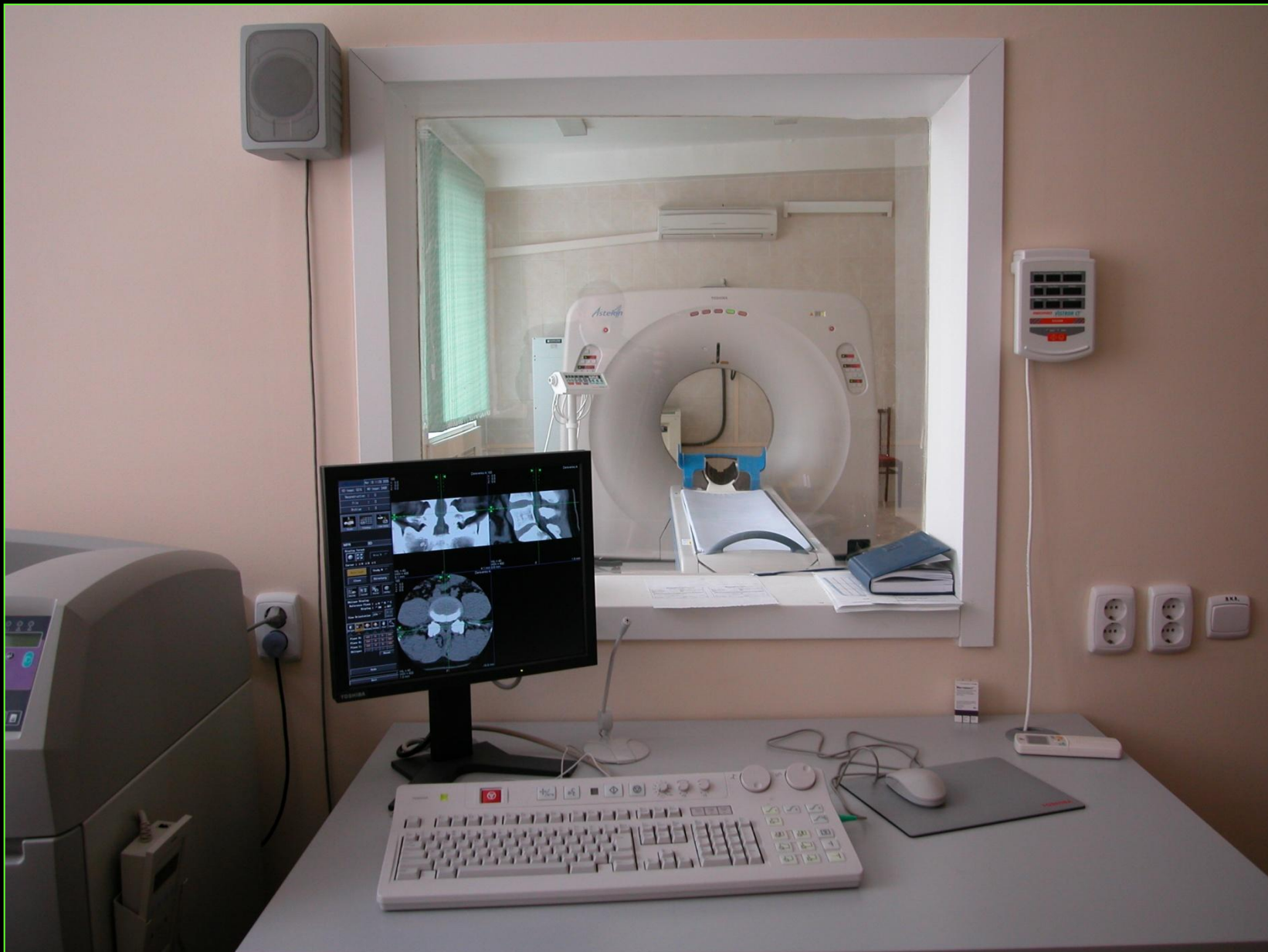Спиральный КТ

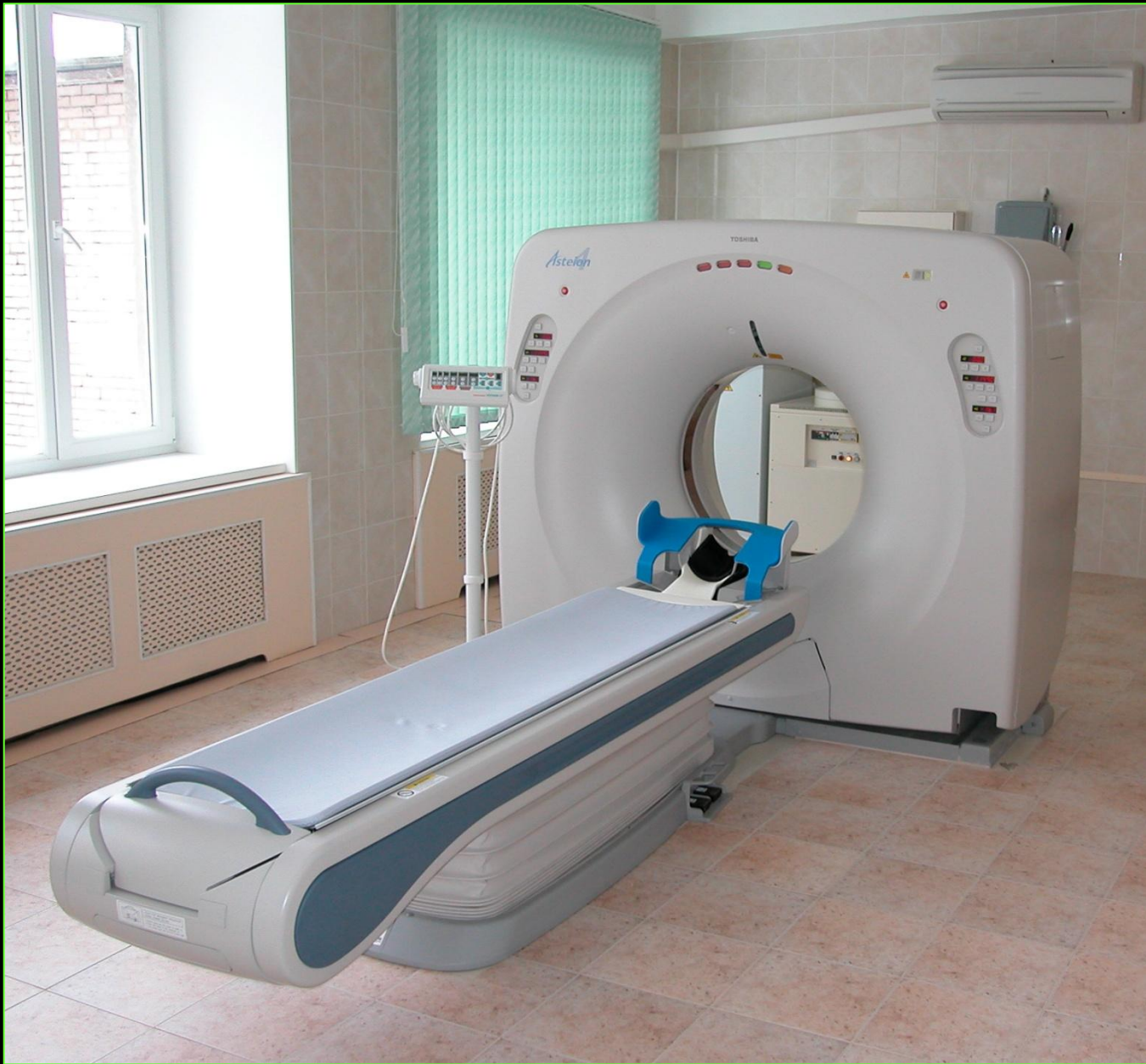

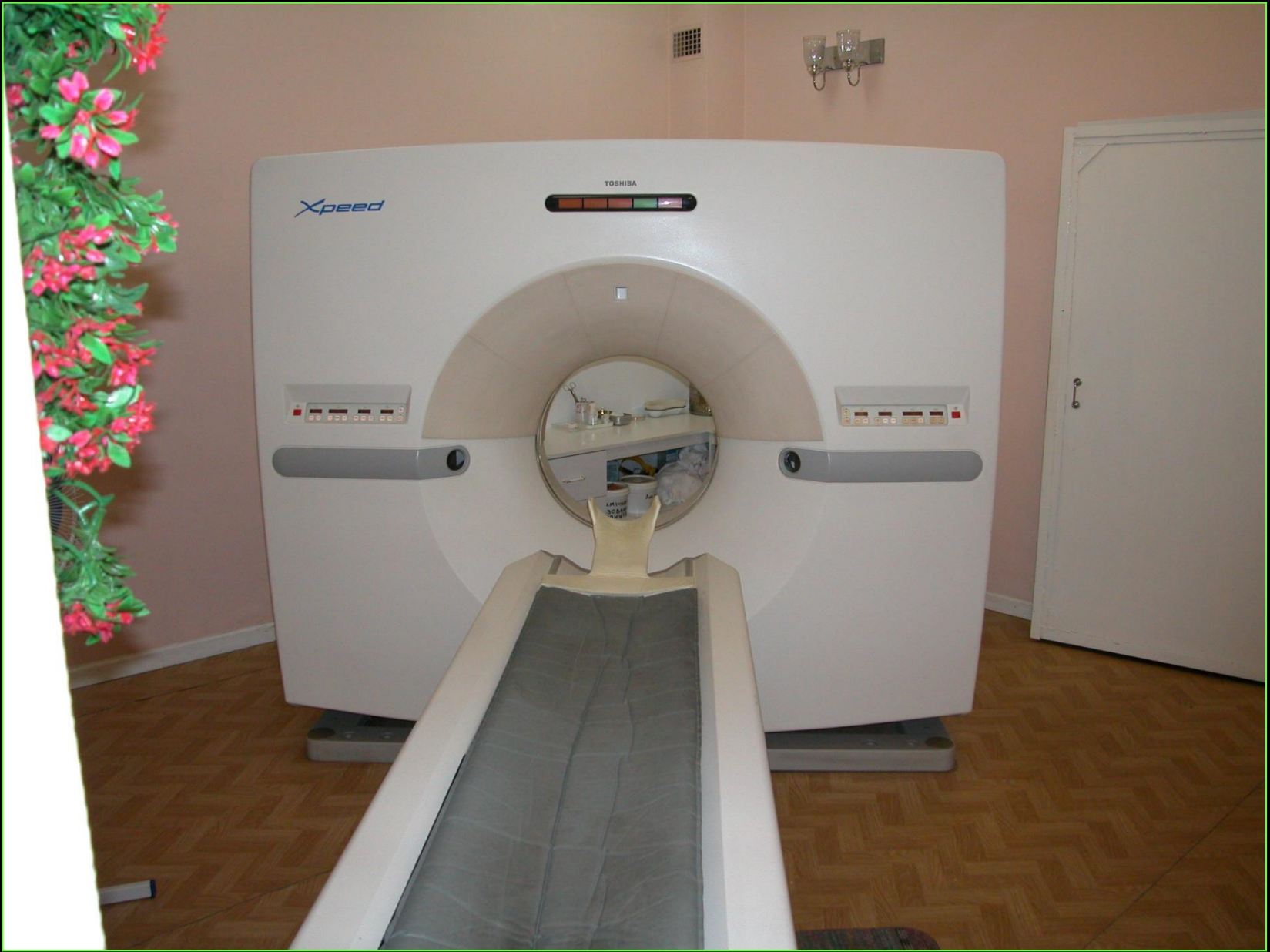Наклон гентри
от -30° до $+30^{\circ}$



Длина сканирования 100 см



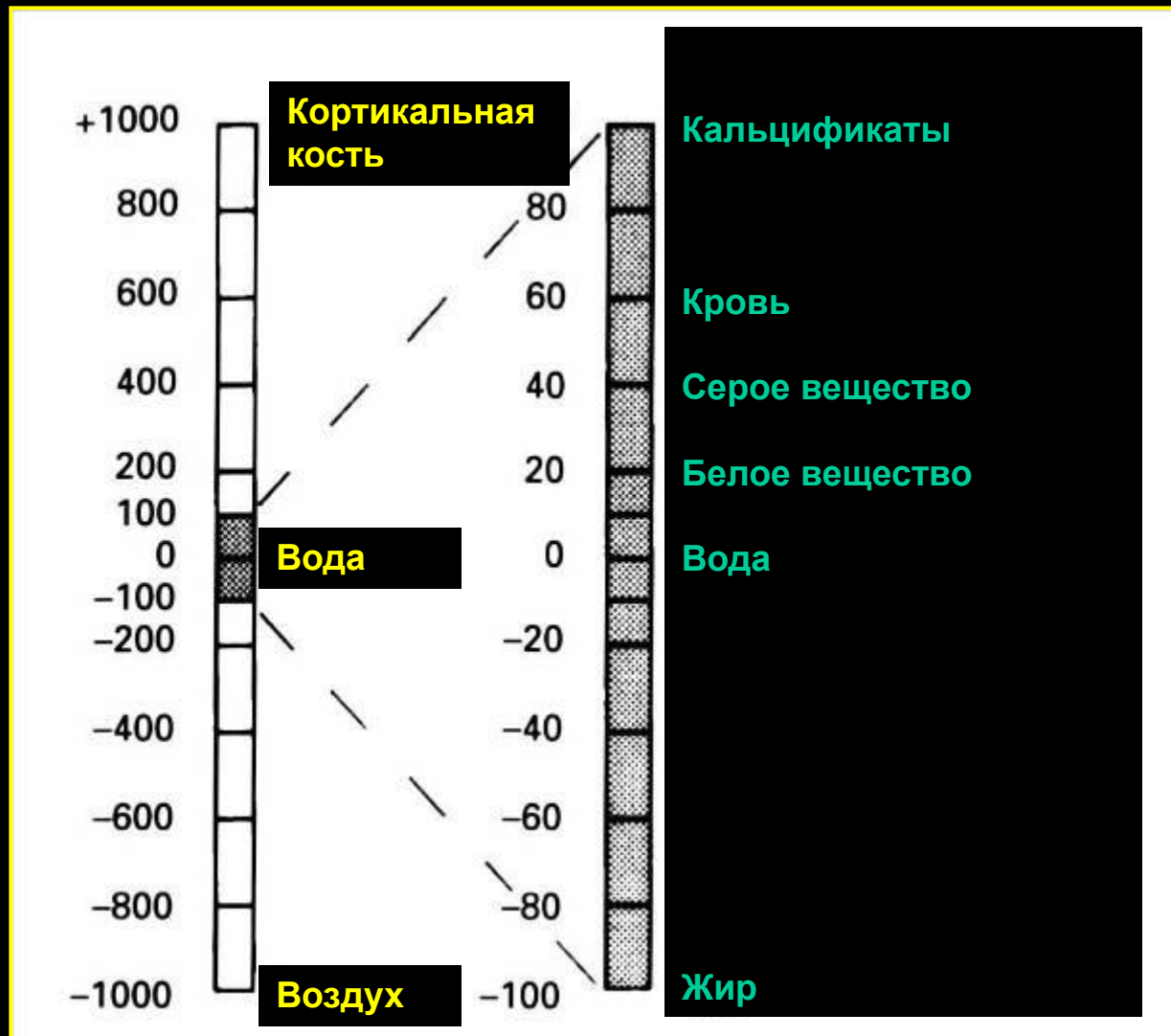




Шкала Хаунсфилда

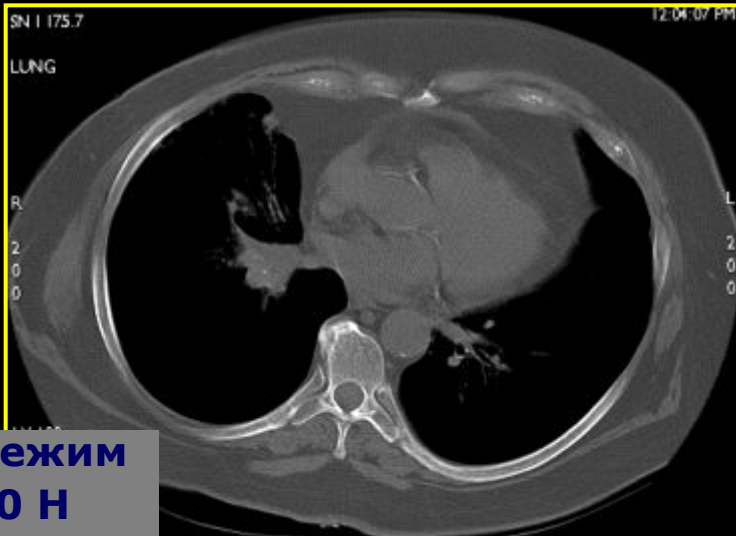
- При томографировании тела пациента создается карта *рентгеновских коэффициентов поглощения*, которые выражаются в единицах *Hounsfield (HU)*, названных так по имени изобретателя метода, где 0 HU соответствует уровню поглощения дистиллированной ВОДЫ, а минус 1000 HU - сухого воздуха. Коэффициент поглощения костной ткани - плюс 800-1000 HU. Эти коэффициенты называются *денситометрическими показателями*, с помощью которых определяют плотность тканей в любой точке измеряемого слоя.
- Денситометрические показатели вычисляются как результат общего поглощения рентгеновских лучей в объемном элементе (вокселе) среза КТ и являются суммой всех содержащихся в нем коэффициентов поглощения различных тканей в области измерения. Измерение плотностных показателей влияет на диагностику заболеваний.

Шкала Хаунсфилда

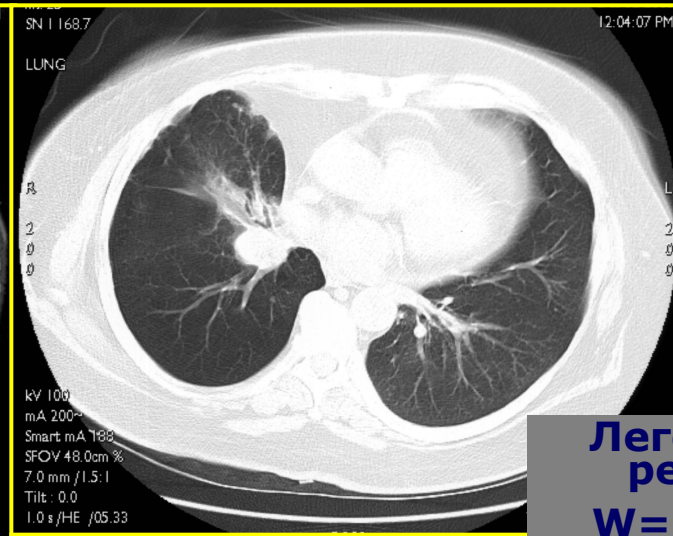


Различные уровни «окна»

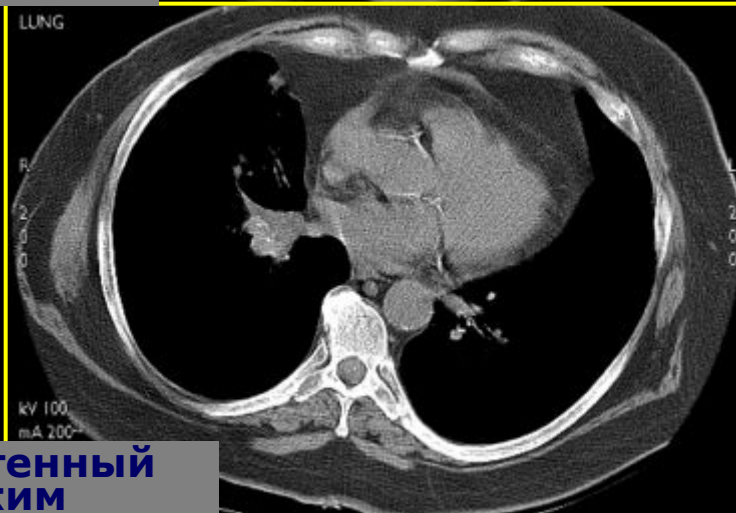
Отображаемый на экране диапазон шкалы Хаунсфилда



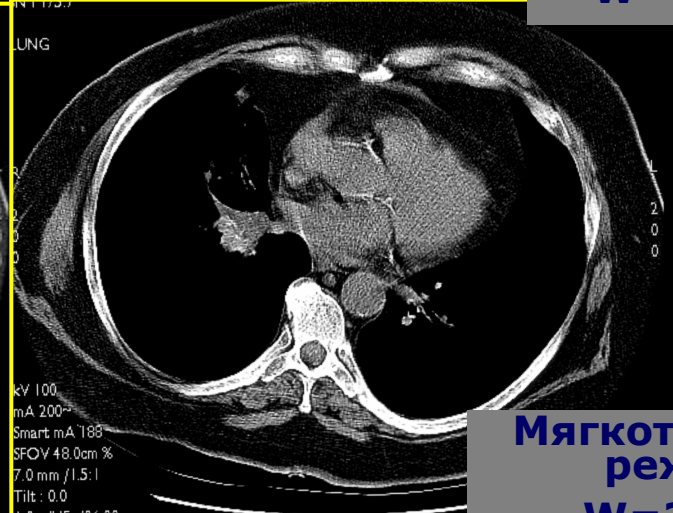
**Костный режим
W=2000 H**



**Легочный режим
W=1400 H**



**Средостенный режим
W=500 H**

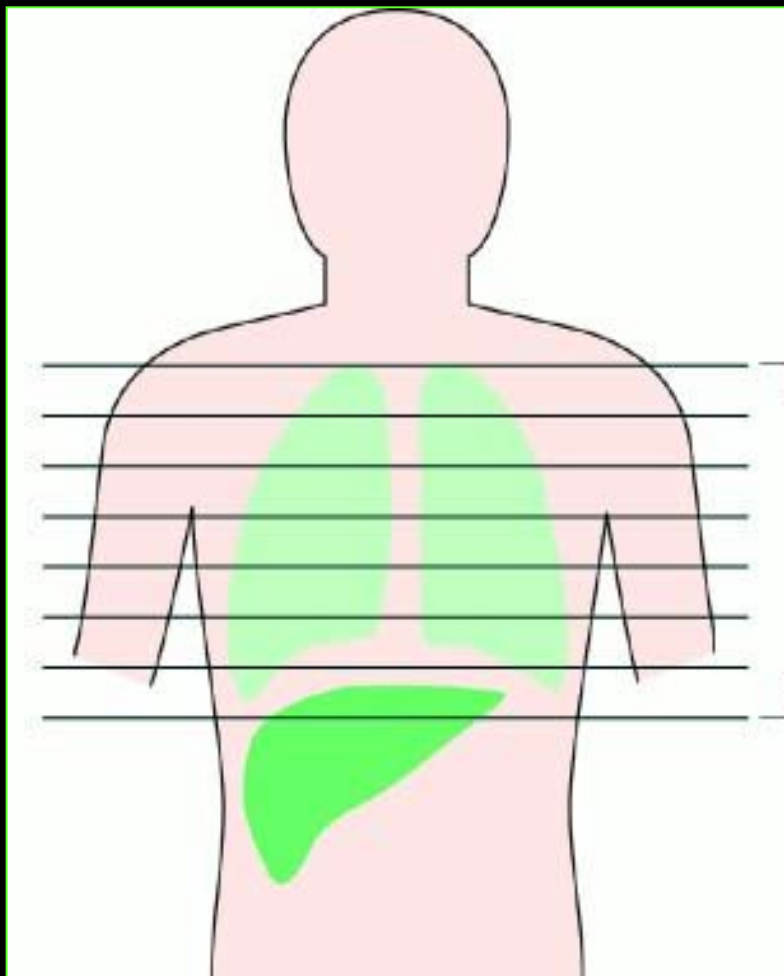


**Мягкотканый режим
W=300 H**

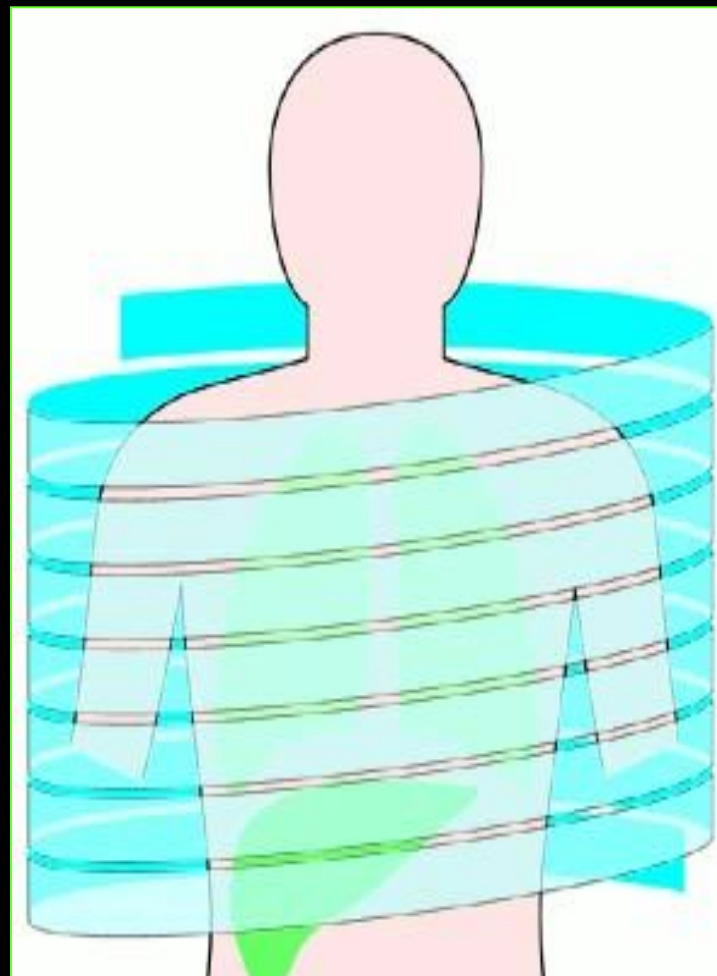
Рентгеновская компьютерная томография

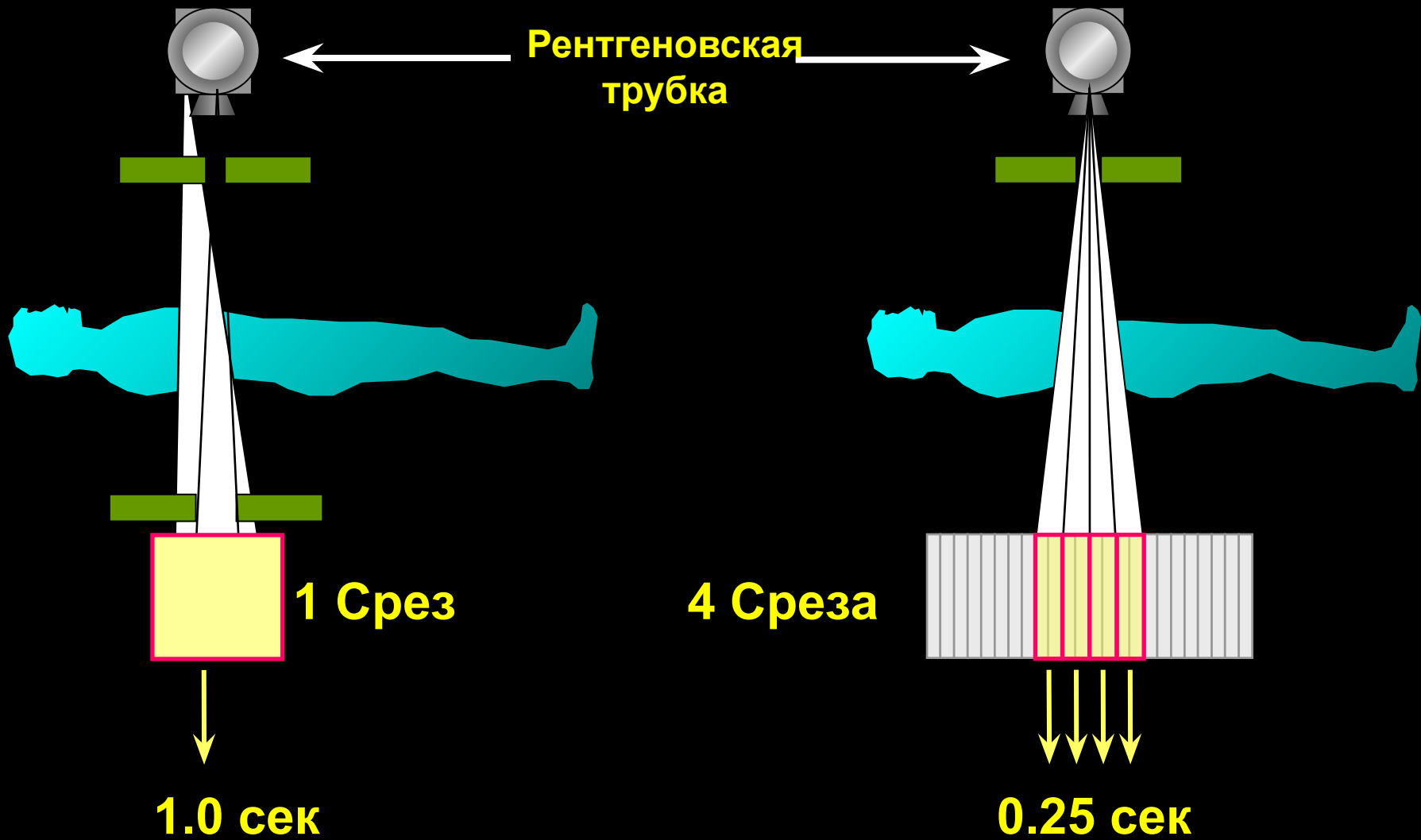
- Пошаговая (КТ)
- Спиральная (СКТ)
- Мультиспиральная (МСКТ)
- *Электронно-оптическая КТ*

Пошаговая КТ

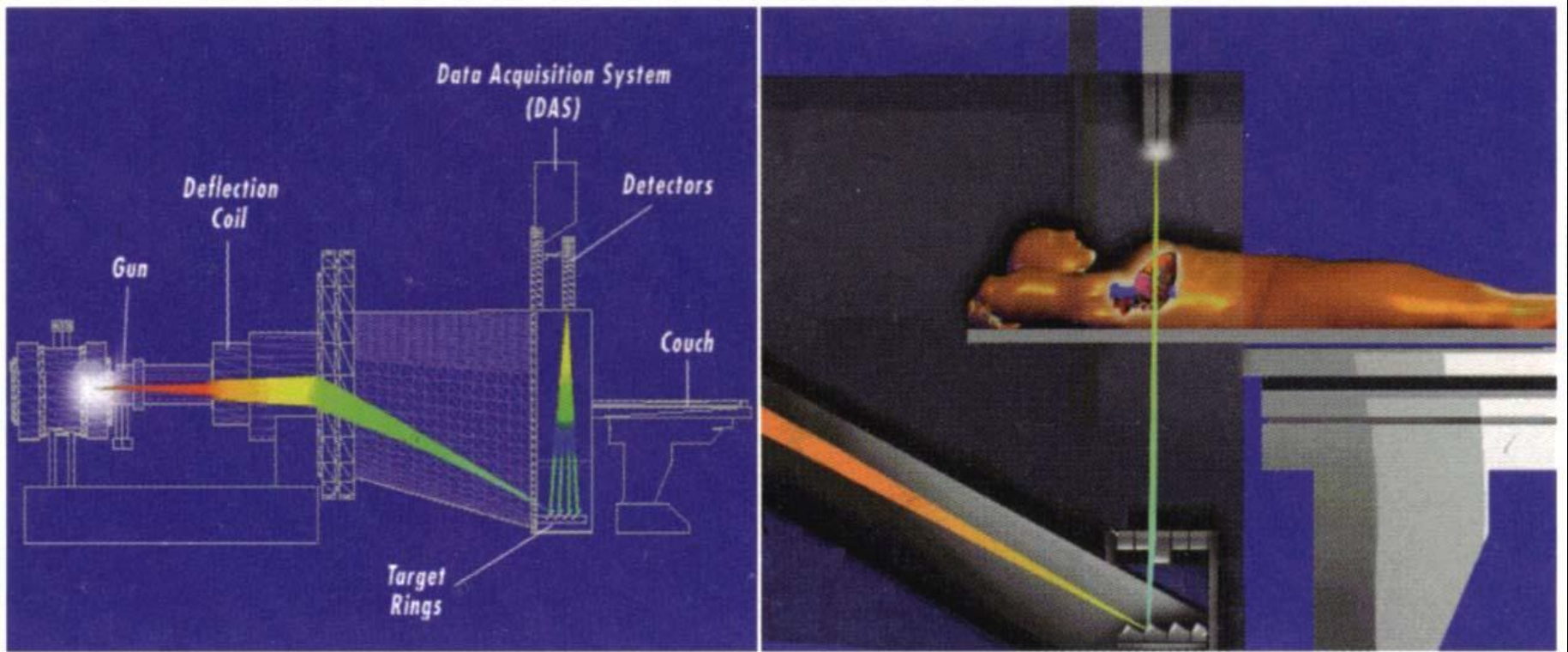


Спиральная КТ





Электронно-оптическая компьютерная томография



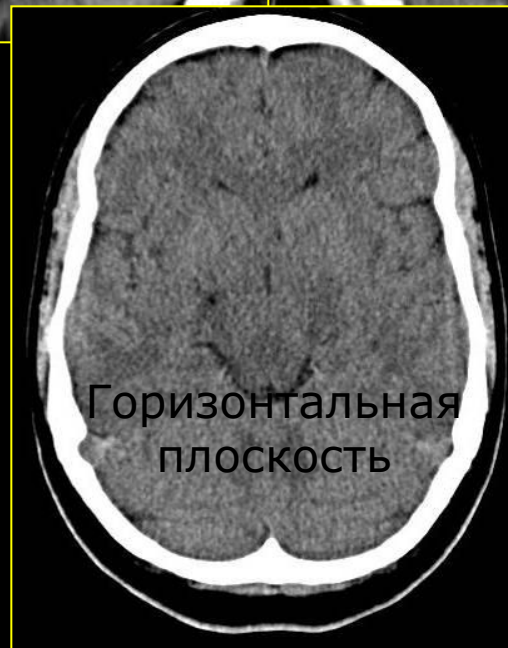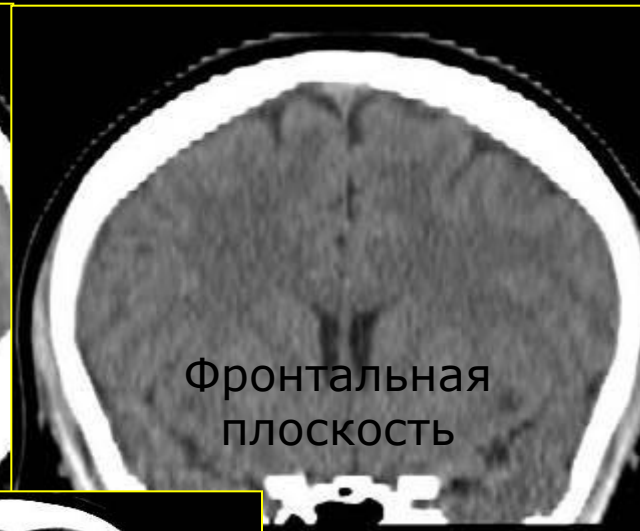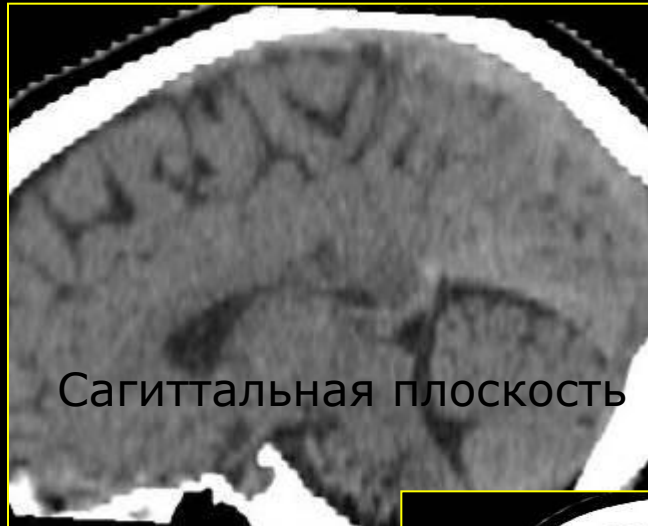Преимущества мультиспирального характера сканирования

- Высокая скорость сканирования
- Уменьшение времени исследования
- Уменьшение лучевой нагрузки на пациента
- Отсутствие «немых» зон при исследовании подвижных объектов (грудная клетка, живот)
- Проведение мультиспиральных компьютерно-томографических ангиографий
- Возможность исследования протяженных объектов с использованием небольшой толщины среза и высоким качеством получаемого изображения
- Возможность обследования пациентов, находящихся в тяжелом состоянии
- Построение объемных реформаций изображения

Преимущества мультиспиральной компьютерно- томографической ангиографии

- Малоинвазивное исследование (внутривенное введение контрастного вещества с помощью специального инжектора со скоростью 3-10мл/с)
- Одновременная визуализация стенки, просвета сосуда, окружающих сосуды тканей и органов
- Возможность одновременного получения изображения артерий, вен и паренхиматозного кровотока
- Возможность контрастирования сосудов на большом протяжении

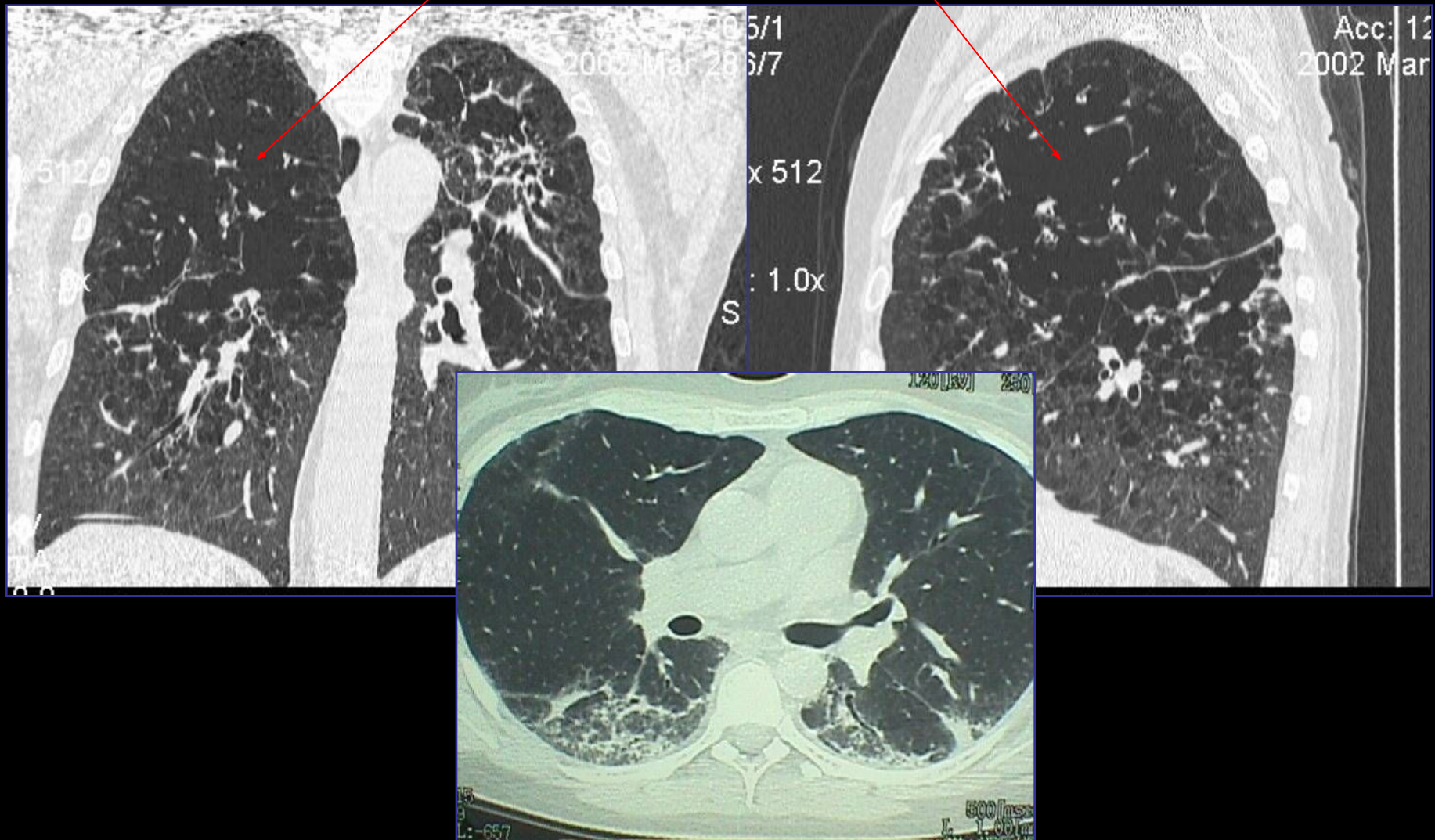Мультипланарная реконструкция из аксиальных томограмм



МСКТ

одинаковое пространственное разрешение в 3 плоскостях

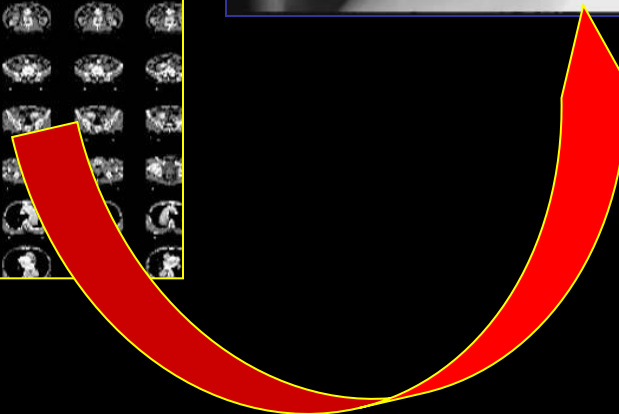
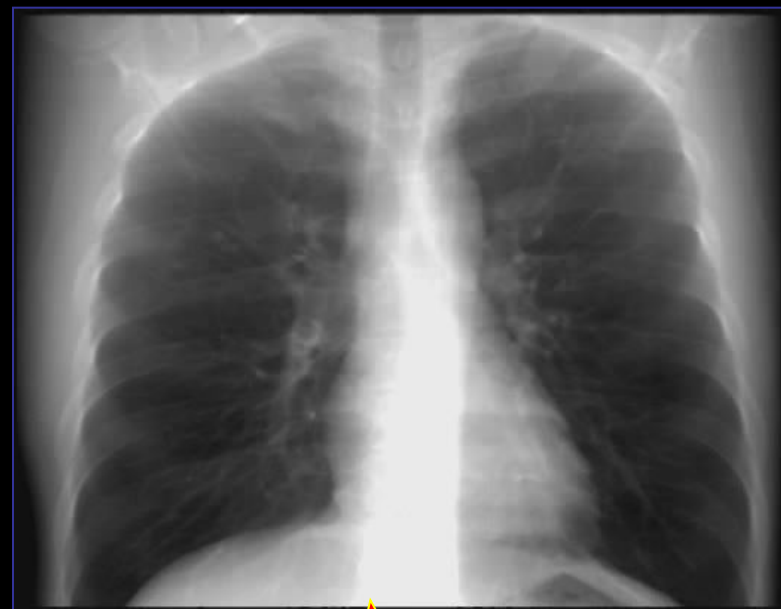
Деструкция легочной ткани



Мультиспиральная КТ

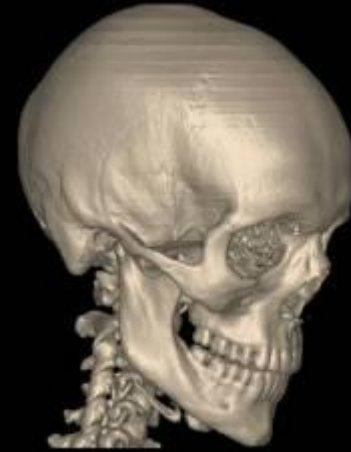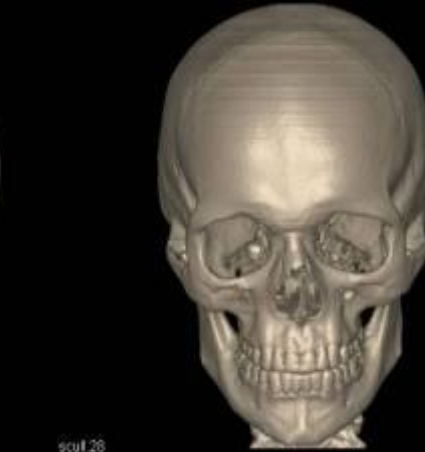
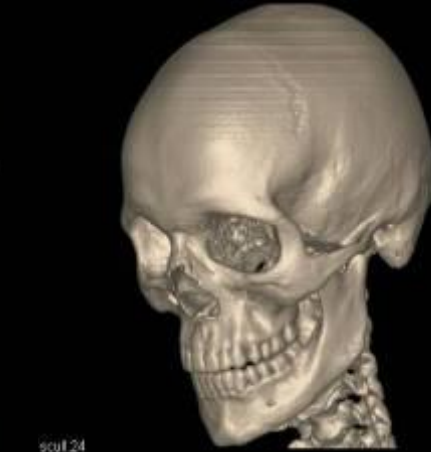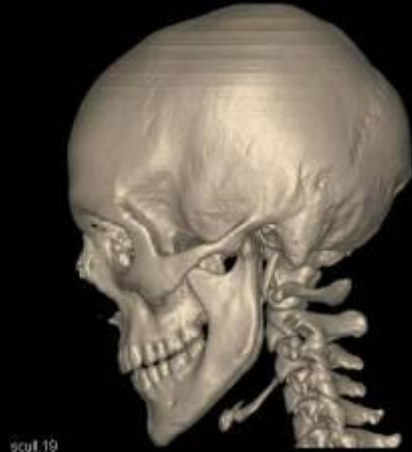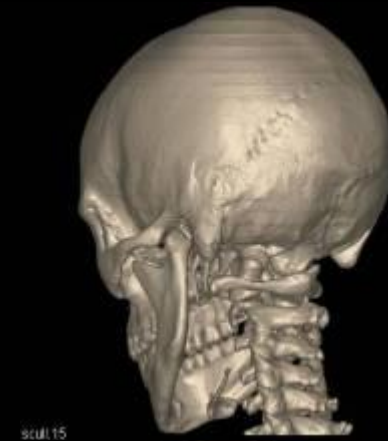
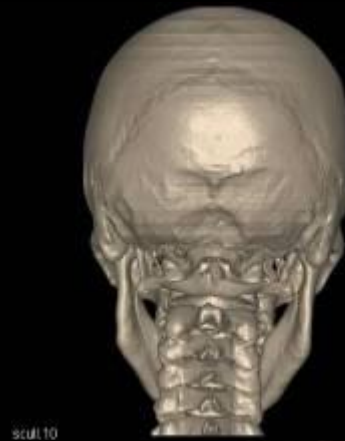
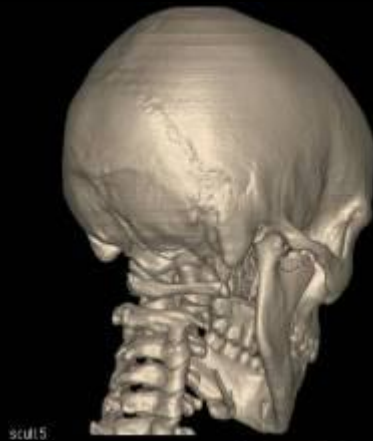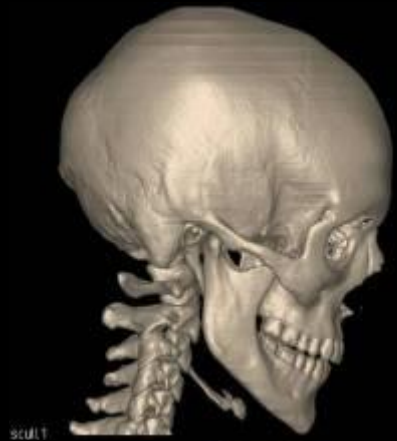с построением трехмерных изображений

600 срезов по 1 мм



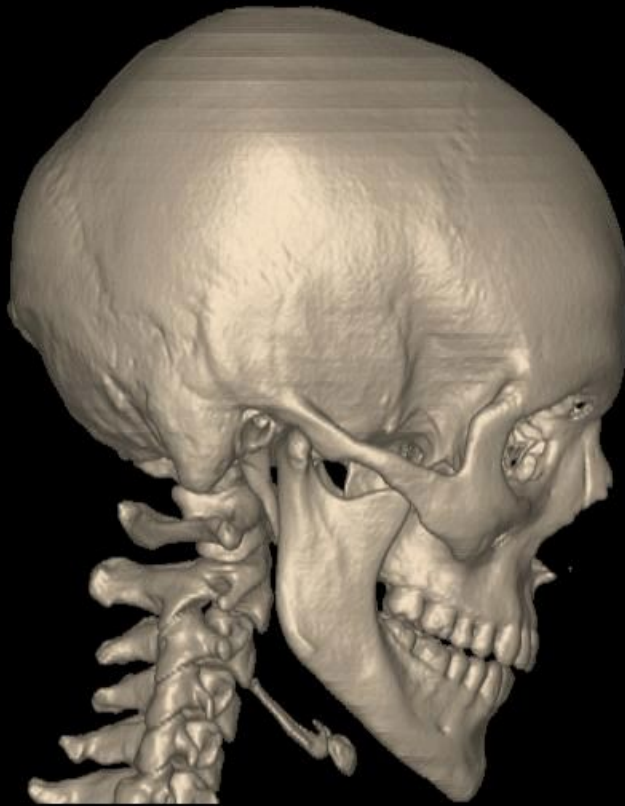3D реконструкция

Кости черепа

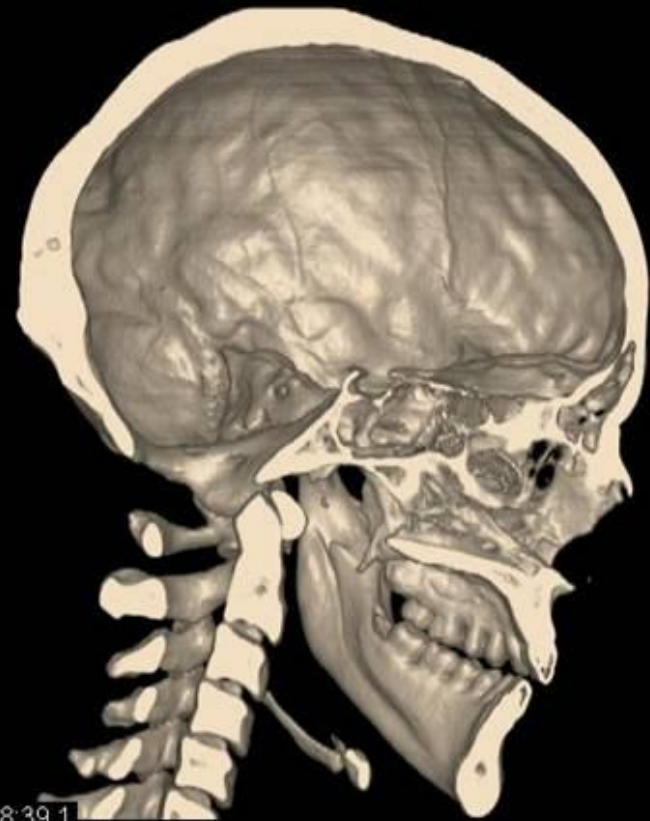

Кости черепа (норма)

реконструкция



scull.1



FSV.18:39.1

Рентгеноконтрастные препараты

1. Ионные

Верографин

Урографин

2. Неионные (мономеры)

Ультравист

Омнипак

3. Неионные (димеры)

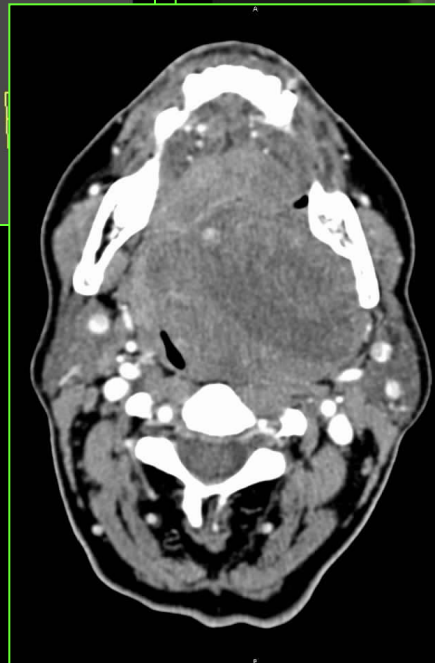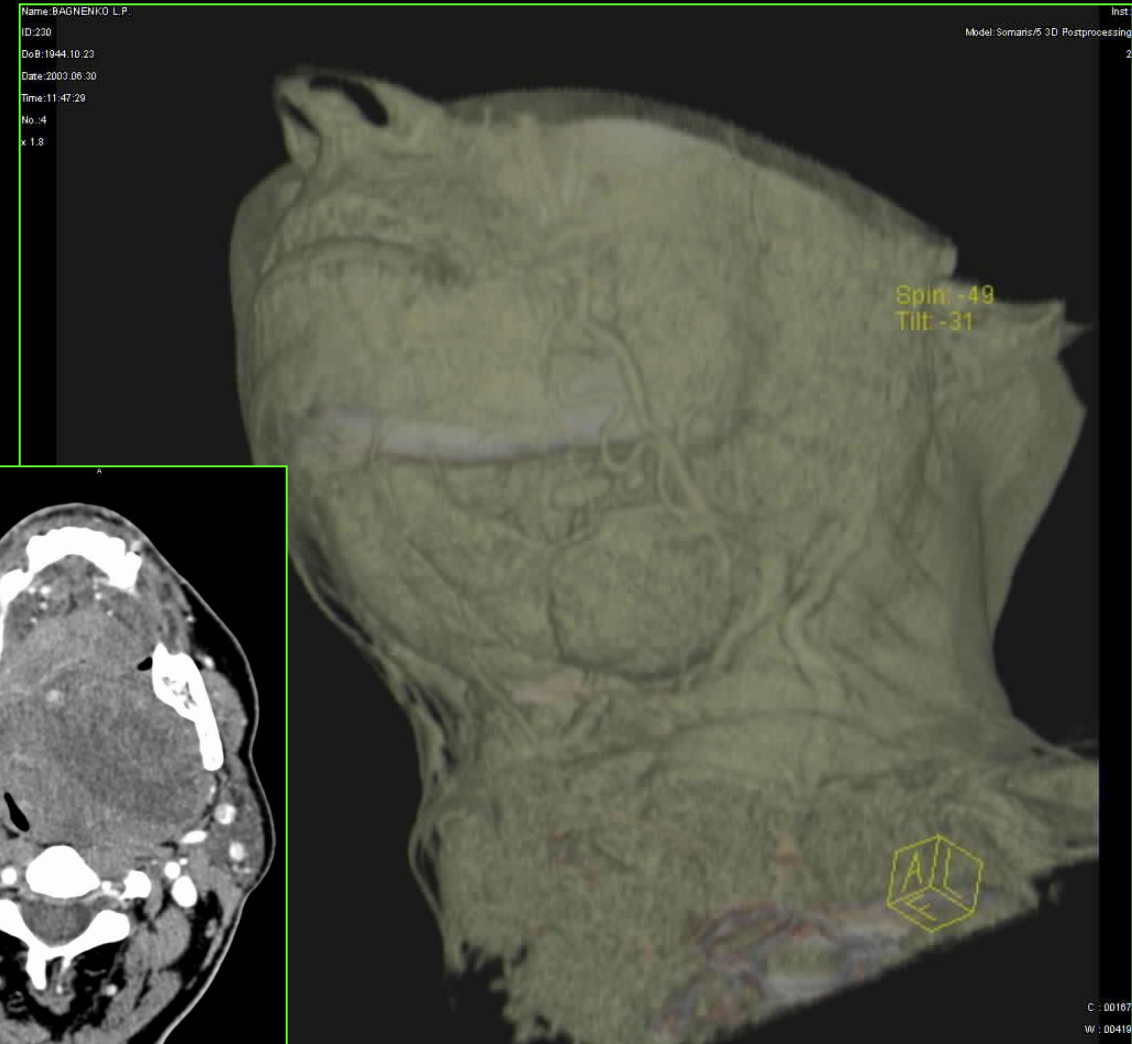
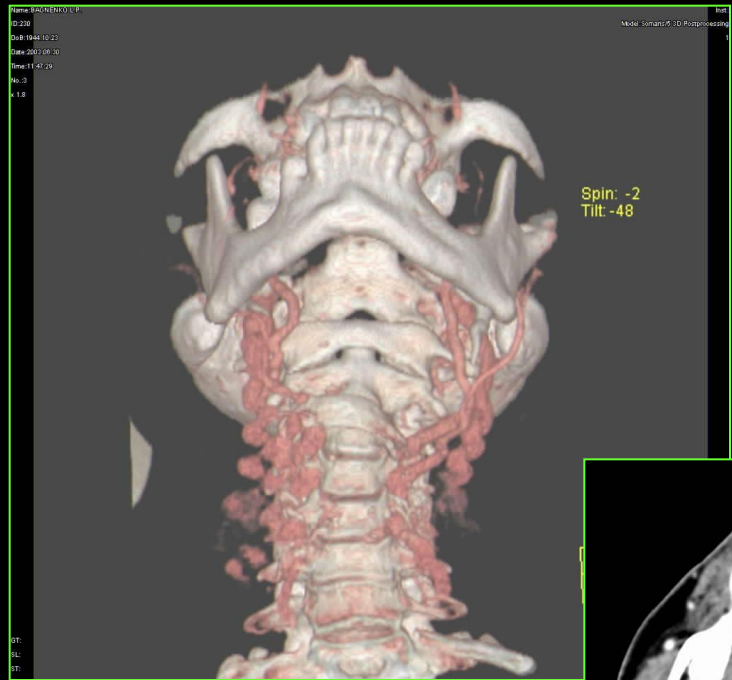
Визипак

Изовист

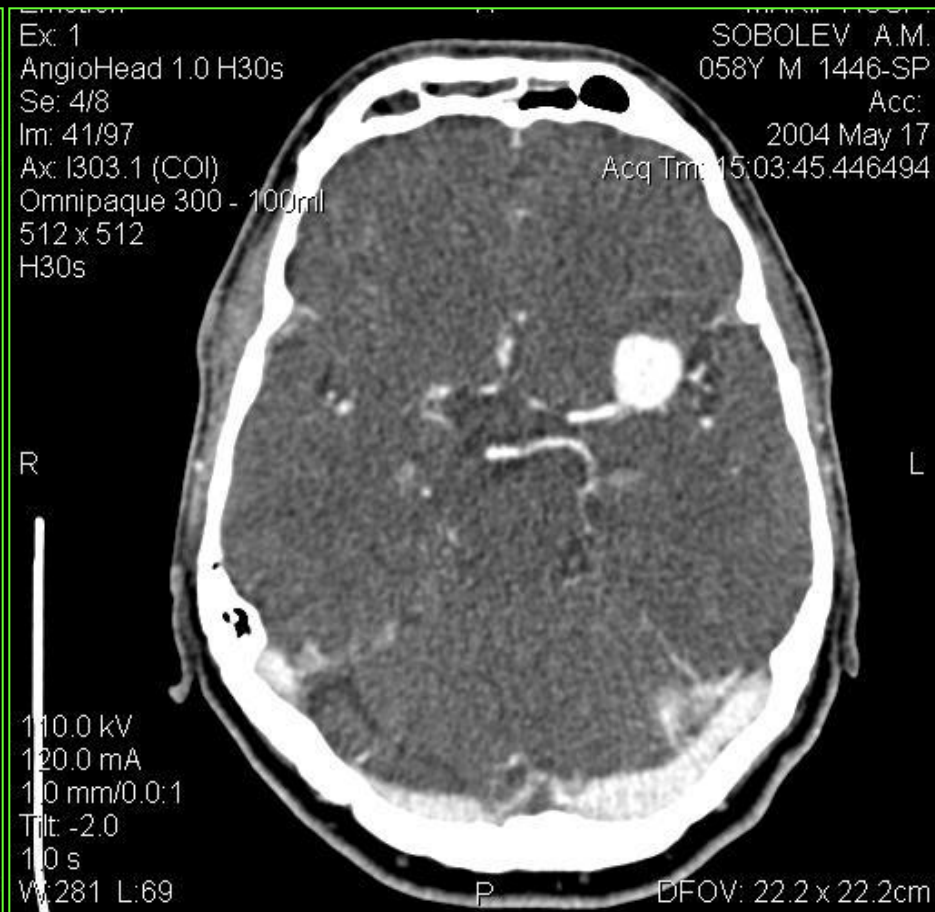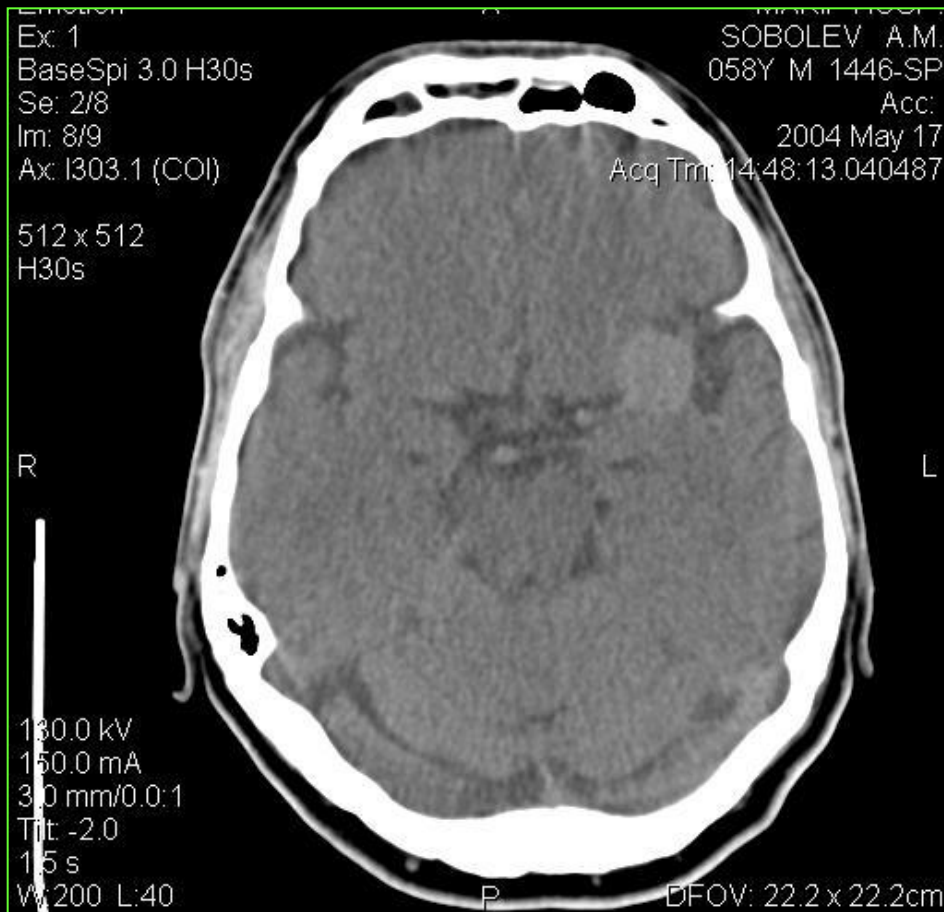
Факторы риска при применении йодсодержащих КТТ:

1. Непереносимость йодсодержащих препаратов.
2. Предшествующие реакции на КТТ или лекарственные препараты содержащие йод.
3. Поражение паренхимы почек.
4. *Бронхиальная астма*
5. *Обезвоживание.*
6. *Тяжелые формы сахарного диабета, тиреотоксикоза.*
7. *Шоковые состояния, коллапс.*

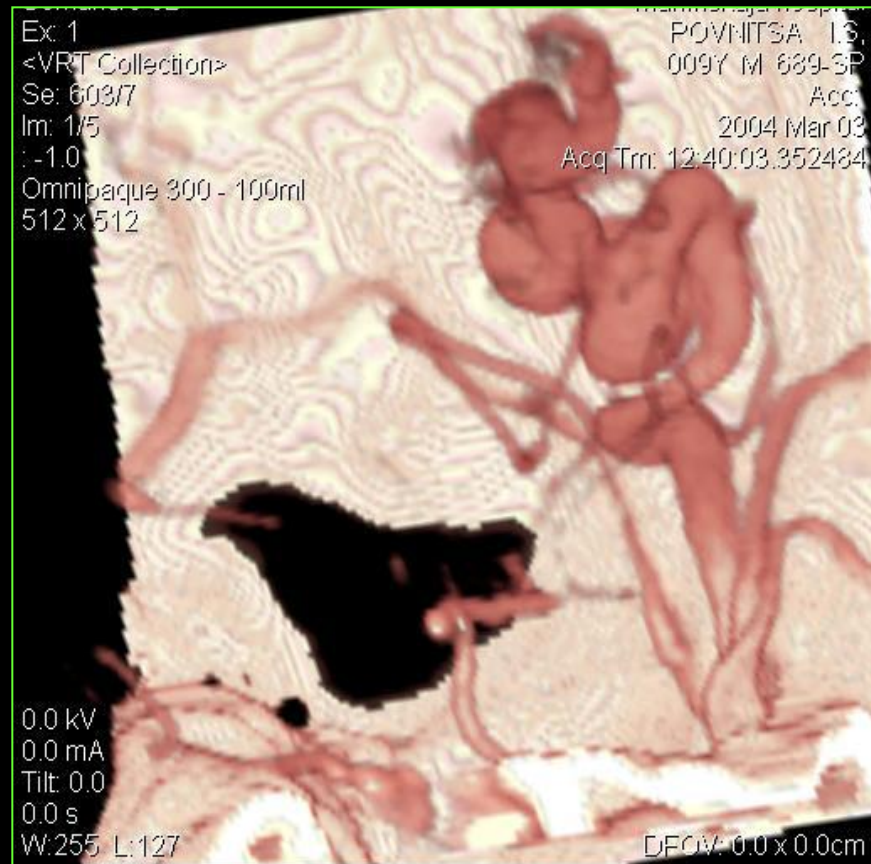
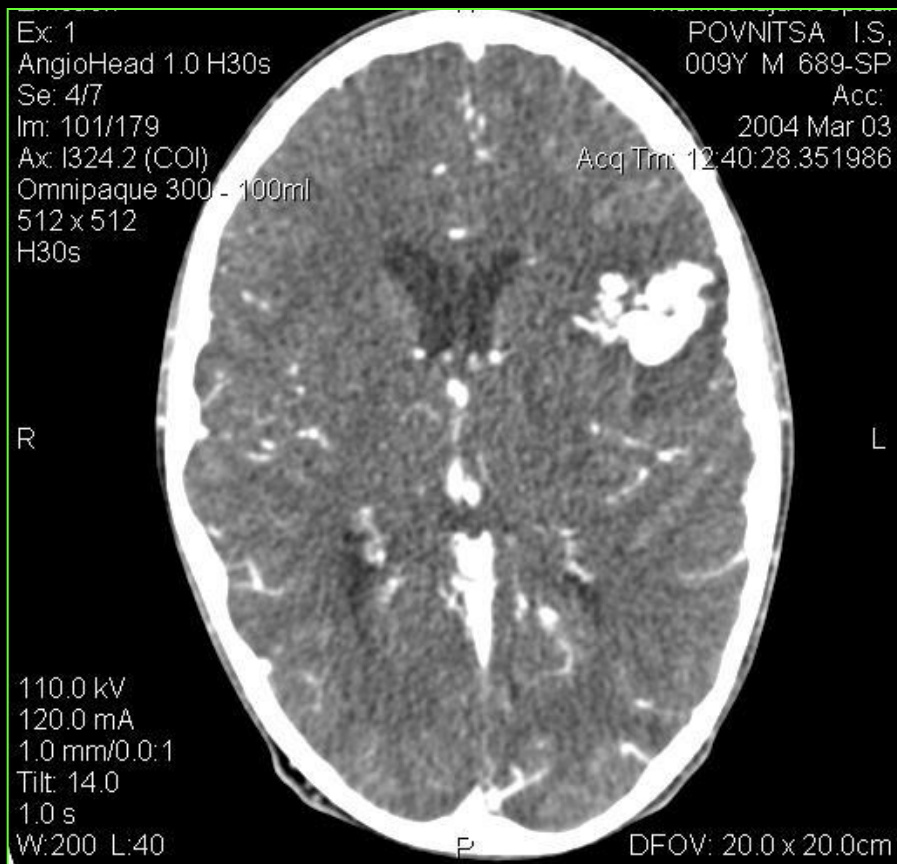
Опухоль ротоглотки, исходящая из левой поднижнечелюстной слюнной железы



Гигантская мешотчатая артериальная аневризма М1-М2 сегментов СМА слева



Артериовенозная мальформация



Артериовенозная мальформация

<VRT Collection>

Se: 503/7

Im: 1/1

: -1.0

Omnipaque 300 - 100ml

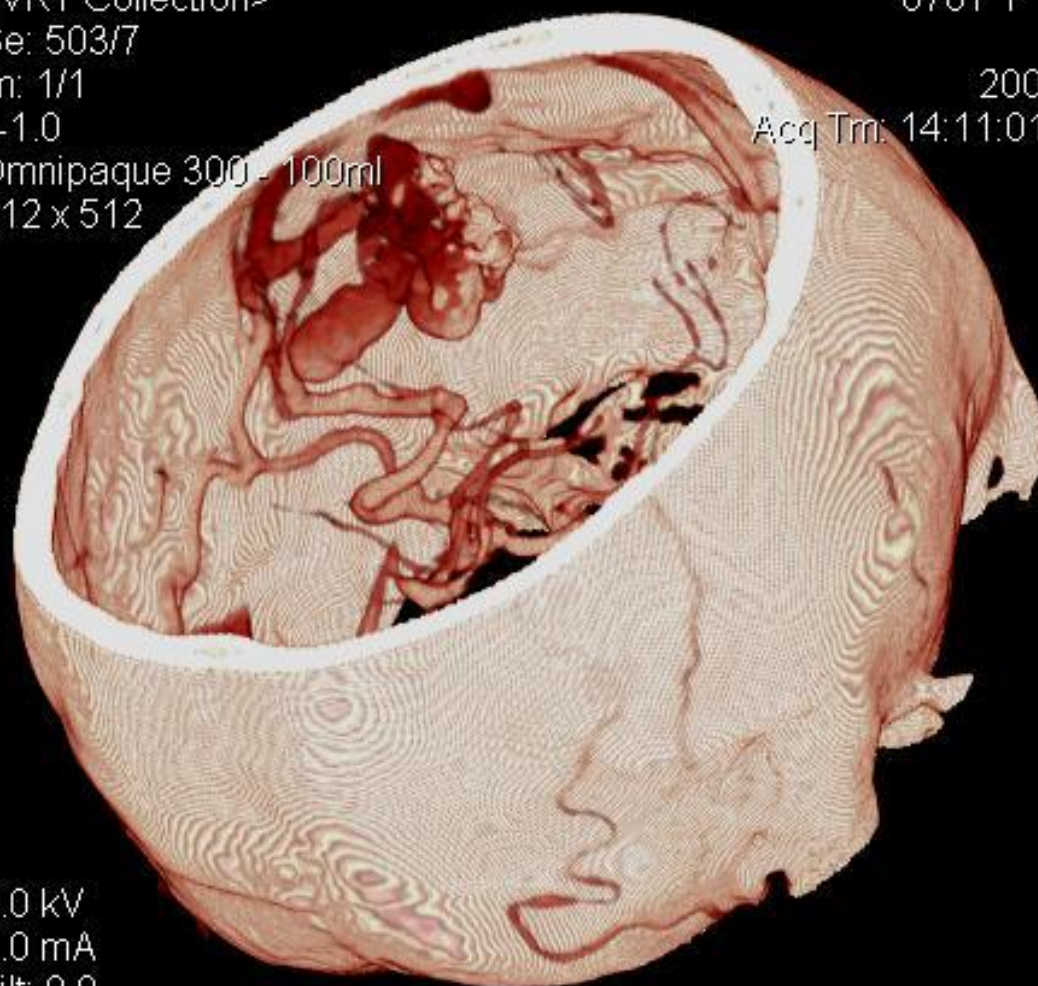512 x 512

076Y F 90 TAR.

Acc:

2004 Jan 14

Acq Tm: 14:11:01.057502



0.0 kV

0.0 mA

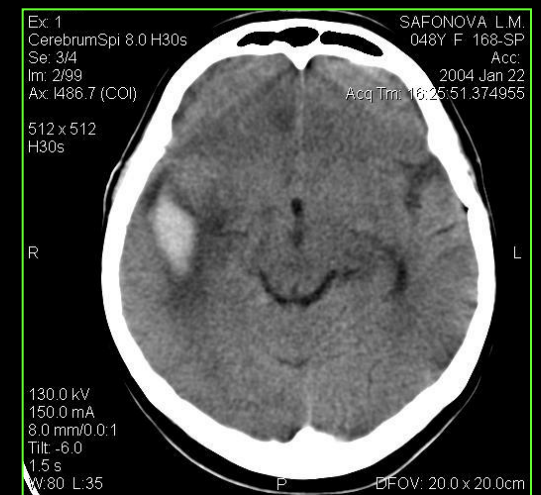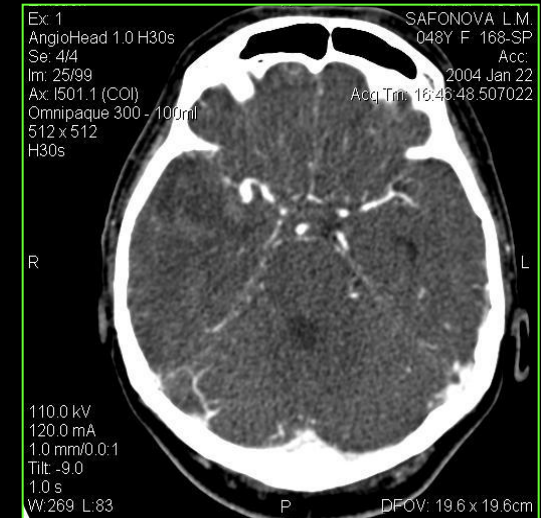
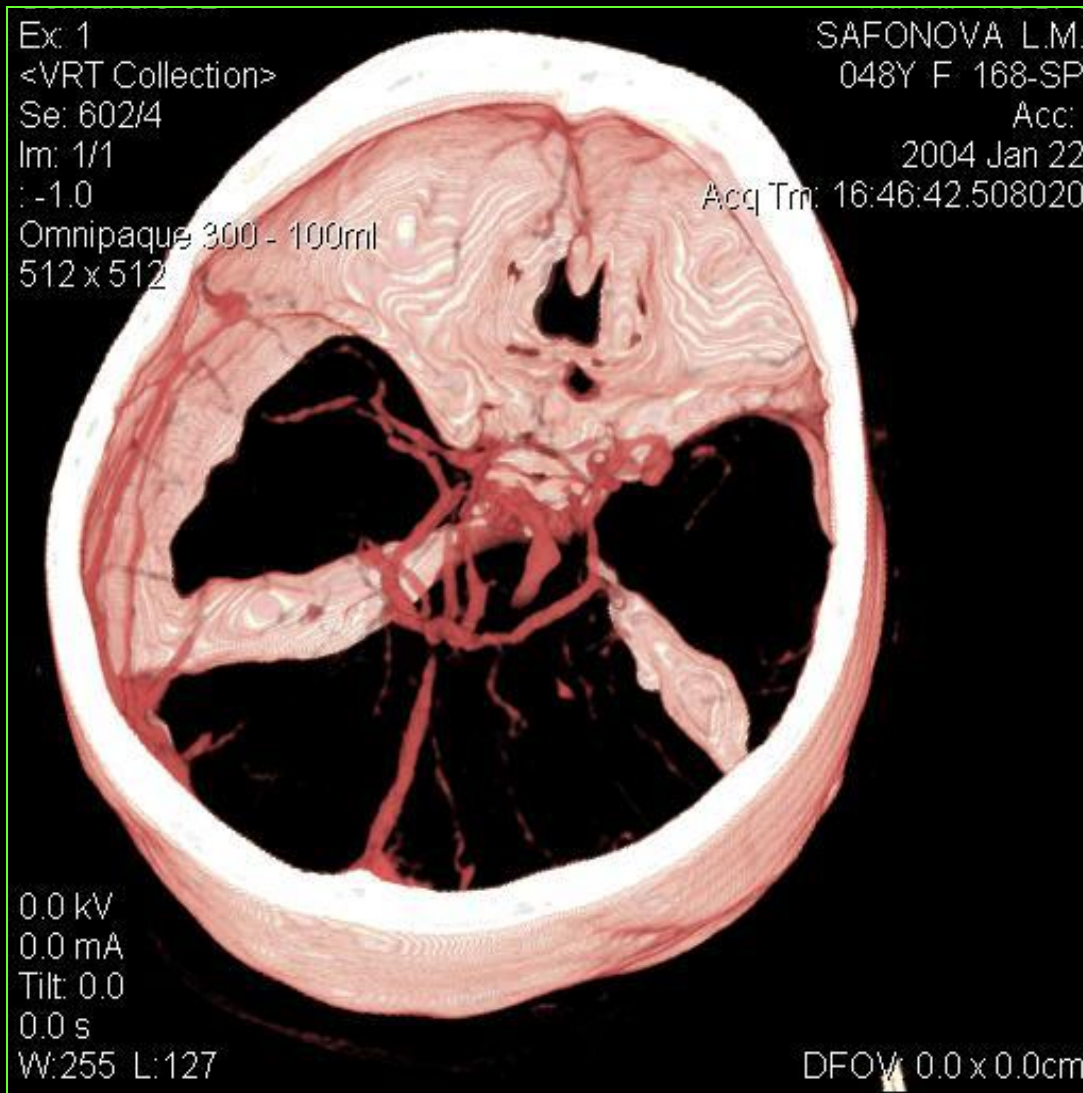
Tilt: 0.0

0.0 s

W:195 L:180

DFOV: 0.0 x 0.0cm

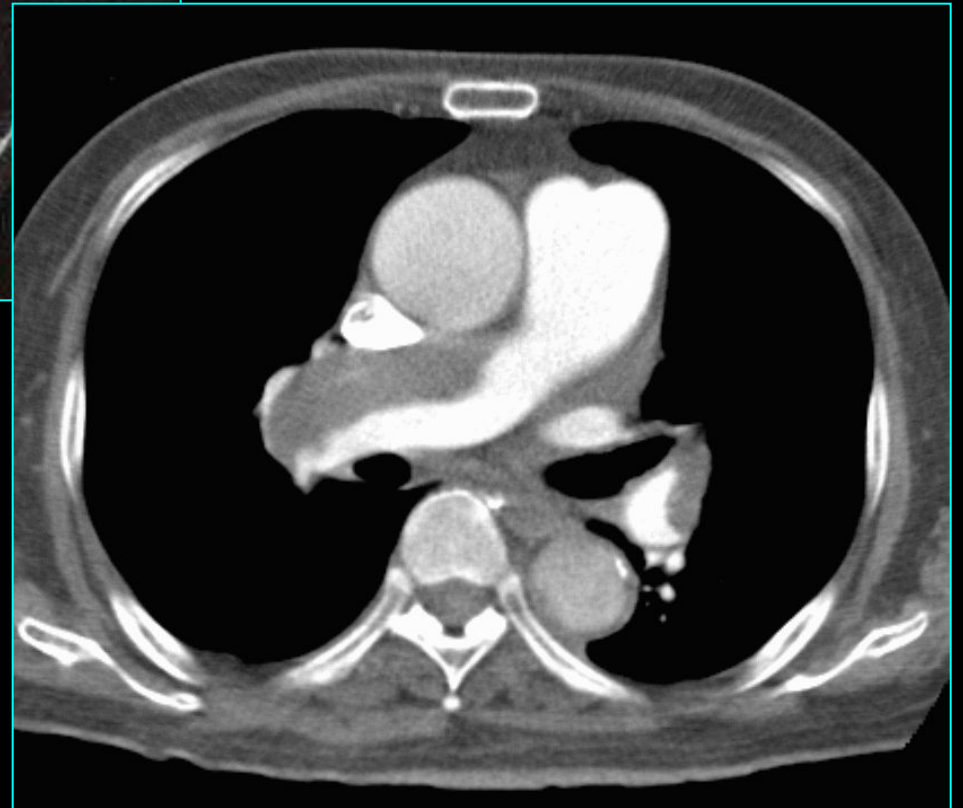
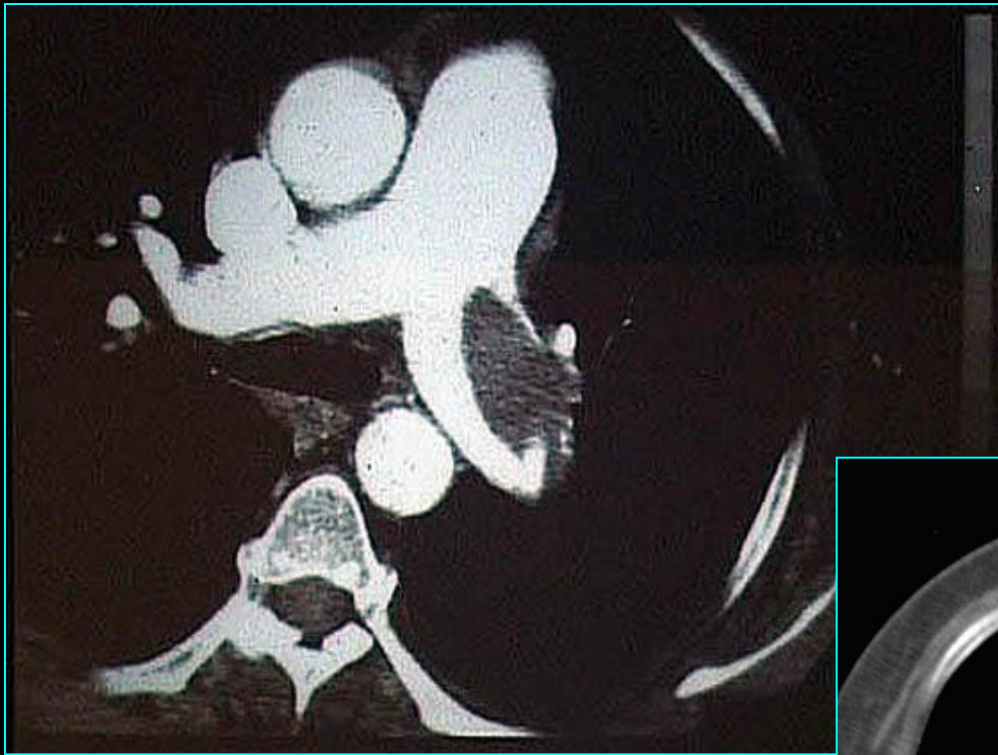Небольшая мешотчатая артериальная аневризма М1-М2 сегментов СМА справа, осложнившаяся внутримозговым кровоизлиянием



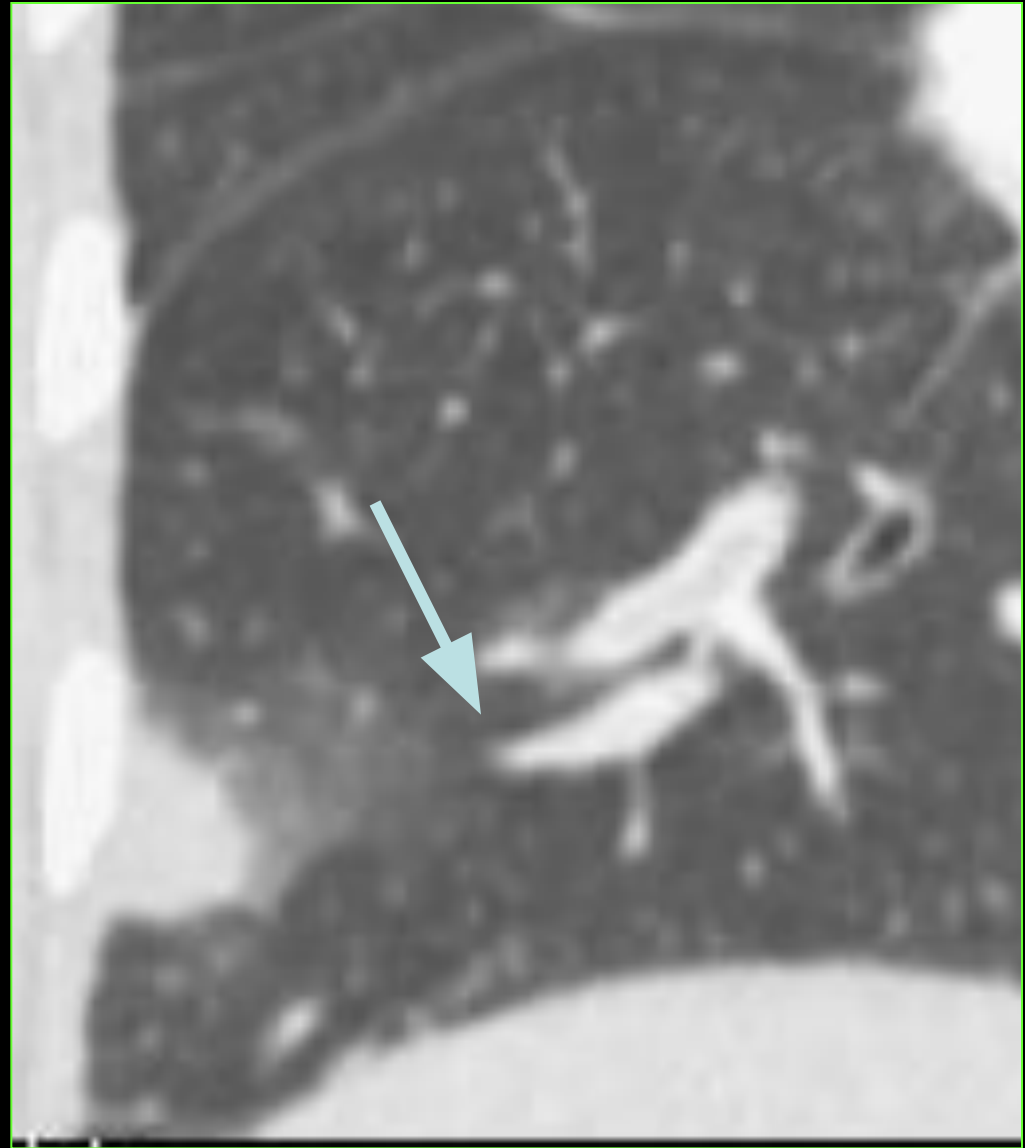
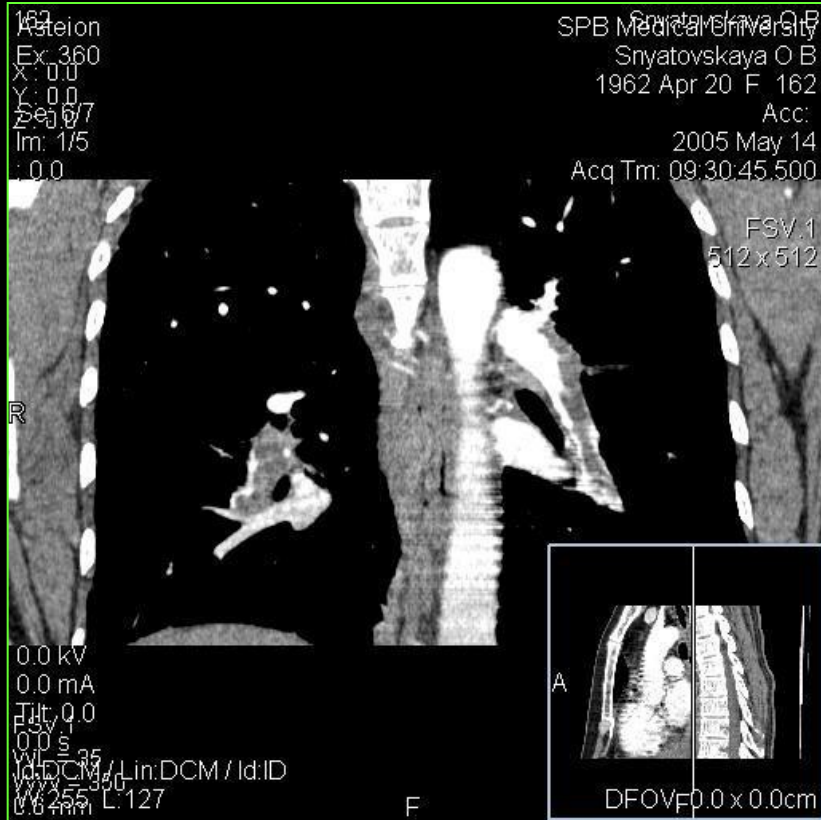Основные показания для проведения МСКТ-ангиографии

- Аномалии и варианты развития сосудов
- Аневризмы, стенозы
- Оценка взаимоотношения опухоли с сосудами
- Определение источника и характера кровоснабжения новообразования
- Выявление ТЭЛА, тромбоза сосудов

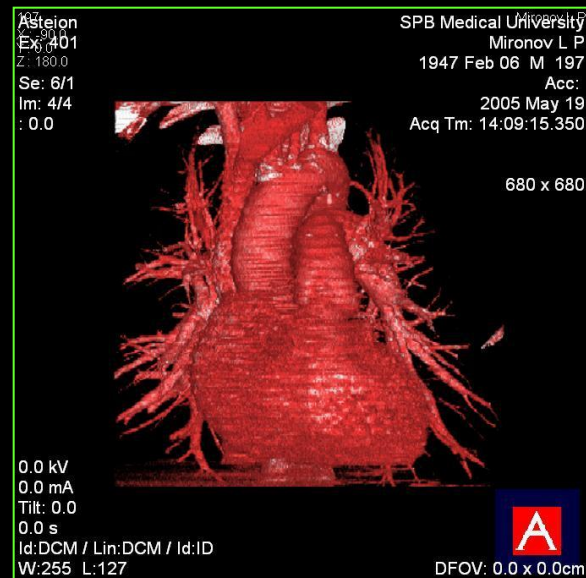
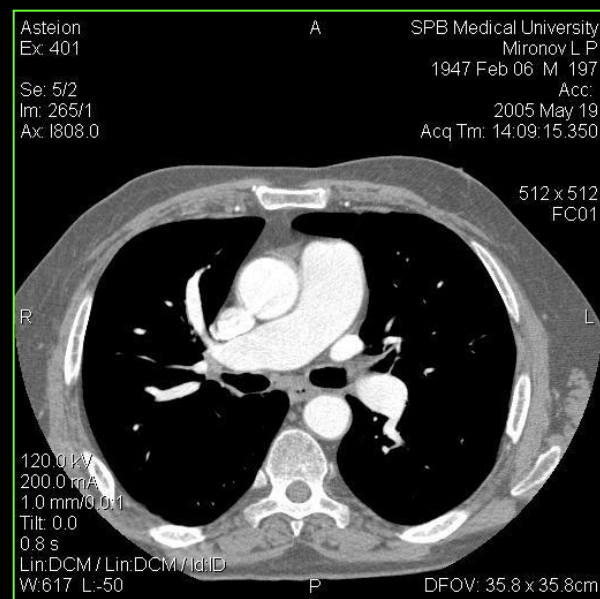
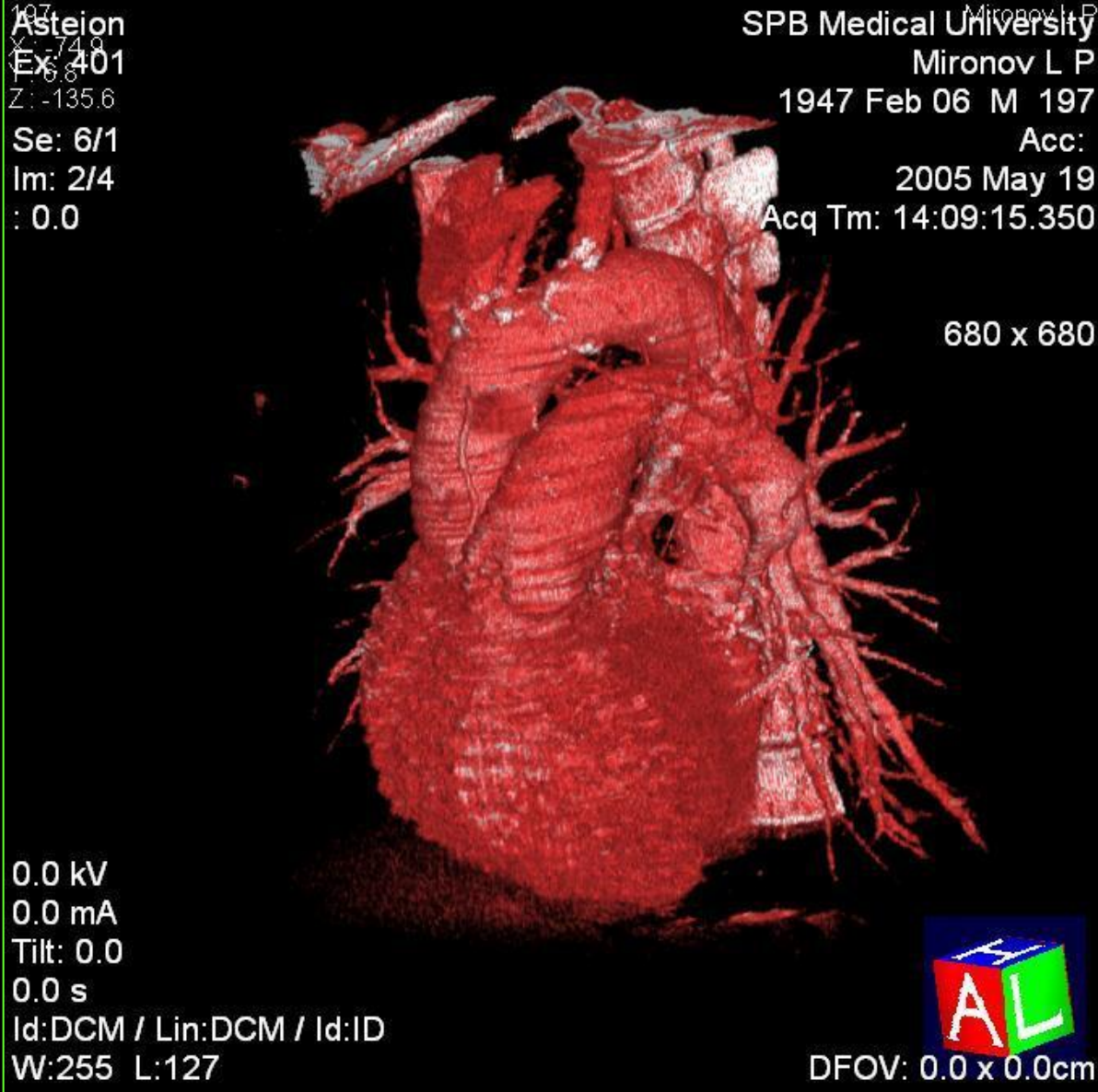
Тромбоэмболия легочной артерии



Тромбоэмболия легочной артерии



Легочная гипертензия



Аневризма восходящего отдела грудной аорты

165
Asteion
Ex: 364
Z: 180.0
C: CE
Se: 6/7
Im: 3/6
: 0.0

SPB Medical University
Antipov B A
1946 Nov 20 M 165
Acc:
2005 May 14
Acq Tm: 11:25:38.900



680 x 680


0.0 kV
0.0 mA
Tilt: 0.0
0.0 s
Id:DCM / Lin:DCM / Id:ID
W:255 L:127



DFOV: 0.0 x 0.0cm


165
Asteion
Ex: 364
Z: -143.0
C: CE
Se: 6/7
Im: 4/6
: 0.0

SPB Medical University
Antipov B A
1946 Nov 20 M 165
Acc:
2005 May 14
Acq Tm: 11:25:38.900



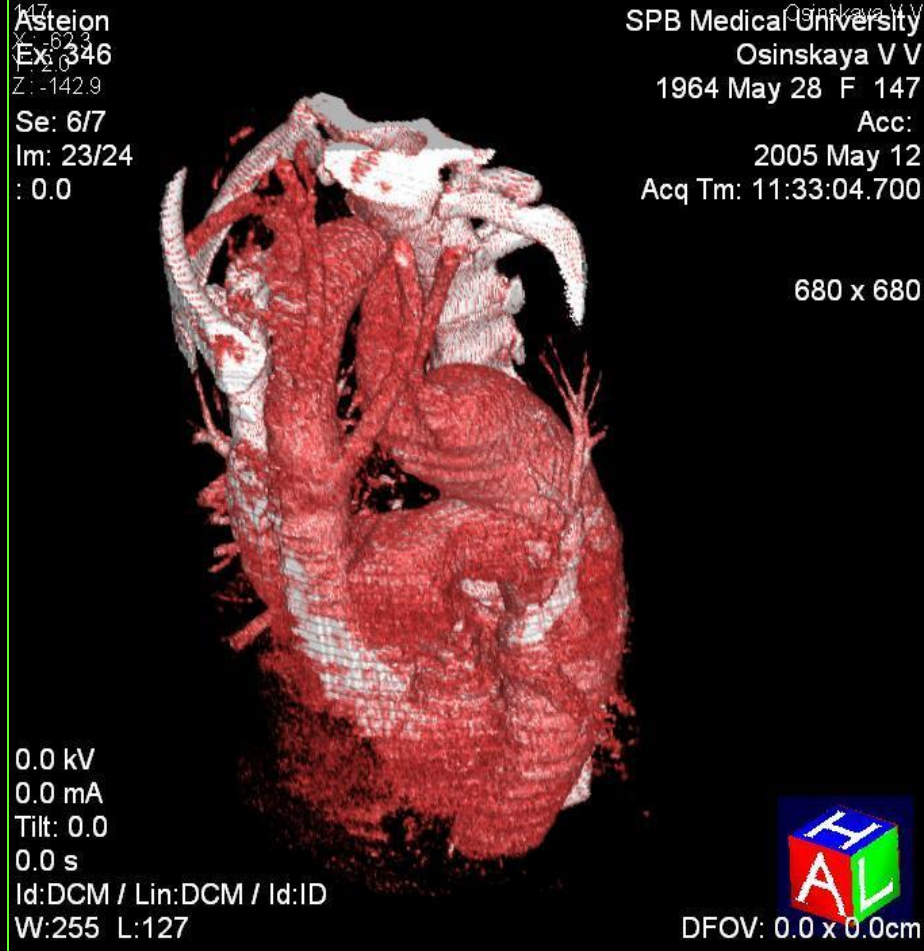
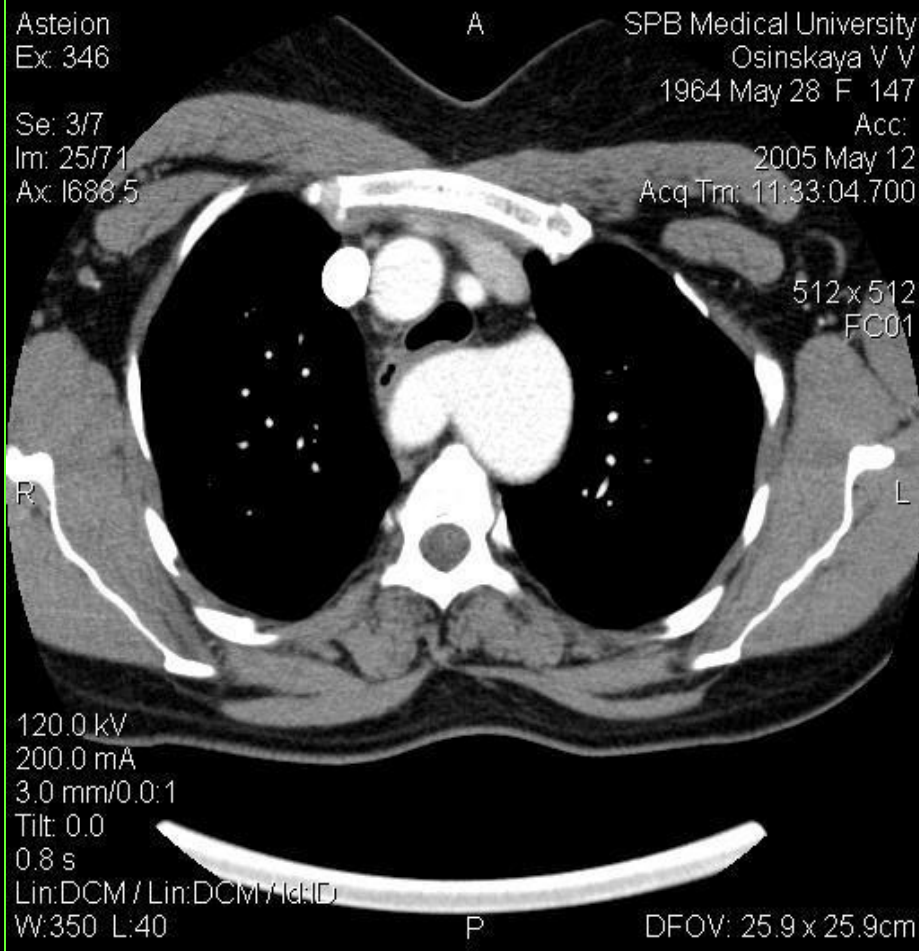
680 x 680

0.0 kV
0.0 mA
Tilt: 0.0
0.0 s
Id:DCM / Lin:DCM / Id:ID
W:255 L:127

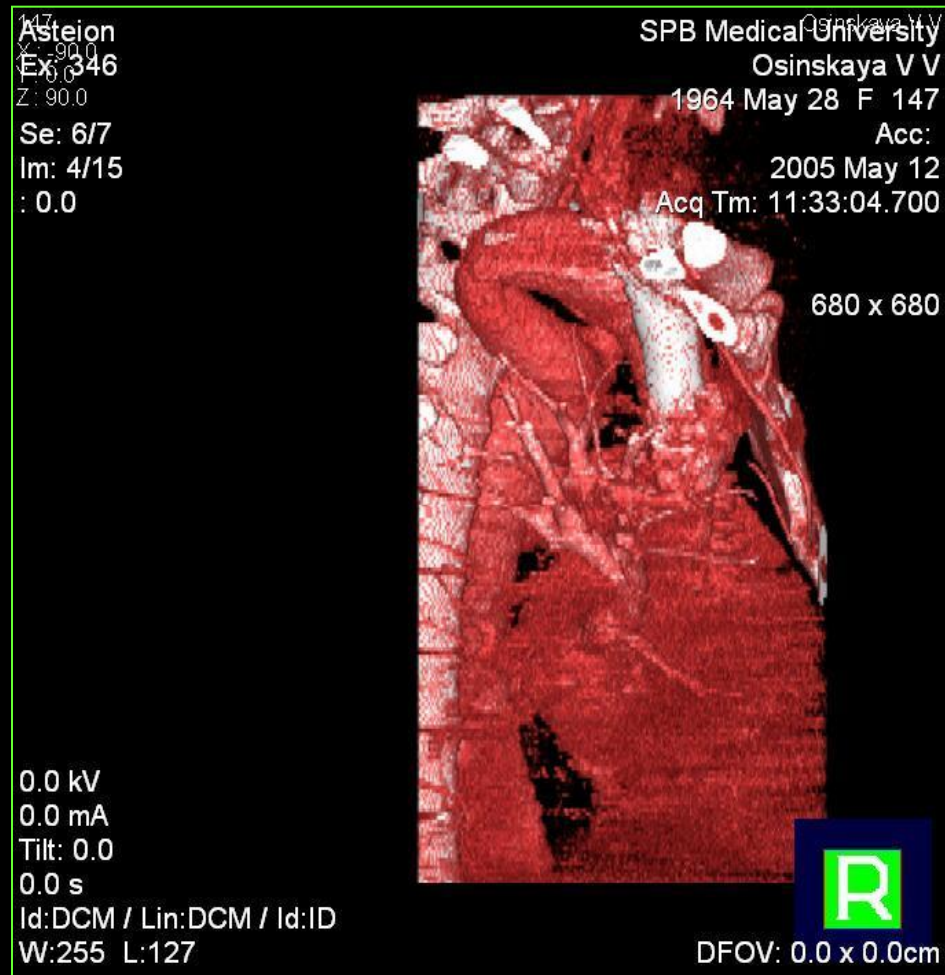
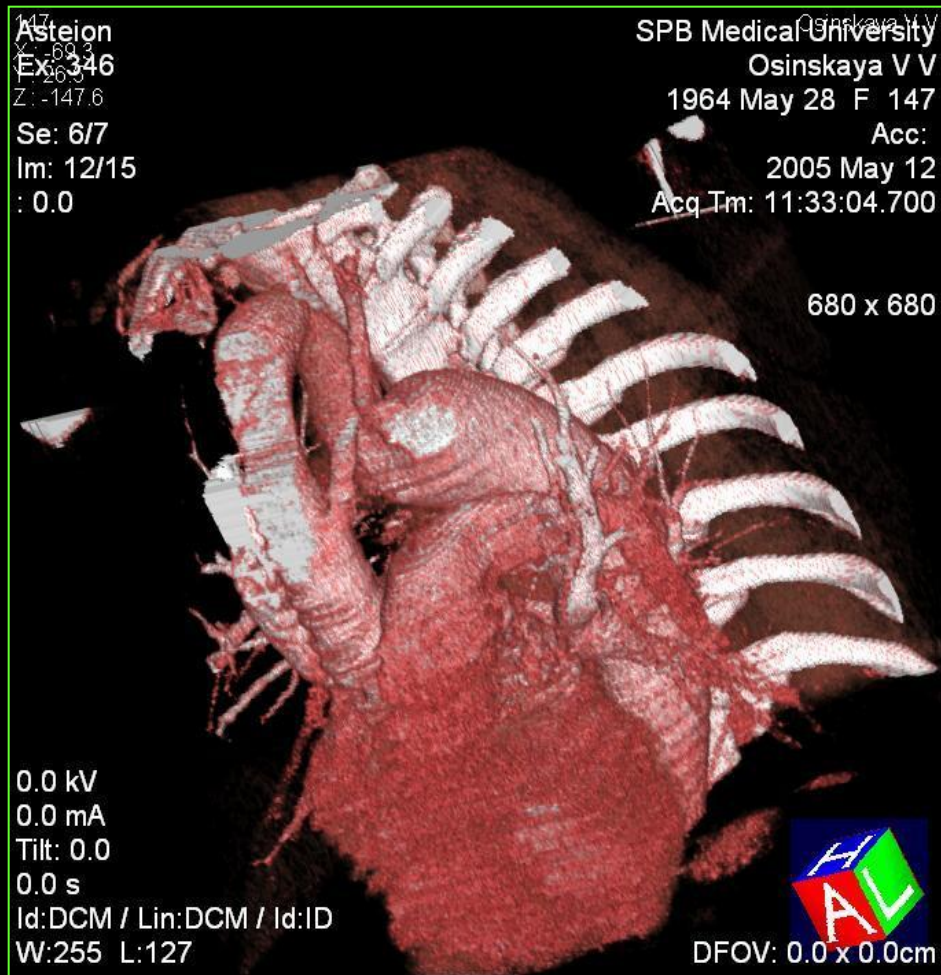


DFOV: 0.0 x 0.0cm

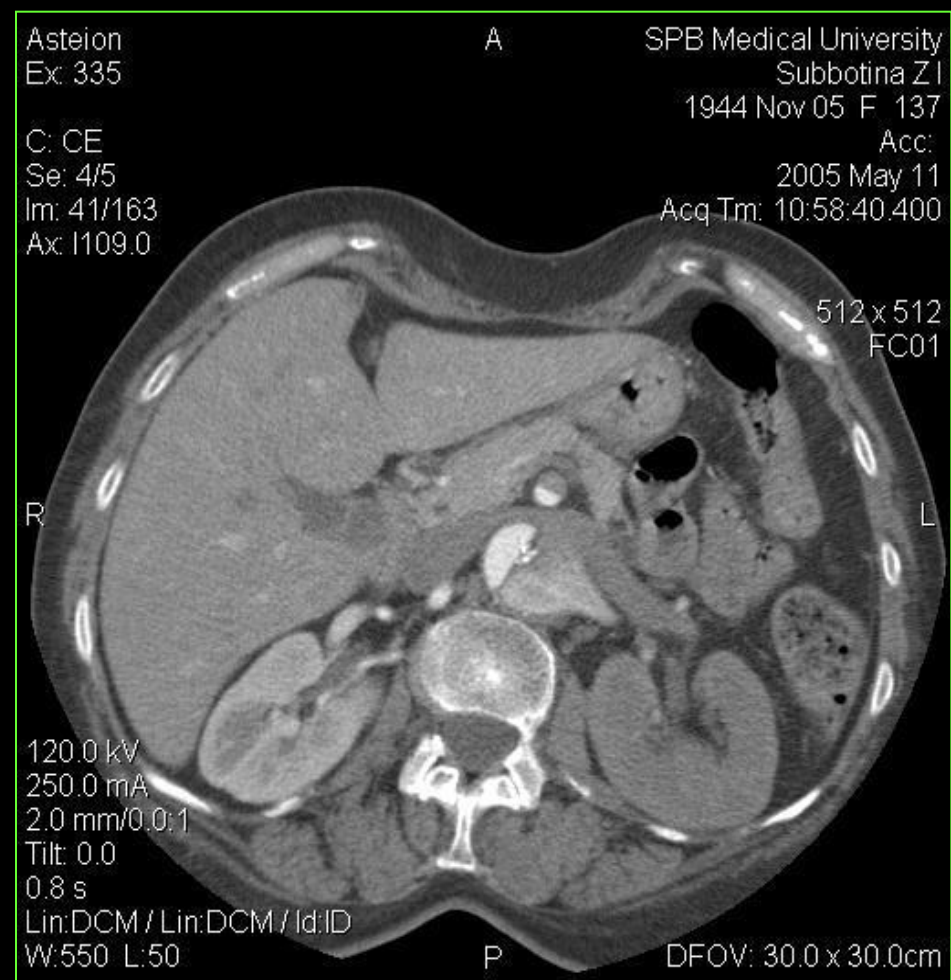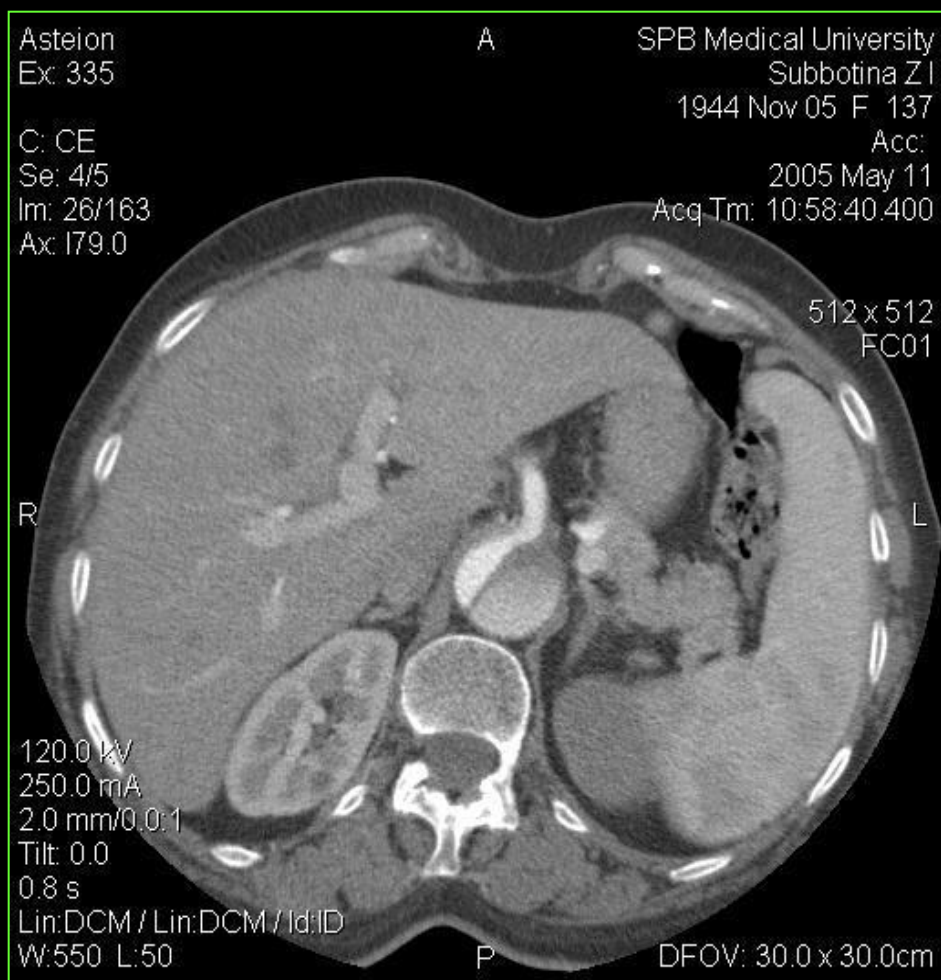
Аномалия развития дуги аорты



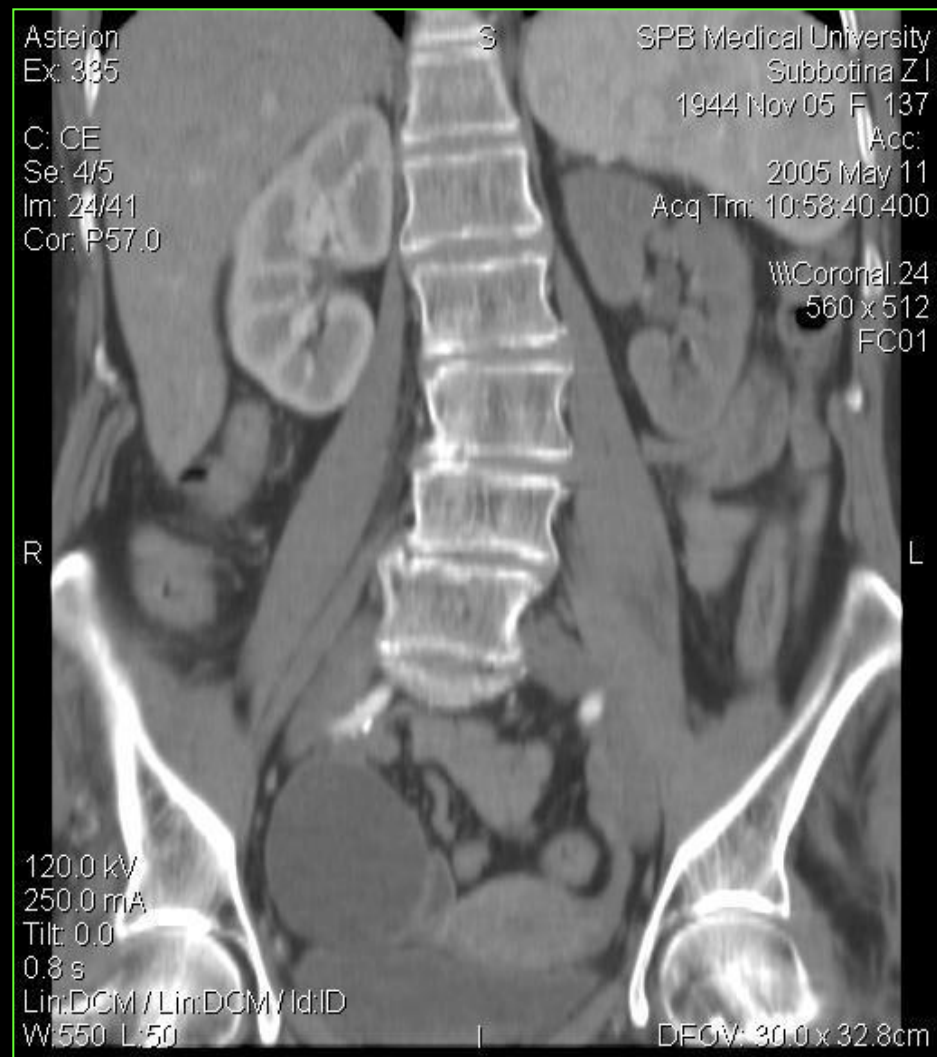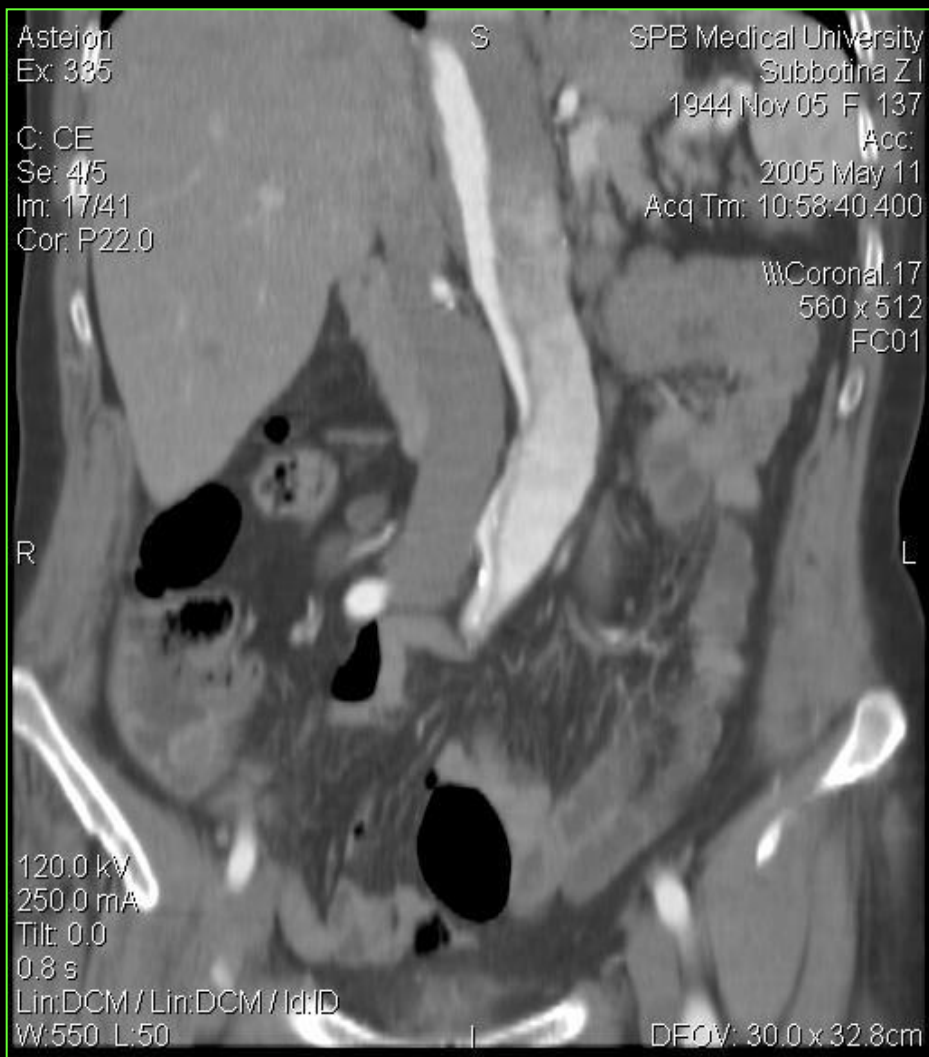Аномалия развития дуги аорты



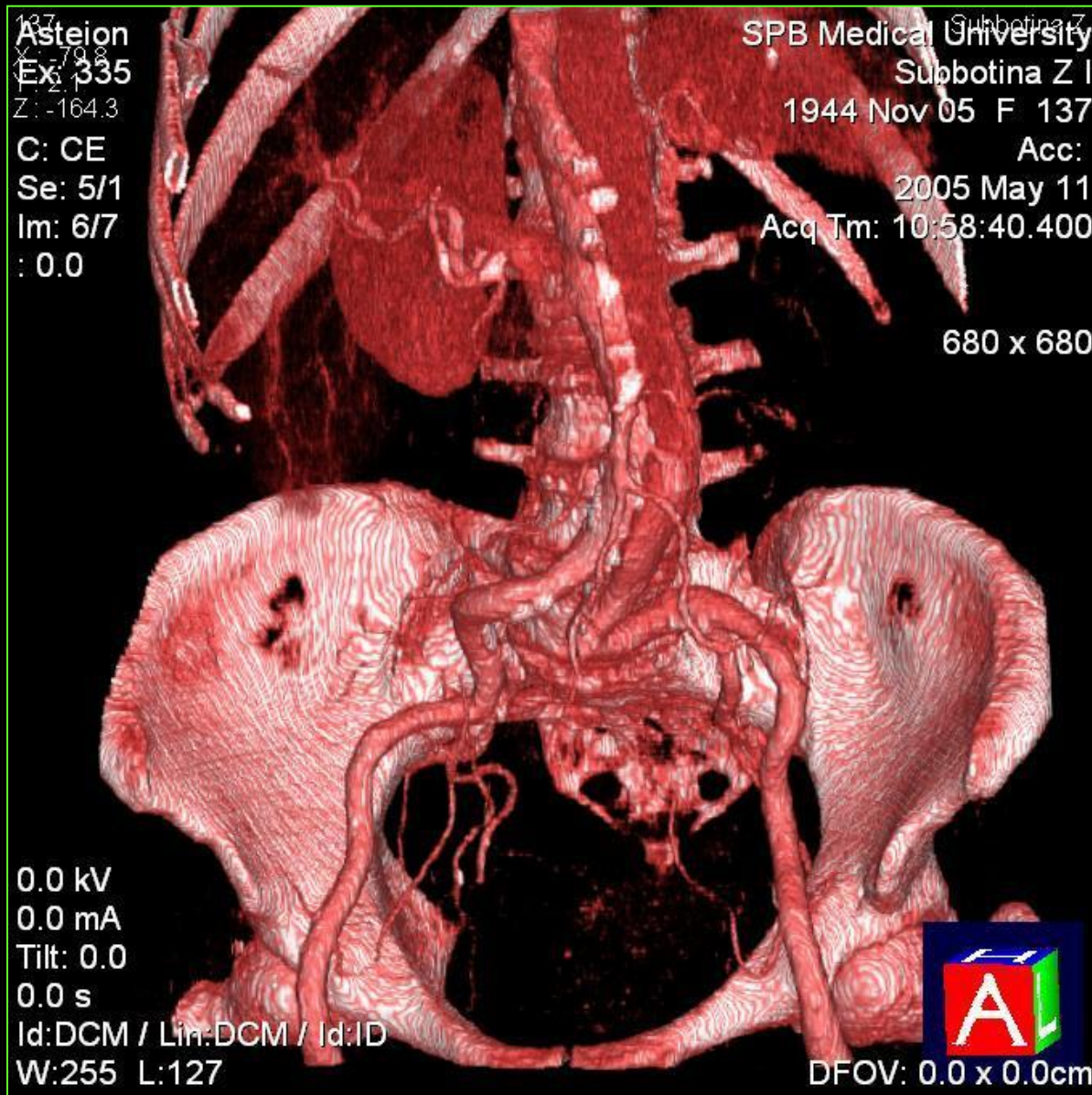
Расслоение абдоминального отдела аорты



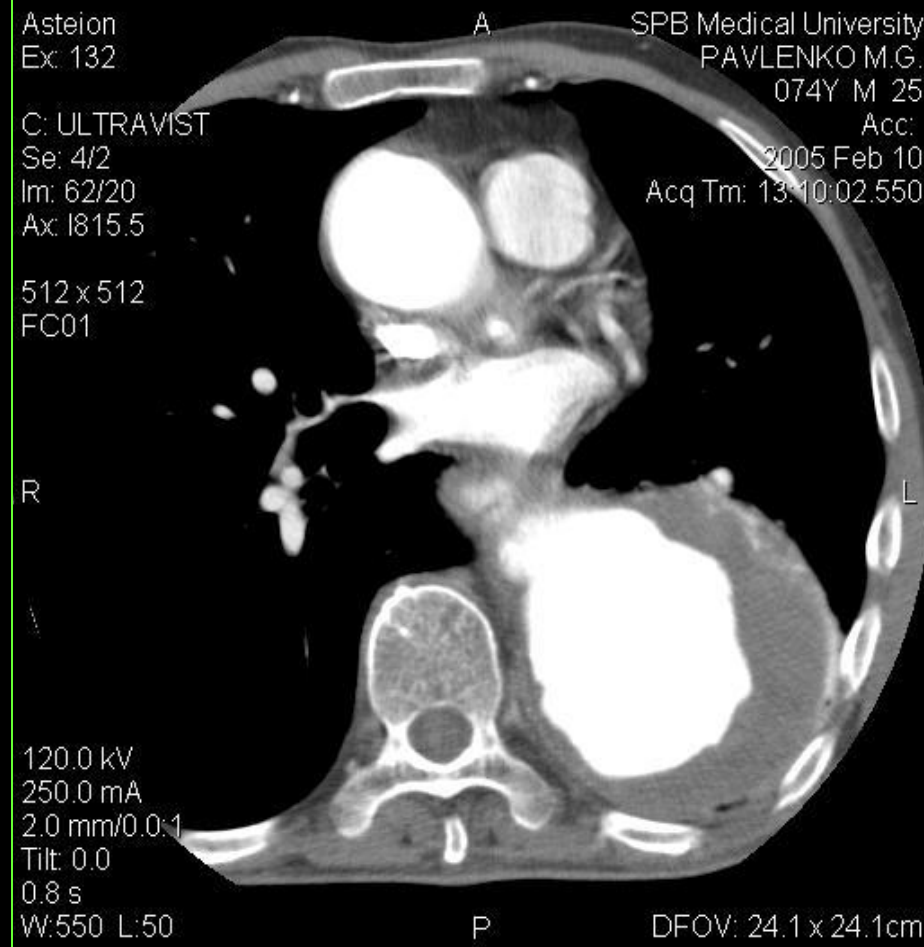
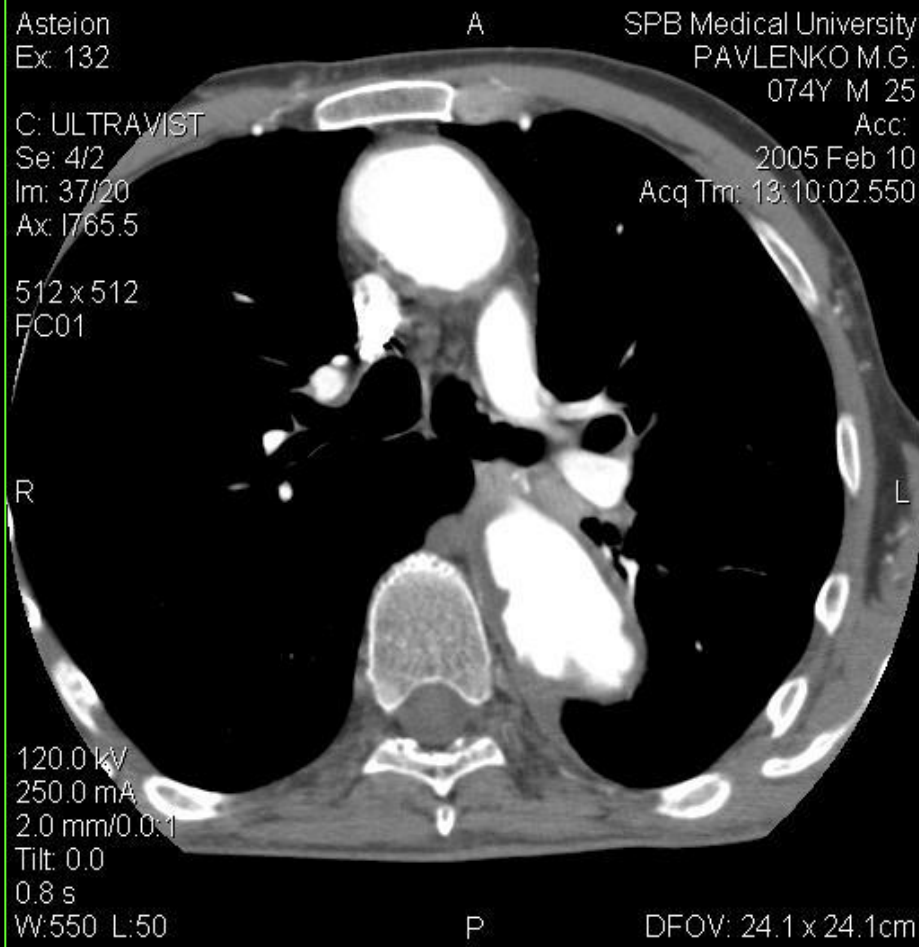
Расслоение абдоминального отдела аорты



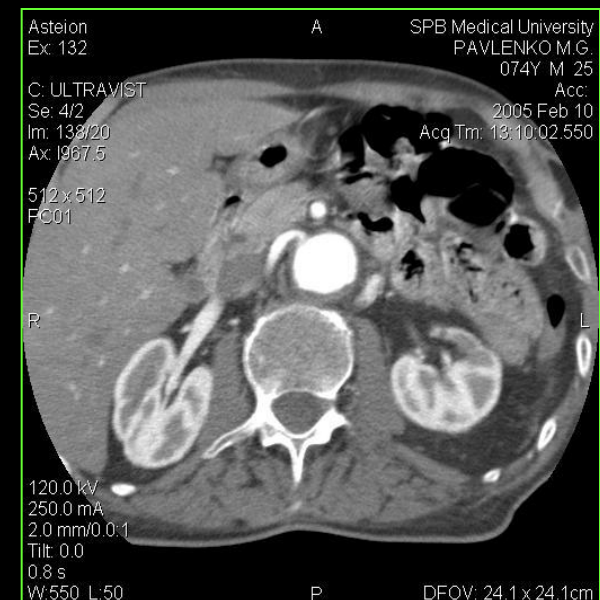
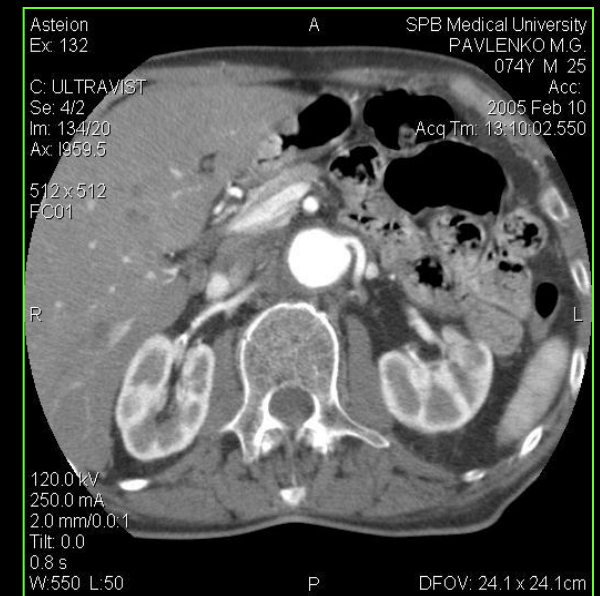
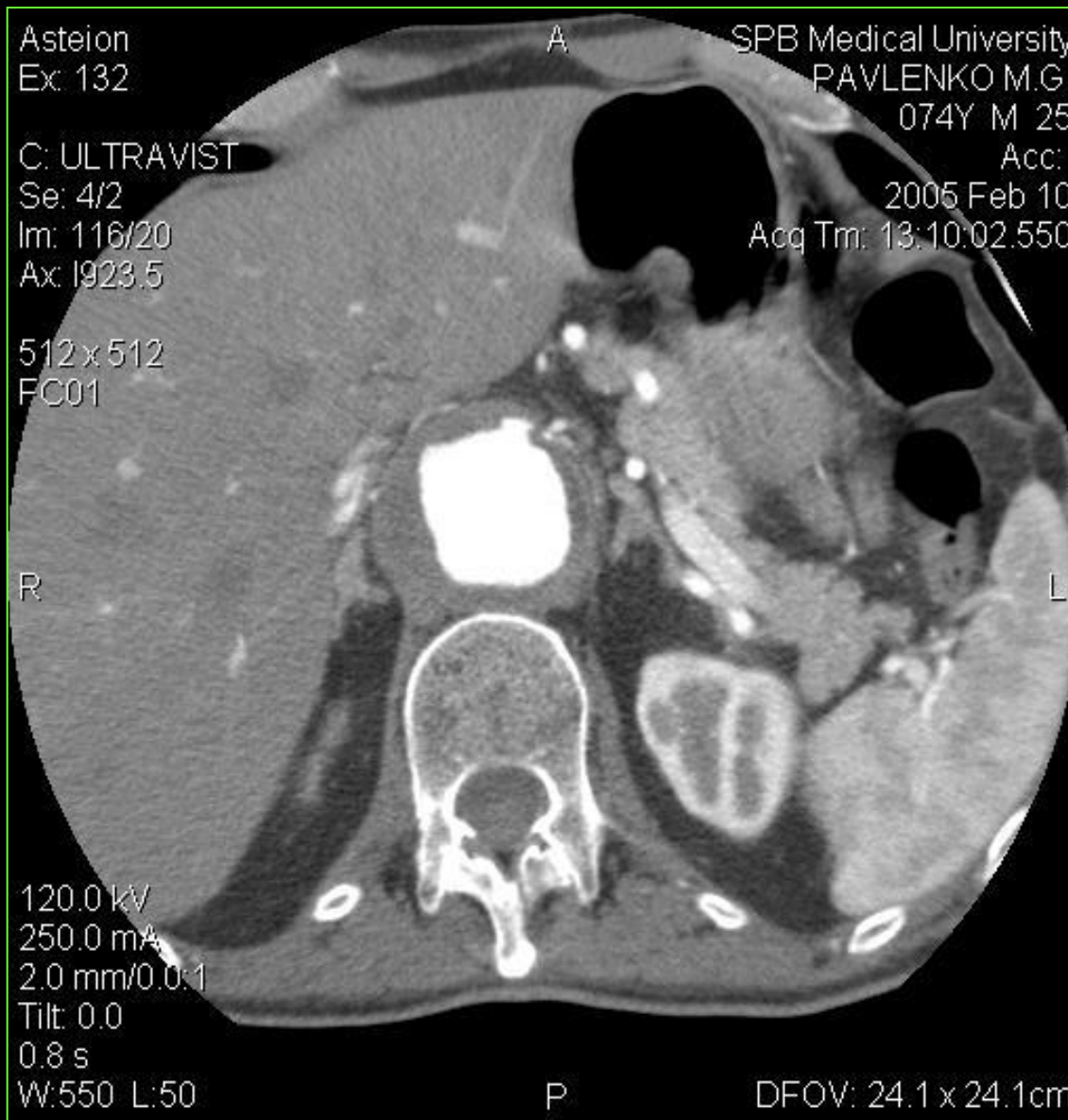
Расслоение абдоминального отдела аорты



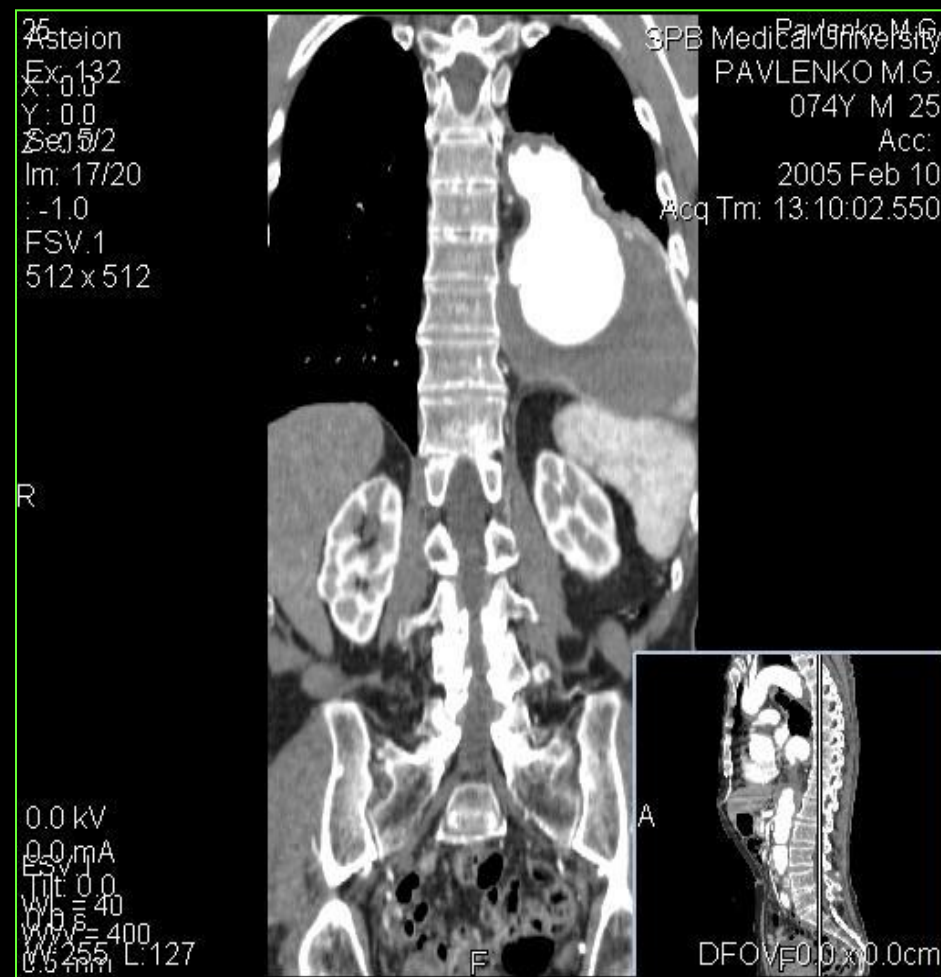
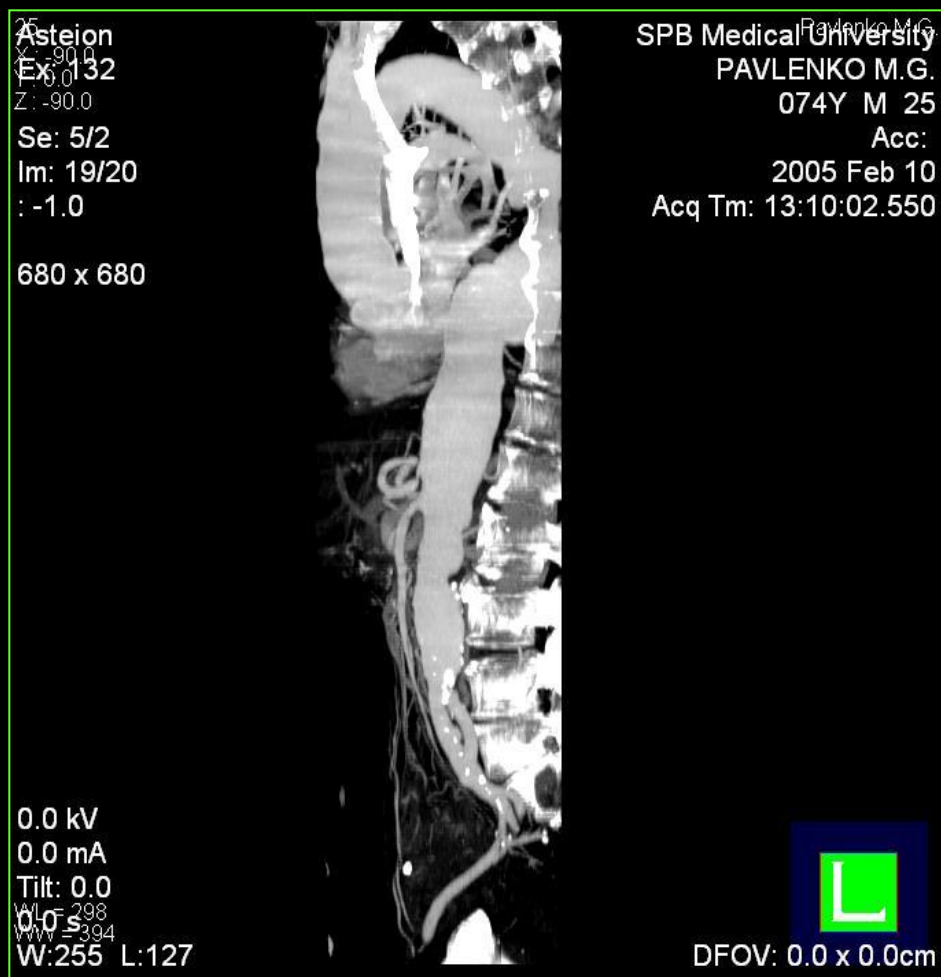Аневризма грудного и брюшного отделов аорты



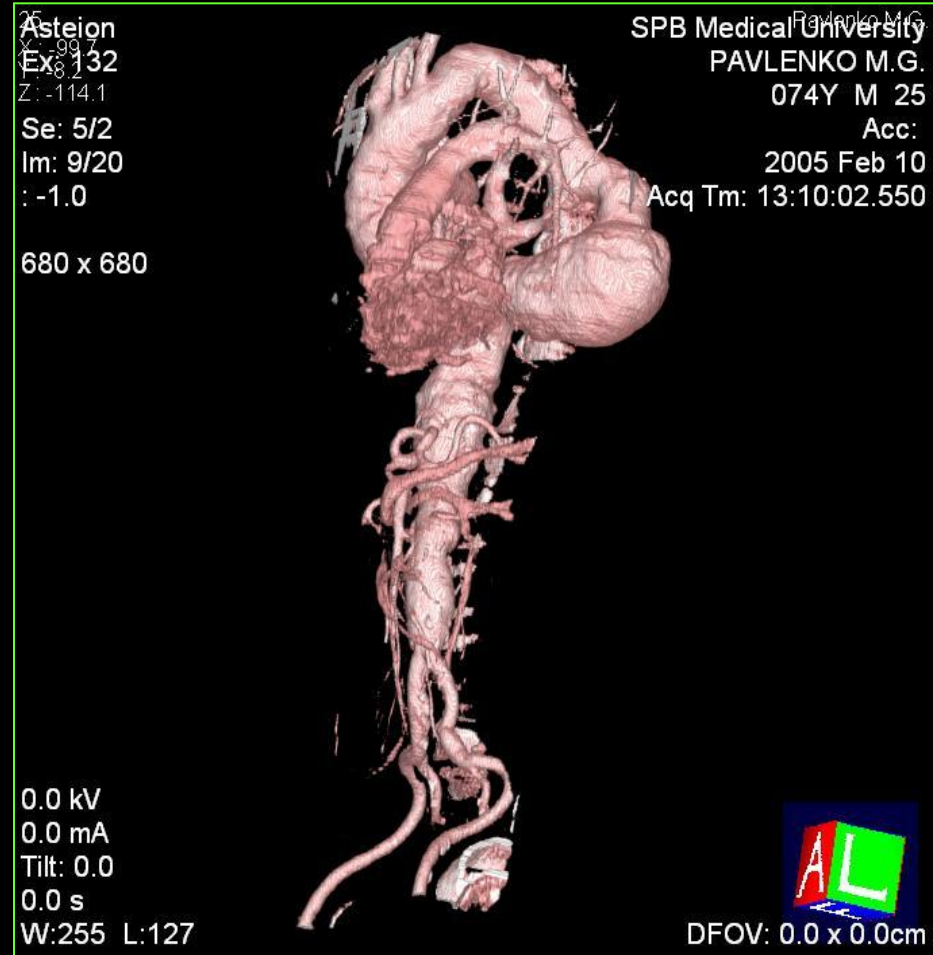
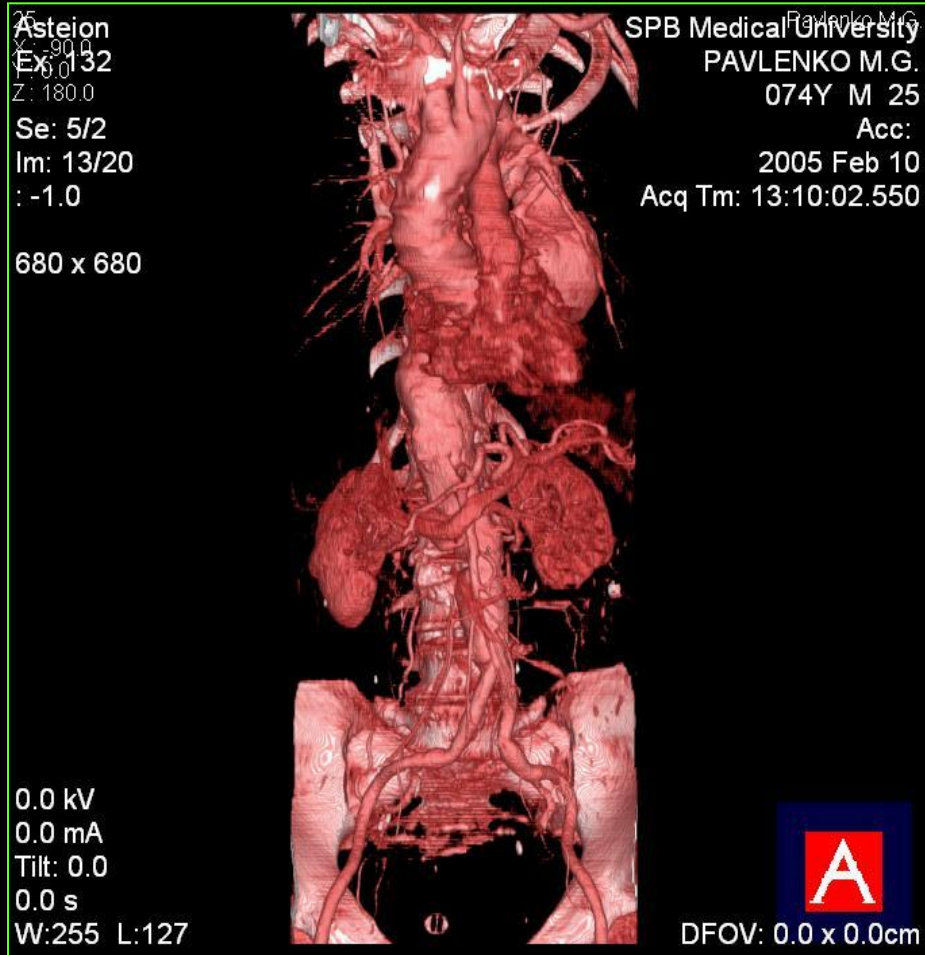
Аневризма грудного и брюшного отделов аорты



Аневризма грудного и брюшного отделов аорты



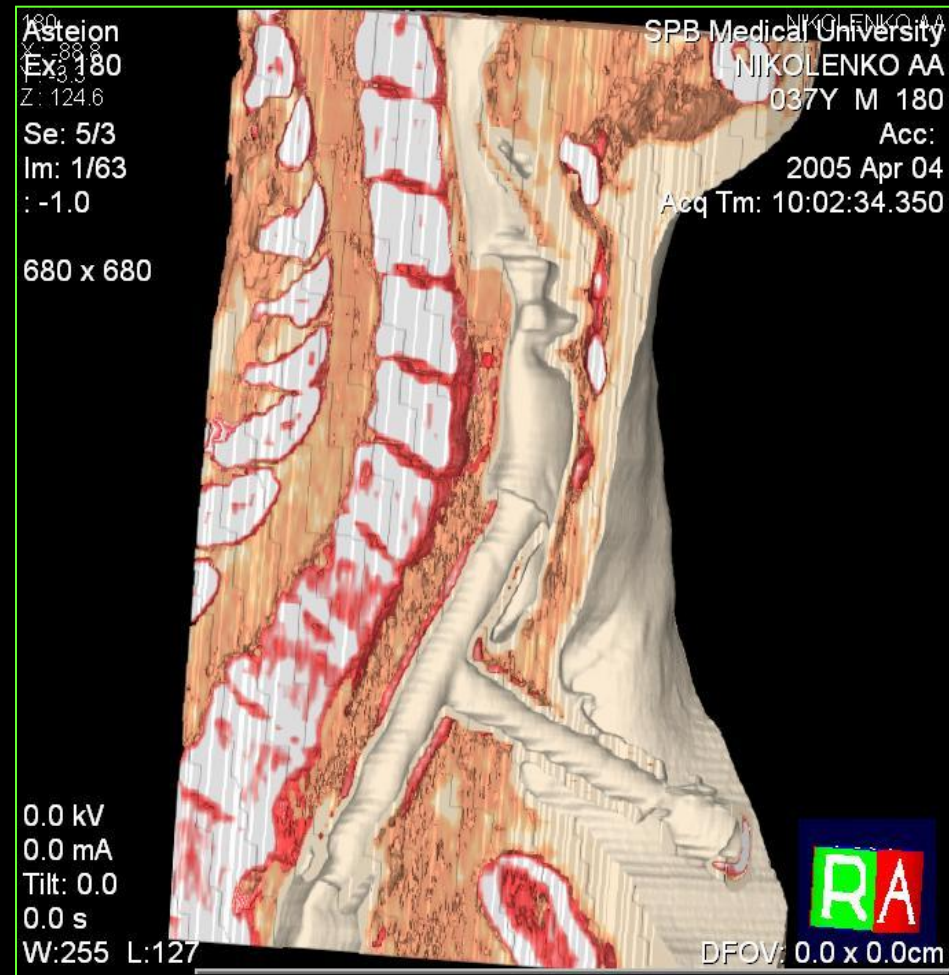
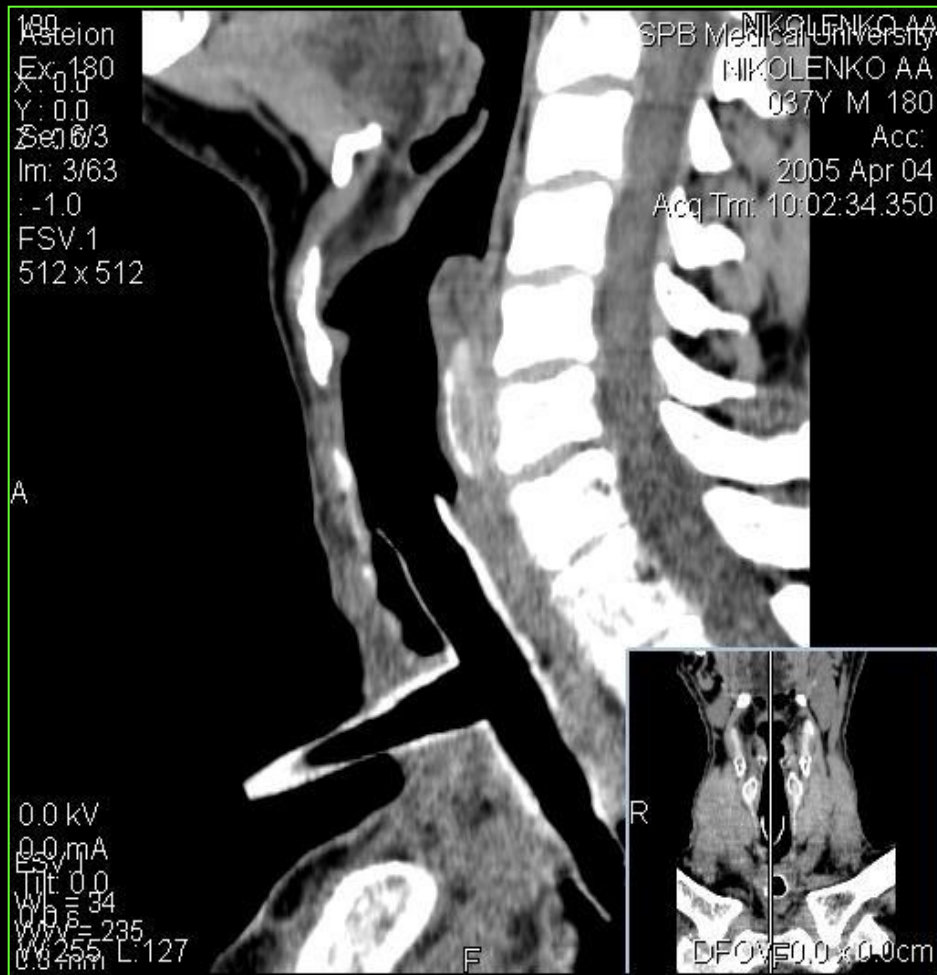Аневризма грудного и брюшного отделов аорты



sp: 7
tilt: 63



Разрыв трахеи с постановкой Т-образного стента

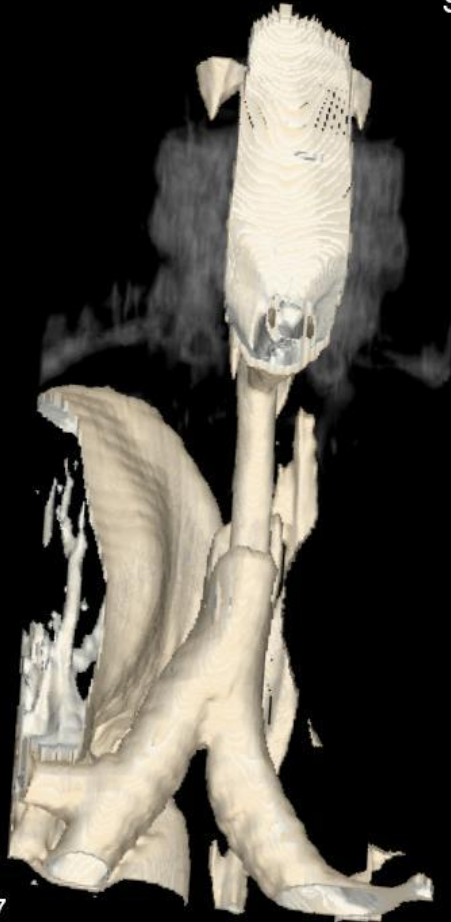

Разрыв трахеи с постановкой Т-образного стента

Asteion
Ex: 188
Z: 175.2

Se: 3/1
Im: 5/7
: -1.0

680 x 680



0.0 kV
0.0 mA
Tilt: 0.0
0.0 s
W:255 L:127

SPB Medical University
NIKOLENKO A A
037Y M 3
Acc:
2005 Apr 06
Acq Tm: 10:12:53.050

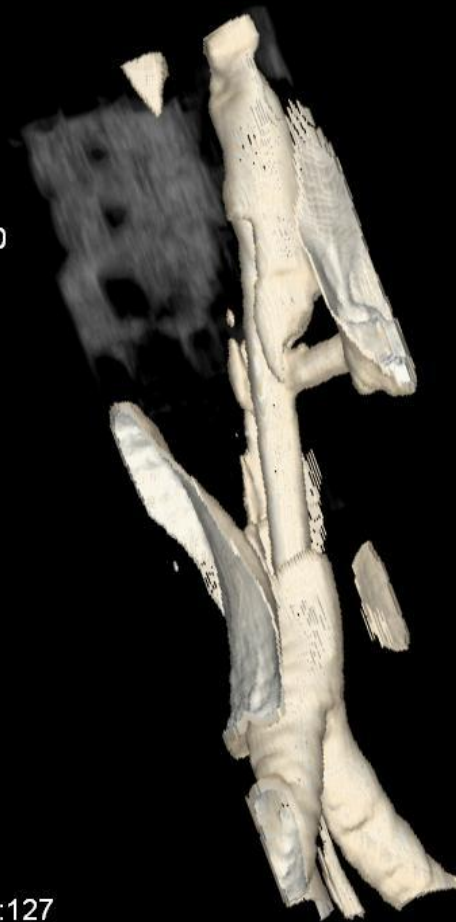

DFOV: 0.0 x 0.0cm

Asteion
Ex: 188
Z: 135.4

Se: 3/1
Im: 1/7
: -1.0

680 x 680



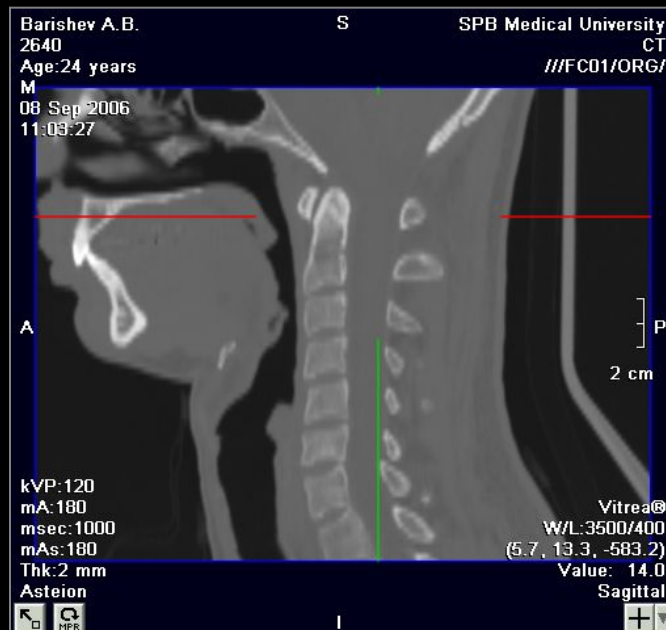
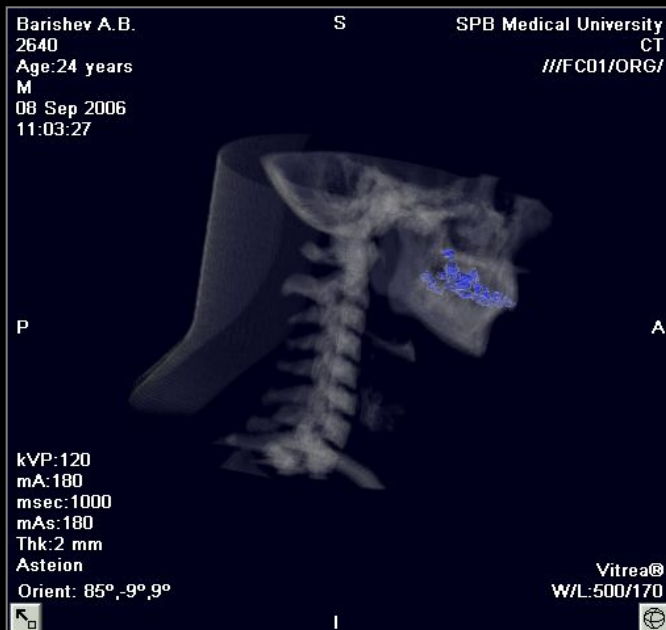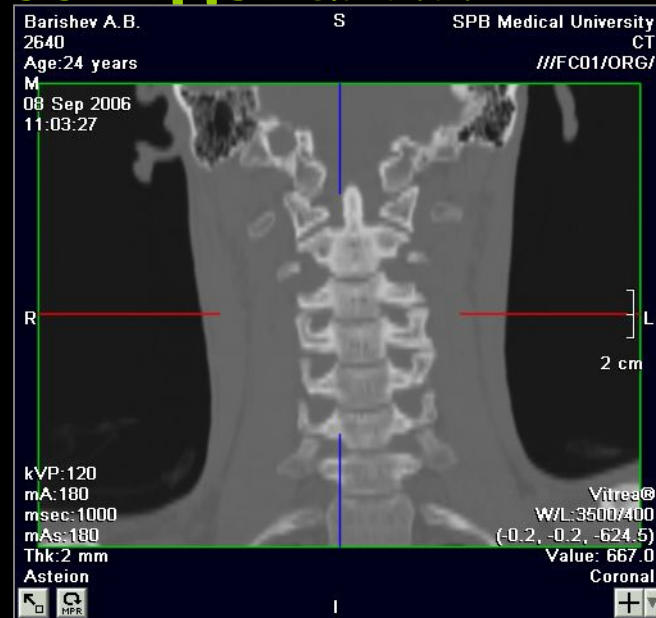
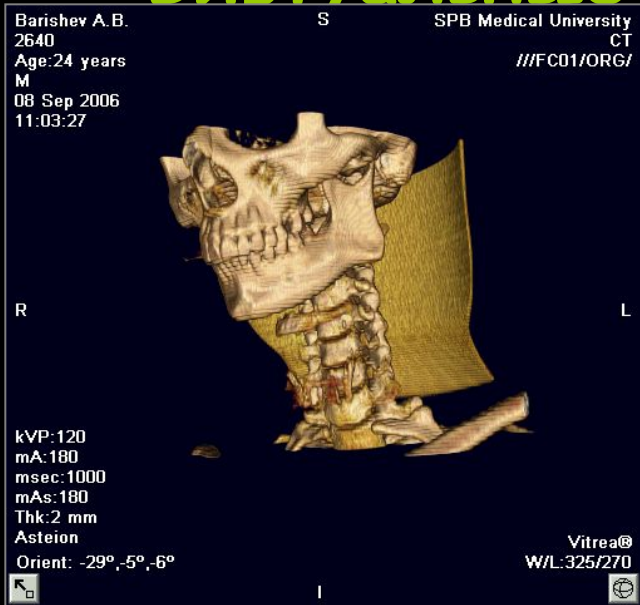
0.0 kV
0.0 mA
Tilt: 0.0
0.0 s
W:255 L:127

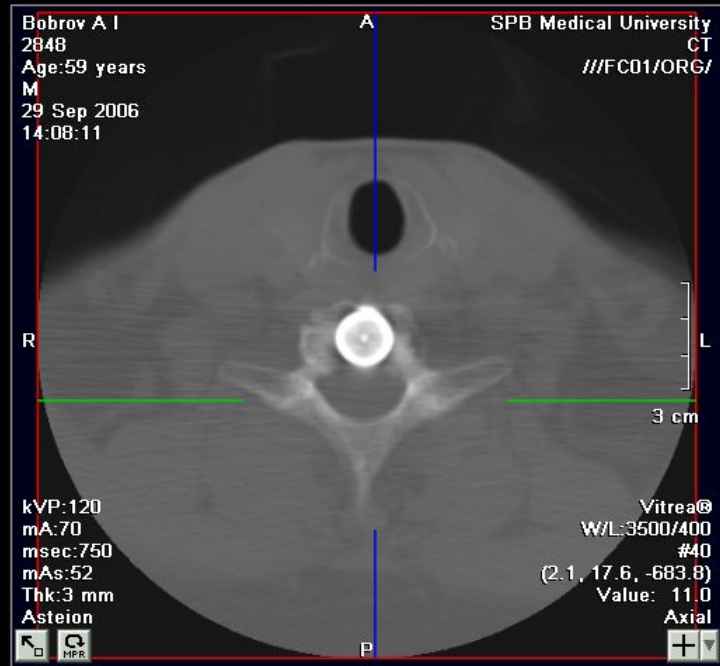
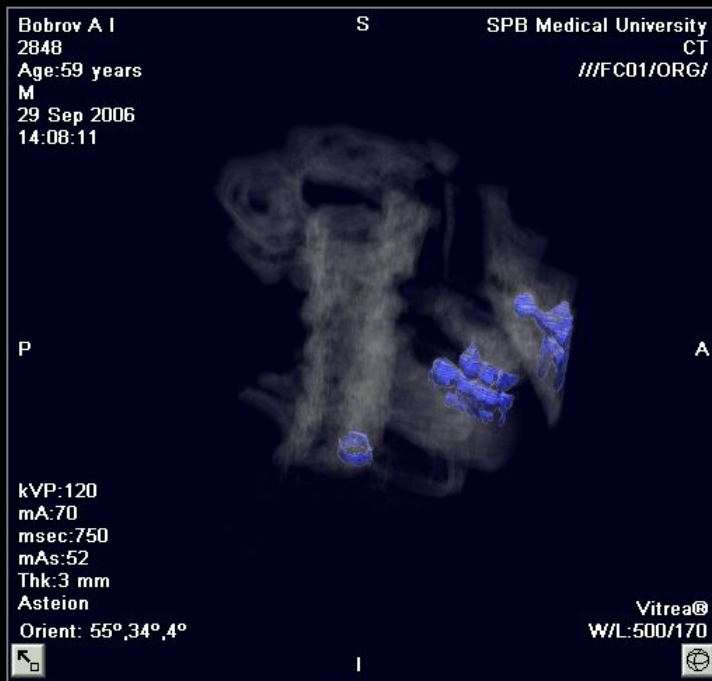
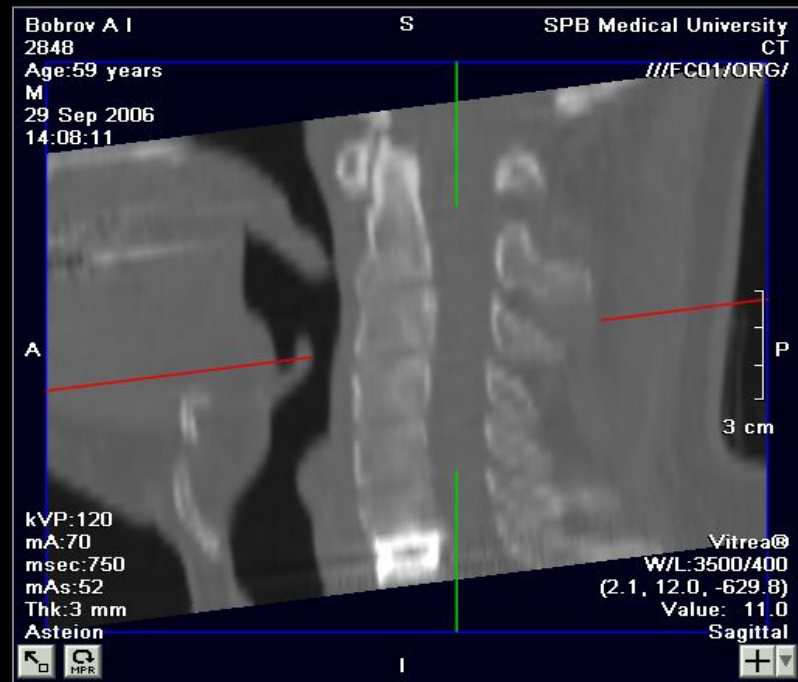
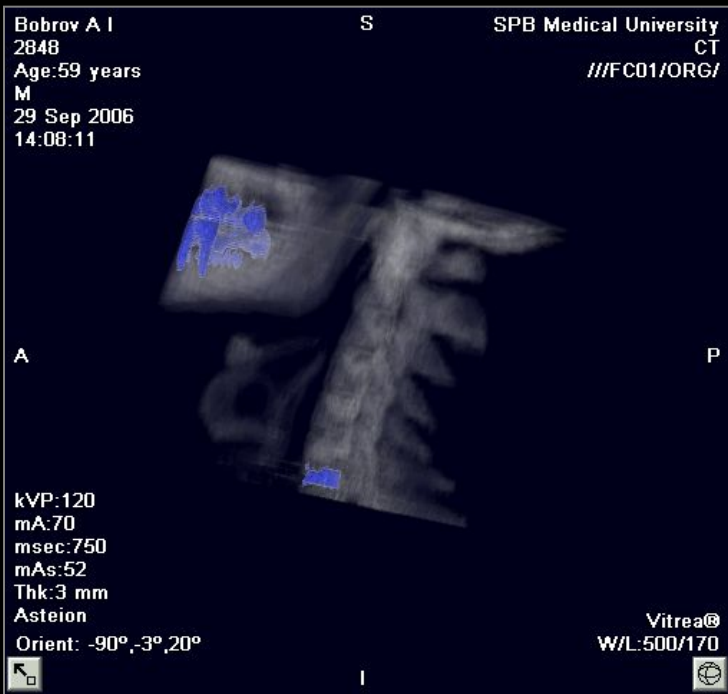
SPB Medical University
NIKOLENKO A A
037Y M 3
Acc:
2005 Apr 06
Acq Tm: 10:12:53.050



DFOV: 0.0 x 0.0cm

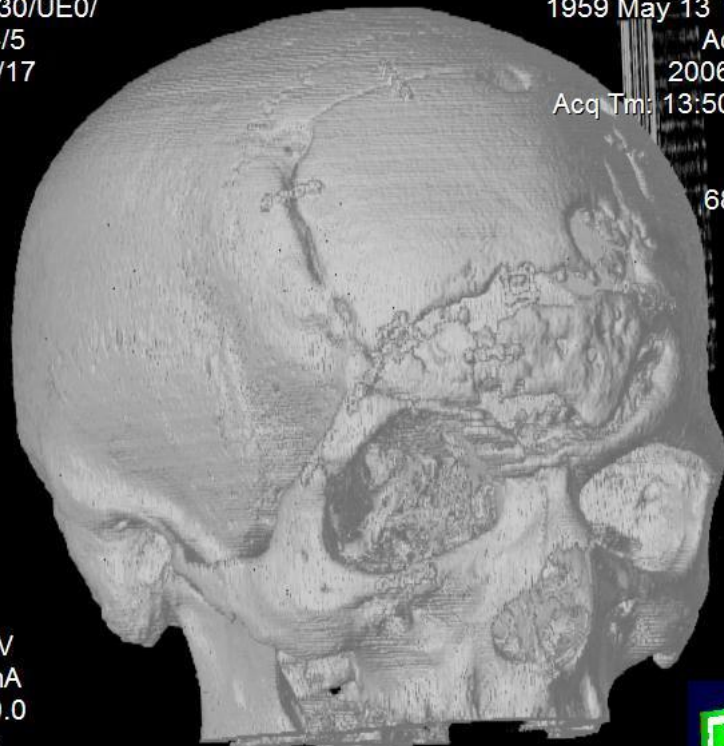
Виртуальные методы в исследовании





2698
Asteion
Ex: 2466
7//FC30/UE0/
Se: 4/5
Im: 2/17
: 0.0

SPB Medical University
Demchuk A.A.
1959 May 13 M 2698
Acc: 2466
2006 Sep 15
Acq Tm: 13:50:52.550



680 x 680

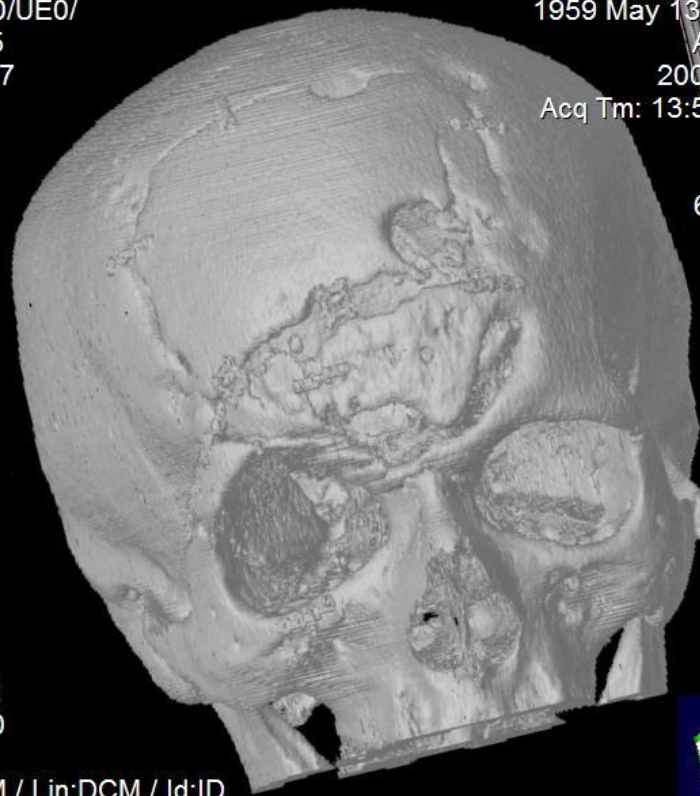
0.0 kV
0.0 mA
Tilt: 0.0
0.0 s
Id:DCM / Lin:DCM / Id:ID
W:255 L:127



DFOV: 0.0 x 0.0cm

2698
Asteion
Ex: 2466
7//FC30/UE0/
Se: 4/5
Im: 4/17
: 0.0

SPB Medical University
Demchuk A.A.
1959 May 13 M 2698
Acc: 2466
2006 Sep 15
Acq Tm: 13:50:52.550



680 x 680

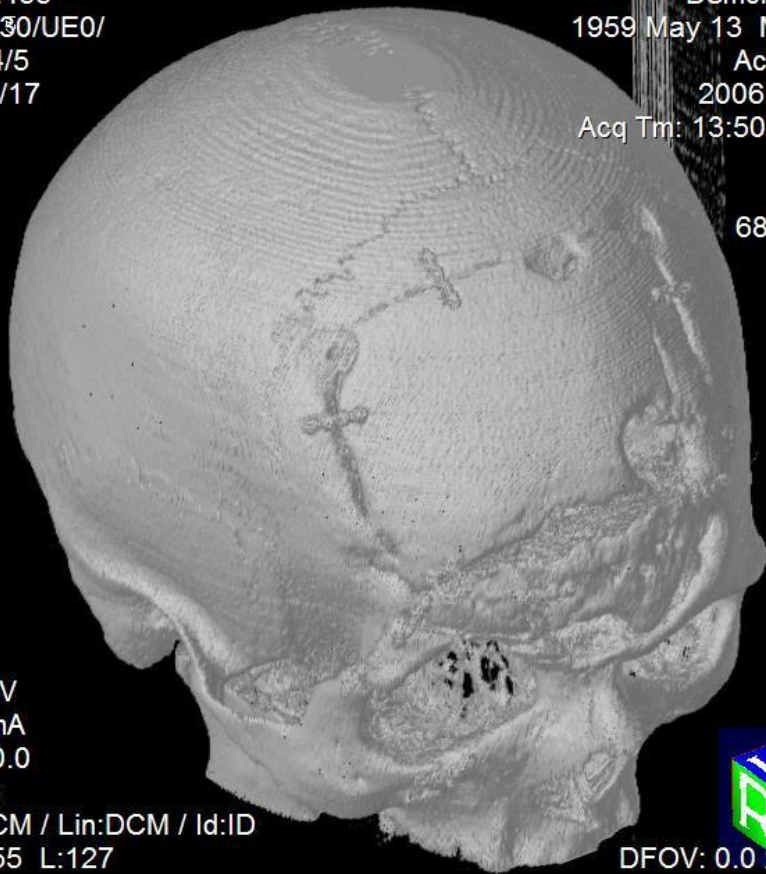
0.0 kV
0.0 mA
Tilt: 0.0
0.0 s
Id:DCM / Lin:DCM / Id:ID
W:255 L:127



DFOV: 0.0 x 0.0cm

2698
Asteion
Ex: 2466
7//FC30/UE0/
Se: 4/5
Im: 3/17
: 0.0

SPB Medical University
Demchuk A.A.
1959 May 13 M 2698
Acc: 2466
2006 Sep 15
Acq Tm: 13:50:52.550



680 x 680

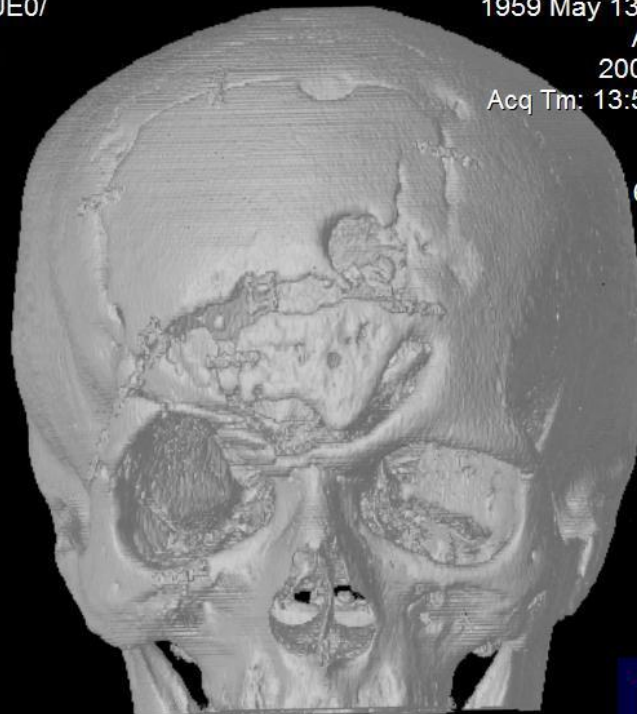
0.0 kV
0.0 mA
Tilt: 0.0
0.0 s
Id:DCM / Lin:DCM / Id:ID
W:255 L:127



DFOV: 0.0 x 0.0cm

2698
Asteion
Ex: 2466
7//FC30/UE0/
Se: 4/5
Im: 1/17
: 0.0

SPB Medical University
Demchuk A.A.
1959 May 13 M 2698
Acc: 2466
2006 Sep 15
Acq Tm: 13:50:52.550



680 x 680

0.0 kV
0.0 mA
Tilt: 0.0
0.0 s
Id:DCM / Lin:DCM / Id:ID
W:255 L:127



DFOV: 0.0 x 0.0cm

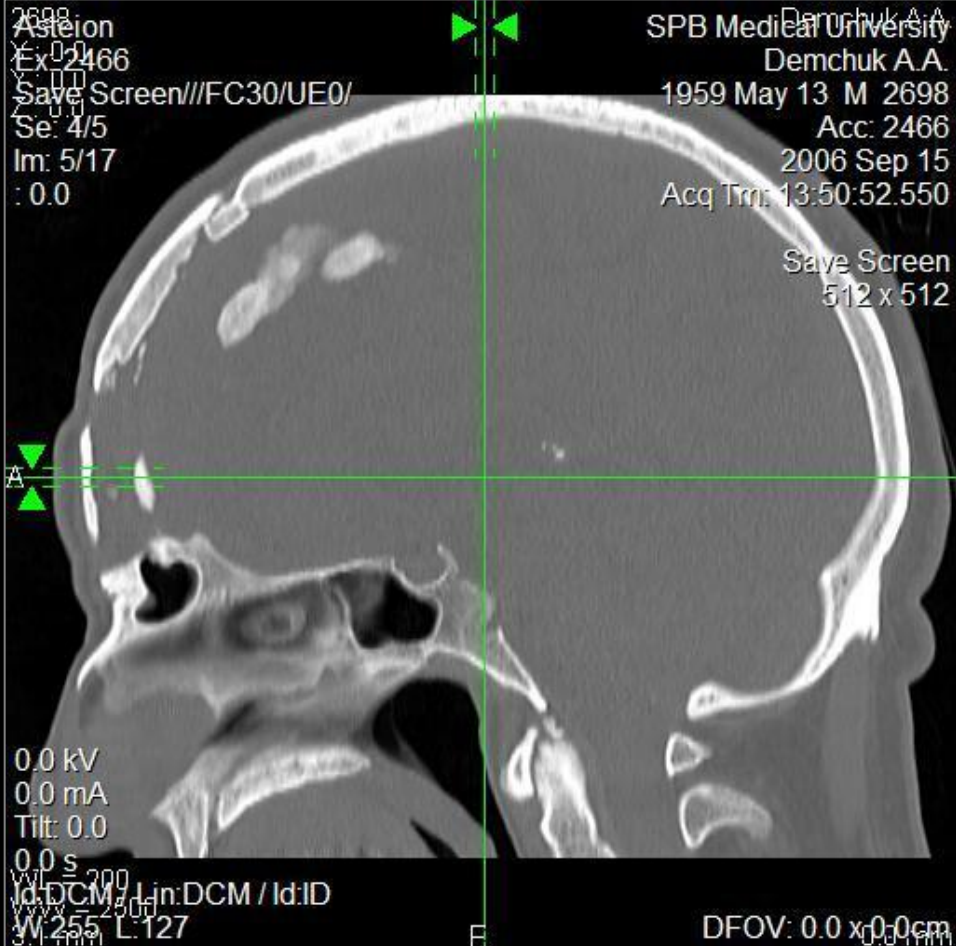
2698
Asteion
Ex: 2466
Save Screen///FC30/UE0/
Se: 4/5
Im: 5/17
: 0.0

SPB Medical University
Demchuk A.A.
1959 May 13 M 2698
Acc: 2466
2006 Sep 15
Acq Tm: 13:50:52.550

Save Screen
512 x 512

0.0 kV
0.0 mA
Tilt: 0.0
0.0 s
W: 255 L: 127
Id: DCM / In: DCM / Id: ID
W: 255 L: 127

DFOV: 0.0 x 0.0 cm



AVPS
Ex: 0000002180

I

GKG MVD RF

M 0000002180

Acc:

2003 Feb 11

Se: 6/2
Im: 1/36
: 0.0

640 x 640

Mag: 1.0x

I

S

0.0
0.0
Tilt: 0.0
0.0 s
W:255 L:-1072

DFOV: 0.0 x 0.0cm 180



AVPS
Ex: 0000002180

I

GKG MVD RF

M 0000002180

Acc:

2003 Feb 11

Se: 6/2
Im: 1/36
: 0.0

640 x 640

Mag: 1.0x

I

S

0.0 kV
0.0 mA

GKG MVD RF



A

M 0000002180

S

DFOV: 0.0 x 0.0cm

Se: 2/2
Im: 8001
Ax: S138

320 x 320

1

Mag: 1.0x

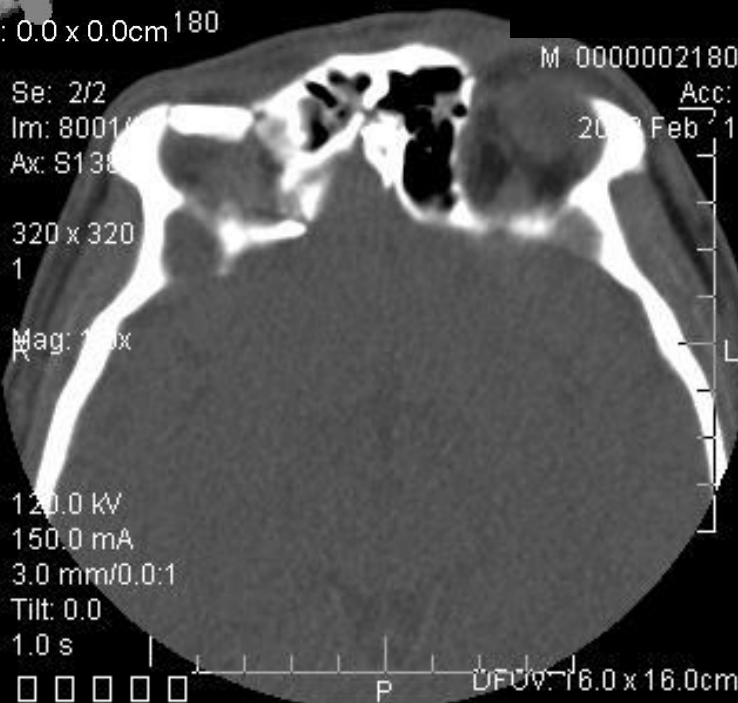
120.0 kV
150.0 mA
3.0 mm/0.0:1
Tilt: 0.0
1.0 s

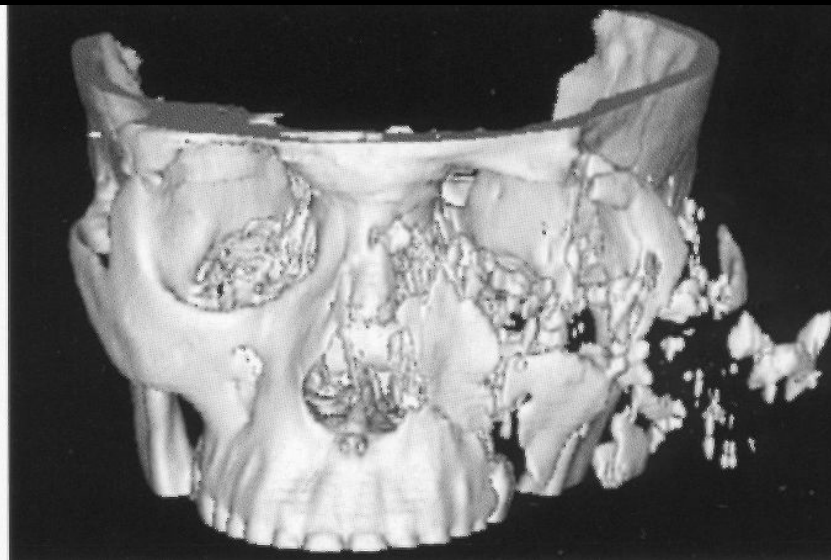
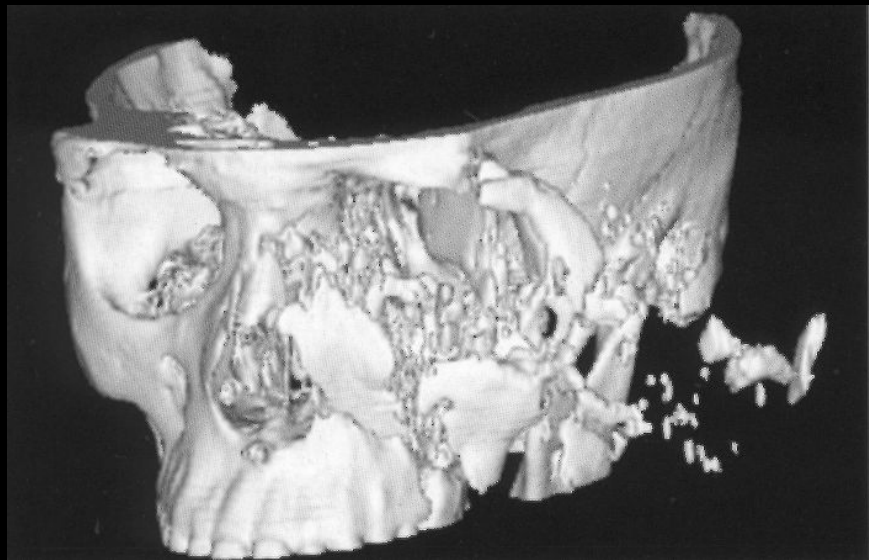
Acc:
2003 Feb 11

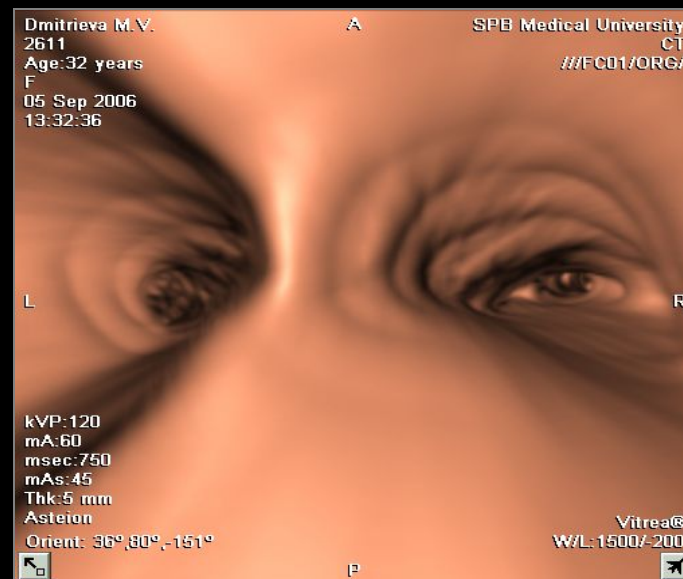
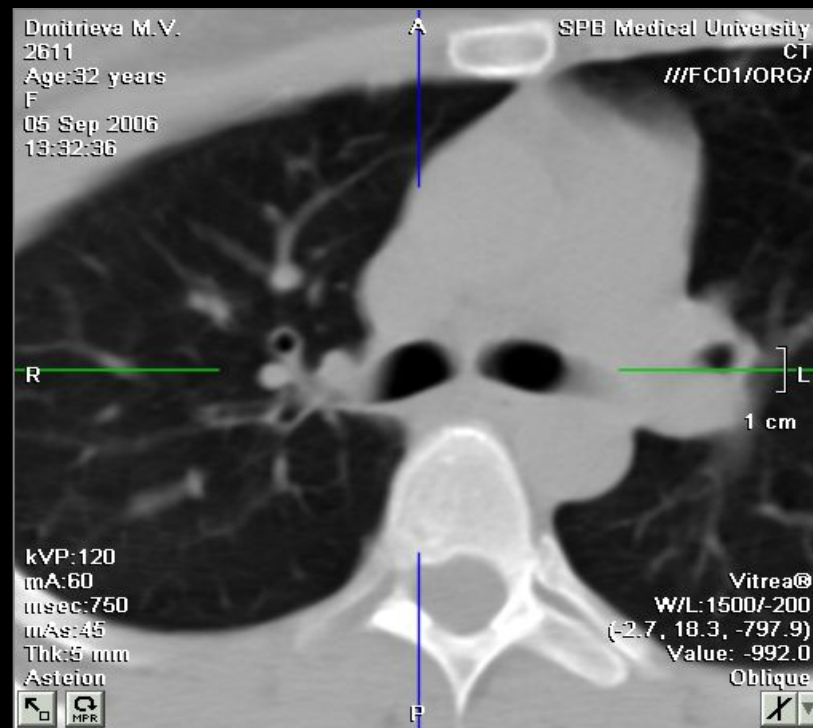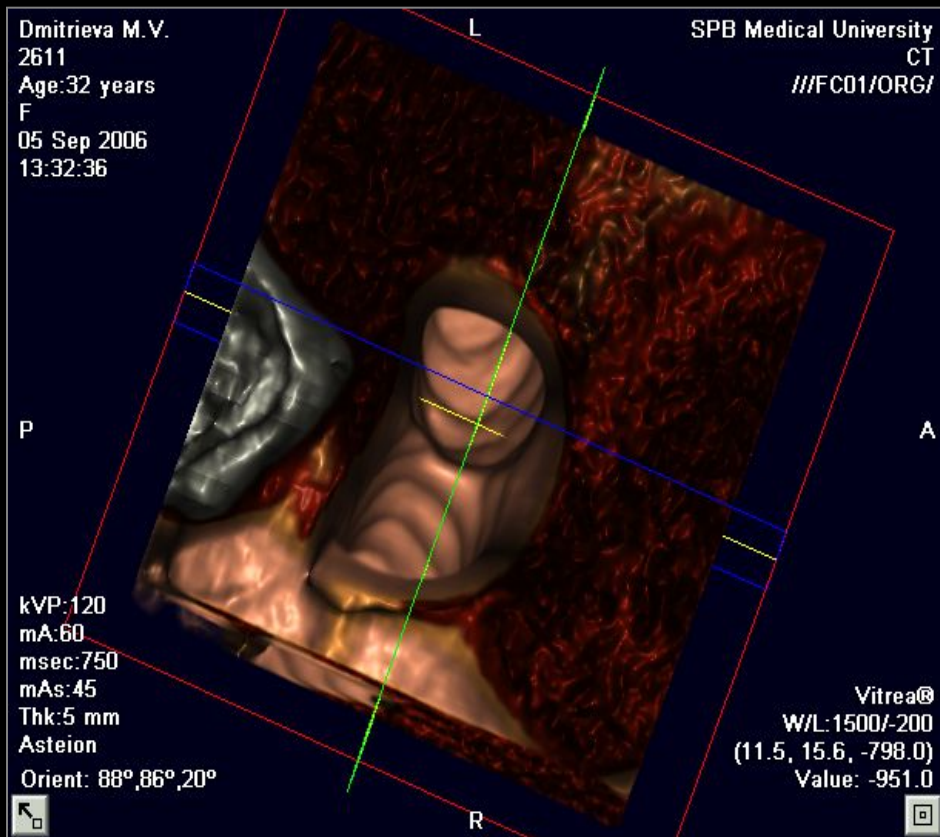
□ □ □ □ □

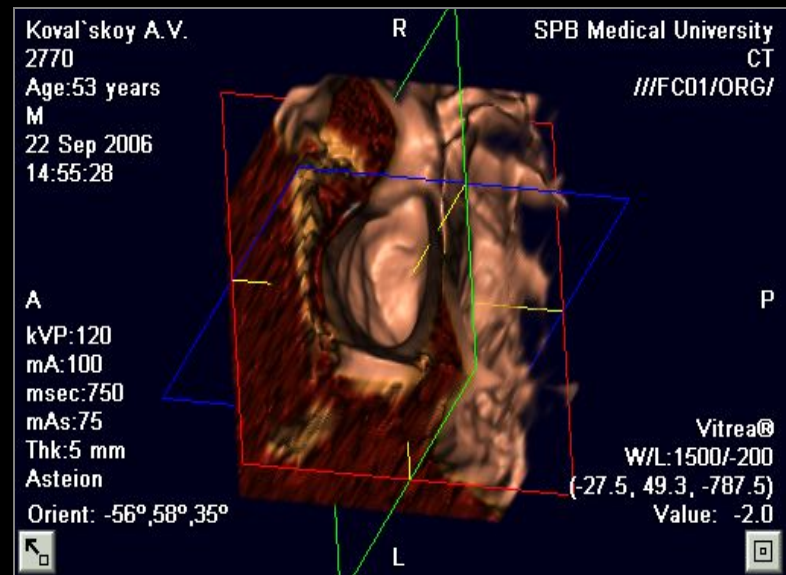
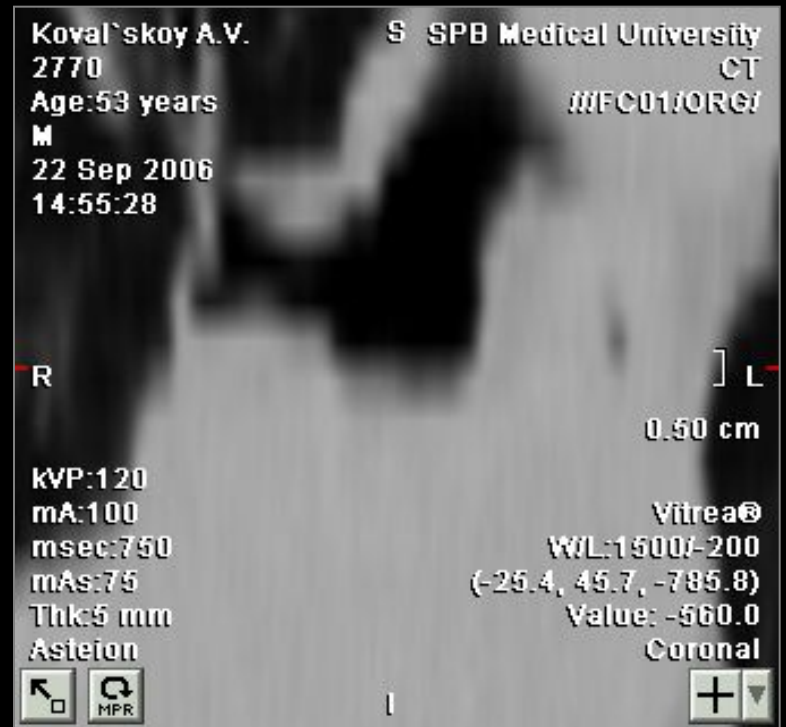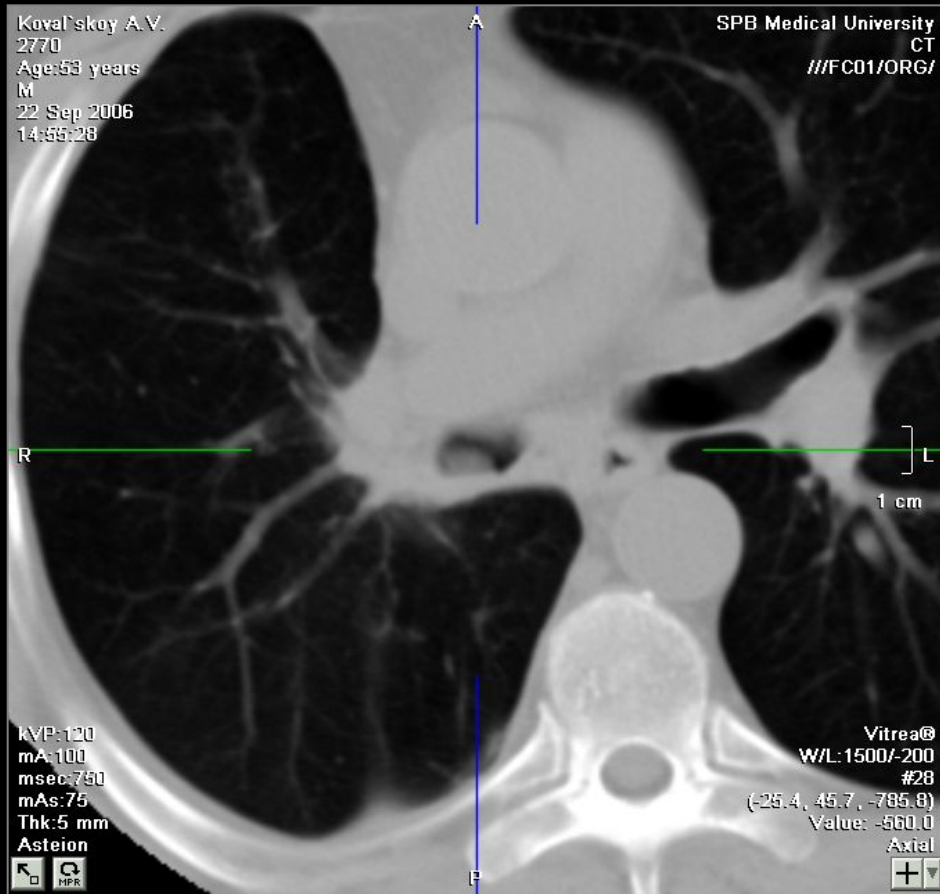
P

DFOV: 16.0 x 16.0cm



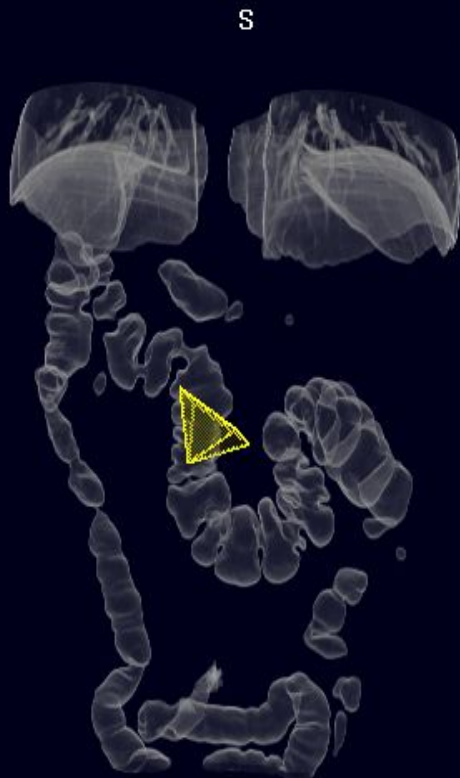






Trofimova G A
2776
Age:59 years
F
25 Sep 2006
10:01:29

SPB Medical University
CT
///FC01/ORG/

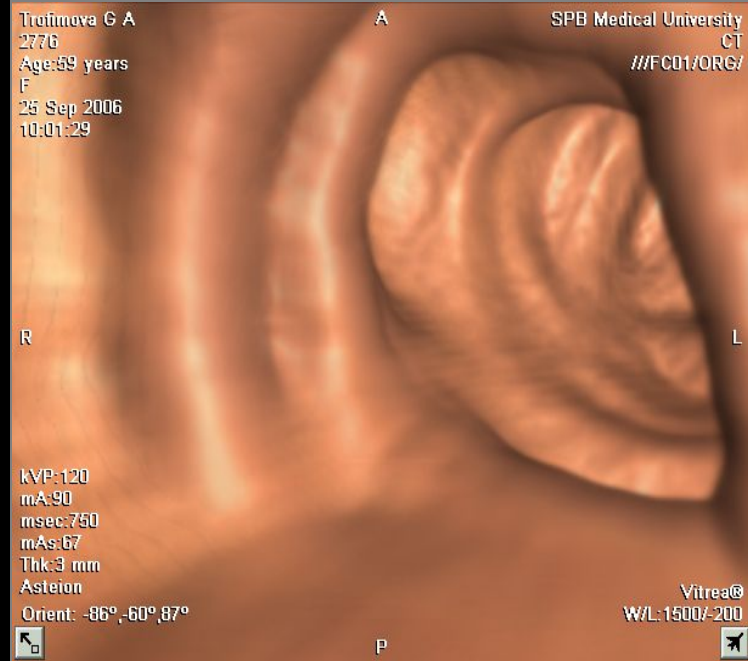


kVP:120
mA:90
msec:750
mAs:67
Thk:3 mm
Asteion
Orient: 166°,-14°,5°

Vitre@
W/L:700/600

Trofimova G A
2776
Age:59 years
F
25 Sep 2006
10:01:29

SPB Medical University
CT
///FC01/ORG/

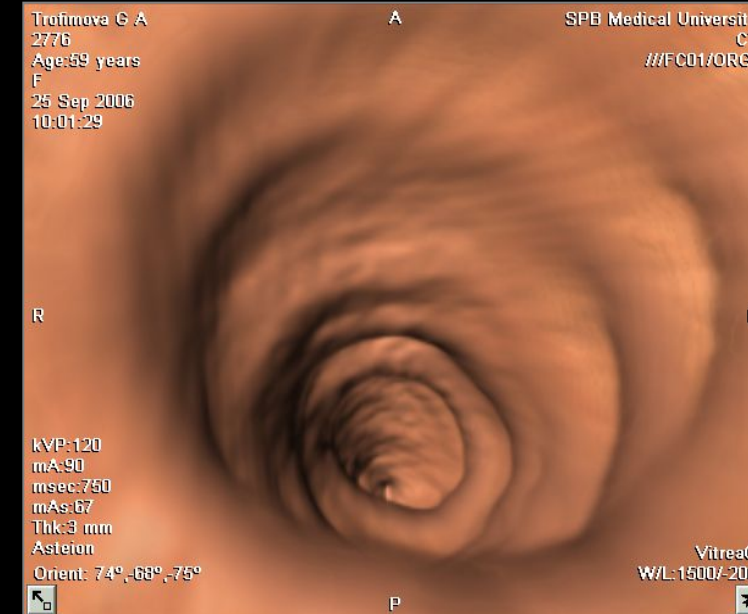


kVP:120
mA:90
msec:750
mAs:67
Thk:3 mm
Asteion
Orient: -86°,-60°,87°

Vitre@
W/L:1500/200

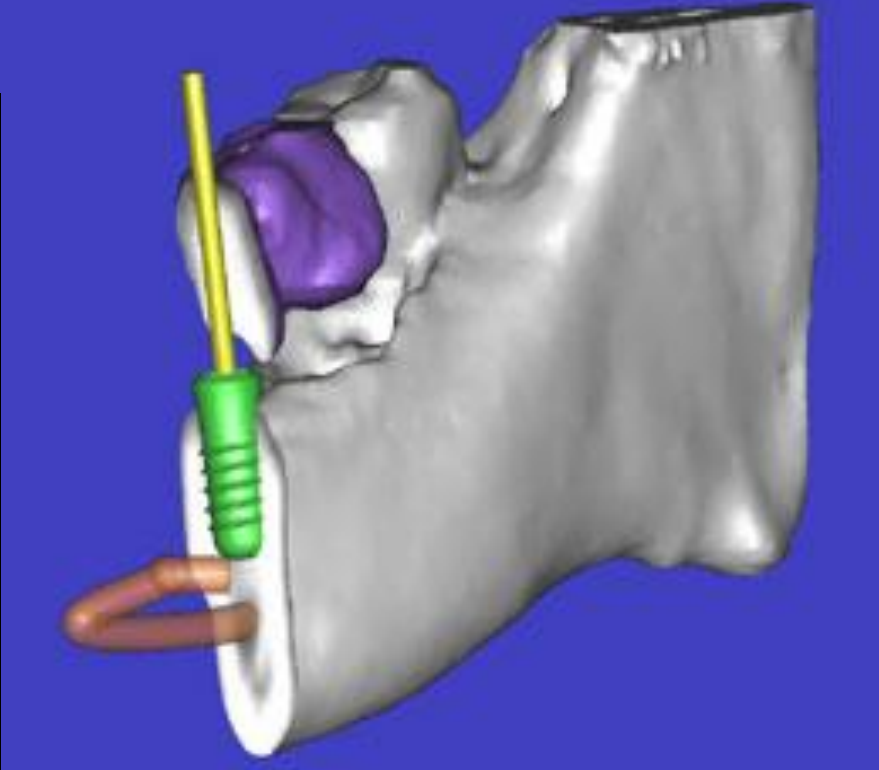
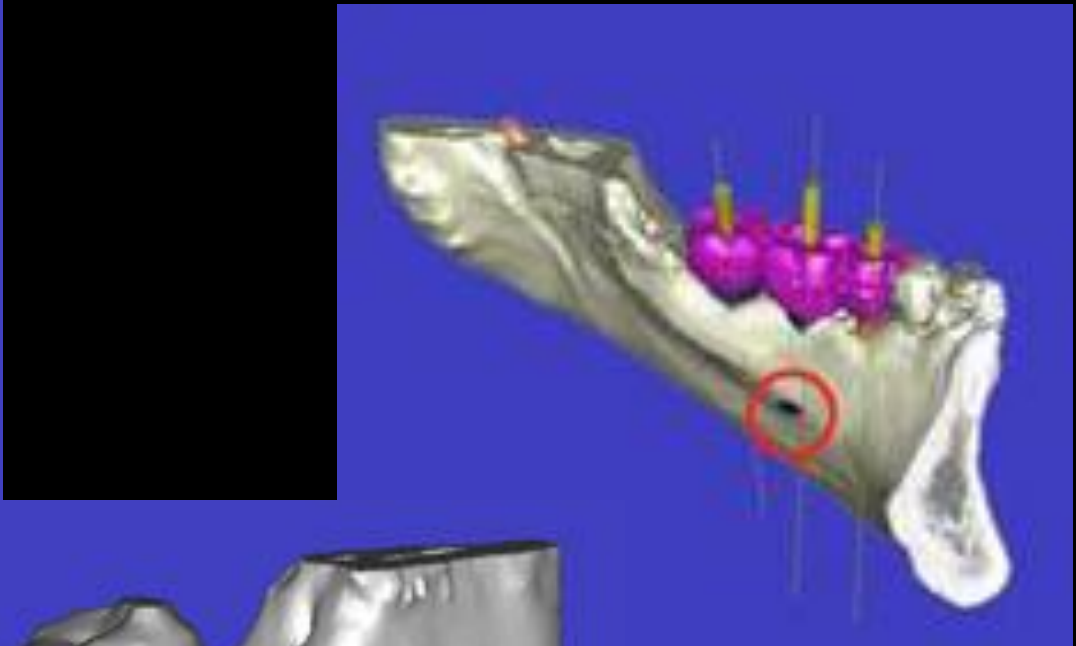
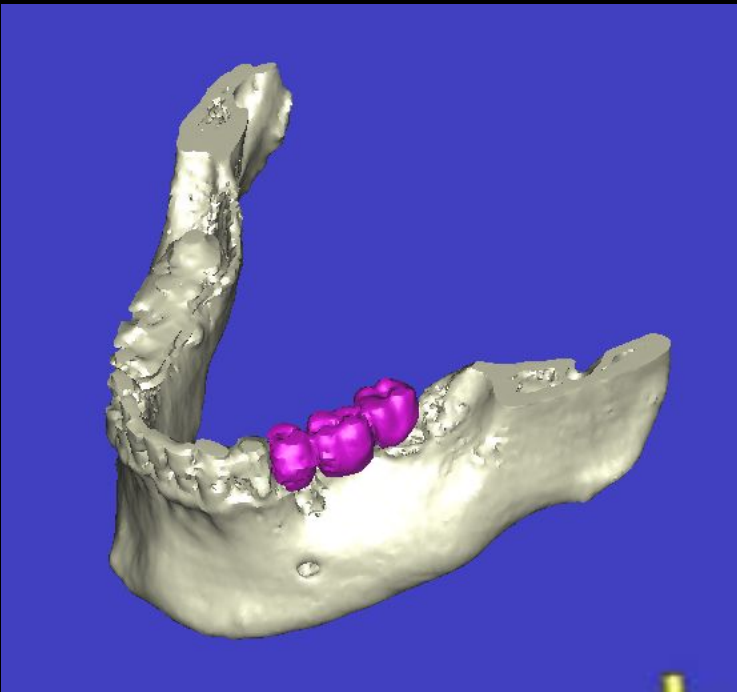
Trofimova G A
2776
Age:59 years
F
25 Sep 2006
10:01:29

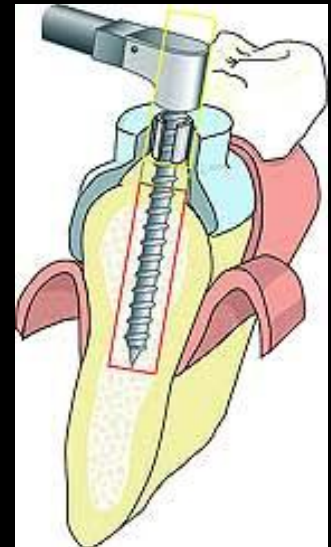
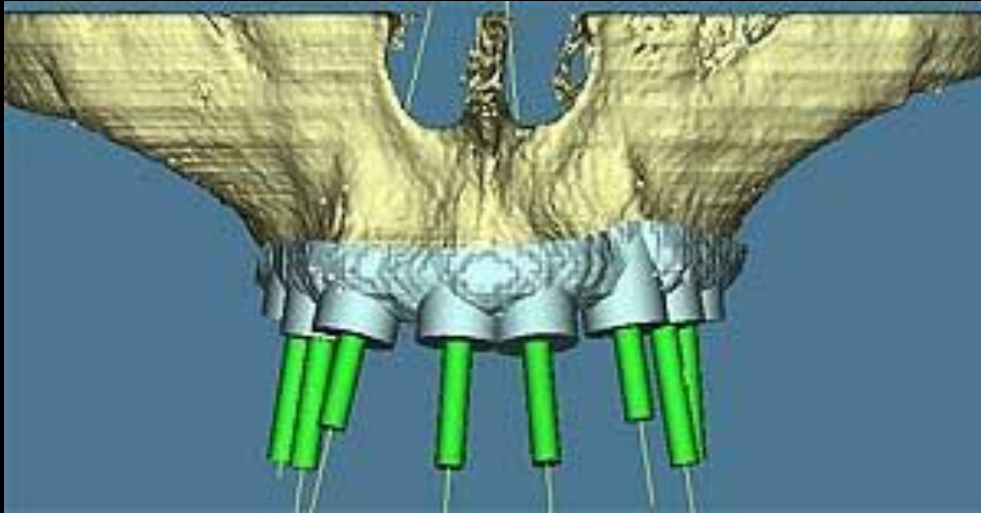
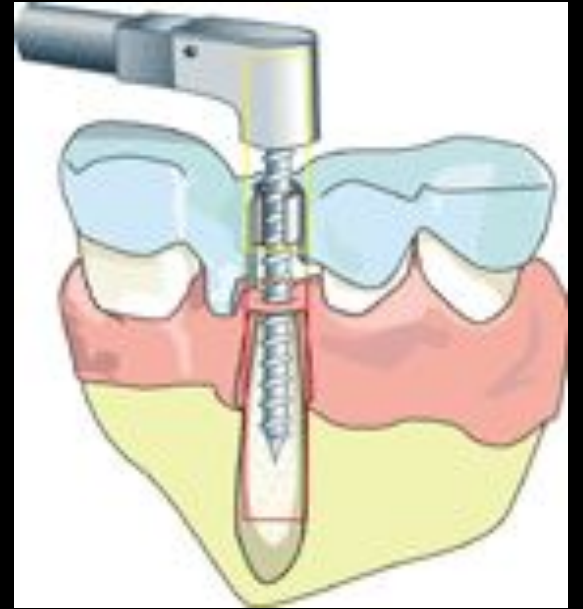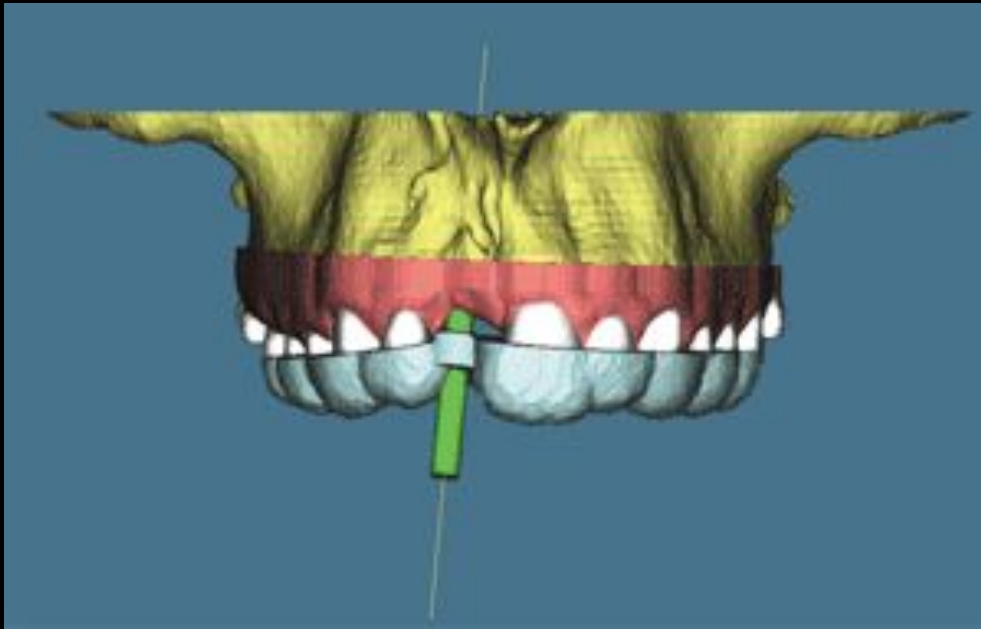
SPB Medical University
CT
///FC01/ORG/



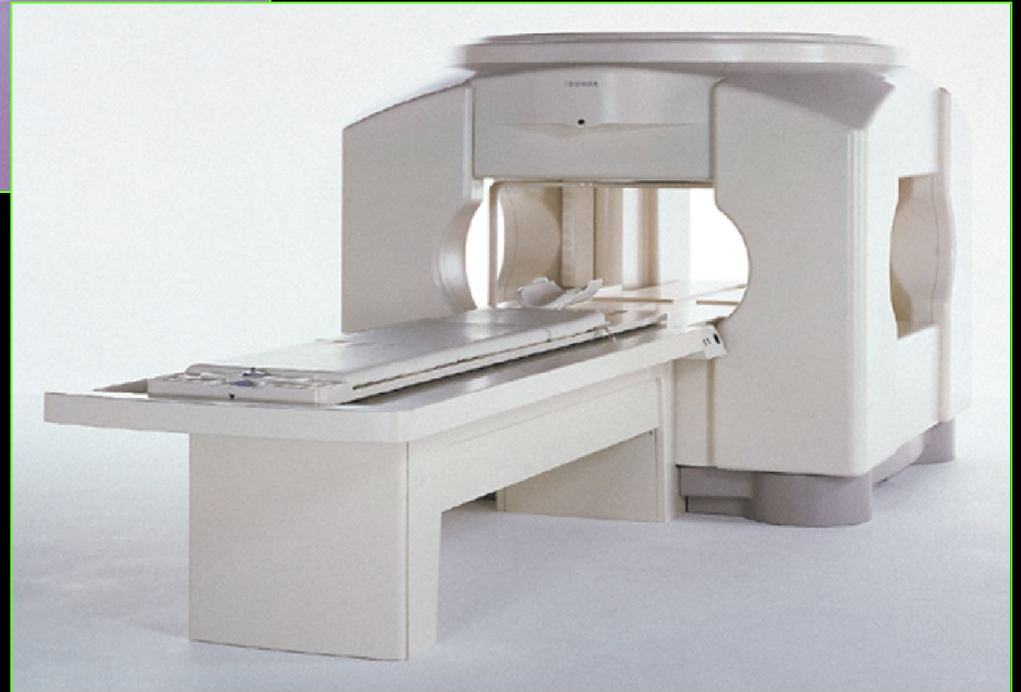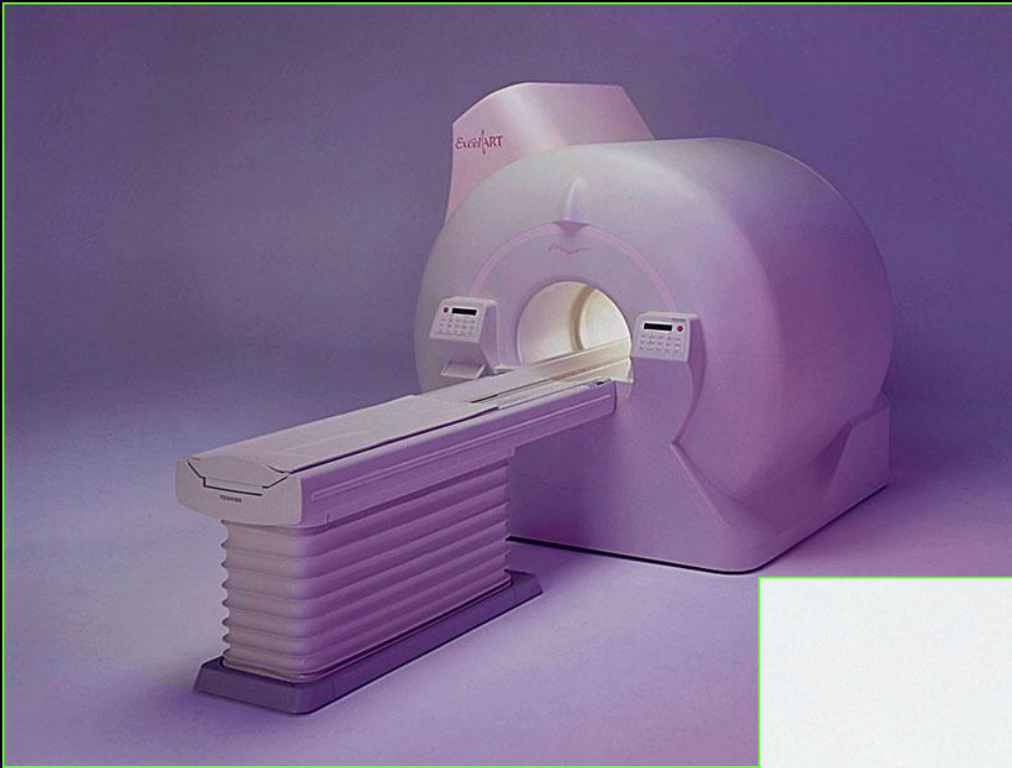kVP:120
mA:90
msec:750
mAs:67
Thk:3 mm
Asteion
Orient: 74°,-68°,-75°

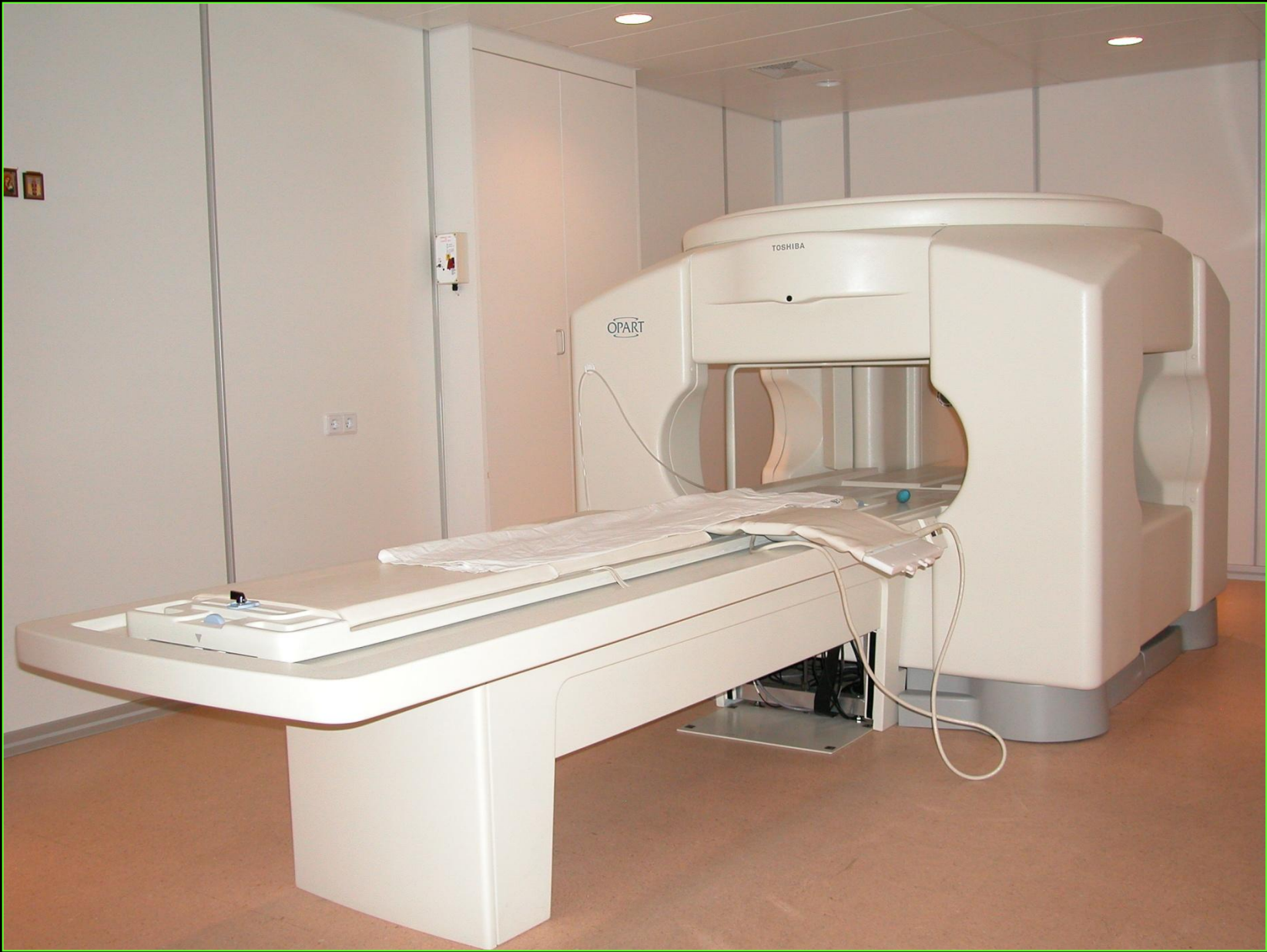Vitre@
W/L:1500/200

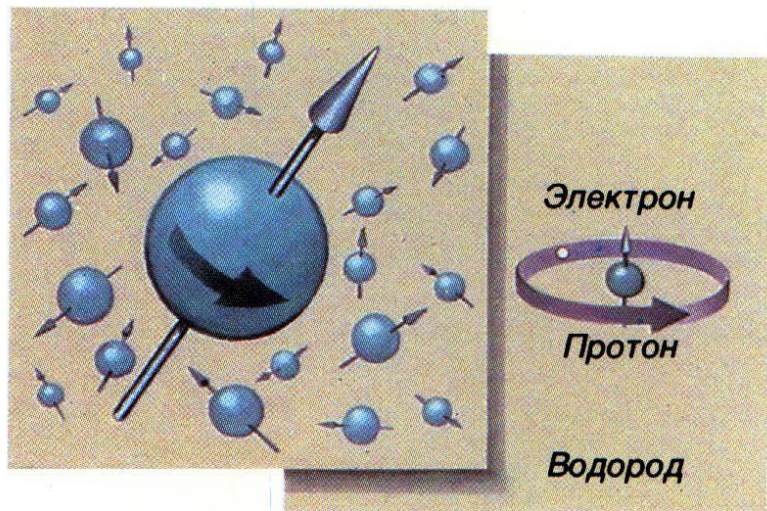
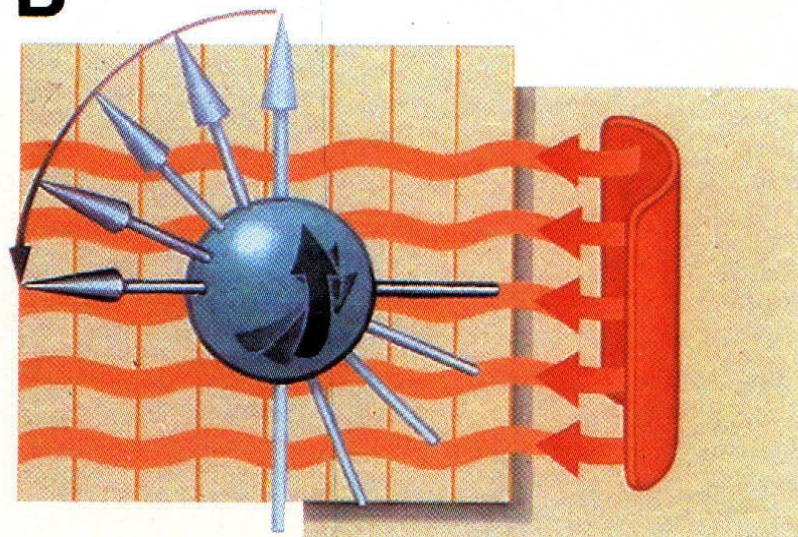
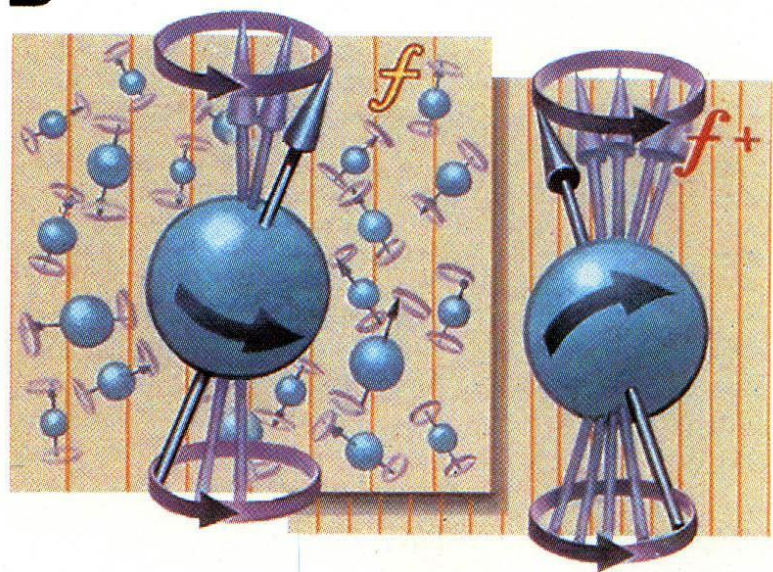
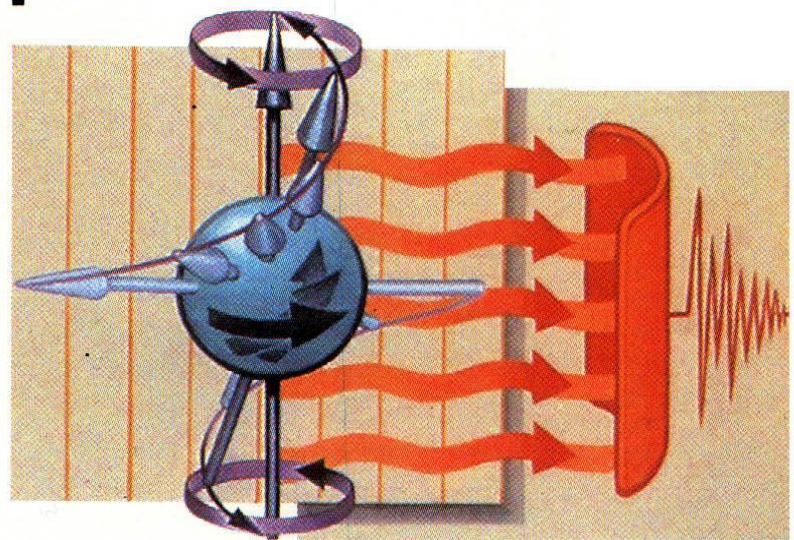




Магнитно-резонансная томография





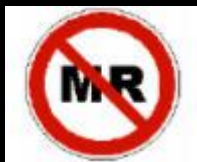A**B****Б****Г**

Достоинства МРТ

- Неинвазивность
- Отсутствие ионизирующего излучения
- Трехмерный характер получения изображений
- Высокий мягкотканый контраст
- Естественный контраст от движущейся крови
- Высокая диагностическая эффективность

- Магнит – создает **статическое однородное магнитное поле**
- Градиентные катушки – **слабое переменное магнитное поле**
- Радиочастотные катушки – передают **радиочастотный импульс и принимают МР сигнал**
- Компьютер – управление томографом, получение и обработка МР сигнала, реконструкция МР изображений

Медицинское оборудование и устройства



МРТ несовместимые

- Ферромагнитные аневризматические клипсы (Drake, Heifetz, Kapp, Mayfield, Sundt-Kees)
- Многие водители ритма (Cosmos II, Delta TRS, KAPPA DR706, Nova Model)
- Стент Zenith AAA Endovascular Graft - Cook, Inc.
- Инсулиновые насосы (Cozmo Insulin Pump, MiniMed Insulin Pump, Stryker PainPump 2)
- Некоторые экспандеры для молочных желез (Style 133 with MAGNA-SITE Injection Site magnetic port - McGhan Medical/INAMED Aesthetics,)



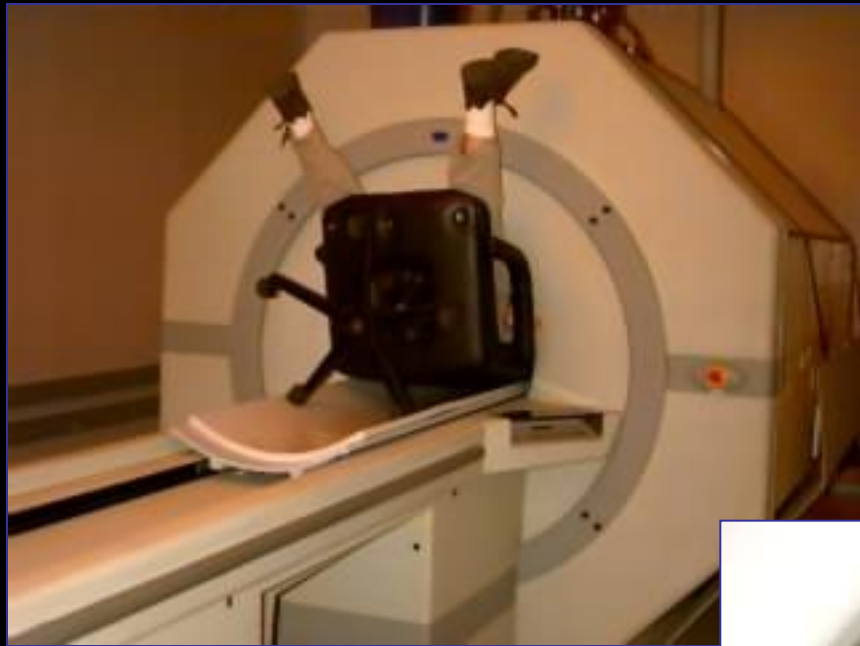Условно МРТ совместимые

Возможно проведение МРТ в стандартном режиме

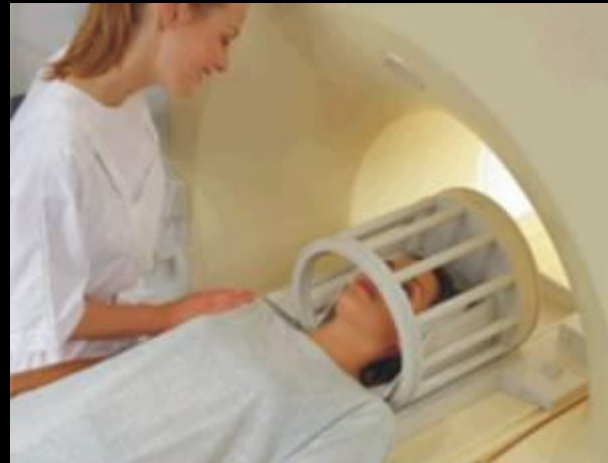

МРТ совместимые

- Практически все стенты, катушки, фильтры
- Все протезы сердечных клапанов



Радиочастотные катушки



- Спектр обследований, определяется техническими характеристиками аппарата и набором радиочастотных катушек, или специализированных «датчиков» для различных анатомических областей.
- Существуют РЧ-катушки для исследования головного мозга, позвоночника, сосудов шеи, молочных желез, коленного сустава, плечевого сустава, эндокавитарные датчики и многие другие.
- При покупке МР-томографа его комплектование набором РЧ-катушек осуществляется в соответствии с потребностями конкретного лечебного учреждения, поэтому большинство отделений МРТ не обладает возможностью проведения полного спектра МР-обследований.

T1-взвешенное изображение

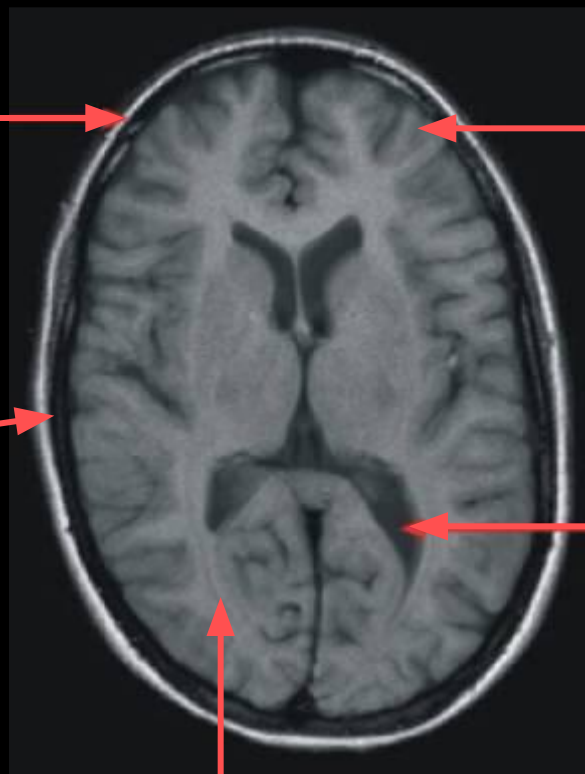головного мозга в аксиальной плоскости

Жировая ткань
(яркая)

Серое вещество

Кортикальная кость
(нет протонов)

СМЖ
(темная)



Белое вещество

T2-взвешенное изображение

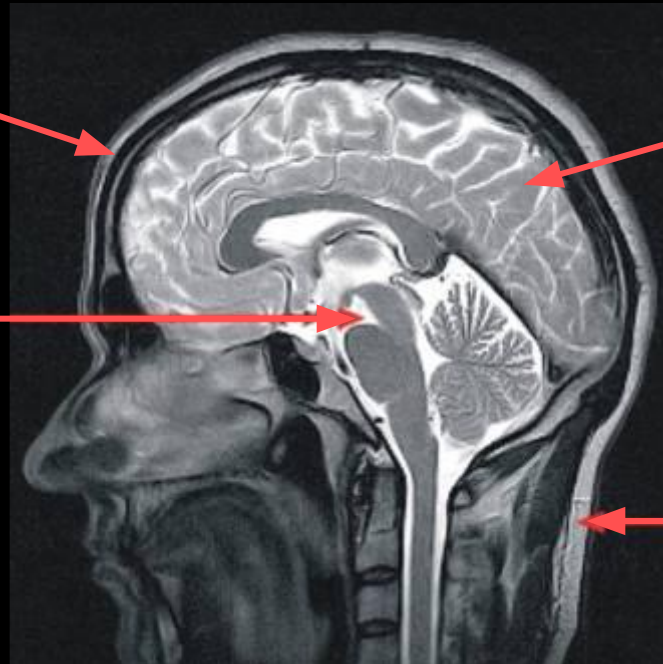
головного мозга в аксиальной плоскости

Кортикальная кость
(нет протонов)

Серое вещество

СМЖ
(яркая)

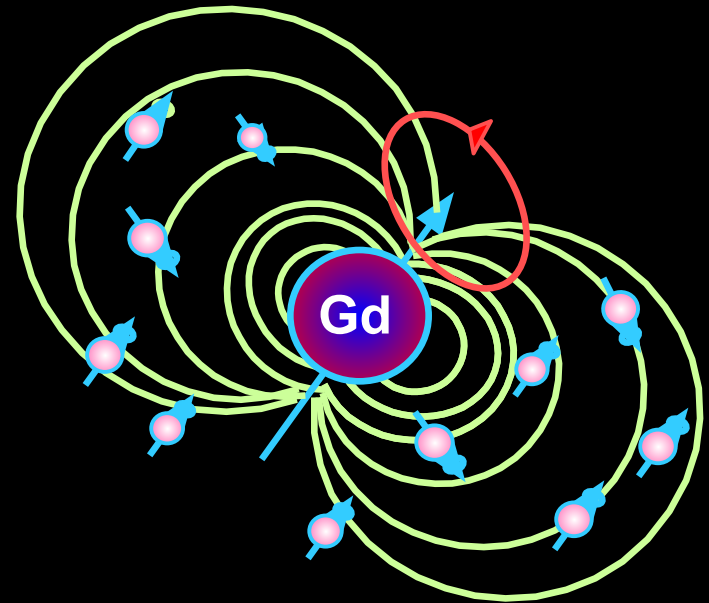
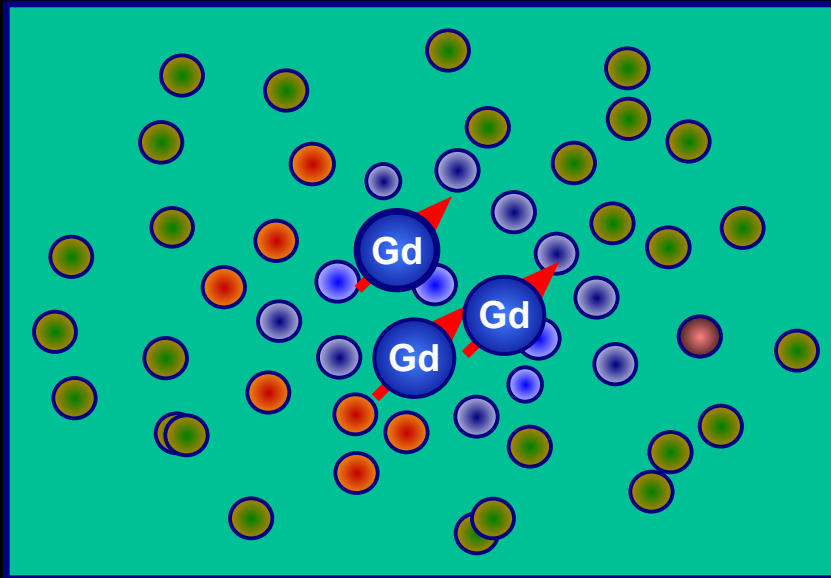
Жировая ткань
(яркая)



МР-контрастные препараты

- Несмотря на то, что МРТ обладает высокой мягко-тканной контрастностью точность диагностики и характеристики гиперваскулярных процессов (опухоли, воспаление, сосудистые мальформации) может быть существенно повышена при использовании внутривенного контрастного усиления. Более того, многие патологические процессы, вовлекающие ткани головного мозга, не выявляются без внутривенного контрастирования.
- Основой для создания МР-контрастных препаратов стал редкоземельный металл гадолиний. В чистом виде данный металл обладает высокой токсичностью, однако в форме хелата становится практически безопасным (в т.ч. отсутствует нефротоксичность). Побочные реакции возникают крайне редко (менее 1% случаев) и обычно имеют легкую степень выраженности (тошнота, головная боль, жжение в месте инъекции, парестезии, головокружение, сыпь). При почечной недостаточности частота побочных эффектов не увеличивается. Введение МР-контрастных препаратов при беременности не рекомендуется, т. к. неизвестна скорость клиренса из амниотической жидкости.

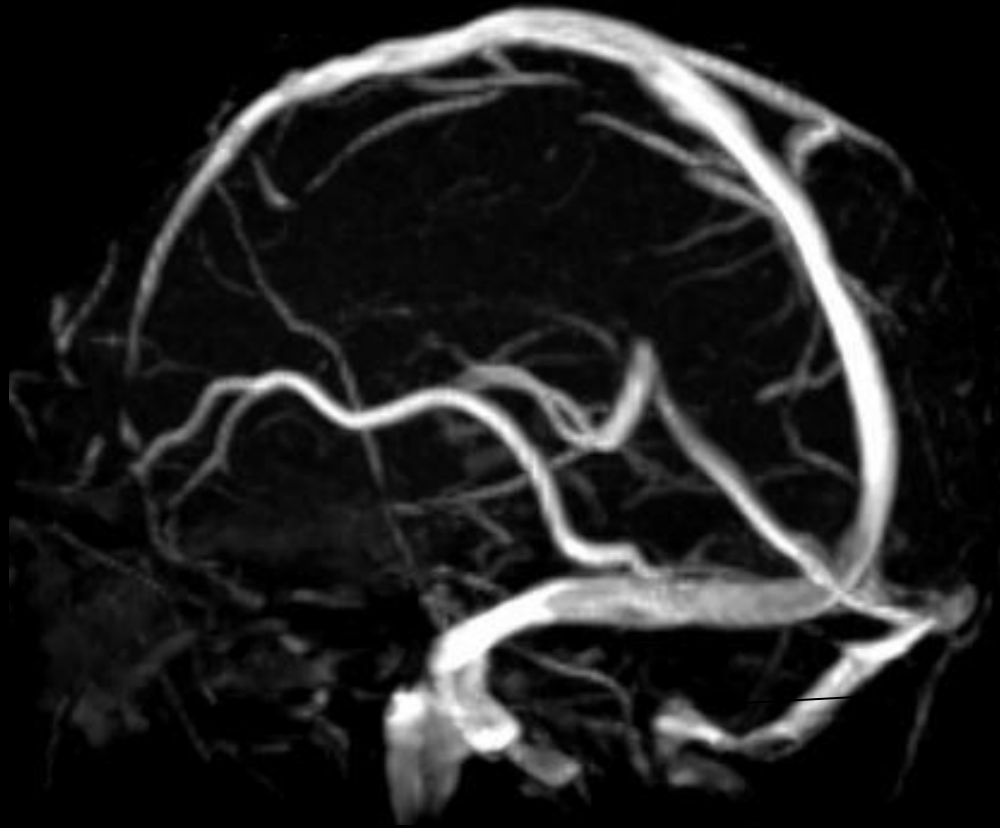
Искусственное контрастирование



Гадолиний (Gd^{3+}) - металл парамагнетик
Хелаты гадолиния – нетоксичны

Контрастный препарат накапливается в зонах
повышенного кровотока, а также внеклеточно при
поврежденном гемато-тканевом барьере

МР-синусография головного мозга



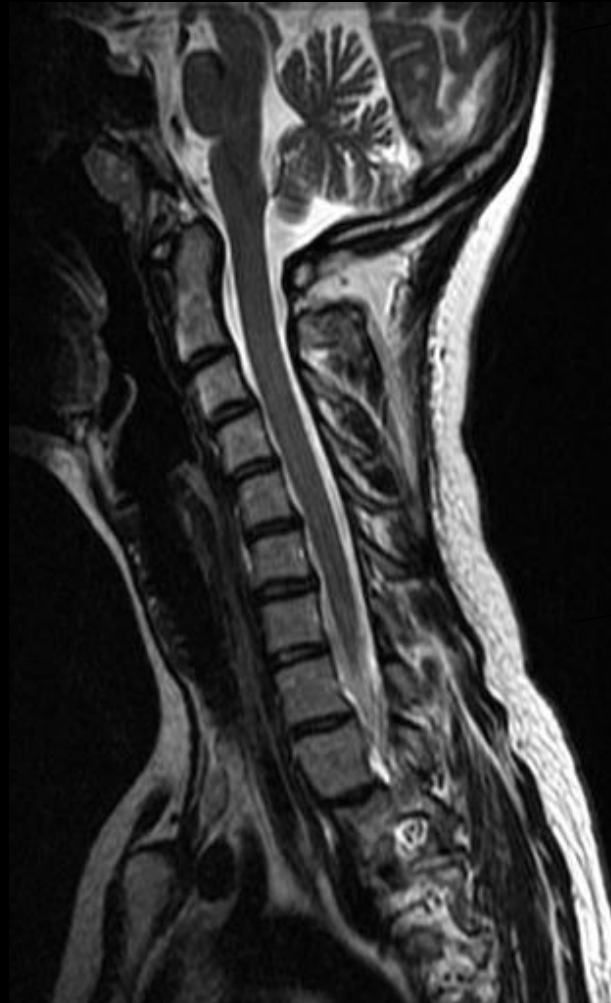МРТ шейного отдела ПОЗВОНОЧНИКА

Продолговатый
МОЗГ

Второй
шейный
позвонок

Тело
пятого
позвонка

Межпозвоночный
ДИСК



Мозжечок

Первый
шейный
позвонок

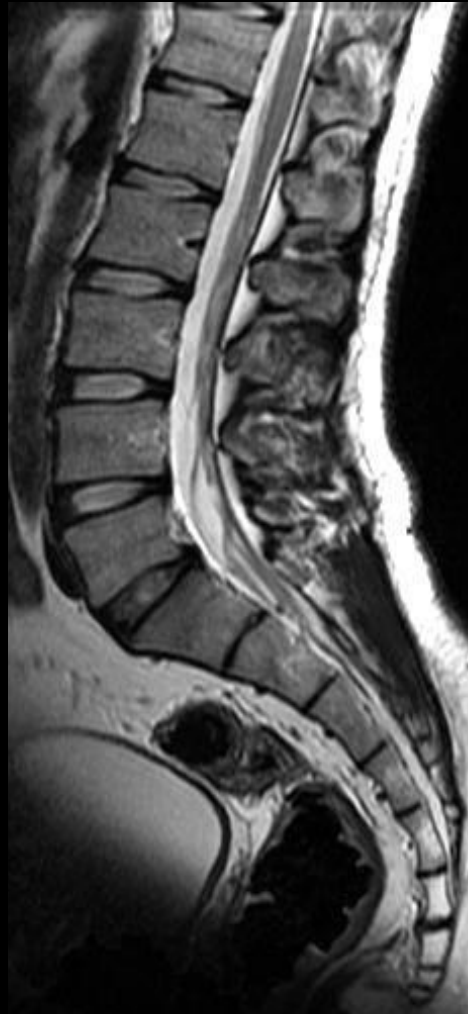Спинальный
МОЗГ

Остистый
отросток

МРТ пояснично-крестцового отдела позвоночника

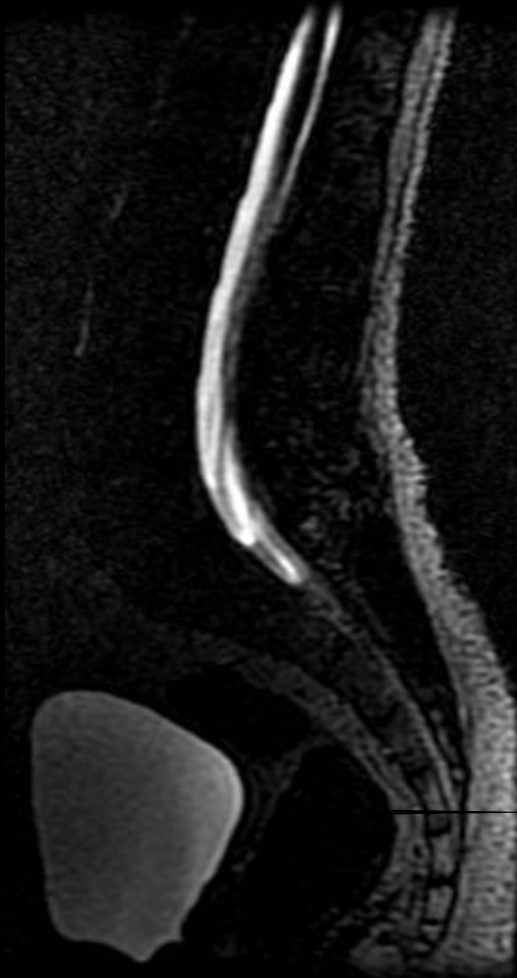
Межпозвоночный диск
(пульпозное ядро)

Пятый
поясничный
позвонок

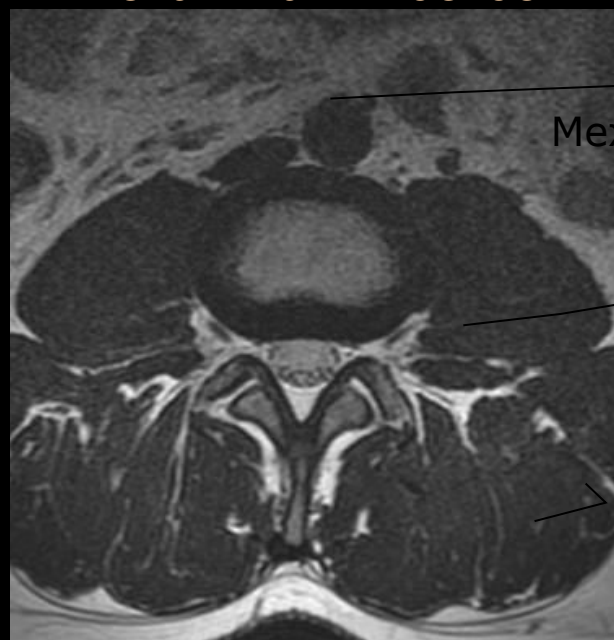

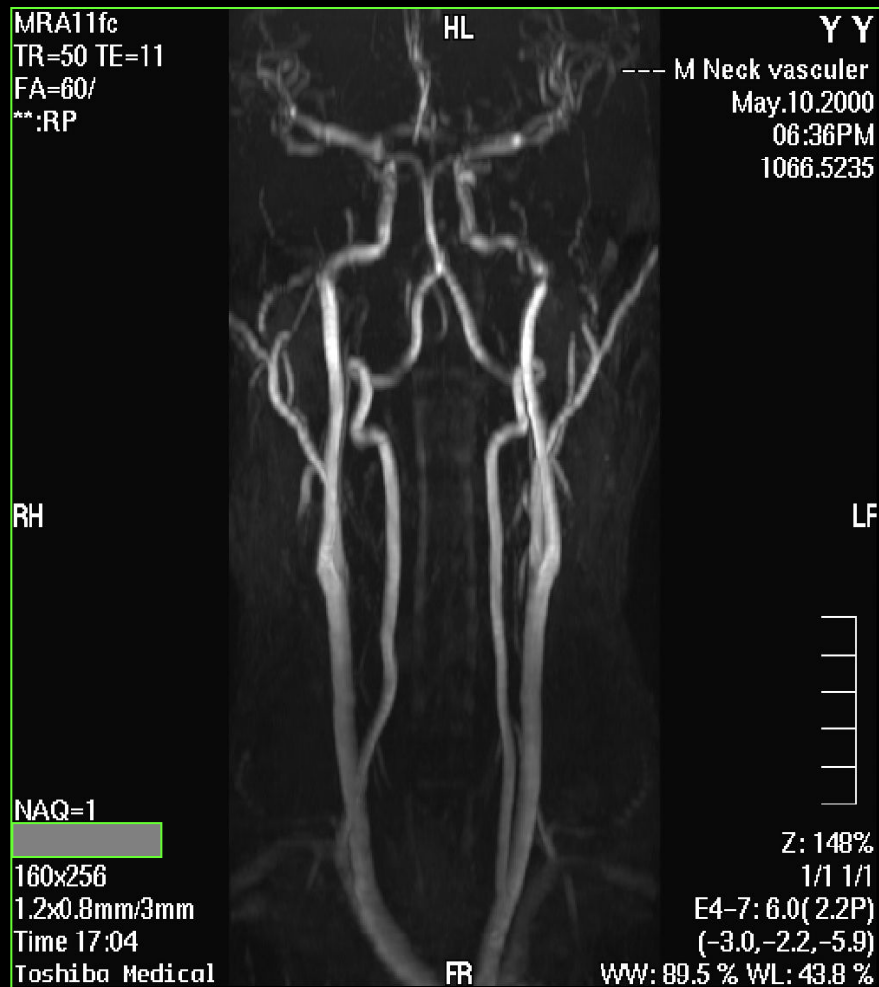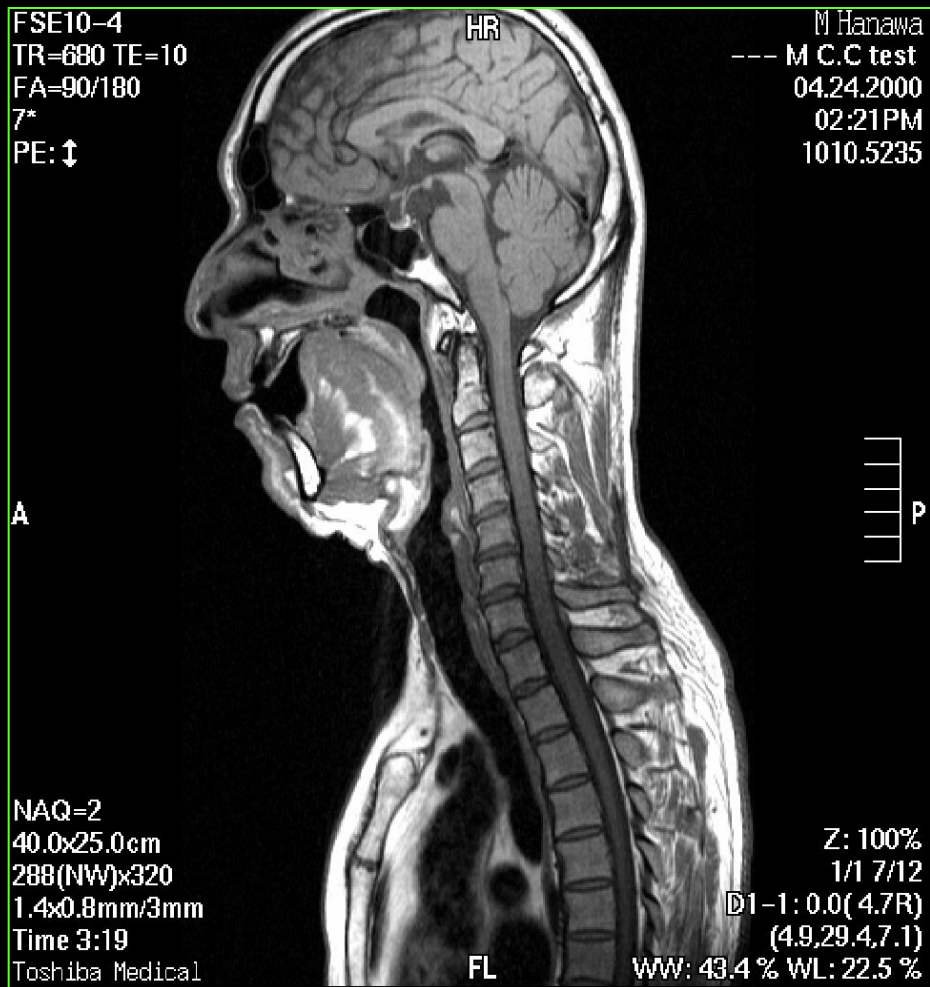
МРТ пояснично-крестцового отдела позвоночника

Миелография



Аксиальная плоскость





0.21 3Pb Paylov 31d
Ex. Run 1212.0000a
001.70F 20.MIP
Ser. 001113
Im. 0118
Cod. 150.2 (000)

3Pb Paylov 31d in Medical University
KOBLOVA* L.G.
F 079
Acc.
2005 Age 03
Reg. Im. 12.49.14

178 x 124
001.70F 20.P0M, IMAGE NUMBER 9

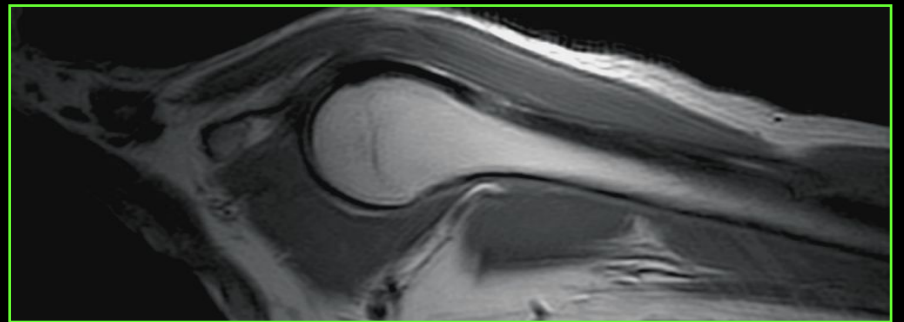
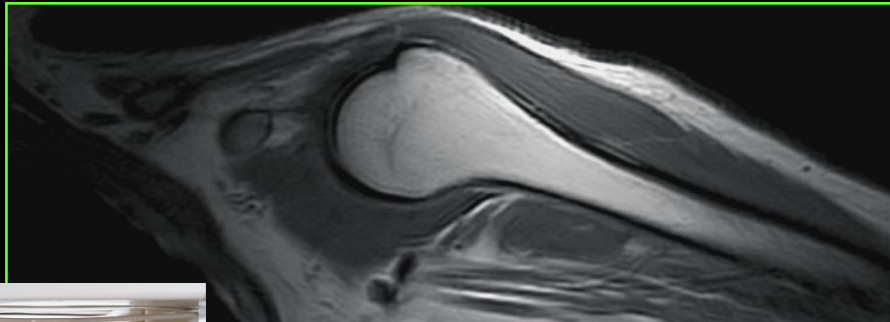
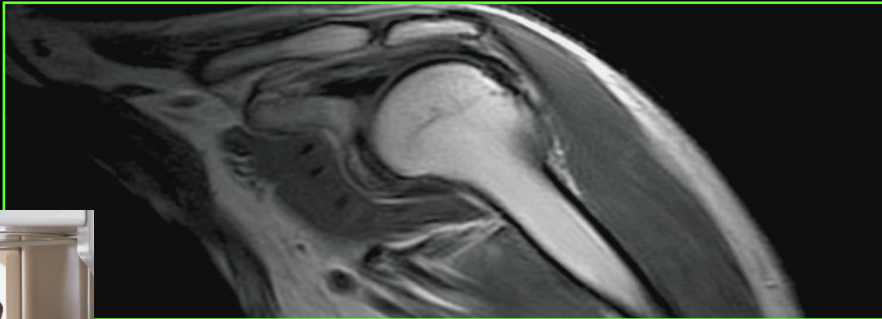
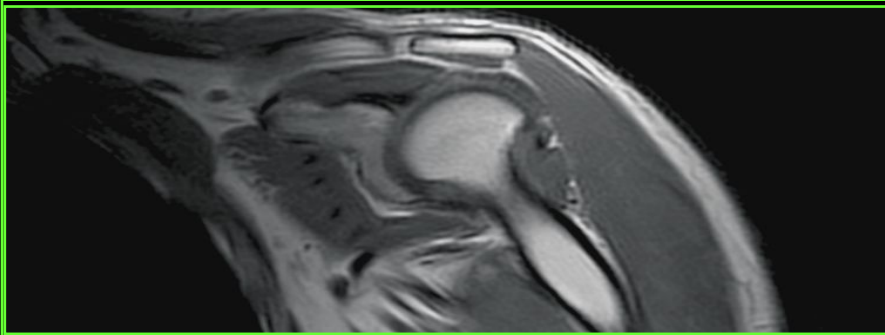
R

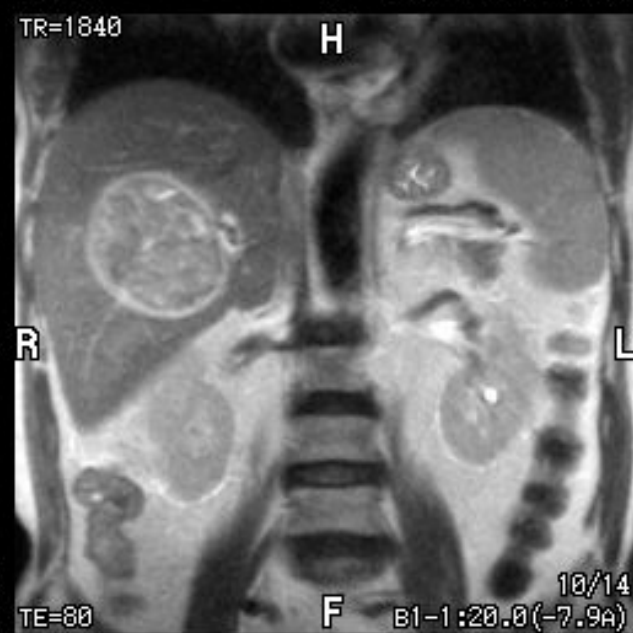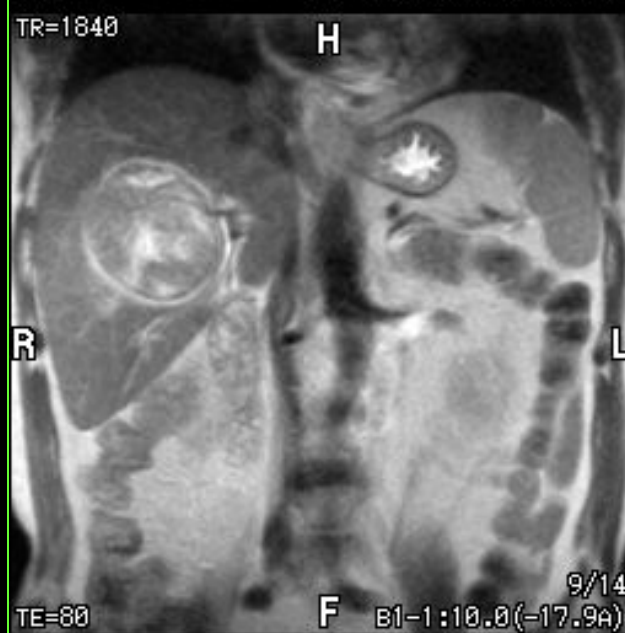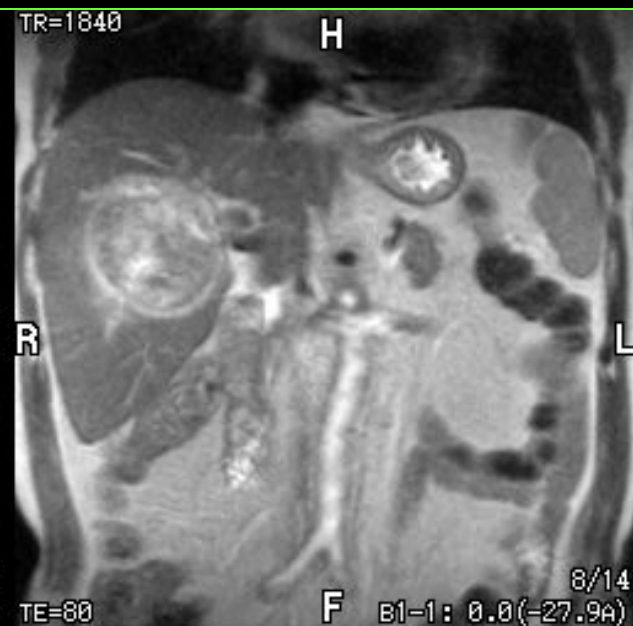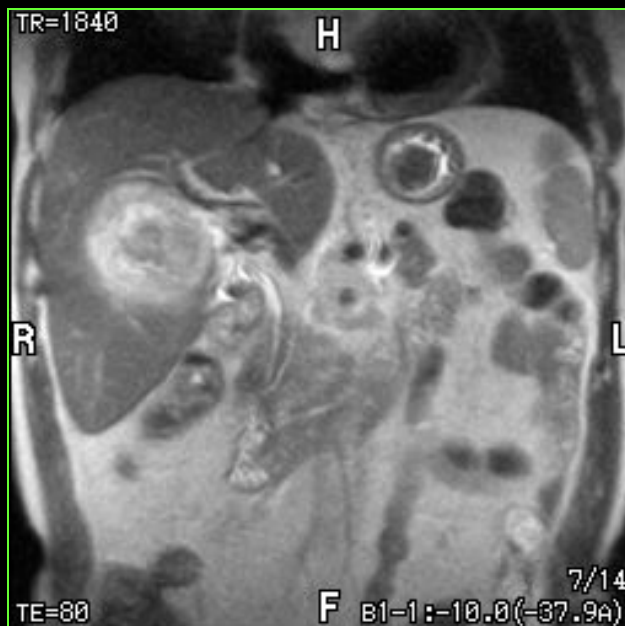
L

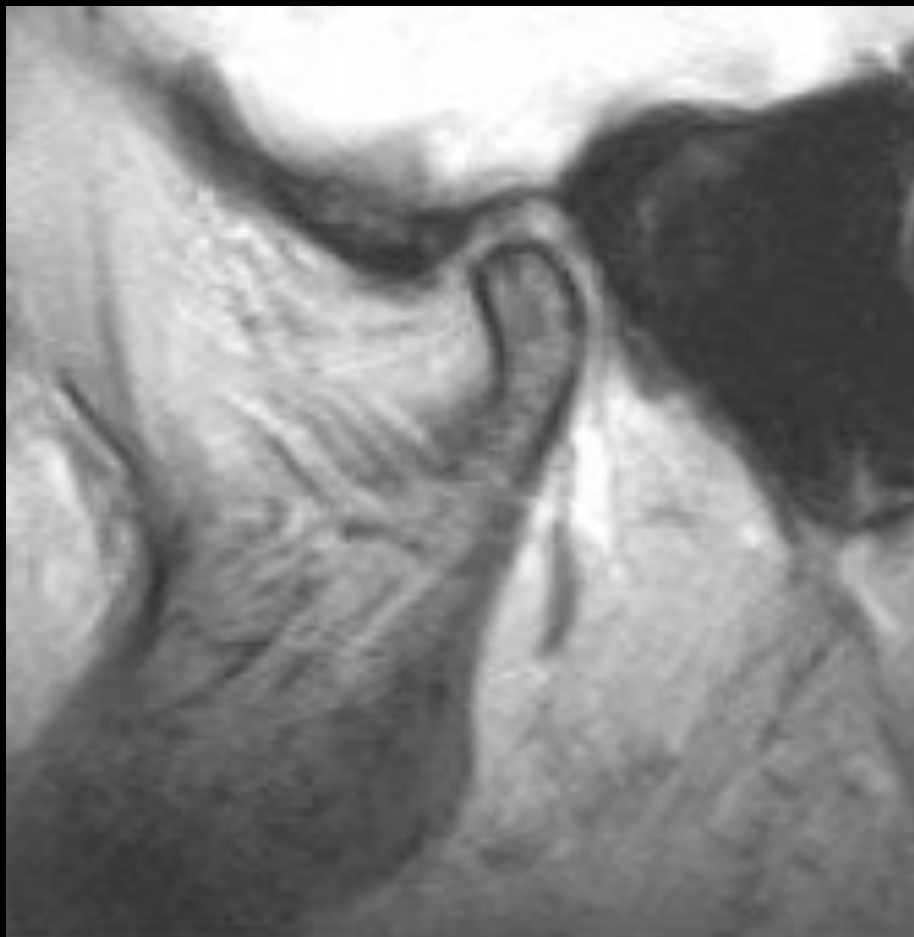
EF. 0
FR. 21.0
FE. 11.0
1145241824
129.58 HV - 129.58ap
M 52787 L.18000

1

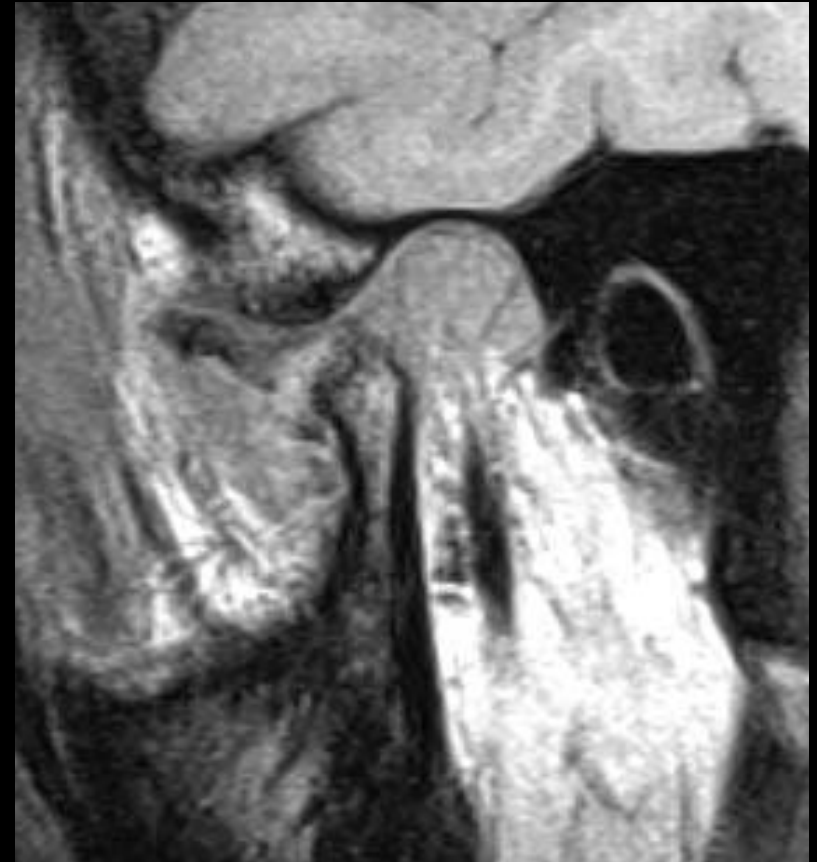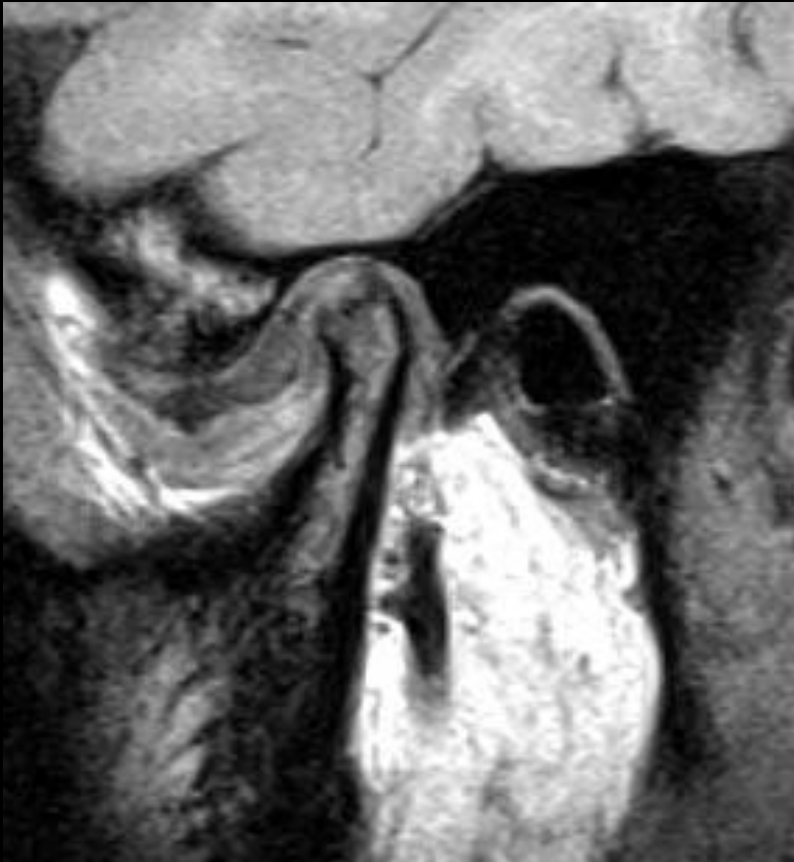DF 0V. 13.4 x 17.8cm







кинематика при гипермобильности



открытый рот

полная вентральная дислокация диска без репозиции