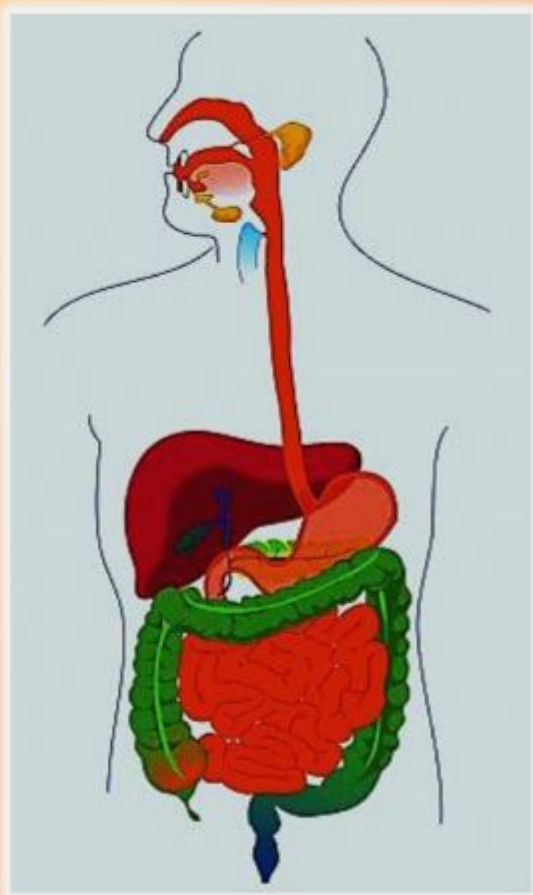


Эпонимы пищеварительной системы



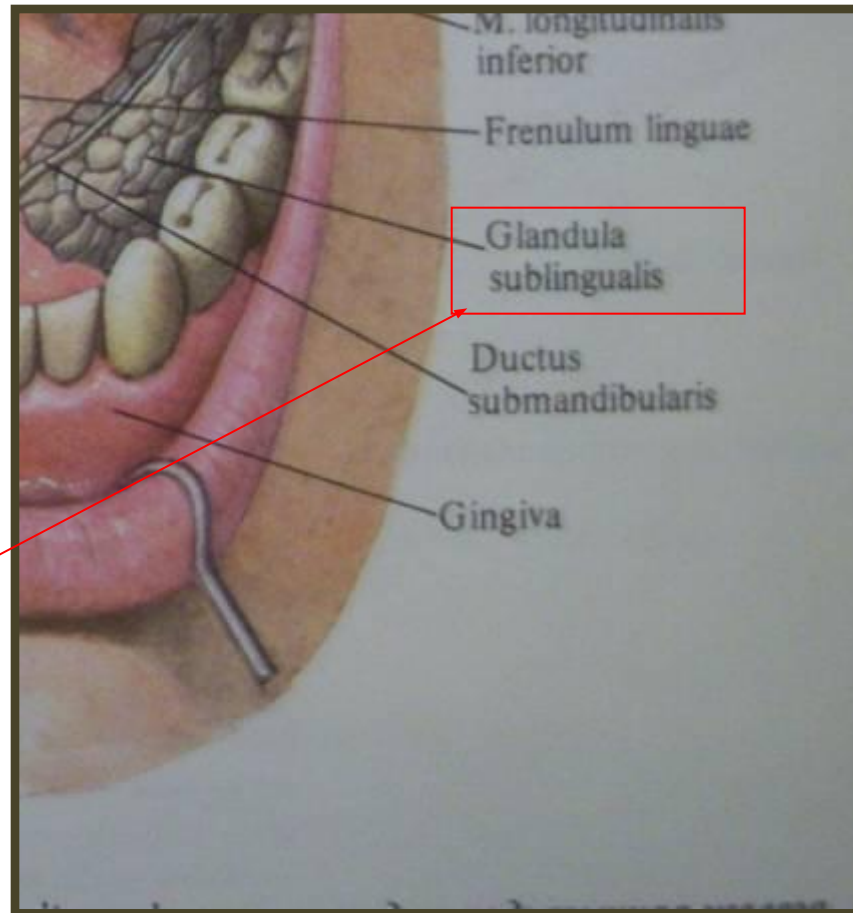
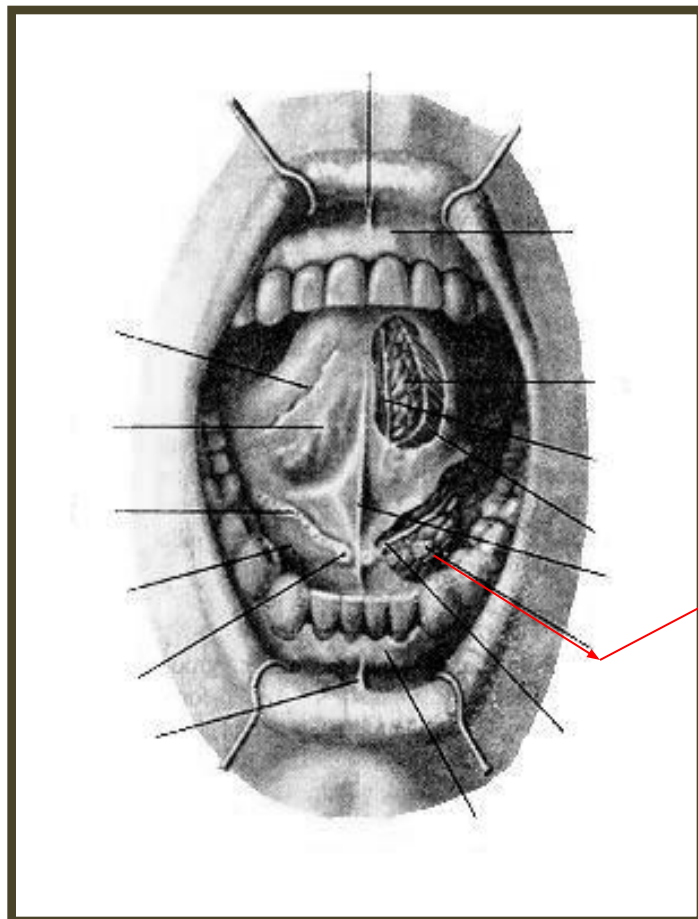
Работу выполнили:
студентки 1 курса,
медицинского факультета,
кафедры педиатрии
Андреева Дарья,
Юрьева Анна
Руководитель:
доцент кафедры анатомии,
Колупаева Татьяна
Александровна

ЭПОНИМЫ

Эпонимы (др.-греч. ἐπώνυμος — букв. давший имя, лат. heros eponimus) — любые имена собственные, ставшие именами нарицательными.




Бартолинов проток, ductus sublingualis.



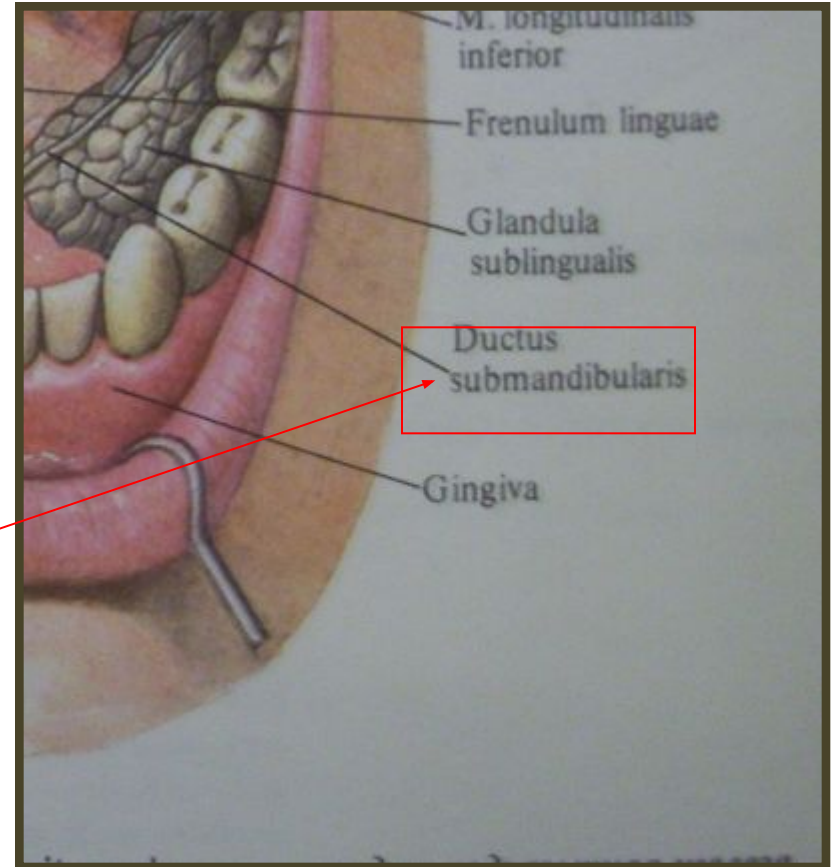

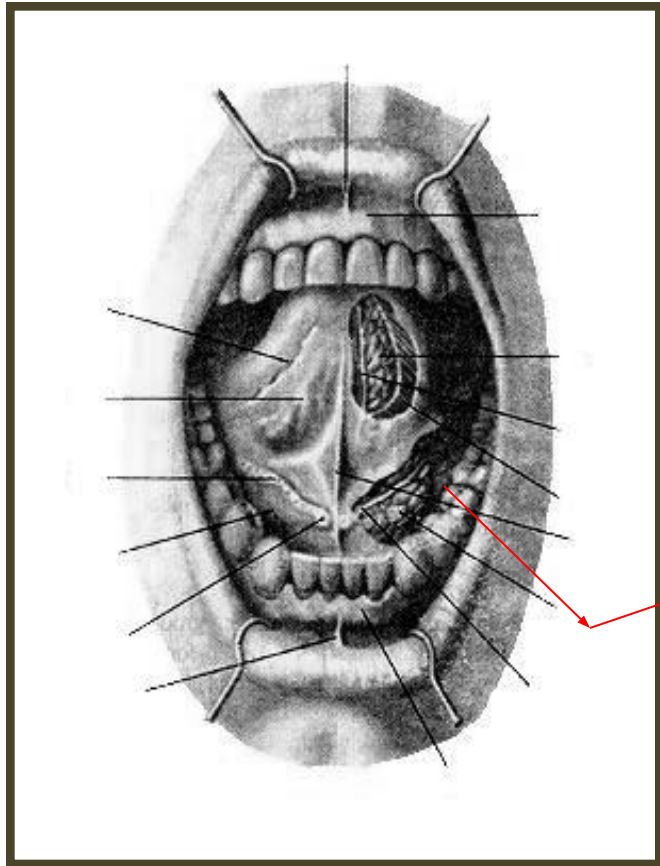
Проток подъязычной слюнной железы, открывающийся на подъязычном сосочке вместе с поднижнечелюстным протоком.

Томас Бартолин, Thomas Bartholin (1616—1680), датский анатом.



Учился в Копенгагене, Лейдене, Падуе и Базеле. Изучал лимфатическую систему открыл и описал грудной проток у человека (1652—54); опроверг существовавшее представление о кровеобразной роли печени.

Вартонов проток



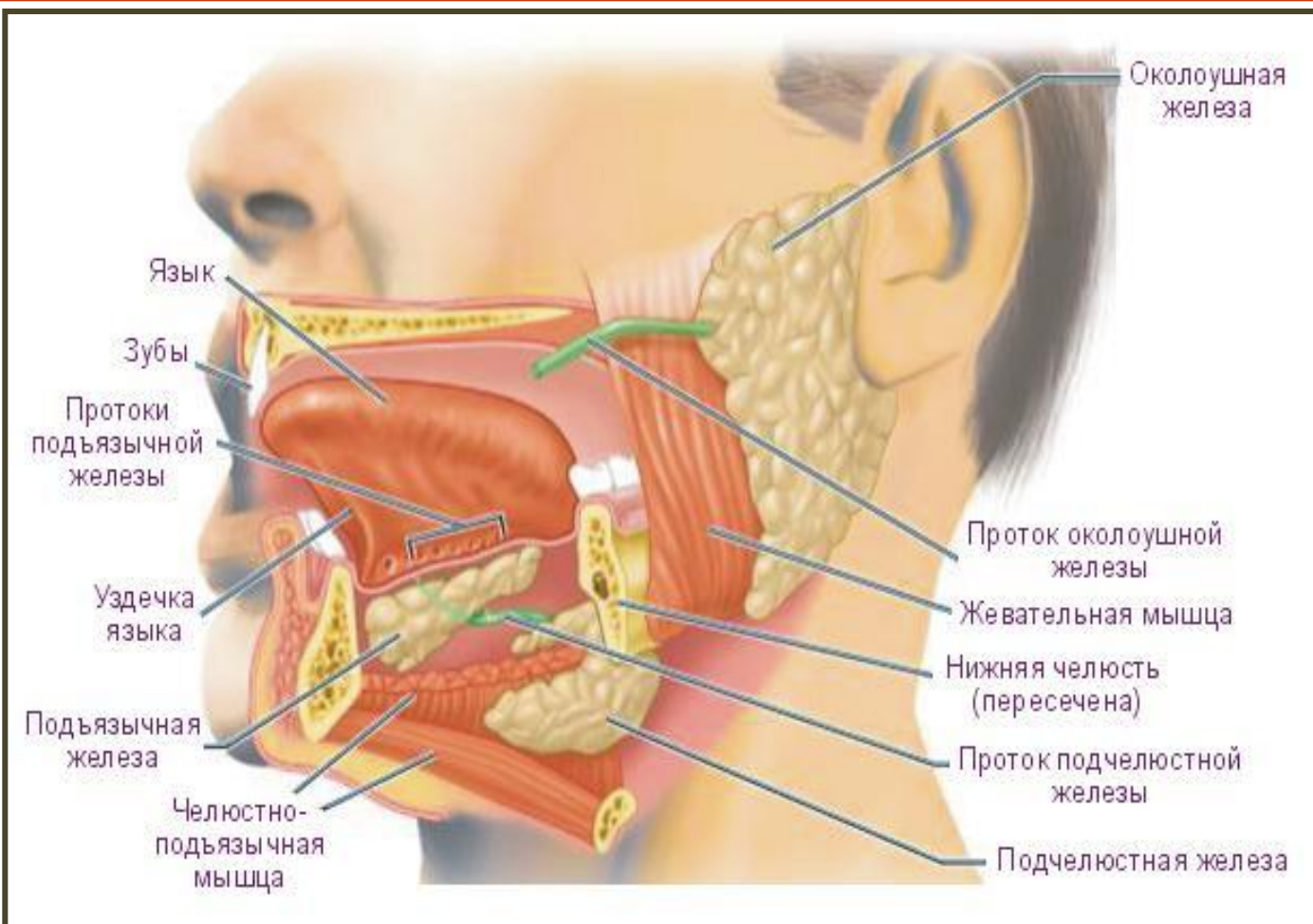
Выводной проток поднижнечелюстной слюнной железы, открывающейся на подъязычном сосочке слизистой оболочки рта.

Вартон Томас (Wharton Thomas (1614-1673))
– английский анатом.



Родился в Уинстоне на Тисе. Изучал медицину в Оксфорде, Кембридже, Лондоне. С 1647г занимался медицинской практикой. В 1656г опубликовал книгу «Аденография, или описание желез всего тела», в которой описал открытый им впервые проток поднижнечелюстной железы.

Выводной проток околоушной железы, стенонов проток; лат. *ductus parotideus*



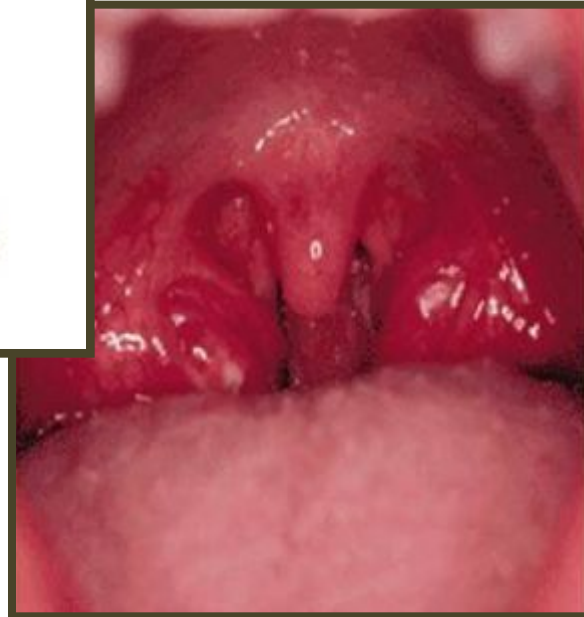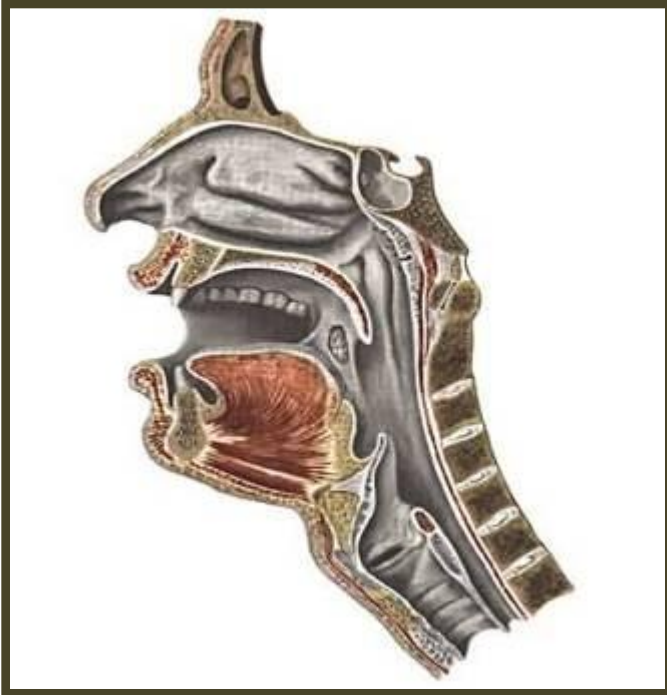Проток, по которому слюна секретлируемая околоушной железой выводится в полость рта.

Нильс Стенсен, дат. Niels Stensen




С ранней молодости занялся медициной и обратил на себя внимание Бартолина. Потом Стенсен посещает Австрию, Венгрию, долго живет в Падуе и заинтересовывается религиозными вопросами, из-за которых он и оставил свои занятия.

Лимфо-эпителиальное глоточное кольцо Пирогова-Вальдейра



Это так называемое кольцо, в которое входят глоточная, язычная, трубные и нёбные миндалины, а также единичные фолликулы, рассеянные в слизистой оболочке ротоглотки и глотки.


Пирогов Николай Иванович-(1810-1881)-русский хирург, анатом
и общественный деятель.



Родился в Москве. В 1824г поступил
в Московский университет.

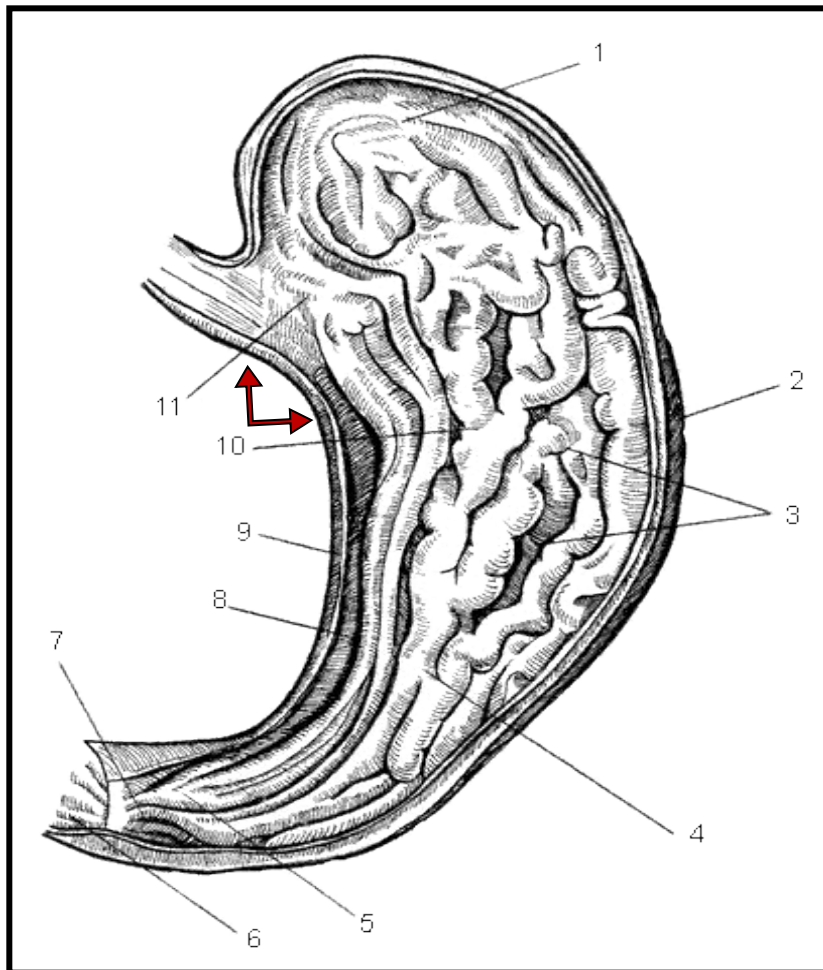
В 1832 году защитил докторскую
диссертацию. В 1835г – профессор
теоретической и практической
хирургии Дерптского университета,
с 1841 по 1856гг – профессор
госпитальной и хирургической
клиники, патологической и
хирургической анатомии.

Вальдейер Вильгельм Waldeyer Hartz Heinriech
Wilhelm Goffried(1836-1921) – немецкий анатом.



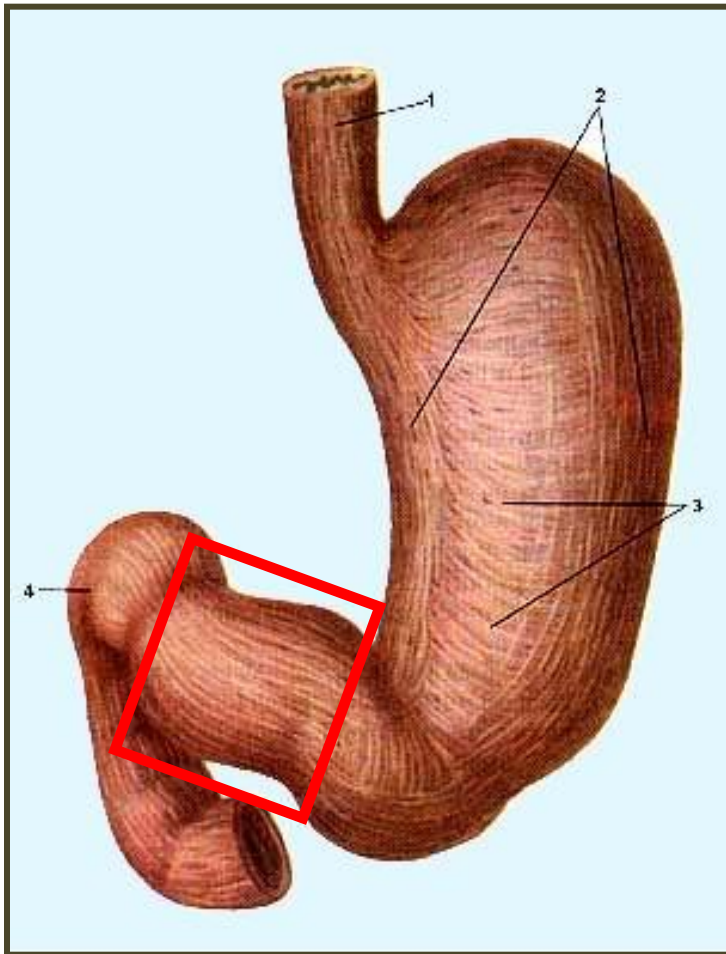
Родился в Брауншвейге. Сначала изучал математику и естествознание в Геттингене, затем посвятил себя анатомии. В 1861 г окончил медицинский факультет Берлинского университета. Занимался анатомическими, гистологическими, сравнительно-анатомическими, эмбриологическими исследованиями.

Вальдейра «желудочная дорожка».




Складки слизистой оболочки желудка, идущие вдоль малой кривизны.

Виллизия привратниковая пещера, преддверие привратника, *antrum pyloricum*.



Часть желудка,
граничащая с
привратником.

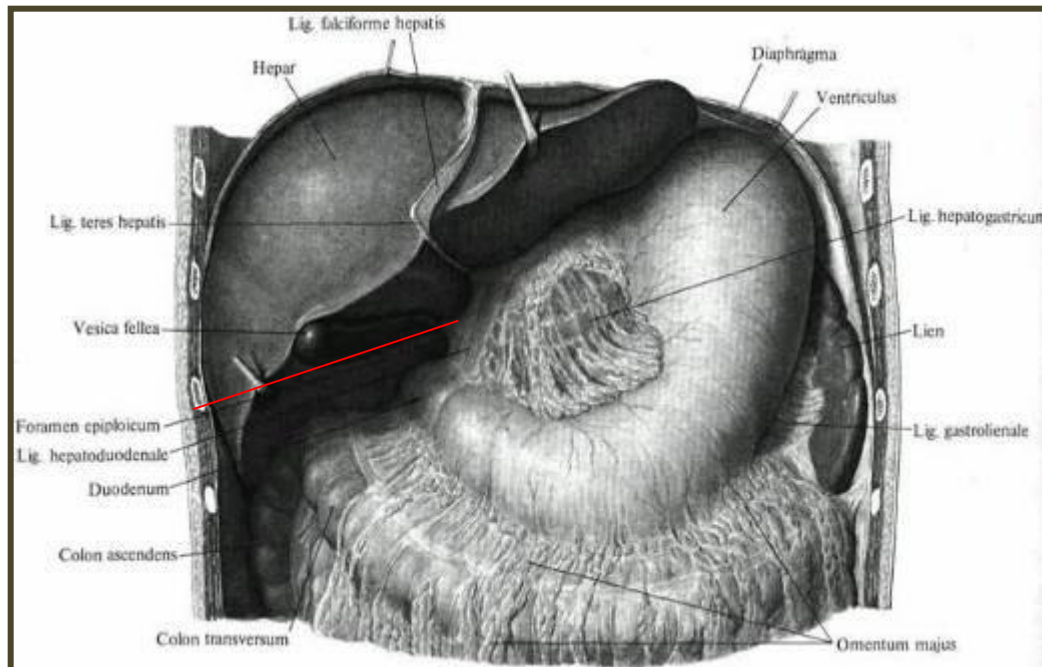
Виллизий Томас (Willis Thomas (1621-1675)) -английский врач и анатом.



Родился в Грит-Бедвине (Уолтшир). Изучал сначала теологию, затем медицину в Оксфорде. Основатель Королевского медицинского общества.

Винслоу отверстие, сальниковое отверстие, foramen epiploicum.

Отверстие, соединяющее сальниковую сумку с брюшной полостью, ограниченное сверху хвостатой долей печени, спереди печеночно-двенадцатиперстной, сзади париетальная брюшина и снизу верхняя часть двенадцатиперстной кишки.

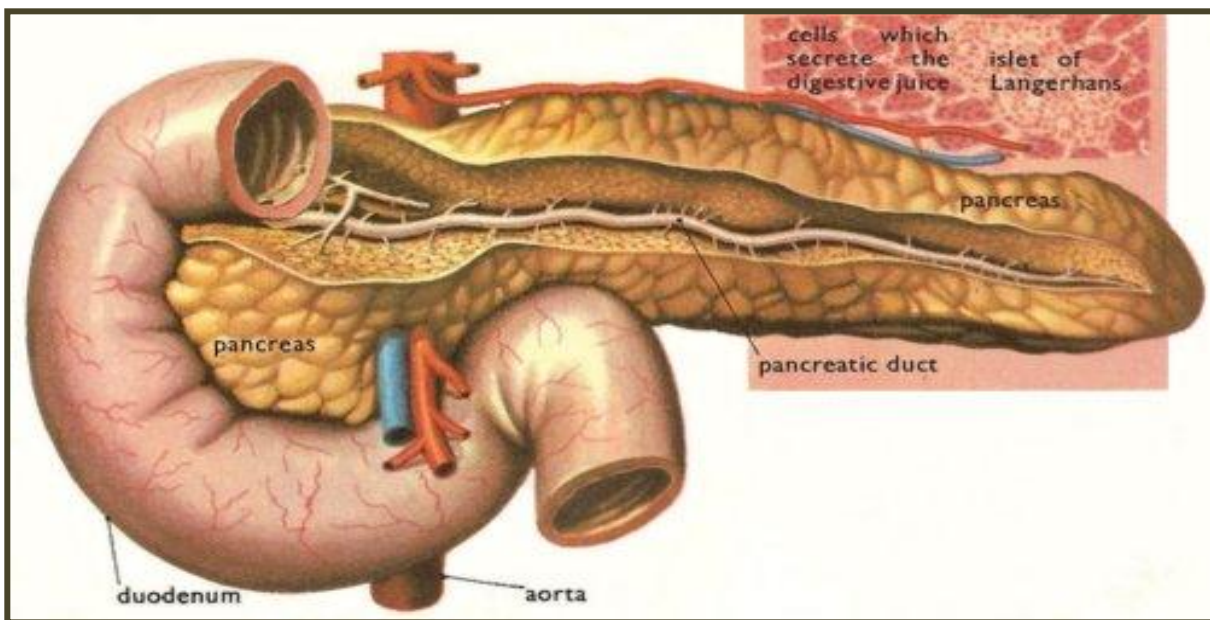


Винслоу Яков (Winslow Jacob Benignus (1669-1760)) – датский анатом.



Родился в Оденсе. Медицинское образование получил в Голландии и Франции, член Французской академии наук. С 1705г-заведующий кафедрой анатомии в Сорбонне. Автор руководства «Анатомическое изложение структуры человеческого тела»(1732).

Вирзунгов проток, проток поджелудочной железы, ductus pancreaticus.



Выводной проток поджелудочной железы, открывающийся одним устьем с общим желчным протоком на большом сосочке в нисходящей части двенадцатиперстной кишки.

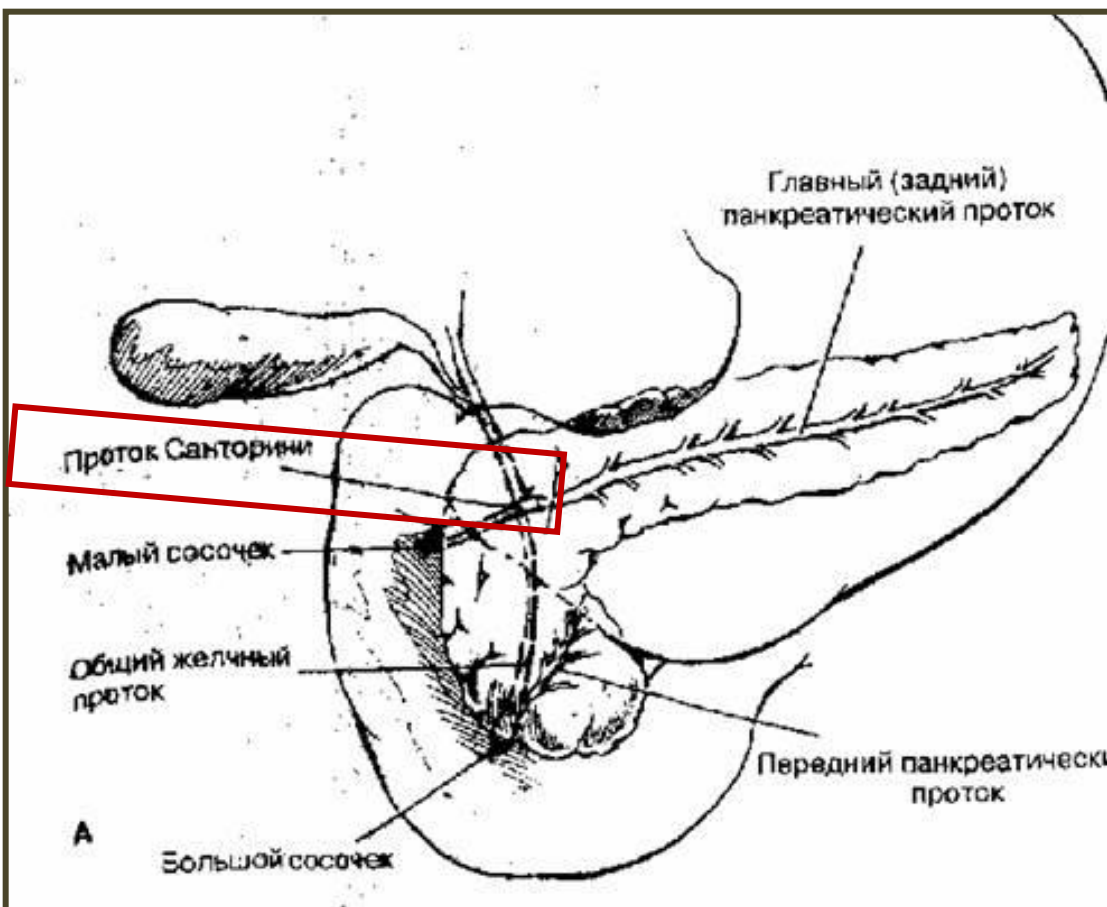
Вирзунг Иоганн, Wirsung Johann Georg,
1600-1643гг, немецкий анатом и ботаник.

Родился в Аугсбурге(Бавария). Изучал медицину в Падуе, с 1629г работал прозектором, позднее профессор анатомии и ботаники в Альтдорфе (Швейцария).



Добавочный, или малый выводной проток поджелудочной железы-Ductus pancreaticus accessories – или проток Santorini-или проток Бернара

Непостоянный проток поджелудочной железы.




Санторини Джованни (Santorini Giovanni Domenico, 1681-1737гг), итальянский анатом
ученик М.Мальпиги.

Родился в Венеции. Медицину изучал в Болонье, Падуе и Пизе, где в 1701г Получил диплом врача. С 1703 по 1728гг-профессор анатомии и медицины в Венеции. Интенсивно занимался описательной анатомией человека. Опубликовал большой труд «Анатомические наблюдения» (1714), трактат «О гортани» (1724), описал многие мелкие мышцы лица.

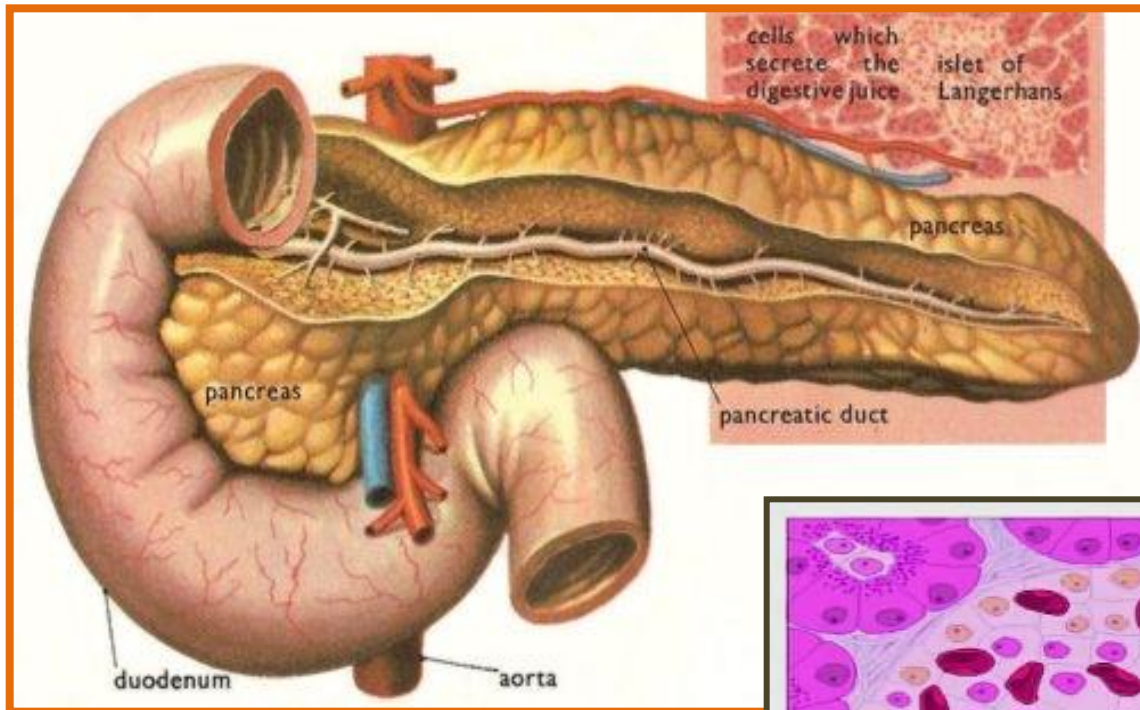


Бернар Клод (Bernard Claude, 1813-1878гг)-французский физиолог.

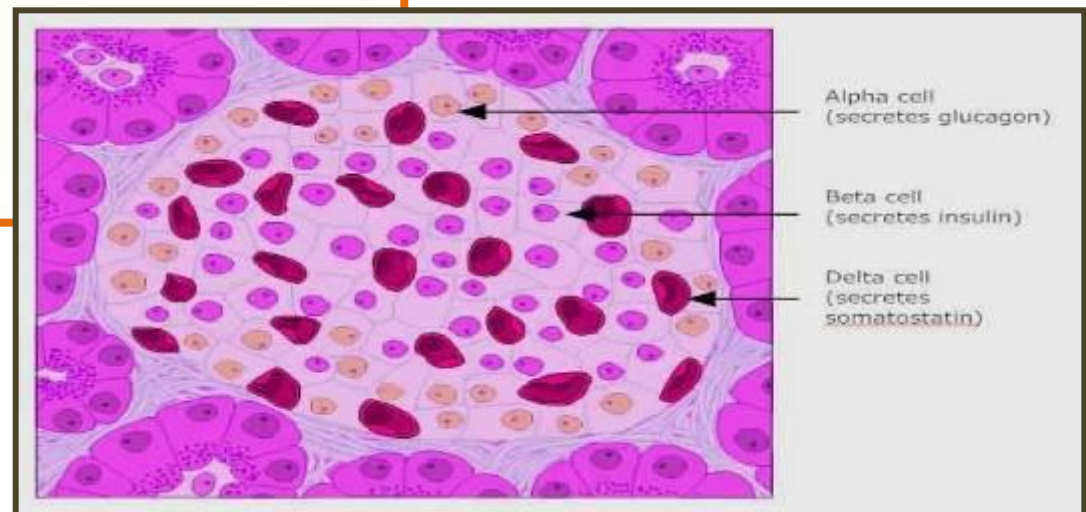


Родился в Сент-Жюли (Лион). После окончания в 1839г медицинского факультета Парижского университета-препаратор, а затем ассистент в колледже. В 1843г получил звание доктора медицины за работу о желудочном соке и его значении для питания. С 1855г- профессор экспериментально физиологии, с 1868г-заведующий кафедрой сравнительной физиологии.

Островки Лангерганса , панкреатические островки, Соболева островки, insulae pancreaticae



Эндокринная часть поджелудочной железы, представляющая собой скопление ИНСУЛОЦИТОВ.



Лангерганс Пауль, Langerhans Paul (1847-1888)- немецкий врач и патолог.



Родился в Берлине.
В 1875 году избран
профессором
патологической анатомии в
Фрейбурге. Затем работал в
Неаполе, на островах
Капри, Тенерифе и
Мадейре.

Соболев Леонид Васильевич (1876-1919)- русский патологоанатом.

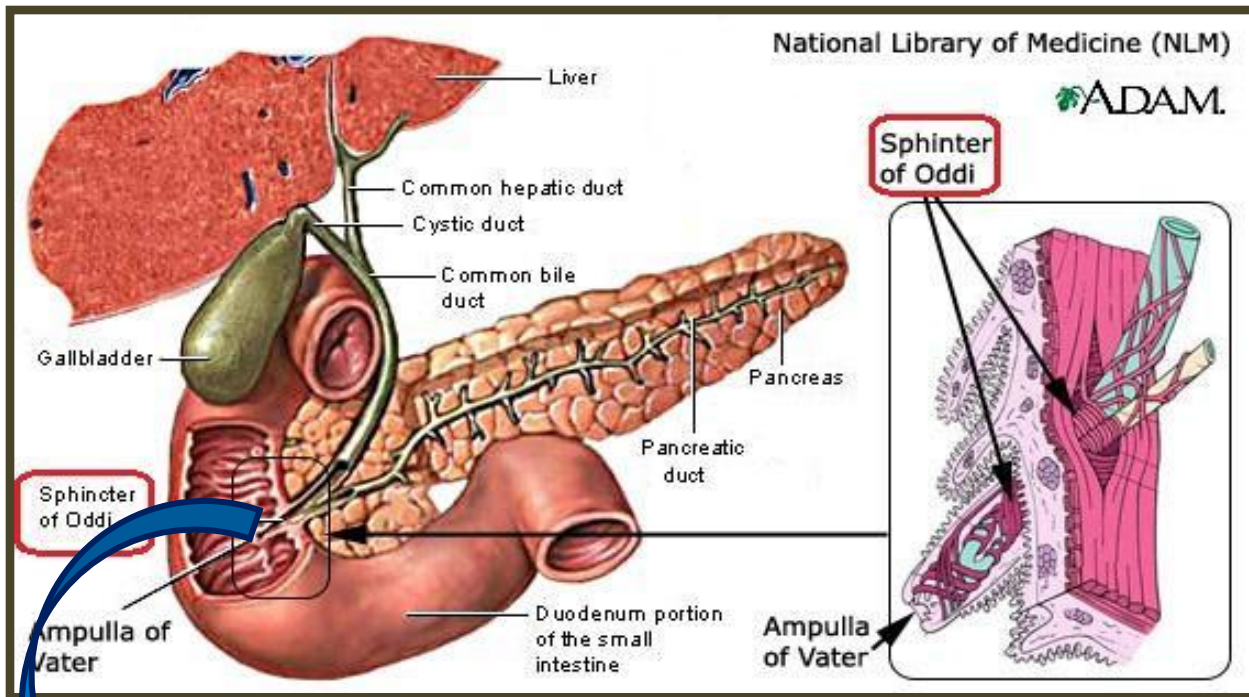


Родился в г Трубачевске
Орловской губернии.

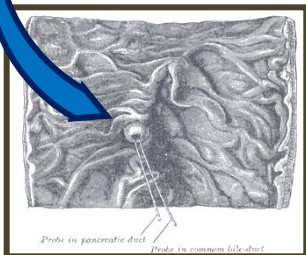
После окончания в 1898г
военно-медицинской
академии был оставлен
адъюнктом при кафедре
патологической
анатомии. С 1904г –
прозектор.

А затем приват-доцент
кафедры.


Сфинктер печёночно-поджелудочной ампулы- sphincter ampullae hepatopancreaticae- Одди сфинктер



Мышечный жом, расположенный у места впадения желчного протока и протока поджелудочной железы в двенадцатиперстную кишку.



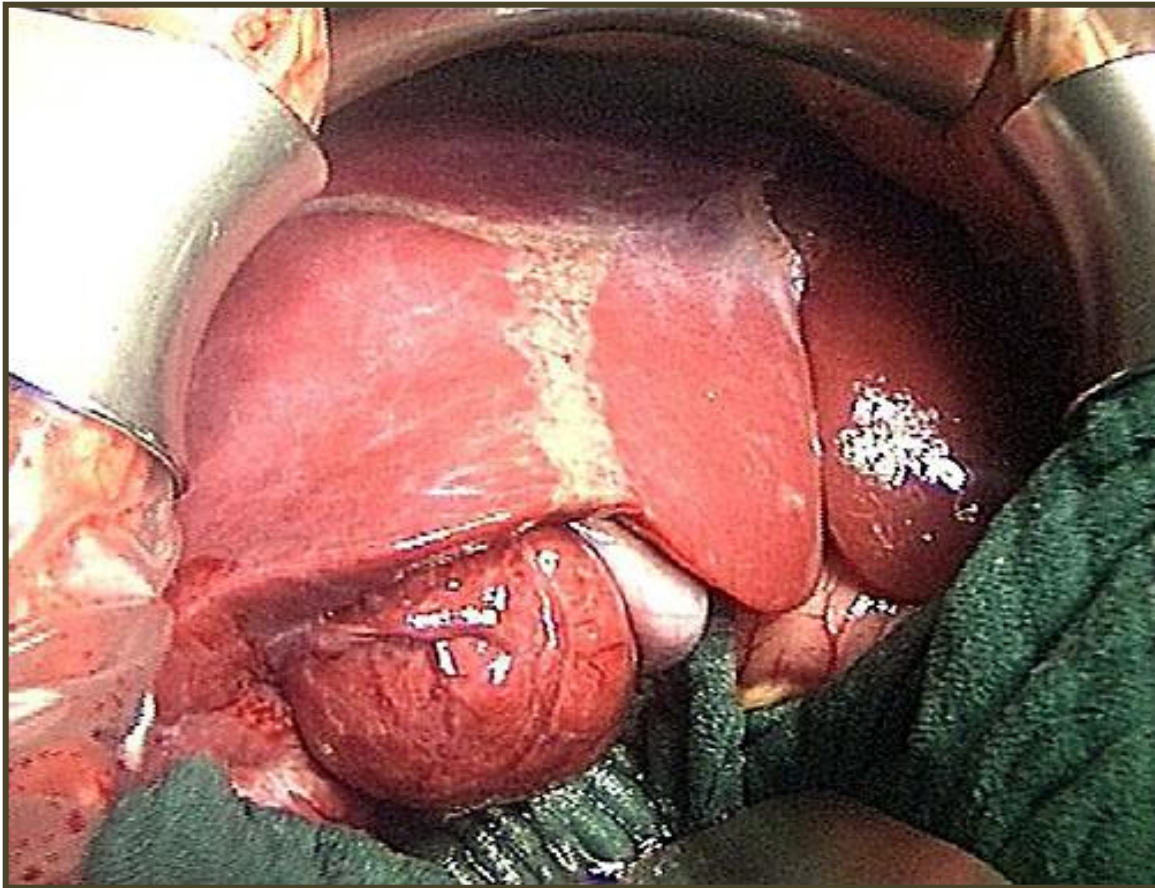
Одди Руджеро, Oddi Rugero,
1864-1913гг-итальянский хирург.



Обучался в Университете Перуджи, затем Болонье, а также во Флоренции. В свои молодые годы он блестящий анатом и физиолог. В 1894 году назначен главой Института физиологии Университета Генуи.

Одной из его заслуг является публикация статьи, где он описал названный сфинктер и его функционирование.

Глиссонова капсула, Глиссонова сумка, фиброзная оболочка печени, tunica fibrosa hepatis.



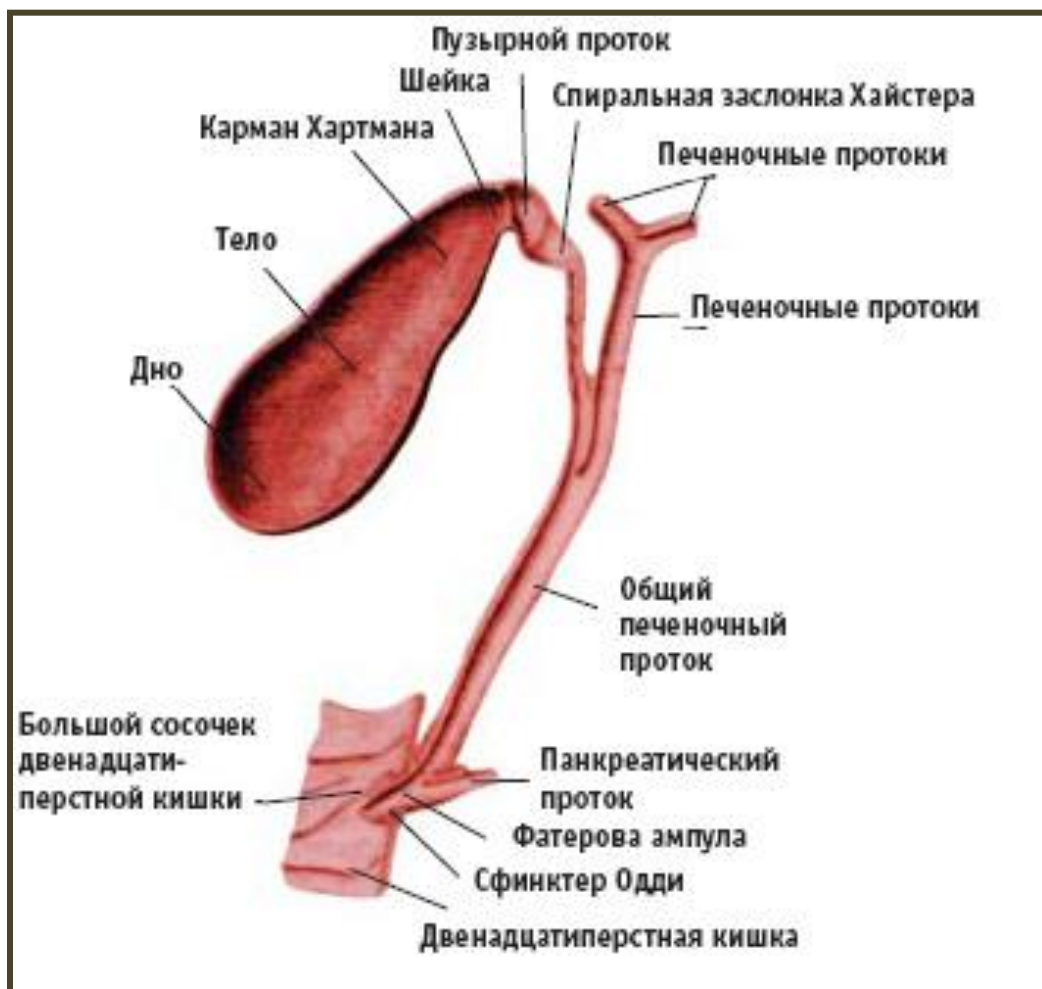
Фиброзная оболочка, покрывающая печень.

Глиссон Френсис, Glisson Francis, 1597-1677-
англ. врач и анатом.



Родился в Реписхэме(Дорсет).
Медицинское образование
получил в Кембридже. С 1636г -
профессор медицины
Кембриджского университета.
Один из основателей
Королевского общества
хирургов и его президент с
1667 по 1669г.

Гейстерова заслонка (синоним: спиральная складка, *plicae spiralis*)



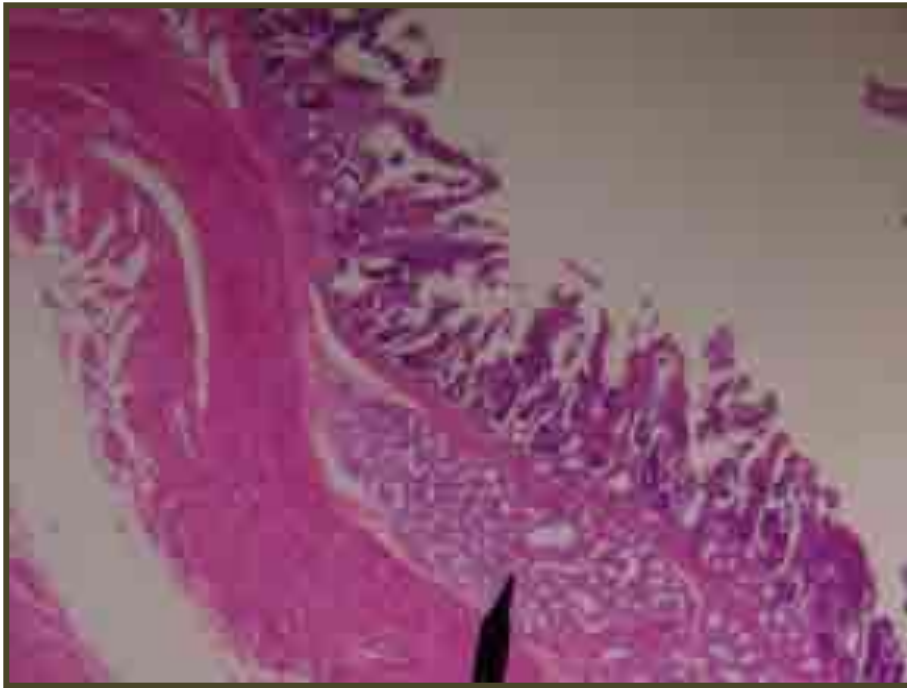Совокупность
нескольких
расположенных по
спирали складок
пузырного протока.

Гейстер Лоренц, Heister Lorenz, 1683-1758 — немецкий анатом и хирург.



Родился во Франкфурте-на-Майне. Медицину изучал в Лейдене и Амстердаме. С 1710 года — профессор анатомии и ботаники в Альтдорфе, затем в Гельмштадте.

Бруннеровы железы, *gll. duodenales*, дуоденальные железы, Вепфера железы.



Сложные трубчатые железы, расположенные в подслизистой основе двенадцатиперстной и начальной части тощей кишки; принимают участие в выработке кишечного сока.

Бруннер Иоганн (Brunner Johann Conrad, 1653-1727)

-немецкий анатом.

Родился в Диссенхофене (Швейцария). Изучал медицину в Страсбурге, Париже, Лондоне и Амстердаме. С 1687г-профессор в Гейдельберге и позже в Страсбурге. Занимался изучением микроскопического строения стенки пищеварительного тракта. Описал дуоденальные железы.

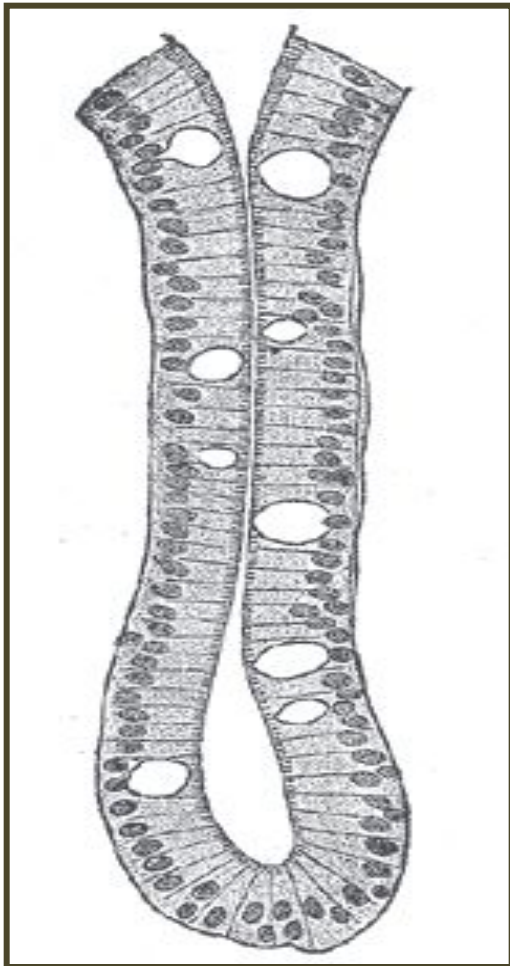


Вепфер Иоганн (Werfer Johann Jacobus, 1620-1695)-немецкий врач.

Родился в Шафгаузене. Получил медицинское образование в Базеле и Страсбурге. Работал главным городским врачом в Шафгаузене, затем находился при дворе немецких принцев. Совместно с Иоганном Бруннером открыл и описал названные железы.



Либеркюновы железы (*cryptae intestinales*)



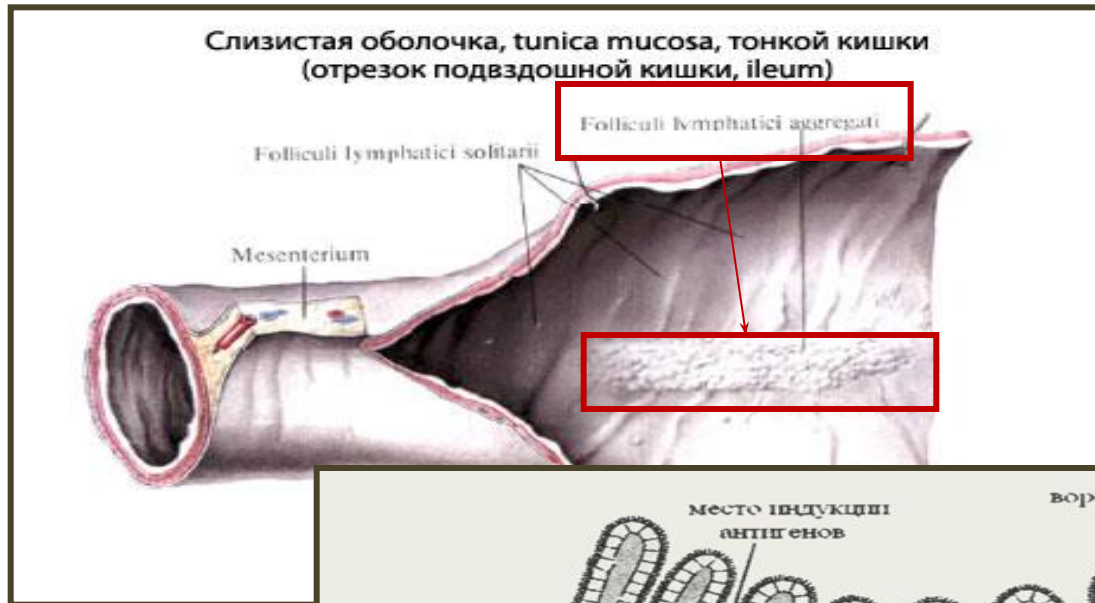Трубчатые углубления в собственной пластинке слизистой оболочки кишечника. В тонкой кишке они располагаются между ворсинками.

Либеркюн Иоганн, Lieberkuhn Johan Nathanael,
1711-1756-немецкий анатом.

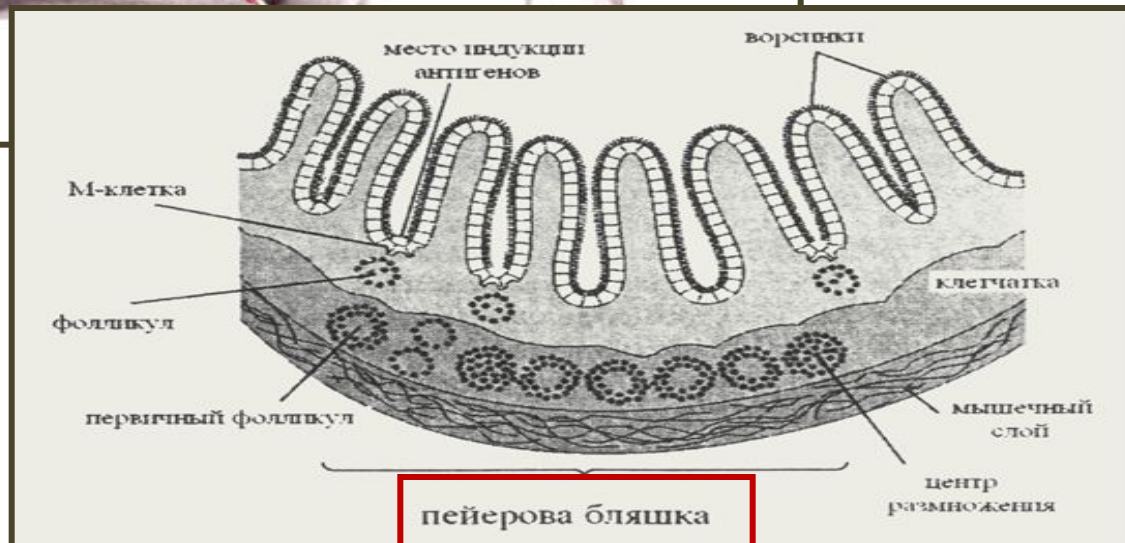Родился в Берлине. Изучал естествознание
и медицину в Лейдене, в 1739г получил
учёную степень.



Пейеровы бляшки, сгруппированные лимфоидные узелки, noduly lymphaticy aggregaty.



Тесно объединённые группы большего или меньшего числа лимфоидных узелков, расположенные обычно в подвздошной кишке.

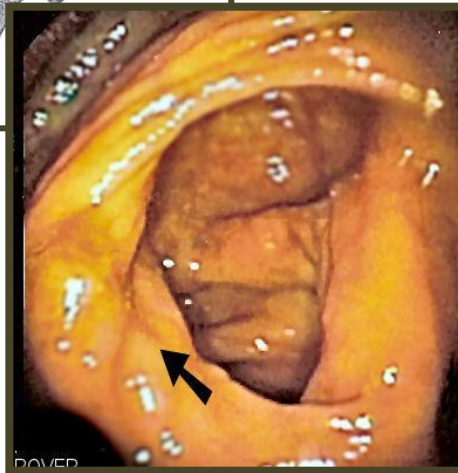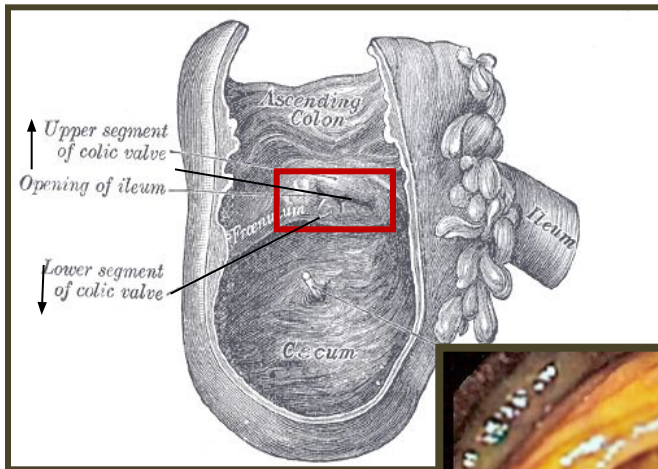


Иоган-Конрад Пейер, Peyer Johann Conrad
–швейцарский врач и анатом.

Родился в Шафгаузене (1653-1712). Медицинское образование получил в Париже. Профессор логики, риторики и медицины в Шафгаузене. Открыл названные железы.




Баугиниева заслонка, илеоцекальный клапан, Тульпа заслонка, фаллопиева заслонка, valve ileocecalis.



Клапан расположенный в месте перехода подвздошной кишки в слепую; состоит из верхней и нижней складок слизистой оболочки, соединённых уздечкой.

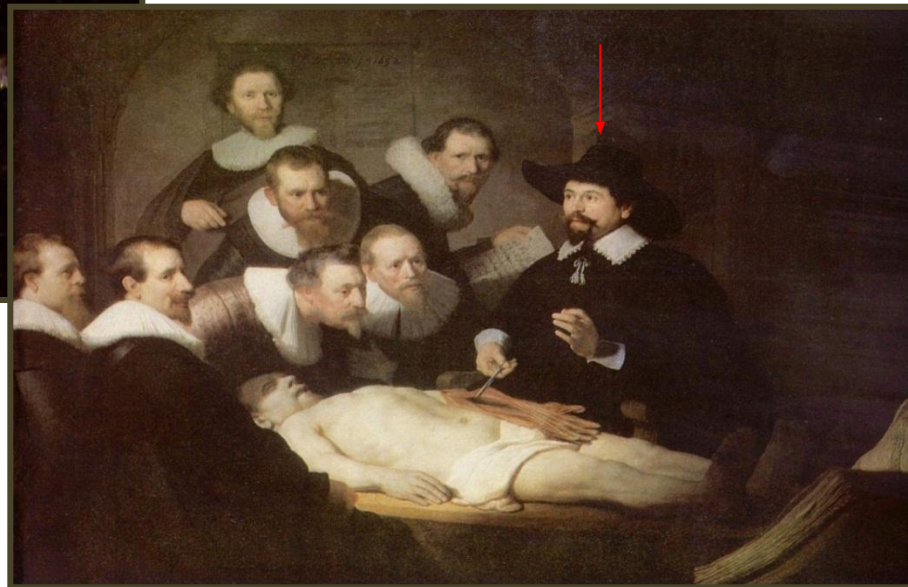Баугин Каспар, Bauhin Caspar, 1650-1624-швейцарский врач и анатом.




Родился в Базеле. Медицинское образование получил в Базеле, затем изучал анатомию у Фабриция в Падуе. Занимался медициной в Монпелье, ботаникой - в Париже. В 1588г. – профессор анатомии и ботаники Базельского университета, с 1614г.-заведующий кафедрой практической медицины.

Тульп Николас, Tulp Nicolas, 1593-1674г-голландский анатом и хирург.

Родился в Амстердаме. Учился анатомии в Лейдене у главы лейденской анатомической школы Питера Паавы (1564-1569). После возвращения на родину состоял деканом амстердамской гильдии врачей.

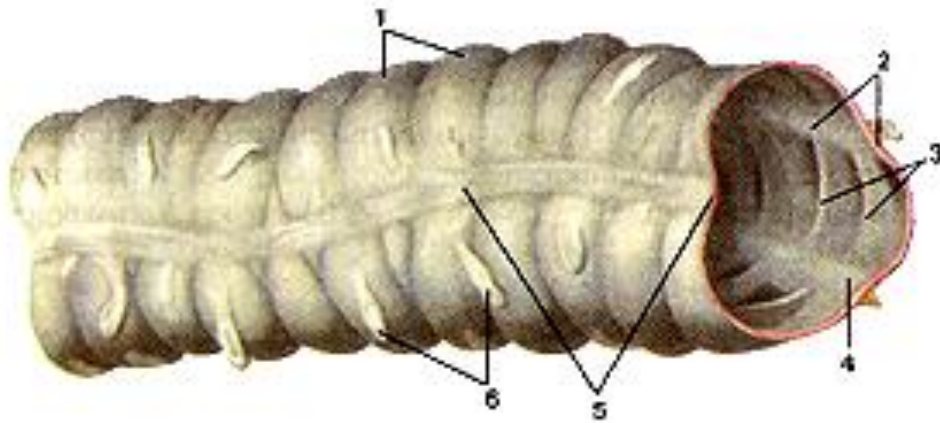


Габриэль Фаллопий, Габриэле Фаллопио
(Gabriele Falloppio, 1523 — 1562гг) — итальянский
анатом эпохи Возрождения.




В Ферраре он изучал
медицину. В 1548 году
Фаллопий Габриэле
становится профессором
анатомии в Ферраре, а годом
позже — профессором
хирургии и анатомии в Пизе.
В (1551)-профессор хирургии
и анатомии, также получил
кафедру ботаники и
фармакологии в Падуанском
университете.

Вальсальвы ленты ободочной кишки, ленты ободочной кишки, *teniae coli*.



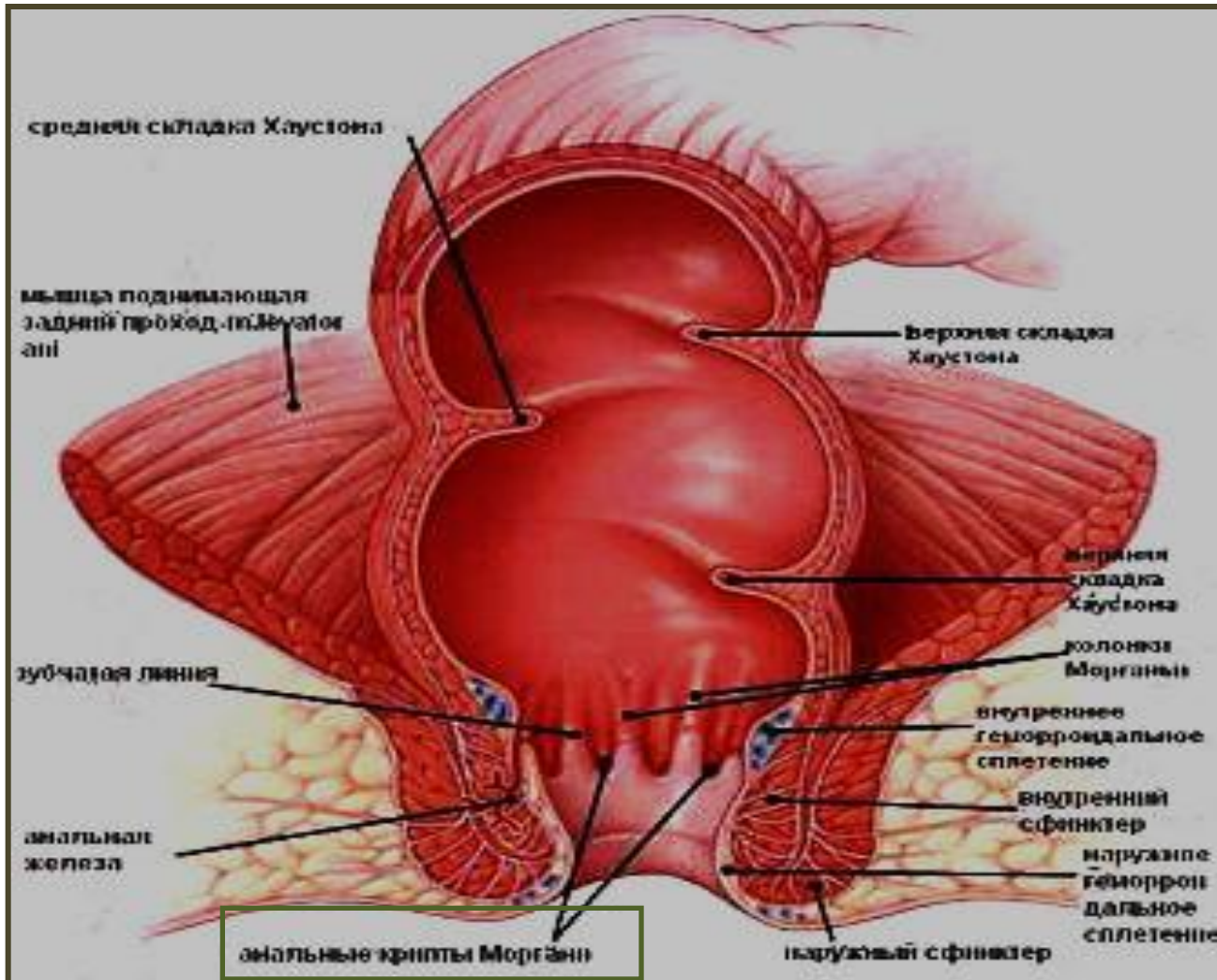
Начинаются числом три у основания червеобразного отростка и, приблизительно на равных расстояниях друг от друга, тянутся до начала rectum. Teniae соответствуют положению продольного мышечного слоя ободочной кишки, который здесь не образует сплошного пласта и разделяется на три ленты: свободная лента (*teniae libera*), брыжеечная лента (*t.mesocolica*), сальниковая лента (*t.omentalis*).

Вальсальва Антонио (Valsalva Antonio Marie (1666-1723)-итальянский врач и анатом.




Родился в Имоле. Изучал медицину в Болонском университете, анатомию – под руководством М. Мальпиги. В 1687г закончил университет, работал на кафедре анатомии преподавателем, а также практиковал как хирург. С 1697г – заведующий кафедрой анатомии Болонского университета.

Морганиевы пазухи, заднепроходные пазухи, sinus anales, sinus rectales



Углубление в стенке заднепроходного канала, расположенное между заднепроходными столбами.

Джованни Морганьи ,Morgany Dgovanny Battista, 1682-1771.
Итальянский врач и анатом, ученик А.Вальсальвы.



Родился в Ботти. В течение 59 лет был профессором анатомии в Падуе. Известен своими работами по нормальной и патологической анатомии. Считается основателем патологической анатомии как науки.

Заключение:

- 1) Таким образом, мы наглядно убедились в том, что эпонимы многочисленны, но из-за стремления к универсализации анатомической номенклатуры, им уделяется меньше внимания, что может вызвать некоторые трудности у изучающих анатомию.
- 2) Знание эпонимов делает изучение анатомии более полным, понятным, интересным и осмысленным.



Спасибо за внимание!

